This is a digital copy of a book that was preserved for generations on library shelves before it was carefully scanned by Google as part of a project to make the world's books discoverable online.

It has survived long enough for the copyright to expire and the book to enter the public domain. A public domain book is one that was never subject to copyright or whose legal copyright term has expired. Whether a book is in the public domain may vary country to country. Public domain books are our gateways to the past, representing a wealth of history, culture and knowledge that's often difficult to discover.

Marks, notations and other marginalia present in the original volume will appear in this file - a reminder of this book's long journey from the publisher to a library and finally to you.

Usage guidelines

Google is proud to partner with libraries to digitize public domain materials and make them widely accessible. Public domain books belong to the public and we are merely their custodians. Nevertheless, this work is expensive, so in order to keep providing this resource, we have taken steps to prevent abuse by commercial parties, including placing technical restrictions on automated querying.

We also ask that you:

+ *Make non-commercial use of the files* We designed Google Book Search for use by individuals, and we request that you use these files for personal, non-commercial purposes.

+ *Refrain from automated querying* Do not send automated queries of any sort to Google's system: If you are conducting research on machine translation, optical character recognition or other areas where access to a large amount of text is helpful, please contact us. We encourage the use of public domain materials for these purposes and may be able to help.

+ *Maintain attribution* The Google "watermark" you see on each file is essential for informing people about this project and helping them find additional materials through Google Book Search. Please do not remove it.

+ *Keep it legal* Whatever your use, remember that you are responsible for ensuring that what you are doing is legal. Do not assume that just because we believe a book is in the public domain for users in the United States, that the work is also in the public domain for users in other countries. Whether a book is still in copyright varies from country to country, and we can't offer guidance on whether any specific use of any specific book is allowed. Please do not assume that a book's appearance in Google Book Search means it can be used in any manner anywhere in the world. Copyright infringement liability can be quite severe.

About Google Book Search

Google's mission is to organize the world's information and to make it universally accessible and useful. Google Book Search helps readers discover the world's books while helping authors and publishers reach new audiences. You can search through the full text of this book on the web at `http://books.google.com/`

UNIVERSITY OF CALIFORNIA
MEDICAL CENTER LIBRARY
SAN FRANCISCO

DEUTSCHE ZEITSCHRIFT

FÜR

CHIRURGIE.

HERAUSGEGEBEN

VON

PROF. BARDENHEUER IN KÖLN, PROF. BARTH IN DANZIG, PROF. v. BERGMANN IN BERLIN, PROF. BIER IN BONN, DR. BORCHARD IN POSEN, PROF. CH. H. BRAUN IN GÖTTINGEN, DR. v. BURCKHARDT IN STUTTGART, PROF. DOLLINGER IN BUDAPEST, PROF. v. EISELSBERG IN WIEN, PROF. ENDERLEN IN BASEL, DR. G. FISCHER IN HANNOVER, PROF. FRIEDRICH IN GREIFSWALD, PROF. GRASER IN ERLANGEN, PROF. HELFERICH IN KIEL, PROF. HILDEBRAND IN BERLIN, PROF. HOCHENEGG IN WIEN, DR. KAPPELER IN KONSTANZ, PROF. KOCHER IN BERN, PROF. KÖNIG IN JENA, PROF. KRÖNLEIN IN ZÜRICH, PROF. KÜSTER IN MARBURG, DR. C. LAUENSTEIN IN HAMBURG, PROF. LENNANDER IN UPSALA, PROF. LEXER IN KÖNIGSBERG IN PR., PROF. MADELUNG IN STRASSBURG I. E., DR. MARTENS IN BERLIN, PROF. MÜLLER IN ROSTOCK, DR. A. NEUMANN IN BERLIN, PROF. PERTHES IN LEIPZIG, PROF. POPPERT IN GIESSEN, PROF. RIEDEL IN JENA, PROF. E. ROSE IN BERLIN, PROF. RYDYGIER IN LEMBERG, GENERALSTABSARZT DR. SCHJERNING IN BERLIN, PROF. SCHÖNBORN IN WÜRZBURG, PROF. SONNENBURG IN BERLIN, PROF. TRENDELENBURG IN LEIPZIG, DR. WIESINGER IN HAMBURG, PROF. WITZEL IN BONN

UND UNTER MITWIRKUNG VON

PROF. DR. ROSE
IN BERLIN,

PROF. DR. TRENDELENBURG
IN LEIPZIG,

PROF. DR. BIER
IN BONN

REDIGIERT VON

PROF. DR. HELFERICH
IN KIEL

Dreiundachtzigster Band.

Mit 45 Abbildungen im Text und 4 Tafeln.

LEIPZIG,
VERLAG VON F. C. W. VOGEL
1906.

172237

Druck von August Pries in Leipzig.

Inhalt des dreiundachtzigsten Bandes.

Erstes und Zweites Heft,
ausgegeben Juni 1906.

Seite

I. Appendicitis und Ikterus. Von Dr. Paul Reichel, Chefarzt des Stadtkrankenhauses zu Chemnitz 1

II. Aus der I. chirurg. Abteilung des k. k. allgem. Krankenhauses in Wien. (Primarius Dr. K. Büdinger).
Zur Pathologie und Therapie des Milzabszesses. Von Dr. L. Kirchmayr, Assistent der Abteilung. (Mit 1 Kurve) 13

III. Die Repositionshindernisse bei der präglenoidalen Schultergelenksluxation mit spezieller Berücksichtigung der Luxatio subcoracoidea. Von Tamara Bach aus Riga (Rußland) 27

IV. Beiträge zur Pathologie und Therapie der kongenitalen Nierendystopie. Von Dr. Max Sträter, Chirurg in Amsterdam . . . 55

V. Über die subkutane Exstirpation ektatischer Venen der unteren Extremität. Von Prof. Dr. A. Narath (Utrecht). 104

VI. Aus der königl. chirurg. Universitätsklinik in Greifswald. (Direktor: Prof. Dr. Friedrich).
Das Rankenneurom, mit besonderer Berücksichtigung seiner Pathogenese. Von Dr. Max Strauß, Assistenzarzt der Klinik. (Mit 5 Abbildungen im Text und Tafel I.) 111

VII. Aus der chirurg. Universitätsklinik in Göttingen. (Direktor: Geh.-Rat Prof. Dr. Braun).
Beitrag zur Pathologie der Kniescheibe. Von Dr. Creite, Assistenzarzt der Klinik 179

VIII. Experimentelle Untersuchungen über die Ätiologie der Fettgewebsnekrose und Leberveränderungen bei Schädigung des Pankreasgewebes. (Vorläufige Mitteilung.) Von Prof. Dr. E. Payr und Dr. A. Martina in Graz 189

IX. Kleinere Mitteilung:
Aus der chirurg. Abteilung des Diakonissenhauses zu Posen. (Dirigir. Arzt: Med.-Rat Dr. Borchard.)
Sechs Fälle von Syringomyelie. Von Assistenzarzt Otto Lüders. (Mit 5 Abbildungen) 195

Anzeigen literarischer Neuigkeiten 210

Drittes und Viertes Heft,

ausgegeben Juli 1906.

Seite

X. Klinische und histologische Studien über Hautverpflanzung, besonders über Epithelaussaat. Von Dr. med. Kurt Noesske, stellv. Oberarzt der chirurg. Abteilung des Carolahauses, Dresd.-A. (Mit 1 Abbildung im Text und Tafel II, III.) 213

XI. Aus dem hygienischen Institut der Universität Greifswald. (Geh. Rat Prof. Dr. Loeffler.)
Über Bauchfellresorption und ihre Beeinflussung bei Peritonitis. Von Dr. P. Glimm 254

XII. Aus dem Kiewer Städtischen Alexander Krankenhaus.
Ein Fall von Herznaht wegen Herzverletzung, Von E. Tschernjachowski. (Mit 2 Kurven.) 288

XIII. Myxofibrosarkom der Bursa achillea post. Ein Beitrag zur Kenntnis der Schleimbeuteltumoren. Von Dr. A. Martina in Graz. (Mit 3 Abbildungen.) 317

XIV. Aus dem Jennerschen Kinderspital in Bern. (Direktor: Prof. Dr. Stooß. — Chirurg: Prof. Dr. Tavel.)
Über die operative Behandlung von Inguinalhernien bei Kindern. Von Dr. Bühlmann. (Mit 11 Abbildungen) 324

XV. Aus der chirurg. Abteilung des Kantonsspitals in St. Gallen. (Chefarzt: Dr. med. G. Feurer).
Zur Behandlung gangranöser Leisten- und Schenkel-brüche. Von Dr. med. H. Bärlocher, St. Gallen. (Mit 1 Abbildung) . . 375

XVI—XVII. Kleinere Mitteilungen:

XVI. Aus der chirurg. Universitätsklink zu Göttingen. (Direktor: Geh. Rat Prof. Dr. Braun.)
Totale Luxation einer Beckenhälfte. Von Dr. Creite, Assistenzarzt der Klinik 391

XVII. Aus der chirurg. Universitätsklinik zu Kiel. (Prof. Helferich.)
Röntgenschatten gebende Ureterenkatheter. Von Dr. Rudolf Göbell, Oberarzt der chirurg. Klinik zu Kiel und Privatdozent 395

XVIII. Besprechungen:

1. Pfaundler und Schloßmann, Handbuch der Kinderheilkunde. (Helferich) 397
2. Vulpius, Über die orthopädische Behandlung der Wirbelsäulenerkrankungen. (Baum-Kiel) 397
3. Kißling, Über Lungenbrand mit besonderer Berücksichtigung der Röntgenuntersuchung u. operativen Behandlung. (Baum-Kiel) 398
4. Prof. Friedrich Henke, Mikroskopische Geschwulstdiagnostik. (Fischer-Defoy-Kiel) 399
5. Publications of Cornell University Medical College-Studies from the Department of Pathologie. (Fischer-Defoy-Kiel) . . . 400
6. Dr. Ludwig Pincus, Atmokausis und Zestokausis. (Fischer-Defoy-Kiel) 400

Fünftes und Sechstes Heft,

ausgegeben August 1906.

Seite

XIX. Aus der chirurgischen Abteilungen des Altonaer Stadtkrankenhauses. (Chefarzt: Prof. Dr. König.)
Studien über Schenkelhalsfrakturen und die Vorgänge bei ihrer Heilung. Von Dr. Paul Frangenheim, früherem Assistenzarzt, jetzt Assistenzarzt der chirurg. Klinik in Königsberg. (Mit 6 Abbildungen im Text und Tafel IV.) 401

XX. Aus dem pathologischen Institut zu Genf. (Professor Askanazy.)
Über Peritonitis mit schwer erkennbarem Ausgangspunkt. Von Dr. Rudolf Oppenheimer, ehem. Assistenten des Institutes . . 457

XXI. Zur Kenntnis der isolierten Fraktur des Trochanter major. Von Dr. Krüger, Assistenzarzt der chir. Klinik Jena. (Mit 3 Abbildungen.) 464

XXII. Aus dem königl. sächs. Krankenstift Zwickau. (Direktor: Medizinalrat Prof. Dr. Braun.)
Beiträge zur Oesophagotomia cervicalis externa zur Entfernung von Fremdkörpern in der Speiseröhre. Von Dr. Naumann, Oberarzt im 8. königl. sächs. Inf.-Regiment Nr. 133. Kommandiert zum Krankenstift. (Mit 1 Abbildung.) 472

XXIII. Mitteilung aus der I. chirurg. Klinik der königl. ungarischen Universität zu Budapest. (Vorstand: o. ö. Prof. Dr. Jul. Dollinger.)
Über die narbenbildende Wirkung von Schilddrüsenschnitten bei der Ösophagusnaht. Von Dr. Desider v. Navratil, Operateur. (Mit 3 Abbildungen.) 487

XXIV. Aus der chirurgischen Abteilung des Kantonspitals St. Gallen. (Chefarzt: Dr. G. Feurer.)
Beitrag zur Gastroenterostomie. Von Léonce Delaloye, I. Assistenzarzt 502

XXV. Aus der chirurgischen Abteilung des Krankenhauses Huyssensstiftung, Essen-Ruhr. (Leitender Arzt: Dr. Morian.)
Meniscusluxationen im Kniegelenk. Von Dr. med. Bergmann, I. Assistenzarzt 526

XXVI. Aus dem Kantonsspital zu Glarus. (Oberarzt: Dr. Fritzsche.)
Zur Kenntnis der irreponiblen Kniegelenksluxationen. Von Ernst Dr. Ruppanner, gew. Assistenzarzt 554

XXVII—XXIX. Kleinere Mitteilungen:

XXVII. Aus der II. chirurg. Klinik der Universität Wien. (Vorstand: Prof. Dr. J. Hochenegg.)
Zwei Fälle von Dünndarm-(Jejunum-, Ileum-)Carcinomen. Von Dr. J. Finsterer, Demonstrateur der Klinik. (Mit 2 Abbildungen.) 567

XXVIII. Aus dem städtischen Krankenhause zu Hildesheim.
Zur Behandlung der Fersenbeinbrüche. Von Oberarzt Dr. med. Ernst Becker. (Mit 1 Abbildung.) 575

Seite

XXIX. Retroperitoneale Cysten oder Senkungsabszesse? Von Med.-Rat Dr. H. Minssen, Jever, und Dr. Weydemann, Hohenkirchen 577

XXX. Besprechungen:

1. Dr. Otto Manz, Die chirurgischen Untersuchungsarten. (Helferich) 586
2. Prof. Hoffa und Dr. Rauenbusch, Atlas der orthopädischen Chirurgie in Röntgenbildern. (Helferich) 586
3. Sommer, Anatomischer Atlas in stereoskopischen Röntgenbildern. (Helferich) 587
4. Karl von Bardeleben, Lehrbuch der systematischen Anatomie des Menschen für Studierende und Ärzte. (Helferich) . . . 587
5. Dr. Ch. Dujarier, Anatomie des Membres, Dissection — Anatomie Topographique. (Helferich) 587
6. Prof. Strasser, Anleitung zur Präparation des Halses und Kopfes. (Helferich) 587
7. Prof. Georges Marion, Chirurgie du Système Nerveux, und Georges Laurens, Chirurgie Oto-Rhino-Laryngologique. (Helferich) 588
8. Prof. Dr. Hochenegg, Jahresbericht u. Arbeiten der II. chirurgischen Klinik zu Wien. (1. April 1904 bis 31. Dezember 1905.) (Helferich) 577
9. Theodor Billroth und Alex. v. Winiwarter, Die allgemeine chirurgische Pathologie und Therapie in einundfünfzig Vorlesungen. (Helferich) 588
10. Dr. Ewald (Wien), Die Indikationen zu chirurgischen Eingriffen und deren Ausführung in einfachen Fällen. (Helferich) . . 589
11. Prof. M. Pfaundler und Prof. A. Schloßmann, Handbuch der Kinderheilkunde. II. Bd. (Helferich) 589
12. Dr. Ph. Bockenheimer und Dr. Fritz Frohse, Atlas typischer chirurgischer Operationen für Ärzte und Studierende. (Helferich) 590

I.

Appendicitis und Ikterus.

Von

Dr. P. Reichel,

Chefarzt des Stadtkrankenhauses zu Chemnitz.

Auf dem Chirurgenkongreß von 1899 lenkte von Eiselsberg die Aufmerksamkeit auf das Vorkommen von Magen- und Duodenalblutungen nach Operationen, insbesondere nach Laparotomien. Ähnliche Beobachtungen waren gelegentlich auch von anderen Chirurgen gemacht worden, aber man hatte sie nicht weiter beachtet. Erst seit der von Dr. Eiselsbergschen Publikation legte man der Komplikation eine größere Bedeutung bei; es häufte sich die Zahl der diesbezüglichen Mitteilungen und man forschte dem ursächlichen Zusammenhange eingehender nach.

Ähnlich dürfte es mit einer anders- und doch in gewissem Sinne gleichartigen Komplikation nach Laparotomie stehen, dem Auftreten von Ikterus. Ich will heute nur von seinem Vorkommen nach Appendicitisoperationen sprechen. Es ist gar kein Zweifel, daß jeder Chirurg mit einigermaßen größerem Krankenmaterial auch diese Komplikation mehrfach gesehen hat. Sieht man aber die einschlägige Literatur daraufhin durch, so findet man nur spärliche Ausbeute; in mehreren größeren Werken über Appendicitis und ihre Behandlung geschieht dieser Komplikation mit keinem Worte Erwähnung; in anderen wird sie nebenher mit einem Worte genannt, ohne ihr Belang beizumessen. Mein Material lehrt mich jedoch, dieser Begleiterscheinung eine ernstere Bedeutung beizulegen.

Als ein nicht konstantes Symptom kennt man den Ikterus längst bei den nach Perityphlitis auftretenden pylephlebtischen Leberabszessen. Körte beobachtete ihn unter 20 solchen Fällen 11mal und zwar meist in nur geringer Intensität. — Von diesen

glücklicherweise immerhin selteneren Fällen, in welchen die Komplikation in der Regel erst einige Wochen oder selbst Monate nach dem Appendicitisanfalle einsetzte, will ich indes heute absehen, und möchte die Aufmerksamkeit auf die weit häufigeren Fälle lenken, in denen das Symptom „Ikterus" kurze Zeit nach Appendicitisoperationen mehr minder intensiv auftritt, um entweder nach einigen Tagen zu verschwinden oder bis zu dem rasch erfolgenden Tode stetig zuzunehmen.

Um über die Häufigkeit der Komplikation ein ungefähres Bild zu gewinnen, habe ich mein Material der letzten 3 Jahre 1903, 1904, 1905 daraufhin durchgesehen. Es umfaßt 165 Fälle von Appendicitis mit insgesamt 22 Todesfällen, einschließlich aller, zum Teil wegen völliger Aussichtslosigkeit gar nicht mehr zur Operation gelangten Fälle schwerster allgemeiner Peritonitis, d. h. einer Gesamtmortalität von 13,33 Proz. Unter diesen 165 Patienten wurde bei 18 Ikterus beobachtet, und von diesen 18 starben 10, d. i. 55,55 Proz. Diese Zahlen sprechen wohl eine beredte Sprache.

Sicher wird diese prognostisch so ungünstige Bedeutung des Ikterus nach Appendicitisoperationen nicht durch den Übertritt von Gallenbestandteilen ins Blut bedingt, wenigstens hierdurch nicht mehr, als Ikterus überhaupt die Prognose jedes operativen Eingriffes ein wenig gefährdet. Die üble Bedeutung hat ihren Grund vielmehr in der Pathogenese. Nicht um einen Stauungsikterus durch Schwellung der Papilla duodenalis infolge eines Magendarmkatarrhs handelt es sich — wenigstens nur in den seltensten Fällen — sondern um den Ausdruck einer septischen Allgemeininfektion, deren Ausgangspunkt in der entzündeten Appendix, bezw. den Blut- und Lymphgefäßen ihres Mesenteriolum zu suchen ist.

Wird dies schon dadurch wahrscheinlich gemacht, daß von 43 während des genannten Zeitraumes im freien Intervall Operierten nur 1 Patient, dessen Wundverlauf auch durch Eiterung gestört war, einen leichten Ikterus bekam und niemand starb, so wird es bewiesen durch den klinischen Verlauf, den Obduktionsbefund und die bakteriologische Untersuchung.

Bei Fehlen anderweitiger Komplikationen pflegen die bedrohlichen stürmischen Erscheinungen nach dem Eingriff zunächst zurückzugehen, der Schmerz läßt nach, das Fieber fällt ab, die Pulsfrequenz mindert sich, mitunter auf 50—60 Schläge pro Minute, der Patient macht zunächst bisweilen einen durchaus günstigen Eindruck, bis nach 36 bis 48 bis 60 Stunden ein leichter Ikterus bemerkbar wird. In einigen, günstigen Fällen bleibt das Allgemein-

befinden auch weiterhin trotz des geringen Ikterus ungestört. Bei der Mehrzahl der Betroffenen fällt aber schon früh eine gewisse psychische Unruhe, Schlaflosigkeit, vorübergehende Unklarheit auf; auch pflegt die Pulsfrequenz zuzunehmen, während die Temperatur bald normal bleibt, bald ansteigt. Die psychische Störung nimmt nun in den ungünstig verlaufenden Fällen meist mit zunehmendem Ikterus rasch zu, die Unruhe und Aufregung steigern sich zu furibunden Delirien, so daß der Kranke kaum im Bett zu halten ist, die Unklarheit wird zur völligen Benommenheit, die Pulszahl geht auf 100—120—140 in die Höhe.

Das Krankheitsbild erinnert in diesem Stadium sehr an das einer akuten Jodoformintoxikation, um so mehr, wenn die Temperatur niedrig bleibt. Bei meinen Kranken wurde jedoch Jodoform nie in Substanz benutzt; höchstens wurde ein Jodoformgazestreifen behufs Tamponade in die Wunde eingelegt. Die Entfernung dieser Gaze änderte auch nichts an dem Symptomenkomplex; er trat in ganz gleicher Weise auf, auch in Fällen, in denen nur mit steriler Gaze tamponiert oder nur drainiert wurde.

In wenigen Fällen gingen selbst diese bedrohlichen Erscheinungen noch binnen 1—2 Tagen zurück und die Kranken genasen vollständig, ohne daß es etwa später zu Leberabszessen oder dergl. gekommen wäre. In der Mehrzahl der Fälle aber folgte den Delirien tiefes Koma und binnen ca. 24 Stunden der Tod.

Das geschilderte Krankheitsbild erleidet natürlich Modifikationen in den Fällen, in denen eine mehr oder minder diffuse eitrige Peritonitis die Sepsis begleitet bezw. selbst Ausgangspunkt der septischen Infektion ist. Tödtliche septische Allgemeininfektion kann jedoch den wegen Appendicitis Operierten hinwegraffen, ohne daß die mindeste Peritonitis vorliegt. Auch diese Tatsache ist meines Erachtens bisher viel zu wenig bekannt nnd gewürdigt worden. Unter meinen 165 Patienten der letzten 3 Jahre finde ich nicht weniger als 4 solcher unglücklichen Fälle. Der Wichtigkeit der Sache wegen sei es gestattet, ihre Krankengeschichten auszugsweise wiederzugeben.

Fall 1. Max H., 9 Jahre alt, aufgenommen 17. III. 1904, gestorben 21. III. 1904. Der Kranke war 4 Tage vorher mit Kopf- und Halsschmerzen, Schluckbeschwerden erkrankt. Mehrmaliges Erbrechen. Allgemeines Übelbefinden. Am 16. III. 1904 Diarrhoe und plötzlich heftige Schmerzen in der Ileocöcalgegend. Bei der Aufnahme ins Krankenhaus am 17. III. 1904 war das Abdomen nicht aufgetrieben; hingegen bestand starker Schmerz in der Gegend des Mac Burneyschen Punktes und Bauch-

deckenspannung bei Betastung der Blinddarmgegend. Hier fingerdicker Strang fühlbar. Leichte Schwellung der Halslymphdrüsen. Typische lakunäre Angina. Ordination: Eisblase auf die Ileocöcalgegend; 1mal 8 Tropfen Tinct. Opii spl.; 2stündlich Wassereinläufe von je 100 ccm in den Mastdarm.

18. III. Temperatur 39,4°. Pulsfrequenz 130. Zunge trocken. Angina unverändert. Kein Erbrechen. Kein Stuhlgang. Eine scheinbare Auftreibung des Abdomens schwindet nach Entleerung einer reichlichen Urinmenge mittelst Katheters. Tumor etwas größer geworden. Operation: Typischer Schrägschnitt oberhalb des Lig. Pouparti. Aus der oberhalb der Geschwulst eröffneten Bauchhöhle fließen einige Tropfen kaum getrübter seröser Flüssigkeit; das sichtbare Peritoneum ist frei von entzündlichen Veränderungen, Abstopfen der Bauchhöhle mit Gaze. Auslösung des von Netz bedeckten Wurmfortsatzes. Er ist fest mit dem Cöcum verklebt, in seiner Mitte winklig geknickt und hier perforiert, die Perforationsstelle ist umgeben von einer kleinen, völlig abgesackten Menge kotig riechender Flüssigkeit; an diese kleine Abszeßhöhle schließt sich eine beschränkte phlegmonöse Infiltration des Mesenteriolums und der Subserosa des Cöcums, wo dieses dem Wurmfortsatz adhärent ist. Resektion des Wurmfortsatzes und Übernähung des Stumpfes in 3 Etagen. Auf die infiltrierte Partie des Cöcums wird das Netz mit einer Naht fixiert, dann Tamponade der ganzen Wundhöhle. — Die Schleimhaut der stark erweiterten, einen kirschkerngroßen Kotstein haltenden Hälfte des resezierten Wurmfortsatzes war gangränös, die der zentralen Hälfte mäßig geschwollen und ecchymosiert.

Abends: Allgemeinbefinden leidlich. Temperatur auf 37,2°, Puls auf 110 zurückgegangen.

19. III. Kein Erbrechen. Kein Aufstoßen. Leib weich, nicht aufgetrieben, nur im Bereich der Wunde schmerzhaft.

20. III. Leichter Ikterus. Patient hat in der Nacht halluziniert, macht heute einen schwer septischen Eindruck. Temperatur 37,7°, Puls 130. Rascher Kräfteverfall.

21. III. vorm. $1^1/_4$ Uhr Exitus.

Obduktion: Mäßiger Ikterus. Magen und Dickdarm etwas meteoristisch gebläht. Das Netz, leicht gerötet, adhäriert den die Operationswunde tamponierenden Gazebäuschen. Nirgends Eiter. Darmserosa feucht glänzend, blaß, ohne Auflagerung. (Keine Peritonitis!) Subperikardiale und subendokardiale kleine Blutungen. Rötung und Schwellung der Schleimhaut des Zungengrundes, der Gaumenbögen, der Uvula. Tonsillen geschwollen, gerötet, weich, enthalten in ihren Krypten gelbliche, leicht abhebbare Pfröpfchen. Starke eitrige Tracheitis und Laryngitis. Milz schlaff, stark geschwollen; Pulpa dunkelrot, weich, etwas trübe; Follikel und Trabekel ziemlich gut erkennbar. An der Hinterwand des Cöcum eine Reihe von Nähten; nach ihrer Lösung zeigt sich die Serosa in einer Länge von 3 cm, eine Breite von 1 cm fehlend, bezw. auseinandergewichen; die von Peritoneum entblößte Darmwandstelle trübe, läßt etwas Eiter abstreichen (hier war der Wurmfortsatz adhärent gewesen). Nieren leicht ikterisch; Rinde blaß; reichlich trüber Saft abstreifbar. Im Magen und Duodenum schwärzliche Flüssigkeit. Magenschleimhaut blaß, zeigt spärliche Blutaustritte an der kleinen Kurvatur, keine Erosionen. Auch im Duodenum einige Schleim-

hautblutungen. Leber etwas geschwollen, zeigt das Bild einer fetthaltigen Muskatnußleber, leichten Ikterus; einige unscharf begrenzte Partien an der Oberfläche zeigen eine gleichmäßig blasse gelbe Färbung. Anatomische Diagnose: Appendicitis. Sepsis. Ikterus. Angina tonsillaris.

Fall 2. Margarethe R., 13 Jahre alt, aufgenommen 6. VII. 1904, gestorben 9. VII. 1904. Pat. seit vielen Jahren kränklich, häufig an Katarrhen leidend, erkrankte am 4. VII. 1904 mittags mit Kopfschmerz und hohem Fieber (Temperatur 39,8°), am 5. VII. stellten sich Magenschmerzen ein, während der Leib nicht druckempfindiich war. In der Nacht vom 5. VII. zum 6. VII. stieg die Temperatur auf 41°, sank bis zum Morgen auf 40°. Hinzutretende Schmerzen in der Blinddarmgegend veranlaßten die Aufnahme der Patientin ins Krankenhaus am Nachmittag des 6. VII. Die Unterbauchgegend war beiderseits leicht meteoristisch aufgetrieben, rechts druckempfindlich. Eine besondere Resistenz war nicht zu fühlen. Die Temperatur betrag 39,2°. Der Puls war etwas unregelmäßig, machte 120 Schläge pro Minute.

Sofortige Operation: Aus der eröffneten Bauchhöhle entleert sich von rechts-oben eine Spur leicht getrübter, aus dem kleinen Becken etwa 2 Eßlöffel voll etwas stärker getrübter, seröser, nicht riechender Flüssigkeit. Die sichtbaren Darmschlingen zeigen nur eine minimale Injektion. Beim Anziehen des Cöcum springt der weit medianwärts verlagerte, frei in der Bauchhöhle liegende Wurmfortsatz sogleich plötzlich vor die Bauchwunde. In seinen zentralen 2 Dritteln ist er nur wenig verdickt und gerötet; hingegen ist das periphere Drittel zu Daumendicke aufgebläht, graugelb verfärbt, seine Wand eitrig infiltriert, aber nicht perforiert; in seinem Innern fühlt man einen 2 cm langen dicken Kotstein. Resektion der Appendix in typischer Weise und Übernähung des Stumpfes. Zum Stumpf und ins Cavum Douglasi wird ein Jodoformgazestreifen und ein Drainrohr eingelegt, im übrigen die Bauchwunde vernäht.

7. VII. Nach vorübergehendem Rückgang auf 38,7 stieg die Temperatur gestern Abend 11 Uhr auf 41°; der Puls wurde sehr klein, flatternd. Patientin wurde sehr unruhig, schlief dann nach Morphium, macht heute früh leidlichen Eindruck, hat kein Erbrechen, nur geringe Schmerzen im Bereich der Wunde, während der übrige Leib weich und schmerzlos ist, läßt allein Urin; auch gehen Flatus ab. Doch beträgt die Pulszahl noch immer 135 Schläge, die Temperatur 38,5°.

8. VII. Patientin war in der Nacht sehr unruhig, kaum im Bett zu halten, delirierte. Heute früh Temperatur 39°, Puls 140. Leichter Ikterus. Kein Erbrechen. Auf Morphium beruhigt sich die Kranke etwas, schläft aber nicht. Nachmittags steigert sich die Unruhe; das Sensorium ist völlig benommen. Kochsalzinfusion.

Abends: Völlige Benommenheit, Stöhnen, mehrfaches Würgen, wodurch bräunliche, kaffeesatzartige Flüssigkeit — blutiger Mageninhalt — in den Rachen gelangt.

9. VII. Unter zunehmender Schwäche erfolgte kurz nach Mitternacht der Tod.

Die Obduktion mußte leider aus äußeren Gründen unterbleiben.

Fall 8. Walter L., 18 Jahre, aufgenommen 12. IX. 1904, gestorben 16. IX. 1904. Patient erkrankte am 6. IX. 1904 früh mit Schmerzen in der rechten Unterbauchgegend, die nach und nach so zunahmen, daß er am 9. IX. die Arbeit aussetzen mußte. Am 11. IX. und am 12. IX. Durchfälle. Ein seit dem 9. IX. fühlbarer Tumor hatte sich nach Mitteilung des Arztes inzwischen vergrößert, weshalb der Kranke am 12. IX. abends dem Krankenhaus überwiesen wurde.

Er fieberte hoch; Temperatur 39,6°, Puls 100. Abdomen flach; oberhalb des äußeren Abschnittes des rechten Leistenbandes fühlte man einen auf Druck schmerzhaften, hühnereigroßen Tumor; der übrige Leib weich, nicht empfindlich.

13. IX. Obwohl Temperatur auf 36,6° gesunken ist, wird doch sofort zur Operation geschritten: Das Peritoneum ist über der Geschwulst eitrig infiltriert, wird hier eingeschnitten. Es entleert sich ca. 1 Fingerhut voll stinkender Eiter. Leichte Auffindung und Resektion des Wurmfortsatzes. Die freie Bauchhöhle wird dabei — nachdem vorher aller Eiter ausgetupft war — an beschränkter Stelle eröffnet, aber sogleich durch Jodoformgazetamponade geschlossen. Das periphere Ende des Wurmfortsatzes war in Länge von $1\frac{1}{2}$ cm gangränös und an hirsekorngroßer Stelle perforiert; unmittelbar dahinter lag ein kirschkerngroßer Kotstein. Der zentrale Teil der Schleimhaut war gerötet und geschwellt.

Abends: Temperatur 37,9°. Puls 100, kräftig. Kein Erbrechen.

14. IX. Patient hat gut geschlafen, zeigt gutes Allgemeinbefinden. Temperatur 36,6, Puls 100.

15. IX. Temperatur 36,4°, Puls 76, kräftig, regelmäßig. Seit früh 6 Uhr ist Patient unklar, desorientiert in bezug auf Zeit und Ort. Er zeigt starke motorische Unruhe, will das Bett verlassen, hat Urin unter sich gehen lassen. Es besteht leichter Ikterus. Der Leib ist flach, weich.

Nachmittags ist Patient ganz benommen, wird abends komatös. Der Puls wird etwas schwächer, irregulär, macht 100 Schläge. Geringes Aufstoßen.

16. IX. Puls 120, klein, Temperatur heute 40,4°. Erbrechen brauner Massen. Kollaps. $\frac{3}{4}$12 Uhr vormittags: Exitus letalis.

Obduktion: Starker Ikterus. Tamponierte Laparotomiewunde entlang des rechten Ligam. Pouparti. Wurmfortsatz ist abgetragen. Nahtstelle undurchlässig und reaktionslos. Ein Teil des Netzes ist mit dieser Gegend verklebt. Därme gebläht, sonst ohne weitere Veränderungen. Keine Peritonitis. Zahlreiche subperitoneale Blutungen. Leber vergrößert. Zahlreiche subperikardiale Blutungen. Ausgedehnte subpleurale Blutungen. Starker Bronchialkatarrh. Milz vergrößert, weich; Pulpa vorquellend, dunkelkirschrot. Nieren vergrößert; Rinde verbreitert, trübe, fetthaltig. Im Magen kaffeesatzartiger Inhalt; Schleimhaut gerötet, mit einzelnen Blutungen; ebenso die Schleimhaut des Duodenum, im welchem auch kaffeesatzartiger Inhalt. Fetthaltige Muskatnußleber. Gallenblase ohne Befund; Papilla duodenalis durchgängig. Der Dünndarm enthält ebenfalls stellenweise kaffeesatzartigen Inhalt; seine Schleimhaut ist durchweg gerötet, zeigt hier und da zahlreiche Blutungen. Im unteren Ileum besteht starke Schwellung des Follikelapparates.

Anatomische Diagnose: Sepsis. Ikterus.

Fall 4. Annaliese St., 11 Jahre, aufgenommen 24. IX. 1905, gestorben 26. IX. 1905. Patientin, von jeher zu Halsentzündungen neigend, erkrankte an einer solchen vor 5 Tagen. Nach vorübergehender Besserung stellte sich am 22. IX. ein Schüttelfrost und Fieber bis 40° ein. Der behandelnde Arzt fand Rötung und Schwellung der rechten Tonsille, auf weichen Gaumen und Uvula übergreifend, keine Beläge, unter dem rechten Kieferwinkel eine kirschgroße Lymphdrüse. Am 23. IX. nachmittags 3 Uhr traten heftige Schmerzen in der rechten Seite des Abdomen auf. Die Temperatur stieg abends wieder auf 39,8°, sank am Morgen des 24. IX. auf 38,2°. Der auch in gesunden Tagen bei dem Kinde beschleunigte Puls machte 116 Schläge pro Minute. Erbrechen war nicht aufgetreten. Da die Schmerzen sich nicht geändert hatten, wurde Patientin am 24. IX. vormittags dem Krankenhause zur Frühoperation zugewiesen.

Bei der Aufnahme des zwar etwas blassen, aber sonst nicht schwerkrank aussehenden Kindes bestand noch deutliche Rötung und Schwellung der rechten Tonsille und des weichen Gaumens. Das Abdomen war flach, weich, bei Druck am Mac Burneyschen Punkte und nach unten und außen davon schmerzhaft; in diesem Bereich bestand Bauchmuskelspannung. Ein Tumor war nicht zu fühlen. Dämpfung fehlte.

Sofortige Operation mit dem Riedelschen Zickzackschnitt. Aus der Peritonealhöhle entleert sich trübseröse, gelbliche Flüssigkeit. Abstopfen der freien Bauchhöhle. Vorziehen des Cöcum und Wurmfortsatzes. Dieser ist von Netz umhüllt, liegt nach außen-unten vom Cöcum der Darmbeinschaufel auf. Leichte typische Resektion der Appendix und des adhärenten Netzstücks. Übernähung des Stumpfes. Bis zu letzterem wird ein Drainrohr und ein Jodoformgazestreifen eingelegt, im übrigen die Peritoneal- und Muskelwunde vernäht, die Hautwunde durch Tamponade offen gehalten. — Der entfernte Wurmfortsatz war ziemlich lang, stark gekrümmt, in seinen peripheren 2 Dritteln auf das Doppelte verdickt, hier fibrinös belegt und teils graurötlich, teils graugelblich verfärbt, im zentralen Drittel nur etwas gerötet und nicht geschwollen. Eine Perforation bestand nicht. Beim Aufschneiden entleerte sich aus dem geblähten peripheren Abschnitte des Wurmfortsatzes kotig riechende, dünnflüssige Jauche. An der Grenze des normalen und des erkrankten Abschnittes fand sich, das Lumen ausfüllend und verstopfend, ein nicht ganz kirschkerngroßer Kotstein; ein zweiter noch etwas kleinerer Kotstein lag nach dem peripheren Ende zu, welches an seiner Spitze etwa $^1/_2$ cm weit narbig verschlossen war. Die Schleimhaut im Bereich des erkrankten Abschnittes war grauschwärzlich, nekrotisch. Die bei der Operation ausfließende Peritonealflüssigkeit erwies sich als steril.

Am Abend machte die Operierte einen günstigen Eindruck, klagte keine Beschwerden, ließ spontan Urin. Die Temperatur war 38°, die Pulsfrequenz 106.

25. IX. Patientin hat nachts etwas geschlafen, hat weder Aufstoßen noch Erbrechen, keine Schmerzen, macht am Vormittag einen sehr guten Eindruck.

Mittags klagte sie über Schmerzanfälle und wurde sehr unruhig. Temperatur 37,4°, Puls 120. Dabei war das Abdomen weich, auf Druck nicht empfindlich. Bald nachher wurde die Kranke desorientiert, die Unruhe steigerte sich zu Delirien. Die Haut und Sklera der Augen zeigten leicht

ikterische Verfärbung. Gegen Abend wurde das Sensorium völlig benommen, die Atmung stark beschleunigt; der Puls stieg auf 120, die Temperatur auf 39°. Beim Verbandwechsel zeigte sich die Wunde reaktionslos, der Leib frei von jeder peritonealen Reizung. Die Jodoformgaze wurde durch Dermatolgaze ersetzt. Subkutane Kochsalzinfusion.

26. IX. Nachts zunehmender Kräfteverfall. Temperatur 40°, Puls 140. Vormittags 1/2 9 Uhr Exitus letalis.

Über den Befund der von ihm selbst mit äußerster Sorgfalt ausgeführten Obduktion schreibt mir Herr Professor Dr. Nauwerck folgendes:

„A. Äußere Besichtigung: Guter Ernährungszustand. Sehr deutlicher Ikterus der Haut und Skleren. Schmutzig-blaurote Diffusionsstreifen, den Hautvenen entsprechend. Abdomen eingesunken. Laparotomiewunde oberhalb des rechten Leistenbandes. Ein Drain führt auf das Cöcum.

B. Innere Besichtigung: I. Bauchhöhle. Das große Netz reicht ausgebreitet bis fast zur Symphyse, überlagert den Stumpf des resezierten Wurmfortsatzes und ist mit dem Rest von dessen Mesenteriolum durch eine Naht bezw. Ligatur verbunden. Bauchsitus sonst ohne Befund. Leber folgt dem rechten Rippenpfeilerrand. Im kleinen Becken, in den Seitenteilen und auf dem kleinen Netz wenige Tropfen seröser, rötlich gefärbter, nicht getrübter Flüssigkeit. Irgendwelche Zeichen von Peritonitis fehlen; auch in der Umgebung des Stummels des Wurmfortsatzes, sowie im kleinen Becken keine Spur von Eiterungen. Das große Netz zeigt rechts unten einige Unterbindungsstummel, die ebenfalls frei von Eiterung, sowie von Thromben sind. Die in die Ileocöcalgegend führenden Mesenterialvenen enthalten flüssiges Blut, ebenso ihr weiterer Verlauf gegen die Pfortader, sowie diese selbst, hier untermischt mit lockerem Cruor. Die Mesenterialdrüsen sind etwas geschwollen, gerötet, mäßig derb. Am Mesenteriolum des Wurmfortsatzes ist keine Drüse zu finden. Milz geschwellt, weich, $10\,^1/_2 : 7\,^1/_2 : 2$ cm; Pulpa graurot, trübe, weich; Follikel nicht sichtbar, Trabekel deutlicher. Ureteren nicht erweitert. Beckenorgane bieten äußerlich nichts Auffälliges. Nieren etwas geschwollen, weich, Rinde graurötlich, leicht diffus getrübt. Fettiger Saft ziemlich reichlich abstreifbar. In einigen Pyramiden Kalkinfarkte. Nebennieren normal. Im Duodenum galligschleimige Flüssigkeit. Papille nicht geschwollen. Duktus choledochus nicht erweitert. Gallenblase mäßig mit gelber Galle gefüllt.

Magen im Fundus ausgedehnt malacisch verändert. In der Kardiagegend malacisch perforiert mit Andauung von Milz und Leber. Der ziemlich reichliche und zähe Magenschleim enthält dunkelbräunliche Blutflöckchen. Die erhaltene gelbliche, etwas geschwellte Schleimhaut zeigt sehr zahlreiche, punkt- bis stecknadelkopfgroße, blassere oder dunklere Blutungen. Keine Erosionen. Die von Schleimhaut entblößte Submucosa mit vereinzelten ähnlichen Blutungen.

Im Jejunum und Ileum zeigt der gallig gefärbte schleimige Inhalt nicht unerhebliche, teils flockige, teils in großen Massen auftretende braunrote bis teerartige Blutbeimengungen. (Mikroskopisch: ziemlich gut erhaltene rote Blutkörperchen.) Der Dickdarm ist leer. Im Ileum besteht stellenweise Rötung der Schleimhaut, sowie eine ziemlich ausgebreitete Rötung und Schwellung der Payerschen und solitären Follikel. Blutaustritte der Darmschleimhaut selbst sind nicht nachzuweisen. Im Cöcum

geringe Rötung. Der übrige Dickdarm ohne Besonderheiten. Der Stummel des Wurmfortsatzes ist durch Naht fest verschlossen. Pankreas ohne Besonderheiten. Leber etwas vergrößert, schlaff, weich; Läppchenzeichnung im allgemeinen sehr deutlich; Centra dunkelrot, Peripherie blaß, gelblich; reichlich fettiger Saft abstreichbar. Unter der Kapsel und im Parenchym zerstreut findet sich eine immerhin nennenswerte Zahl von Läppchengruppen, in deren Bereich die normale Zeichnung mehr oder weniger verwischt ist. Leberarterie frei; auch die intrahepatischen Blutgefäße.

II. Brusthöhle. (Brustorgane von unten herausgenommen.) Herz beiderseits dilatiert. Muskulatur blaß. Links leicht fleckig getrübt. Keine Endokarditis. — Rechte Lunge mit einzelnen subpleuralen Blutaustritten, lufthaltig, ziemlich blutreich. Linke Lunge ähnlich. Die hinteren Teile des Unterlappens sind von einer diffusen dunkelgrauroten katarrhal-pneumonischen Infiltration eingenommen. Beiderseits starke Bronchitis mit schleimig-eitrigem Sekret. Letzteres ist besonders links auffallend gelblich gefärbt. Bronchialdrüsen ohne Besonderheiten. — An der Pleura diaphragmatica links einige Blutaustritte. — Hals und Kopf nicht seziert.

Zur bakteriologischen Untersuchung wurden Deckgläschenausstriche gemacht und gleichzeitig Aussaaten auf Bouillon, Agar-Agar und Drigalski-Conradischen Nährboden angelegt.

Die Prüfung der erhaltenen Kulturen, die von den nachbenannten Körperteilen stammten, hatte folgendes Ergebnis:

I. Obere Hälfte des Peritoneum: Der Nährboden ist übersät mit einer Reinkultur von Streptokokken.

II. Kleines Becken: Der Nährboden ist ebenfalls mit einer Reinkultur von Streptokokken übersät.

III. Blut aus der Vena portae: Auf dem Agar-Agar eine Reinkultur von Streptokokken. Auf den Drigalski-Conradi-Platten, die ebenfalls von Streptokokken übersät sind, finden sich noch 8 Kolonien (im ganzen!) vor, die anscheinend der Coli- und Subtilis-Gruppe angehören.

IV. Milz: Reinkultur von Streptokokken.

V. Leber: Die Nährböden sind übersät mit Streptokokken-Kolonien. Sowohl auf dem Agar-Agar, wie auf den Drigalski-Conradi-Platten sind noch ganz vereinzelte, anscheinend zur Coli- und Subtilis-Gruppe gehörige Kolonien zu finden.

Die mikroskopische Untersuchung

1. des Wurmfortsatzes ergibt, daß dessen Wandung in ganzer Dicke hochgradig eitrig infiltriert ist; eine Nekrose, mit nicht gerade erheblichen Defekten, besteht nur an der Schleimhautseite. Diese ist fast durchweg mit einem mächtigen Rasen von Bakterien belegt, unter denen Streptokokken überwiegen, die sich auch noch reichlich in den erhaltenen Schleimhautpartien, in Haufen oder mehr zerstreut liegend, vorfinden. Sehr zahlreiche Lymphgefäße und Venen der Submucosa sind mehr oder weniger dicht mit Streptokokken erfüllt, letztere z. T. auch von Thrombosen eingenommen; in den äußeren Wandungsschichten fehlen Streptokokken oder sind ganz spärlich. Das Mesenteriolum,

soweit in den Schnitten erscheinend, ist frei von Thromben und Bakterienansiedlungen.

2. Die Leber zeigt in den intralobulären Kapillaren, seltener in den Venulae centrales, reichliche Streptokokkenausgüsse, mit ausgedehnten herdförmigen Nekrosen des Lebergewebes und entsprechenden eitrig-entzündlichen Infiltrationen.
3. Die Pulpa der Milz schließt spärliche Streptokokkenhaufen ein.
4. In den Nieren enthalten die intratubulären Kapillaren der Rinde, der Glomeruli, sowie einige kleinere Rindenvenen reichlich Streptokokkenhaufen.

Aus den geschilderten Befunden ergibt sich, daß es sich um eine durch Streptokokken verursachte nekrotisierend-eitrige Appendicitis handelte, bei der die Streptokokken alsbald, besonders in der Submucosa, Lymphgefäße und Venen infizierten und von hier aus eine frühzeitige allgemeine septische Infektion hervorriefen. Von den Organen wurde besonders die Leber in Form bakteritisch-nekrotisierender Entzündung mit sekundärer eitriger Infiltration heimgesucht und dürfte auf diese Hepatitis auch der frühzeitige Ikterus zurückgeführt werden. Die Streptokokken im Peritonealsekret dürften erst infolge der Sepsis oder aber postmortal aufgetreten sein.

In allen 4 Fällen zeigte also der Wurmfortsatz schwere Veränderungen, war in 2 Fällen perforiert, ließ sich aber ohne Schwierigkeit entfernen; das Peritoneum war nur in seiner nächsten Umgebung leicht injiziert, die allgemeine Peritonealhöhle war frei von entzündlichen Veränderungen, so daß die Prognose nach dem Befund bei der Operation günstig gestellt werden durfte. Auch weiterhin blieben Zeichen einer infektiösen Peritonitis aus; aber ein nach 24—48 Stunden bemerkbarer leichter Ikterus trübte bereits die Prognose; der oben näher geschilderte Symptomenkomplex gesellte sich hinzu, und die Patienten starben.

Auch an der Leiche fanden sich bei den 3 zur Obduktion gelangten Fällen keine Peritonitis, sondern nur die Zeichen allgemeiner Sepsis: Ikterus, fettige Muskatnußleber, an mehr oder minder zahlreichen Stellen Verwischung der Läppchenzeichnung und blasse, graugelbliche Trübung des Leberparenchyms, Schwellung und Weichheit der Milz, subpleurale, subepi- und subendokardiale Blutungen, im Magen und Duodenum schwärzlicher, kaffeesatzartiger Inhalt (verändertes Blut), punktförmige bis stecknadelkopfgroße Blutungen in der Schleimhaut des Magens und Zwölffingerdarms, in einigen Fällen auffallende Schwellung der Peyerschen Platten und einzelner Lymphfollikel, Schwellung und Verfettung der Nieren.

Der in Fall 4 erhobene und deshalb oben genau wiedergegebene mikroskopische und bakteriologische Befund, wie das fast stets gleichzeitige Vorhandensein von Ecchymosen in der Magen-

Darmschleimhaut lassen es in hohem Maße wahrscheinlich erscheinen, daß es sich bei dem Zustandekommen des Ikterus nach Appendicitisoperationen um den gleichen Vorgang handelt, wie bei den eingangs erwähnten von von Eiselsberg zuerst als etwas Besonderes hervorgehobenen Magen-Darmblutungen nach Laparotomien, um eine massenhafte Verschleppung stark virulenter Bakterien vom primären Orte der Erkrankung, also der Wand der entzündeten Appendix aus in die Blutbahn des Pfortaderkreislaufes, teils für sich allein, teils an feinen oder feinsten Thromben haftend.

Insofern besteht wohl auch kein prinzipieller, sondern nur ein gradweiser Unterschied zwischen der in Rede stehenden Komplikation und den pylephlebitischen Leberabszessen nach Appendicitis. Daß diese auf embolischem Wege durch Verschleppung infizierter Thromben aus den Venen des Mesenteriolum der Appendix bezw. des adhärenten Netzes entstehen, wird ja heute ziemlich übereinstimmend von allen Autoren angenommen, ließen sich doch zuweilen solche Thromben von diesen Venen aus bis in den Pfortaderstamm hinein direkt verfolgen.

Daß der Verlauf in den 4 oben von mir näher mitgeteilten Fällen reiner Sepsis nach Appendixektomien ein so außerordentlich rapider war, so daß schon binnen 48—72 Stunden der Tod eintrat, erklärt sich aller Wahrscheinlichkeit nach wohl durch die Art der Infektionskeime, Streptokokken, sind doch die Streptokokkenepityphlitiden schon lange ihrer besonderen Bösartigkeit wegen gefürchtet. Erst kürzlich berichtete Haim (v. Langenbecks Archiv Bd. 78) 7 Todesfälle bei 12 derartig erkrankten Patienten. Es ist aber wohl auch kein Zufall, daß meine 4 Kranken sämtlich im jugendlichen Alter standen, 3 Kinder von 9, 11 und 13 Jahren waren, und daß 2 von ihnen wenige Tage vorher an einer Angina erkrankt waren, die dritte Kranke ein schwächliches, von jeher zu Katarrhen neigendes skrofulöses Mädchen war.

Ist nun an dem Zustandekommen dieser unglücklichen Komplikation dem operativen Eingriff als solchem eine Schuld beizumessen? Dürfen wir hoffen, in Zukunft einen so ungünstigen Verlauf verhüten zu können?

Das Vorkommen von Leberabszessen nach Perityphlitis auch bei spontanem Ablauf der Krankheit beweist schon, daß ebenso, wie im großen Kreislauf eine Verschleppung von Thromben oft spontan erfolgt, so auch Embolien von infizierten Thromben bezw. von Bakterien allein in größerer Menge in den Pfortaderkreislauf ohne äußeren Einfluß auftreten können. Aber diese Komplikation

ist doch selten, und auch das Auftreten von Ikterus bei spontanem Ablauf einer Appendicitis gehört nicht zu den häufigen Vorkommnissen. Bedenkt man weiter, daß der Ikterus nach Operationen wegen Appendicitis, da, wo er vorkommt, regelmäßig 24 bis 60 Stunden nach der Operation aufzutreten pflegt, so kann man sich kaum des Gedankens erwehren, daß die Operation als solche ihn herbeigeführt hat.

Gewiß wäre es unrecht — und es liegt mir auch vollständig fern — hieraus eine Waffe gegen die Operation bei Appendicitis zu schmieden. Aber der Schluß scheint mir erlaubt und wird auch durch die Zahlen bestätigt, daß man bei vorhandener Eiterung, also nach Ablauf der ersten 48 Stunden, den operativen Eingriff, um einer Verschleppung infektiösen Materials möglichst vorzubeugen, auf das möglichst geringste Maß, auf die Eröffnung der Abszesse beschränken, also zu dieser Zeit im allgemeinen von dem Hinzufügen der Radikaloperation Abstand nehmen soll.

Hoffentlich wird die Frühoperation der Appendicitis in den ersten 2 Tagen wie die Todesfälle an Peritonitis, so auch die an septischer Allgemeininfektion vermindern. Leider aber beweist mein oben mitgeteilter Fall 4, daß selbst eine innerhalb der ersten 24 Stunden ausgeführte und absolut glatt verlaufende Operation zurzeit in einigen besonders schwer infektiösen Fällen den raschen tödtlichen Ausgang doch nicht aufzuhalten vermag. Es sind dies Fälle, die Dieulafoy als hypertoxische Appendicitis beschrieben hat.

Das Ergebnis meiner Beobachtungen fasse ich in folgende Sätze zusammen:

1. Ein nach Operationen wegen Appendicitis auftretender Ikterus ist stets als ein ernstes, die Prognose trübendes Symptom anzusehen.

2. Der Grund für seine ungünstige Bedeutung liegt darin, daß es ein Zeichen beginnender septischer Allgemeininfektion ist.

3. Eine solche kann die wegen Appendicitis Operierten hinwegraffen auch ohne jede begleitende Peritonitis.

4. Selbst eine Frühoperation innerhalb der ersten 24 Stunden vermag in besonders schweren Fällen den tödtlichen Ausgang nicht immer aufzuhalten.

5. Nach Ablauf der ersten 48 Stunden nach Beginn des perityphlitischen Anfalles beschränke man sich im allgemeinen auf die Eröffnung vorhandener Abszesse.

II.

Aus der I. chirurgischen Abteilung des k. k. allgemeinen Krankenhauses in Wien. (Primarius Dr. K. Büdinger.)

Zur Pathologie und Therapie des Milzabszesses.

Von

Dr. L. Kirchmayr,
Assistent der Abteilung.

(Mit 1 Kurve.)

Erkrankungen der Milz gehören einerseits wegen ihrer relativen Seltenheit und andererseits auch wegen der großen Schwierigkeit der Diagnose nicht zu den chirurgischen Alltäglichkeiten. Von den in das Gebiet chirurgischen Handelns fallenden Milzerkrankungen ist wieder die intralienale Abszeßbildung eine der seltensten. Wir wissen, daß Abszesse der Milz bei gewissen Infektionskrankheiten, z. B. bei Rekurrens, ziemlich häufig vorkommen, aber sie gaben bisher selten, in diesem Falle nur einmal, Anlaß zu chirurgischem Eingreifen. Viel seltener schon sind Abszedierungen der Milz bei Pyämie, Leukämie, Malaria und nach Typhus abdominalis. Bei letzterem fand Curschmann (1)[1]) unter 577 Sektionen nur 4 Abszesse. Von solchen Abszessen kommt ein gewisser Teil, wie man annehmen muß und wie dies Obduktionen bestätigen, zur spontanen Heilung durch Eindickung und Abkapselung des Eiters. Zu operativen Eingriffen gaben Milzabszesse Anlaß, die nach septischen Prozessen (Bessel-Hagen (2), de Vlaccos (3)), nach Typhus abdominalis (Lauenstein (4), Gandiani (5), Esau (6), Iversen und Stülern (7)), nach Rekurrens (Parcewski (8)), Malaria (Silberstein (9), de Blasi (10)), Influenza (Spear (11)), Endocarditis mitralis (Eberhart (12)), gelbem Fieber (Black (13)) und

1) Die Zahlen beziehen sich auf das am Schlusse dieser Arbeit befindliche Literaturverzeichnis.

bei Leukämie (Th. Kölliker(14)) aufgetreten waren. Bei einem guten Teile der Beobachtungen blieb die Ätiologie unklar (Paul Sandler(15), Nolen(16), Magni(17) u. a.). Natürlich ist das Grundleiden, welches die Milzvergrößerung bedingt, häufig nicht gleichzeitig die Ursache des Abszesses und erst die bakteriologische Untersuchung kann die Ätiologie klarstellen. Es ist also die Milzschwellung und die damit offenbar in manchen Fällen einhergehende Schädigung gewisser Bezirke dieses Organs zunächst als ein locus minoris resistentiae aufzufassen, an dem sich Bakterien niederschlagen, welche dann die Abszedierung bedingen. Im Eiter einiger Milzabszesse konnten auch kulturell keine Mikroorganismen nachgewiesen werden (Lauenstein(4), Kölliker(14), Bessel Hagen(2)); andere Autoren fanden Bakterien, so Gandiani(5) Proteus mirabilis in einem nach Typhus aufgetretenen Abszesse, de Vlaccos(3) staphylococcus aureus bei einem solchen nach Spaltung eines Karbunkels am Rücken eines Diabetikers, Eberhart(12) und de Blasi(10) Streptokokken nach Endocarditis mitralis resp. bei einer Eiterung in einer Malariamilz, schließlich I. Iversen und W. Stülern(7) sowie Esau(6) Typhusbazillen.

Im folgenden soll ein Milzabszeß beschrieben werden, der nach Ablauf eines leichten, man möchte sagen ambulatorischen Typhus zur Beobachtung und Operation kam, aus dessen Eiter Typhusbazillen in Reinkultur gezüchtet wurden.

Zelenka Janka, eine 27jährige Köchin, wurde am 5. Oktober 1905 auf die I. med. Abt. (Prof. Pal) aufgenommen.

Das Mädchen gibt an, sie wäre, abgesehen von einer nur wenige Tage dauernden „Influenza", stets völlig gesund gewesen. Die gegenwärtige Erkrankung hat am 16. September mit Frösteln und Erbrechen eingesetzt; gleichzeitig fühlte die Kranke Mattigkeit, Kopfschmerzen und Appetitlosigkeit, auch war sie von Nackenschmerzen gequält. Das Mädchen legte sich nur 1 Tag nieder und verrichtete bis gestern trotz mannigfacher Beschwerden ihre Arbeit. In den letzten Tagen traten Muskelschmerzen in den unteren Extremitäten und im Rücken auf.

Status praesens: Kräftige, gut genährte Patientin. Lungenbefund normal. Die Herzdämpfung: Oberer Rand der IV. Rippe, linker Sternalrand, zwei Querfinger einwärts von der Mammillarlinie, Spitzenstoß diffus, nicht deutlich abgrenzbar. Töne ziemlich leise, über allen Ostien ein leises systolisches Geräusch, keine Akzentuation.

Puls rhythmisch, äqual. 112. Temperatur 40,9. Blutdruck 100. Respiration 40. Abdomen nicht druckempfindlich. Milzdämpfung vergrößert, erreicht den Rippenbogen.

An den unteren Extremitäten besteht heftige, sowohl spontane wie Druckschmerzhaftigkeit. Patellarreflexe beiderseits normal. Im Harne mäßige Mengen von Nukleo- und Serumalbumin.

Im nativen Blutpräparate findet sich eine deutliche Leukocytose.

9. Oktober: Widal 1:50 deutlich positiv. Roseolen spärlich, Stühle flüssig, gelbgrau. Im Blute eine deutliche Leukocytose.

Vom 17. d. M. an fühlte sich Pat. ganz wohl, am 19. bekam sie die erste Milchspeise.

27. Oktober: Körpergewicht 60 kg.

Pat. klagt über heftige Schmerzen im linken Hypogastrium.

9. November: Die Kranke verläßt das Bett. Feste Stühle.

14. November: Lungen- und Herzbefund normal. Keine Leukocytose, keine Leukopenie. Nachts zweimaliges Erbrechen. Keine Roseolen.

22. November: Pat. klagt über Schmerzen in der linken Flanke; am 23. Erbrechen.

24. November: Links hinten unten findet sich eine drei Querfinger breite gedämpfte Zone. Das Atmungsgeräusch ist daselbst etwas abgeschwächt. Eine respiratorische Verschieblichkeit des Lungenrandes ist nicht nachweisbar. Bei Umlagerung auf die rechte Seite bleibt die Dämpfung unverändert. Die Milzdämpfung ist noch vergrößert, sie erreicht jedoch den Rippenbogen nicht mehr. Die Milzgegend ist druckempfindlich. Der Traubesche Raum ist in normaler Ausdehnung tympanitisch. Leberdämpfung unverändert.

Eine Probepunktion im IX. I.-R. ergibt eitrig-hämorrhagische Flüssigkeit. Keine Leukocytose.

Am 25. November wurde Pat. auf die erste chirurgische Abteilung transferiert, woselbst sie bis zum 1. Dezember verblieb. Da Pat. während dieser Zeit nie fieberte und sich subjektiv sehr wohl fühlte, wurde sie zwecks weiterer Beobachtung rücktransferiert.

2. Dezember: Links hinten unten findet sich in der Skapularlinie entsprechend der Höhe des VII. Wirbeldornes eine Dämpfung, welche sich gegen die Wirbelsäule zu aufhellt und seitlich bis zur hinteren Axillarlinie reicht. Stimmfremitus im Bereiche der Dämpfung abgeschwächt, ebenso das Atmungsgeräusch. In der Umgebung der Dämpfung findet sich eine fingerbreite tympanitische Zone.

6. Dezember: Nachdem die Pat. wieder hoch gefiebert hat, wird sie auf die I. chir. Abt. transferiert.

Der Befund war derselbe wie am 25. November.

Lokalbefund: Thorax gut gewölbt, beiderseits gleich atmend. Herzgrenzen normal, Töne rein. Perkutorisch findet sich eine flache, nach aufwärts konvexe Dämpfung als untere Grenze des linken Pleuraraumes. Diese beginnt 3 Querfinger von der Mittellinie, erreicht in der Skapularlinie den oberen Rand der VIII. Rippe und folgt dieser bis in die hintere Axillarlinie. Die beschriebene Dämpfung geht überall in die Milzdämpfung über; sie mißt 19:7 und endet etwa zwei Querfinger oberhalb des Rippenbogens. Beim tiefen Atmen konstatiert man ein Herabsteigen des unteren Lungenrandes um zwei bis drei Querfinger; dabei wird die untere Pleuragrenze nahezu geradlinig. Auskultatorisch findet man über der gedämpften Zone leises Vesikuläratmen, kein Reiben, kein Rasseln. Perkussion und tiefe Inspiration sind nicht schmerzhaft, bei tiefem Druck in das linke Hypochondrium klagt die Kranke über eine unangenehme Spannung.

Probepunktion im X. linken I.-R. ergibt in einer Tiefe von etwa

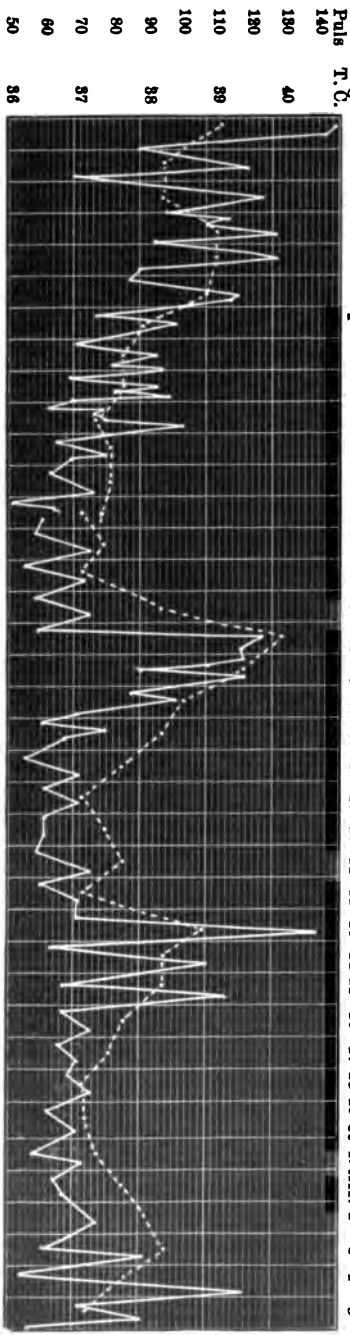

5—6 cm ziemlich dickflüssigen, etwas hämorrhagischen Eiter. Aus dem Befunde war die Diagnose subphrenische Eiterung sicher zu stellen.

7. Dezember: Operation in Chloroform-Äther-Narkose. Ein handbreit von den Dornfortsätzen beginnender, etwa 15 cm langer Schnitt, legt die X. linke Rippe frei. Nachdem von dieser ein 10 cm langes Stück entfernt ist, wird die Pleurahöhle eröffnet. Die Pleura ist glatt und glänzend, im Pleuralsinus findet sich keine Spur eines Ergusses, das Zwerchfell bewegt sich ausgiebig, der scharfe, etwas zurückgesunkene Lungenrand ist vollkommen frei. Etwa daumenbreit vom untersten Teile des Pleuralsinus sieht man im muskulären Abschnitte des Zwerchfells eine etwa drei Querfinger breite und 6—8 cm lange flache Vorwölbung, die undeutliche Fluktuation zeigt. Nach Resektion einer 10 cm langen Knochenspange der XI. Rippe wird die Pleura costalis durch Knopfnähte so an die Pleura diaphragmatica angenäht, daß die beschriebene Vorwölbung extrathorakal liegt. Jodoformgazetamponade.

Am 11. Dezember wird in Chloroform-Äther-Narkose der II. Akt der Operation ausgeführt. Der Pleuraraum ist völlig geschlossen, die linke Thoraxhälfte zeigt geringere Atemexkursionen als die rechte. In die vorgewölbte Partie des Zwerchfells wird mit einem Skalpell eingeschnitten, worauf sich aus einer Tiefe von etwa 1 cm einige Eßlöffel eines gelbbraunen etwas schleimigen, ziemlich dünnflüssigen Eiters entleeren. Der eingeführte Finger findet eine über Hühnerei große Höhle, die von weichen, wie zerfallenden Gewebemassen begrenzt ist. Sie enthält ein völlig frei liegendes Gewebsstück, das 3 : 5 cm mißt und schon makroskopisch als Milzgewebe zu erkennen ist. Die Oberfläche der Milz ist am Peritonealüber-

zug des Zwerchfells fest verklebt. Jodoformgaze-Drainage der Abszeßhöhle.

23. Dezember: Die Kranke ist dauernd fieberfrei. Der Verband wurde zweitägig gewechselt. Die Wunde granuliert rein, in der Tiefe sieht man ein etwa für einen Finger durchgängiges Loch, welches in die noch gut taubeneigroße Höhle der Milz führt. Über dem unteren Pleuraanteile fand sich bis zum 15. tympanitischer Schall; von diesem Tage an hörte man auch abgeschwächtes Atmen.

5. Januar 1906. Die Wunde granuliert rein, die Milz zeigt immer noch ein etwa haselnußkerngroßes Loch. Die Milzdämpfung mißt 19:11 cm; sie endet 2—3 Querfinger oberhalb des Rippenbogens und reicht bis zum oberen Rand der VI. Rippe hinauf.

9. Januar: Die Dämpfung ist nach allen Seiten etwa einen Querfinger kleiner als am 5. d. M.

Leukocyten 17800 im mm^3.

14. Januar: Die Wunde granuliert gut, ist noch etwa daumenbreit und 5—6 cm lang. Die Höhle in der Milz ist vollständig verschlossen. Milzdämpfung 14:6 cm, sie beginnt 9 cm vom Rippenbogen. Über den untersten Pleuraanteilen hört man leises Reiben.

17. Januar: Leukocyten 14600 im mm^3, davon 71 Proz. polynukleäre, 29 Proz. mononukleäre, 0,5 Proz. eosinophile Zellen.

21. Januar: Die Wunde sezerniert nicht mehr.

Erythrocyten 7000000.

Leukocyten 13600.

30. Januar: Wunde nahezu vollkommen epithelisiert. Milzdämpfung 12:6 cm, sie begrenzt sich nach aufwärts am oberen Rande der IX. Rippe und reicht bis drei Querfinger von den Dornfortsätzen hinauf. Der untere Lungenrand ist etwas verschieblich, das Atmen normal.

Erythrocyten 5980000.

Leukocyten 12500 im mm^3.

Davon 61 Proz. polynukleäre, 37 Proz. mononukleare und 1,7 Proz. eosinophile Zellen.

31. Januar wurde die Pat. geheilt entlassen. Körpergewicht 62 kg.

Den bei der Operation steril aufgefangenen Eiter hatte Herr D. Wiesner, Assistent im path. anat. Universitätsinstitute des Herrn Hofrat D. Weichselbaum zu untersuchen die Güte. Der Befund war folgender:

Ausstrichpräparat: Gramnegative schlanke Bazillen in Reinkultur.

Agarstrichplatte: Einheitliche Kolonien von grauweißlichem Aussehen, glattrandig, leicht erhaben, bei 60facher Vergrößerung im Zentrum leicht gekörnt.

Zuckerstichkultur überschichtet: anaerobes Wachstum ohne Vergärung.

Gelatinestich: Wachstum längs des Stichkanales sowie reichliches Oberflächenwachstum um den Einstich. Keine Verflüssigung.

Bouillon: nach 12^h reichliche diffuse Trübung.

Beweglichkeit: lebhaft.

Milch: nach 8 Tagen keine Koagulation.

Indol: (8tägige Bouillonkultur) negativ.

Agglutinationsversuche (mit einem Typhusstamme prompt agglutinierenden Serum).

Verdünnung 1: 50 nach $^1/_4$ h vollkommen agglutiniert.
1:100 nach 3 h unvollkommen agglutiniert.
1:150 nach 5 h negativ.

An dem Sequester findet man eine völlige Nekrose des Milzgewebes, in der Randzone liegt ein breiter Wall polynukleärer Leukocyten, deren Kerne gut färbbar sind. In der Randzone finden sich auch vereinzelte gramnegative Stäbchen; im Innern des nekrotischen Gewebes konnten solche nicht mit Sicherheit nachgewiesen werden.

Im vorbeschriebenen Falle handelte es sich um einen Milzabszeß, dessen Diagnose in relativ sehr früher Zeit möglich war. Diagnostisch kamen die hohen plötzlichen Temperatursteigerungen, die eigenartig kuppenförmige Dämpfung an der unteren Grenze der linken Pleura und der überstandene Typhus in Betracht. Die genannten Faktoren ermöglichten im Zusammenhalte mit der sicher nachweisbaren Verschieblichkeit der unteren Lungengrenze die Wahrscheinlichkeitsdiagnose einer subphrenischen Eiterung, die man mit Rücksicht auf die Art der abgelaufenen Infektionskrankheit in die Milz lokalisieren mußte. Durch die Probepunktion wurde diese Annahme gesichert.

Die meisten der bisher in der Literatur besprochenen Milzabszesse zeigten weit auffallendere Erscheinungen. Stets nahezu finden wir ein Mitbeteiligtsein der linken Pleura beschrieben; es gilt dies natürlich im allgemeinen nur für Fälle, bei denen sich der Abszeß nicht in den unteren Partien einer gegen das Abdomen zu stark vergrößerten Milz entwickelte.

C. Lauenstein (4) fand leichte Reibgeräusche über der Grenzzone der Basis des linken Unterlappens, W. Nolen (16) und Parzewski (8) beobachteten eine klare seröse, R. Bandel (18) eine serös-hämorrhagische Flüssigkeit in der linken Pleurahöhle und Federmann (19) wies durch die Probepunktion ein trüb-eitriges Exsudat nach.

Lauenstein (4) legt großes Gewicht auf die Fixierung der linken Zwerchfellshälfte, die auch von W. Petrow (20) beschrieben wurde. In meinem Falle war, wie durch die Untersuchung und den Augenschein bei der Operation nachgewiesen wurde, keines der beiden Symptome vorhanden. Die Pleura diaphragmatica war so wie das viszerale Blatt völlig normal, der Lungenrand frei und die Zwerchfellshälfte gut beweglich. I. Iversen und W. Stülern (7)

veröffentlichten eine Beobachtung von Milzabszeß nach Typhus, in der das Röntgenbild den Abszeß unter dem Zwerchfell deutlich erkennen ließ und in dem röntgenologisch die Beweglichkeit des Diaphragma nachweisbar war. Die Erkrankung der linken Pleura ist entweder der Ausdruck einer weit vorgeschrittenen Entzündung oder der einer hochvirulenten Infektion; sie ist dann etwa dem Ödem, das oft weit entfernt von der Infektionsstelle auftritt, gleichzusetzen. In dem oben besprochenen Falle hatte die Entzündung auf das Peritoneum der linken Zwerchfellkuppe übergegriffen, so daß es zu einer Verlötung der Milzkapsel mit demselben gekommen war und dennoch fand sich keine Erkrankung der Pleura. Den Grund dafür möchte ich darin sehen, daß die durch Typhusbazillen bedingten Eiterungen sehr häufig den Charakter kalter Abszesse aufweisen, also keine erheblichen Gefäßschädigungen in der Umgebung setzen. Auch das Erhaltensein oder Ausfallen der Zwerchfellskontraktionen der linken Seite dürfte von Art und Intensität der Entzündung abhängig sein.

Bessel Hagen(2), de Vlaccos(3) sowie Iversen und Stülern(7) beschrieben in vier Fällen von Milzabszeß ein leichtes Ödem der Interkostalräume links unten. Auch dieses Symptom kann nur unter obiger Voraussetzung und bei entsprechender Lage des Abszesses in Erscheinung treten. Für die Art des operativen Vorgehens läßt sich dieses Symptom wohl insofern verwerten, als es ein Verwachsensein des sinus phrenicocostalis oder einen so tiefen Sitz des Eiterherdes wahrscheinlich macht, daß er voraussichtlich extrathorakal zu erreichen ist.

Von den meisten Beobachtern der in Rede stehenden Krankheit werden Schmerzen in der Milzgegend beschrieben, die spontan auftreten oder durch Druck resp. Erschütterung auslösbar sind. Unsere Kranke klagte während der Entstehung des Abszesses öfters über Schmerzen im linken Hypochondrium; auch bei ziemlich kräftigem Drucke von den Bauchdecken her hatte die Patientin schmerzhafte Empfindungen. Die Perkussion war völlig schmerzlos. G. Ledderhose(21) sagt: „Es scheinen schmerzhafte Empfindungen spontan und auf Druck (Perkussion) so lange zu fehlen, als der seröse Überzug des Organes unbeteiligt ist; sie scheinen also als Ausdruck einer Perisplenitis aufgefaßt werden zu müssen." Daß in der vorliegenden Beobachtung die Perkussion schmerzlos war, ist wohl durch die Lage des Abszesses, der nur an die Facies diaphragmatica der Milz heranreichte, zu erklären.

Charakteristisch ist der Schmerz in keinem Falle für den

Milzabszeß, da er ebenso bei Infarktbildungen und anderen Erkrankungen beobachtet wird.

Diagnostisch von Interesse sind auch die allerdings bisher spärlichen Angaben über das Verhalten der Leukocyten.

Grawitz(22) berichtet bei dem später von Bessel-Hagen operierten Milzabszeß der im Anschlusse an ein gangränöses Geschwür des penis aufgetreten war, über eine Leukocytose von 30000. Black(13), W. Petrow(20) und Federmann(19) beobachteten in ihren Fällen von Milzabszeß eine hohe Leukocytose.

In meiner Beobachtung konnte im nativen Präparate weder eine Vermehrung noch eine Verminderung der weißen Blutkörperchen konstatiert werden. Allerdings liegt keine Zählung vor und doch wird man zugeben müssen, daß erheblichere Schwankungen der Leukocytenzahl nach der ein oder anderen Seite auch im zu verschiedenen Zeiten untersuchten Natirpräparat der Beobachtung nicht entgehen können. Es ist wohl beim Milzabszeß nur der positive Befund einer hohen Leukocytose für die Diagnose verwertbar und auch da nur mit Rücksicht auf alle anderen diagnostischen Zeichen. Der Befund normaler Leukocytenwerte spricht keineswegs gegen das Vorliegen eines Milzabszesses, da ja auch hier die vielen Momente in Betracht zu ziehen sind, welche das Zustandekommen einer Leukocytose verhindern, als: gute Abkapselung des Abszesses, Darniederliegen der Reaktionsfähigkeit des Körpers, Art der produzierten Toxine u. a. mehr. Ich möchte hier eines Falles von Leberabszeß gedenken, welcher kürzlich auf unserer Station operiert wurde, der über einen Liter stinkenden kokkenführenden Eiters enthielt und bei dem sich nur 4900 Leukocyten im mm^3 fanden — Beweis genug dafür, daß auch große Eiteransammlungen in einem parenchymatösen Organ ebenso ohne Leukocytose bestehen können, wie wir dies anderwärts im Körper so oft beobachten.

G. Roux und C. Vinay(23) fanden in einem nußgroßen oberflächlichen Milzabszeß eines an Ileotyphus Verstorbenen mikroskopisch und kulturell ausschließlich Typhusbazillen. Die beiden Autoren spritzten einem Hunde 2 gr einer Bouillonkultur dieses Typhusstammes unter die Haut und erhielten einen wieder Typhus in Reinkultur enthaltenden Abszeß. Gegen die Auffassung, daß Typhusbazillen unter gewissen Bedingungen als Eitererreger wirken können, kehrte sich E. Fränkel(24), der in einem Falle von vereiterndem Milzinfarkt nach Typhus Streptokokken in Reinkultur gefunden hatte. Er kam zu dem Schlusse, „daß die im Verlaufe

des Abdominaltyphus auftretenden Komplikationen als von der Wirkung des Typhusbazillus unabhängig entstanden zu betrachten, vielmehr auf das sekundäre Eindringen anderer vom Typhusbazillus durchaus differenter Mikroorganismen zurückzuführen sind." Schon drei Jahre vorher war Dunin (25) zu einem ähnlichen Schlußsatze gekommen. A. Fränkel (26) hatte i. J. 1887 einen Fall publiziert, bei dem er im eitrigen Peritonealexsudat $4^1/_2$ Monate nach Beginn des Typhus noch lebende Typhusbazillen fand und Tavel (27) war im gleichen Jahre der Nachweis des Eberthschen Stäbchens im Eiter von posttyphöser Orchitis gelungen. In den folgenden Jahren wiesen zahlreiche Autoren bei posttyphösen Eiterungen den Typhusbazillus als Erreger nach, so: Valentini (28) in einem Empyem, Ebermaier (29), Orlow (30), Dupraz (31), P. Klemm (32), Chantemesse und Widal (33), H. Parsons (34), Mühsam (35), R. Lampe (36) und Bush (37) im Eiter von Periostitis, Osteomyelitis resp. Chondritis, Valentini (29), Melchior (38), Harbordt (39), J. Swiczynski (40) sowie Malenchini und Pieraccini (41) in Abszeßeiter.

Wie schon erwähnt, waren Roux und Vinay (23) auch durch das Tierexperiment zur Überzeugung gekommen, daß der Typhusbazillus unter Umständen auch Eiterungen bedingen könne. E. Fränkel (24) hatte auf Grundlage seiner Experimente diese Anschauung negiert. Erst die Tierexperimente von J. Muskatello (42), F. Colzi (43) und Z. Dmochowski und W. Janowski (44) wiesen mit Sicherheit nach, daß Typhusbazillen unter bestimmten Umständen Eiterungen im tierischen Organismus verursachen können. Aus den Untersuchungen der genannten Autoren geht hervor, daß bei Kaninchen und Meerschweinchen durch Injektion von 1 cm^3 Bouillonkultur von Typhusstäbchen in das gesunde Unterhautzellgewebe Eiterungen entstehen. Bei gesunden Hunden traten keine Abszesse nach solchen Einspritzungen auf, mitunter entstanden Eiterungen nach wiederholten Blutentziehungen oder bei besonderen lokalen Verhältnissen (Narben, entzündliche Prozesse). Toxine allein machten keine Eiterungen.

Colzi (43) sah bei Injektion von 2 cm^3 einer Typhuskulturauf schwemmung in Wasser in die Ohrvene von Kaninchen keine Eiterungen auftreten, nach vorherigem Brechen des Femur beobachtete er 11 mal unter 14 Versuchen das Auftreten eines Abszesses an der Bruchstelle. In dem Eiter dieser Abszesse wurde 10 mal Typhus nachgewiesen. Muskatello (42) zeigte noch, daß bei Simultaninfektion mit Typhus und Staphylococcus pyogenes aureus beide Bakterien in den Abszessen nachweisbar waren und Dmochowski und Janowski (44) fanden,

daß im Blute kreisende Typhusbazillen sich mit Vorliebe an pathologisch veränderten Stellen sowie in aus anderen Ursachen entstandenen Abszessen niederschlagen. Mit diesen Ergebnissen des Tierexperimentes stimmen auch die Erfahrungen in der menschlichen Pathologie überein. Diejenigen posttyphösen Eiterungen, in welchen man Typhusbazillen in Reinkultur findet, sind durch diese bedingt. Bei anderen Fällen in deren Eiter sich Typhusbazillen und eine andere Bakterienart vorfinden, handelt es sich um Simultaninfektionen oder darum, daß sich Typhusbazillen an einer schon vorher geschädigten Stelle niedergelassen haben. Klemm (32), Parsons (34) und Bartoszewicz (45) fanden im Abszeßeiter Typhus und Staphylokokken, Fasching (46) Typhus und ein nicht näher bestimmtes Stäbchen, und Bergonnioux (47) wies im Eiter einer Orchitis Typhus und Tuberkelbazillen nach.

In posttyphösen Milzabszessen wurden bisher nur sehr selten Typhusbazillen nachgewiesen, so von Esau (6) und v. Iversen und Stülern (7). Im vorliegenden Falle handelte es sich auch um den völlig einwandfreien Nachweis einer Reinkultur von Typhusstäbchen im Abszeßeiter. Ob der Abszeß aus einem Infarkte hervorgegangen ist, läßt sich nicht mit Sicherheit behaupten. Jedenfalls fand man im Eiter massenhaft polynukleäre Leukocyten. Der Herd hatte eine eirunde und keine keilförmige Gastalt. Auch die Sequesterbildung, die schon Rokitansky (48) erwähnt und die von Bessel-Hagen (2) und Federmann (19) beschrieben wird, spricht nicht für das Entstehen aus einem gewöhnlichen peripheren Infarkt.

Billroth (49) sagt in seiner Arbeit: Zur normalen und pathologischen Anatomie der menschlichen Milz, er habe „ebenso häufig mitten im Organ, als in der Peripherie" hämorrhagische Infarkte gesehen. Man könnte sich wohl denken, daß in der sehr bedeutenden Schwellung des Organs bei Typhus allein schon ein genügender Grund für Gerinnungen in den kavernösen Venensinus gegeben wäre, so daß hier ähnlich wie bei Rekurrens (Ponfick (50)) Infarkte ohne Embolisierung entstünden. Im beschriebenen Falle hat man kein Recht, eine Embolie anzunehmen, da die Kranke ein gesundes Herz hatte und stets eine gute Pulsspannung zeigte. Wie oben erwähnt, würde ich annehmen, daß die Blutgerinnung in den kavernösen Venensinus als die Gewebsschädigung anzusprechen ist, welche den Typhusbazillen als Entwicklungsherd gedient hat, und daß diese dann die Eiterbildung verursachten. Die Gewebsschädigung als notwendige Vorbedingung für die eitererregende Wirkung der Typhusbazillen wurde schon im vorhergehenden ge-

nannt. Malenchini und Pieraccini(41) beschreiben die Entstehung von subkutanen Abszessen, die Typhus in Reinkultur enthielten, welche bei einer Frau an Stellen auftraten, an denen während des Fieberstadiums Koffeïn injiziert worden war. Ich selbst beobachtete einen Abszeß in der linken Unterbauchgegend nahe der Mittellinie der in der Typhusrekonvaleszenz entstanden war und Typhusbazillen in Reinkultur enthielt, dem, wie die Operation zeigte, eine Zerreißung des rechten geraden Bauchmuskels zugrunde lag. Weshalb die Typhusbazillen in solchen Fällen manchmal eine Eiterung verursachen, läßt sich wohl derzeit noch nicht angeben. Die Blutuntersuchung nach Heilung des Abszesses ergab eine langsam abnehmende Leukocytose. O. Naegeli(51) wies nach, daß man 2—3 Monate nach Ablauf eines Typhus eine ausgesprochene Lymphocytose mit starker Eosinophilie findet. In unserem Falle ist also die Lymphocytose mit größter Wahrscheinlichkeit auf den überstandenen Abdominaltyphus zurückzuführen. Bessel-Hagen(2) stellte in seinem Falle, dem kein Typhus vorausgegangen war, eine Vermehrung der weißen Blutzellen nach Heilung des Abszesses fest und konnte dieselbe noch nach nahezu einem Jahre konstatieren. Nachdem ein ähnliches Verhalten auch nach Milzexstirpationen gefunden wurde (Lücke(52)), von dem Blumreich und Jakoby(53) im Tierexperiment nachwiesen, daß es wirklich auf den Ausfall der Milzfunktion und nicht auf die Operation als solche zu beziehen sei, liegt der Gedanke nahe, daß Milzabszesse, durch welche ein großer Teil des Gewebes konsumiert wurde, ein ähnliches Verhalten des Blutbildes bedingen wie die Entfernung des Organes.

Die alten Behandlungsmethoden des Milzabszesses durch Punktion oder Doppelpunktion kommen heute wohl mit Recht nie mehr in Anwendung. Um die den Eiter enthaltende Höhle mit Sicherheit zur Verheilung zu bringen, greift man hier wie in allen ähnlichen Fällen zur breiten Incision mit folgender Drainierung. Die Eröffnung ist einfach in Fällen von Eiterungen, die in der unteren Hälfte einer gegen die Bauchhöhle zu stark vergrößerten Milz sitzen und bei denen es schon zur Verklebung der Peritonealblätter gekommen ist, wie in den Fällen von Barbieri(54), Paul Sendler(15), Silberstein(9) u. a. Finden sich keine Verklebungen, so wurde in manchen Fällen einseitig operiert (Nolen(16), Spear(11)), in dem von Th. Kölliker(14) zweizeitig, ohne daß es jedoch trotz des energischen Versuches zur Verklebung der Serosalblätter gekommen wäre. Bei Fällen von Milzabszeß, welche keine Ver-

klebungen zeigen, könnte auch heute noch die Frage der Exstirpation des Organes in Erwägung zu ziehen sein, ein Verfahren, das schon öfters mit Erfolg angewandt wurde (Eberhart, Bandel) Unter Umständen kann man auch durch das unerwartete Platzen des Abszesses oder dadurch zur Exstirpation der Milz veranlaßt werden, daß man das Organ in einem Eiterherd schwimmend antrifft. Sitzt der Abszeß durch die Thoraxwand gedeckt, so wird es in einigen Fällen möglich sein, ihn nach dem Vorgange von Lauenstein (4) und Bessel-Hagen (2) nach partieller Resektion von ein bis zwei Rippen freizulegen und extrathorakal zu eröffnen, wenn es zur Verklebung des Sinus phrenicocostalis gekommen ist. Fehlen solche Verklebungen, so gibt nach meiner Meinung nur das Verhalten der Pleura den Ausschlag für die Art des Vorgehens. Ist es wie in dem von Federmann (19) publizierten Falle schon zu einer diffusen Erkrankung der Pleura gekommen, so ist die einzeitige Eröffnung des ursächlichen Abszesses nur angezeigt, da dem Patienten keine Wiederholung der Narkose zugemutet und er auch in einer Sitzung von diesem Eiterherd befreit wird. Ganz anders stehen die Verhältnisse, wenn die Pleura noch gesund ist oder ein seröses Exsudat enthält. Wie der eben beschriebene Fall zeigt, kann ein Milzabszeß noch lebensfähige Bakterien enthalten und deshalb wird das zweizeitige Eröffnen des Eiterherdes in solchen Fällen das vorsichtigere Verfahren sein. Näht man die Pleura costalis an die des Diaphragma an und legt die Wunde dann mit Jodoformgaze aus, so wird es in einigen Tagen zu Verklebungen kommen. In der zweiten Sitzung wird das Zwerchfell durchtrennt und der Abszeß, wenn Verklebungen der Peritonealblätter vorhanden sind, eröffnet. Falls sich solche nicht vorfinden, wäre die Milz in die Zwerchfellswunde einzunähen und erst in der dritten Sitzung der Eiterherd zu eröffnen. Das Gesagte kann natürlich nur im allgemeinen gelten, denn jeder Operateur wird sein Vorgehen so einrichten, wie er es im speziellen Falle für das Wohl des Kranken für das geeignetste hält. Und nun noch ein Wort über die Probepunktion bei Verdacht auf einen Milzabszeß. Sind sichere Zeichen von Eiterung vorhanden (Ödem, Röte der Haut usw.), so ist die Probepunktion zwar sicher gefahrlos, aber auch überflüssig. Findet man dagegen Symptome, die, wie es bei jeder noch nicht weit in die Umgebung übergreifenden Entzündung der Fall ist nur die Wahrscheinlichkeitsdiagnose auf eine Eiterung in der Milz zulassen, so wird man lieber zur Probepunktion greifen bevor man zur Rippenresektion schreitet: Lauenstein (4) rät, die Kanüle stecken zu

lassen und unter ihrer sicheren Leitung gegen den Abszeß vorzudringen. Ich glaube nicht, daß dies Verfahren nachahmenswert ist, schon deshalb nicht, weil eine exakte Desinfektion des Operationsfeldes durch die in der Tiefe steckende Kanüle unmöglich erscheint. Wird auch in vielen Fällen aus dem Abszeß nach Zurückziehen der Hohlnadel kein Eiter nachsickern, wie in unserem Falle, so ist es immerhin möglich und deshalb gewiß ratsam, im Falle des Eiternachweises durch die Probepunktion möglichst bald die Operation anzuschließen.

Literaturverzeichnis.

1. H. Curschmann, Nothnagels spez. Pathol. und Therapie, 1902, III. Bd. S. 170.
2. F. Bessel-Hagen, Langenbecks Archiv, 1900, Bd. 62, S. 188.
3. De Vlaccos, Ref. in Hildebrands Jahresberichten, V. Jahrg., 1900, S. 720.
4. C. Lauenstein, Deutsche med. Wochenschr., 1887, Nr. 51, S. 1098.
5. Gandiani, Ref. in Hildebrands Jahresberichten, X. Jahrg., 1905, S. 773.
6. Esau, Inaug.-Dissertation. Greifswald 1903.
7. J. Iversen und W. Stülern, Ref. in Hildebrands Jahresber., VI. Jahrg., 1901, S. 776.
8. A. S. Parzewski, Ref. in Zentralbl. f. Chir., 1886, Nr. 8, S. 126.
9. A. Silberstein, Wiener med. Presse, 1878, Nr. 44, S. 1383.
10. De Blasi, Ref. in Hildebrands Jahresberichten, VIII. Jahrg., 1903, S. 932.
11. Spear, Ref. in Zentralbl. f. Chir., 1903, Nr. 43, S. 1194.
12. Eberhart, Ref. in Hildebrands Jahresberichten, VIII. Jahrg., 1903, S. 932.
13. Black, Ref. in Hildebrands Jahresberichten, II. Jahrg., 1897, S. 835.
14. Th. Kölliker, Mediz. Jahrbücher, Bd. 233, S. 109.
15. Paul Sendler, Deutsche Zeitschr. f. Chir. 1893, Bd. 36, S. 536.
16. W. Nolen, Ref. in Zentralbl. f. Chir., 1895, Nr. 12, S. 319.
17. Magni, Ref. in Hildebrands Jahresberichten, X. Jahrg.. 1905, S. 773.
18. R. Bandel, Deutsches Arch. f. klin. Med., 1905, Bd. 84, S. 306.
19. Federmann, Zentralbl. f. Chir., 1905, S. 357.
20. W. Petrow, Ref. in Hildebrands Jahresberichten, VII. Jahrg., 1902, S. 892.
21. G. Ledderhose, Deutsche Chirurgie, 1890, 45 b, S. 154.
22. E. Grawitz, Klin. Pathologie des Blutes, 1902, S. 538.
23. G. Roux et C. Vinay, Ref. im Zentralbl. f. klin. Med., 1888, S. 938.
24. Eugen Fränkel, Jahrbücher der Hamburgischen Staatskrankenanstalten I, 1889, S. 311.
25. Th. Dunin, Deutsches Arch. f. klin. Med., 1886, Bd. 39, S. 369.
26. A. Fränkel, Verhandl. d. VI. Kongr. f. innere Med., 1887.
27. Tavel, Korrespondenzbl. f. Schweizer Ärzte, 1887, S. 590.
28. Valentini, Berliner klin. Wochenschr., 1889, Nr. 17, S. 368.
29. A. Ebermaier, Deutsches Arch. f. klin. Med., 1889, Bd. 44, S. 140.

30. L. W. Orlow, Ref. im Zentralbl. f. Chir., 1890, Nr. 11, S. 195.
31. Dupraz, Ref. im Zentralbl. f. allgem. Pathol. und pathol. Anatomie, 1892, Bd. 3, S. 731.
32. Paul Klemm, Langenbecks Arch., 1893, Bd. 46, S. 862.
33. Chantemesse und Widal, Ref. im Zentralbl. f. allgem. Pathologie und pathol. Anatomie, 1894, Bd. 5, S. 1011.
34. H. Parsons, Ref. im Zentralbl. f. Chir., 1897, Nr. 4, S. 113.
35. Richard Mühsam, Zentralbl. f. Chir., 1897, Nr. 35, S. 939.
36. R. Lampe, Deutsche Zeitschr. f. Chir., 1899, Bd. 53, S. 603.
37. Bush, Ref. im Zentralbl. f. Chir., 1900, Nr. 40, S. 1010.
38. Max Melchior, Ref. im Zentralbl. f. Chir., 1893, Nr. 12, S. 266.
39. Harbordt, Zentralbl. f. Chir., 1904, Nr. 44, S. 1277.
40. J. Swiczynski, Ref. im Zentralbl. f. Chir., 1894. S. 1239.
41. Malenchini und Pieraccini, Ref. im Zentralbl. f. Chir., 1899, Nr. 36, S. 993.
42. G. Muscatello, Ref. im Zentralbl. f. allgem. Pathol., 1891, Bd. 2, S. 239.
43. F. Colzi, Ref. im Zentralbl. f. Chir., 1890, Nr. 39, S. 742.
44. Z. Dmochowski und W. Janowski, Ref. im Zentralbl. f. Chir., 1896, Nr. 3, S. 51.
45. S. Bartoszewicz, Ref. im Zentralbl. f. Chir., 1898, Nr. 31, S. 818.
46. M. Fasching, Wiener klin. Wochenschr., 1892, Nr. 18, S. 263.
47. Bergounioux, Ref. im Zentralbl. f. allgem. Pathol. und pathol. Anatomie 1904, Bd. 15, S. 428.
48. C. Rokitansky, Lehrbuch der patholog. Anatomie, 1861, Bd. III, S. 300.
49. Billroth, Virchows Arch., 1862, Bd. 23, S. 457.
50. Ponfick, Virchows Arch., 1874, Bd. 60, S. 153.
51. Otto Naegeli, Deutsches Arch. f. klin. Med., 1900, Bd. 67, S. 279.
52. Litten, Nothnagels spez. Pathol. und Therapie, 1902, Bd. 8, S. 256.
53. Blumreich und Jakoby, Zeitschr. f. Hygiene, 1898, Bd. 29. S. 419.
54. P. Barbieri, Ref. im Zentralbl. f. Chir., 1876, Nr. 30, S. 479.

III.

Die Repositionshindernisse bei der präglenoidalen Schultergelenkluxation mit spezieller Berücksichtigung der Luxatio subcoracoidea.

Von

Tamara Bach aus Riga (Rußland).

Jede rationelle Therapie ist der Ausfluß einer richtigen Erkenntnis der Störungen, die den Organismus in einem seiner Teile oder in seiner Gesamtheit betroffen haben. Wenn noch heutzutage auf dem Gebiete der medikamentösen Therapie dem Experiment ein Platz eingeräumt wird, so erklärt sich das aus der mangelhaften Kenntnis der chemischen Wirkung der Medikamente auf den Organismus und umgekehrt. Anders auf dem Gebiete der Chirurgie, speziell auf dem der mechanischen Verletzungen, wo Anatomie und Mechanik die leitenden Gesichtspunkte für jede Therapie abgeben.

Wenn wir uns nun den Luxationen, speziell der des Schultergelenkes, die uns hier beschäftigen soll, zuwenden, so sehen wir, daß man früher geneigt war, die Behandlung derselben von den Ergebnissen der Anamnese und Ätiologie abhängig zu machen, indem man von der Vorstellung ausging, daß jede Luxation nur auf dem umgekehrten Wege, wie sie entstanden, eingerichtet werden kann. Damit war man aber vielen Zufälligkeiten und Unsicherheiten in die Hand gegeben, da es nur schwer gelingt, aus den Angaben der vor Schmerz und Schreck halbbetäubten Patienten sich den Vorgang der Luxation zu rekonstruieren. Heute jedoch steht man auf dem Standpunkt, daß eine genaue Kenntnis der anatomischen Verhältnisse der vorliegenden Luxation die Richtschnur für das therapeutische Handeln sein muß.

Anatomie des normalen Schultergelenks.

Wenn wir der Darstellung Ficks[1]) folgen, so gestaltet sich die Anatomie des Schultergelenks folgendermaßen: Das Schultergelenk gehört zu den Kugelgelenken, d. h. sowohl die Cavitas glenoidalis scapulae, wie das Caput humeri sind Abschnitte von Kugelflächen.

Der überknorpelte Kopf stellt $^1/_3$—$^2/_5$ der ganzen Kugel dar. Der Knorpelüberzug ist in der Mitte am dicksten, nach den Rändern zu verdünnt, und zwar nach unten und vorn etwas mehr als nach hinten.

Die Schulterpfanne ist eine flache ovale Grube, deren längerer vertikaler Durchmesser 3,5—4 cm, deren kürzerer horizontaler, von vorn nach hinten verlaufender Durchmesser 2,5 cm beträgt. Die Ausdehnung der Pfanne von oben nach unten beträgt nur $^2/_3$, die größte Breite derselben bloß $^1/_3$ des Kopfes. Infolge dieser Kleinheit der Pfanne im Verhältnis zum Kopf sind die Luxationen im Schultergelenk auch so ungemein häufig. (50 Proz. sämtlicher Luxationen.)

Der Umfang der Pfanne wird durch das 4—6 mm dicke Labrum glenoidale vergrößert.

„Die Schulterkapsel stellt einen flachen Schlauch dar, so geräumig, daß er bequem noch einen zweiten Oberarmkopf aufnehmen könnte." (Fick.) Die Kapsel setzt sich etwas hinter dem Rand des Labrum glenoidale an, so daß dieser frei in das Innere der Gelenkhöhle vorspringt. Am oberen Pfannenpol, wo der Biceps sich an die Gelenklippe ansetzt, drängt dieser die Kapsel zurück, so daß sie hier direkt vom Knochen, von der Wurzel des Processus coracoideus entspringt. Am Oberarm setzt sie sich an den anatomischen Hals an, d. h. an der Grenze des überknorpelten Gelenkkopfes.

Die Dicke der Kapsel ist sehr verschieden an den Stellen, wo sie mit den Sehnen des Supra- und Infraspinatus und Subscapularis verwachsen ist, ist sie selbst äußerst dünn, erhält aber durch die genannten Sehnen eine bedeutende Verstärkung. Der schwächste Teil derselben befindet sich am oberen Rand des Subscapularis, dicht unterhalb des Processus coracoideus. Sie besitzt hier eine Öffnung, die mit der Bursa subscapularis communiziert. Die zweite schwache Stelle liegt zwischen Subscapularis und Teres minor, der einzige Punkt, an welchem die Kapsel nicht von Muskeln bedeckt ist. Diese Stellen sind es auch, die bei den weitaus am häufigsten Luxationen nach vorn am ehesten Einrisse erleiden.

Nächst den Sehnen sind es die Bänder, die eine wichtige Rolle bei der Kapselverstärkung spielen. Die größte Bedeutung kommt in dieser Beziehung dem Lig. coraco-humerale zu. Es ist eine Art Y-Band, analog dem Lig. femorale. Es zieht vom äußeren Rand und der Basis des Proc. coracoideus schräg auswärts zu den Tubercula majus und minus des Humerus und ist mit der auf ihm liegenden Sehne des Supraspinatus fest verbunden. Der hintere Schenkel desselben begibt sich zum Tuberc. majus, der vordere — zum Tuberc. minus. Wo es über die Bicepsfurche hinwegzieht, wandelt es diese Rinne zu einem Kanal um. Seine Wirkung besteht

---

1) Fick, Anatomie des Schultergelenks.

in der Hemmung der Rollung des Oberarmes. Bei herabhängender Stellung des Arms spannt sich das Lig. coraco-humerale und beschränkt so die Verlängerungsmöglichkeit der Kapsel. An zweiter Stelle kommen die Ligg. gleno-humeralia sup. med. und inf. in Betracht, die nur bei der Betrachtung der Gelenkkapsel von innen gut zu sehen sind. Sie entspringen vom Labrum glenoideum und ziehen abwärts zum Humerus.

Das Lig. gleno-humerale sup. entspringt vom oberen Pol des Labrum und ist an seinem Ansatz mit dem vorderen, medialen Schenkel des Lig. coraco-humerale verwachsen, weshalb es auch als tiefe Lage desselben betrachtet wird.

Das Lig. gleno-humerale med. entspringt etwas weiter abwärts, als das vorige, am vorderen Pfannenrand und verläuft sich fächerförmig ausbreitend in der vorderen Kapselwand zum Tub. min. Kocher betrachtet dieses Lig. als ein Analogon der Zona orbicularis an der Hüftgelenkkapsel.

Das Lig. gleno-hum. inf. verstärkt die untern Partien der vorderen Kapselwand zwischen Subscapularis und Triceps und ist an seinem Ansatz mit dem Lig. glenio-humerale med. verwachsen.

Dieser Bandapparat, speziell das Lig. coraco-humerale, ist durch seine enorme Widerstandskraft ausgezeichnet. Er soll so stark sein, daß er, wie Widerstandsmessungen ergeben haben, erst bei einer Belastung mit 100 Pfund reißt. Das Lig. coraco-humerale, dessen Bedeutung bei der Luxation wir noch in der Folge kennen lernen werden, widersteht den größten Gewalteinwirkungen und wird bei allen Luxationen stets intakt gefunden.

Der Proc. acromialis und coracoideus bilden mit dem sie verbindenden Lig. coraco-acromiale das Schultergewölbe, Fornix humeralis, unter welches der Arm bei der Seitwärtshebung hinuntergleitet, wobei die Bursa subacromialis das Gleiten erleichtert. Der Fornix humeralis bildet demnach einen Schutz des Gelenks bei seinen Bewegungen nach oben. — Die große Seichtigkeit und geringe Ausdehnung der Gelenkhöhle, die große Weite und Schlaffheit der Kapsel, die oberflächliche Lage des Gelenks. das nur nach oben von einer festen Band- und Knochenbrücke geschützt wird. erklären die große Disposition der Schulter zur Verrenkung.

Anatomie des luxierten Schultergelenks.

Wenn wir nun zu der Anatomie des luxierten Schultergelenks übergehen, so sehen wir, daß es vor allem ein Gesetz ist, das die Pathologie desselben beherrscht: die Notwendigkeit eines Kapselrisses für das Zustandekommen einer Luxation. Darüber sind sich alle Autoren mit wenigen Ausnahmen einig.

So sagt Anger: „Bei der Luxation sind die Kapselzerreißungen die conditio sine qua non für die Verschiebung der Gelenkteile. Man kann es also, von einigen Luxationen abgesehen, deren Geschichte noch viel zu wünschen übrig läßt, als ein allgemein gültiges Gesetz aufstellen, daß es keine Luxation ohne Kapselriß gibt.“ [1])

1) Anger, Luxations et fractures (1886).

Nach den Berichten Malgaignes haben sämtliche Sektionen ganz frischer Luxationen, bei denen andere schwere Verletzungen einen augenblicklichen oder fast unmittelbaren Tod nach sich gezogen hatten, ein allgemeines und wichtiges Resultat zutage gefördert: bei allen fanden sich mehr oder weniger ausgedehnte Zerreißungen von Bändern oder Gelenkkapseln. Malgaigne ist jedoch geneigt, einige Ausnahmen von dieser Regel gelten zu lassen; so berichtet er, daß er selbst eine Luxation eines Unterkiefers ohne Spur von Kapselzerreißung gesehen habe. Desormeaux hat nach Verlauf von 20 Tagen eine sogenannte unvollständige Luxation der Tibia nach vorn seziert, bei der weder Bänder- noch Kapselzerreißung nachzuweisen war. Malgaigne bekennt, daß er außer diesen beiden Fällen keine andern Beispiele von Luxationen ohne Kapselzerreißung kenne. Doch stellt er sich auf den Standpunkt, daß sogenannte unvollständige Luxationen mit und ohne Kapselriß zustande kommen können. Das führt uns auf die Frage der unvollständigen Luxationen, die seit frühester Zeit diskutiert wurde, ohne daß man bis auf den heutigen Tag zu einer Einigung in betreff derselben gelangt wäre. So spukt sie noch in vielen modernen Lehrbüchern, während wir vom Katheder herab vernehmen, daß mit ihr schon längst aufzuräumen sei. In neuerer Zeit haben Hartmann und Broca die Frage der inkompleten intrakapsulären Luxation untersucht und sind zu abschließenden Resultaten gelangt, die wir hier mitteilen wollen.

Schon Hippokrates hat seinerzeit die Möglichkeit der inkompleten Luxation geleugnet, weil er nicht begriff, wie ein runder Kopf auf dem Rande der Gelenkhöhle stehen bleiben könne, ohne nach außen zu gleiten oder wieder nach innen zu fallen. Petit, Duverney, Chopart, A. Cooper, Eve und Evill haben diese unvollständige Luxation beschrieben. Die Hauptstütze aber findet diese Varietät in Malgaigne, der in seinem „Traité des fractures et des luxations" ein vollständiges Bild derselben entworfen hat. Er charakterisiert sie dadurch, daß sich die Gelenkflächen nicht gänzlich voneinander entfernt haben und noch mit einem Teile ihrer Ausdehnung korrespondieren. „Der Widerstand der Kapsel hindert den Kopf daran, nach innen zu gleiten und die Wirkung der Muskeln gestattet ihm die Rückkehr in seine Pfanne nicht."[1])

Hamilton hält, sich auf die anatomische Konfiguration des Schultergelenks stützend, die unvollständige Luxation für sehr unwahrscheinlich, wenn nicht absolut unmöglich.

Panas bestätigt die Unmöglichkeit, an der Leiche eine unvollständige Luxation hervorzubringen, denn die experimentell hervorgebrachte Luxation, die die Charaktere der Malgaigneschen aufweist, erweist sich als eine komplete Luxation. Er läßt jedoch die Möglichkeit offen, daß am Lebenden besondere, noch ungekannte Faktoren mitwirken, die eine inkomplette Luxation bedingen könnten.

In der Tat ließe sich auch die charakteristische Fixation der inkompleten Luxation nicht erklären. Zu dieser Fixation gehört ein bestimmter Grad von Verhakung, der dann erreicht ist, wenn der Gelenkpfannenrand auf die Furche des anatomischen Halses zu liegen kommt. In diesem

1) Malgaigne, Traité des fractures et des luxations, pag. 14.

Moment aber ist die Luxation anatomisch als vollständig zu betrachten. Anger, der die Möglichkeit der inkompleten Luxation im Prinzip leugnet, nimmt an, daß es sich bei derselben um Gelenkerkrankungen chronischer Natur mit Knochendeformationen handele. In gleichem Sinne äußert sich auch Velpeau, wenn er sagt: „Wenn man unter inklompleter Luxation eine solche verstehen will, bei welcher die Knorpelfläche des Humerus nur zur Hälfte aus der Gelenkpfanne ausgetreten ist, so unterliegt es keinem Zweifel, daß die Möglichkeit einer solchen Luxation nicht zugegeben werden darf. Will man aber im Gegenteil unter inkompleter Luxation eine derartige Verschiebung der Gelenkteile verstehen, bei welcher der Humerus mit irgend einem Punkte seines anatomischen Halses am Rande der Gelenkpfanne sitzen bleibt, so ist es unmöglich das Zustandekommen derselben zu leugnen.“ [1]) Wir sehen also, daß Velpeau die inkompleten Luxationen im Malgaigneschen Sinne leugnet, daß er aber, indem er jede Luxation, bei welcher der Humeruskopf an seinem anatomischen Halse durch den Gelenkhöhlenrand festgehalten wird, als inkomplet bezeichnet, dazu gelangt, komplete und inkomplete Luxationen zu vermengen.

Prof. Günther in Leipzig hat 1849 Sektionsberichte zusammengestellt und gelangt auf Grund derselben zu folgenden Schlüssen: Die Kapsel zerreißt bei jeder Luxation. Wenn Malgaigne und Hyrtl eine inkomplete intrakapsuläre Luxation annehmen, bei welcher der Humeruskopf mit $^2/_3$ die Gelenkhöhle verlassen könne, so ist diese Annahme nur auf Leichenexperimente gegründet, komme beim Lebenden aber nicht vor. Es handle sich bei den inkompleten Luxationen, die man durch Sektionen gestützt hat, um veraltete Luxationen, bei welchen der Gelenkkopf durch Druck den Hals der Scapula zur Resorption gebracht hat, so daß die neue Gelenkhöhle noch mit der alten zusammenhängt und so die Illusion einer Luxatio incompleta erweckt wird. Auch Sedillot bestreitet die Möglichkeit der unvollständigen Luxation und spricht die Ansicht aus, daß dieselbe nur sekundär zustande kommen könne.

Weiter behauptet Malgaigne, seine unvollständigen Luxationen experimentell ohne Kapselriß hervorgebracht zu haben und will bei Sektionen einen nur geringen Kapselriß entdeckt haben, der aber nicht genügte, den Kopf austreten zu lassen. Auch diese Frage haben Hartmann und Broca experimentell geprüft und, wie es uns scheinen will, befriedigend gelöst. Nur bei einem von seinen Muskeln gänzlich entblößten Humerusgelenk gelang es ihnen eine Luxation ohne Kapselriß zustande zu bringen. Selbst an der Leiche, wo der Tonus der Muskeln aufgehoben ist, gelang eine Luxation bei intakter Kapsel nicht. Es wäre also eine intrakapsuläre Luxation nur bei gelähmten Muskeln und bei einer durch das Gewicht der gelähmten Extremität allmählich und progressiv gedehnten und erschlafften Kapsel, also unter pathologischen Verhältnissen, möglich und denkbar. Wenn einerseits also das Zustandekommen der inkompleten intrakapsulären Luxation nur bei völlig erschlaffter Kapsel und Ausschaltung jeder Muskelwirkung möglich ist, wie erklärt sich dann die Fixation des

1) Schmidtsche Jahrbücher, XVII, S. 330, Jahrg. 1838: „Über die Luxationen der Schulter“, von Prof. Velpeau.

Kopfes, die Malgaigne auf Kapselspannung und Muskelwirkung zurückführt?

Nach den Untersuchungen von Hartmann und Broca haben sich diese intrakapsulären Luxationen als extrakapsulär erwiesen. Bei der Sektion eines an einem Unfall gestorbenen Patienten fand sich neben anderen Verletzungen auch eine präglenoidale Schulterluxation. Beim ersten Anblick schien es sich um eine intrakapsuläre Luxation zu handeln: weder hinten, noch vorne eine Kontinuitätstrennung der Kapsel. Als man aber die reponierte Luxation reproduzierte, wurde man auf eine Ausbauchung der Kapsel im Niveau des Collum scapulae aufmerksam. Bei der Freilegung der Kapsel von hinten fand sich (von innen gesehen) das Labrum glenoidale auf der ganzen Ausdehnung des vorderen Pfannenrandes abgelöst, unten an einem kleinen Knochenfragment adhärent. Diese Ablösung des Labrum glen. war von einer Ablösung des benachbarten Periostes begleitet und unter dieses Periost, zwischen dasselbe und den entblößten Knochen, hatte sich der Humeruskopf eingelagert. Äußerlich setzte sich die Kapsel direkt in das Periost fort, so daß kein Teil des Kopfes entblößt war. Diese Erscheinung hatte denn auch, dank dem Mangel einer äußern Perforation der Kapsel, den Irrtum erleichtert und die Annahme einer intrakapsulären Luxation bestärkt. Aber in der Tat ist der Kopf aus der Kapsel ausgetreten und nur vom abgelösten Periost bedeckt, so daß er äußerlich nicht sichtbar wird. Wahrscheinlich hat es sich um ähnliche Verhältnisse bei der Malgaigneschen Luxatio subcoracoidea incompleta ohne Kapselriß gehandelt, um so mehr als auch dort von einer Ablösung des Pfannenrandes die Rede ist.

Andere Autoren, wie Eve und Nelaton, haben das Bestehen dieser Periostablösung auch konstatiert. Ebenso wurde von Hartmann und Broca an Präparaten des Dupuytrenschen Museums, von denen einige als intrakapsuläre Luxationen betitelt waren, die Periostablösung nachgewiesen. Es befanden sich darunter die Luxatio sub-extra- und intracoracoidea und eine Luxatio subacromialis. Es gelangen also die genannten Autoren auf Grund ihrer eigenen Erfahrungen und auch auf Grund analoger Befunde seitens vieler Autoritäten dazu, das Bestehen einer inkompleten und intrakapsulären Luxation aufs entschiedenste zu negieren.

Kehren wir nun, nachdem wir die Tatsache des Bestehens eines Kapselrisses konstatiert haben, zur pathologischen Anatomie des luxierten Schultergelenkes zurück, so finden wir, daß, je nach der Lage und Beschaffenheit des Risses, die eine oder andere Varietät der Luxation zustande kommt. Wie schon früher bemerkt, ist die untere innere Partie der Kapsel, die fast von Sehnen und Bändern entblößt ist, die Prädilektionsstelle des Risses, wodurch sich auch die Häufigkeit der präglenoidalen Luxation erklärt. Wird der Arm plötzlich und mit Gewalt über die Horizontale abduziert, resp. eleviert, so daß die Scapularmuskeln keine Zeit haben, die Skapula zu drehen und das Acromiom dem Tuberculum majus zu entziehen, so stemmt sich letzteres gegen das Akromion an, welches zum Unterstützungspunkt für den zweiarmigen Hebel des Armes wird, und die Kapsel reißt vorn unten ein. Dabei kann der Riß bald unten und vorn, bald vorn in ganzer Ausdehnung der Pfanne bis nach oben gelegen sein. Dementsprechend tritt der Kopf entweder nach unten vorn oder

direkt nach vorn aus und wir unterscheiden demnach eine Luxatio axillaris und subcoracoidea. Anger hat die Beobachtung gemacht, daß bei der Luxatio subcoracoidea die Kapsel in der Regel vorn an ihrer Insertion am Labrum glenoidale einreiße, bei der Luxatio axillaris könne sie an allen Punkten ihrer Oberfläche reißen, in der Mehrzahl der Fälle reiße sie jedoch an ihrer Insertion am Humerus ab, zwischen den Sehnen des Subscapularis und Infraspinatus und Teres minor.

Nach Pitha beginnt der Kapselriß bei der Subcaracoidea an der schwächsten Stelle zwischen Triceps und Subscapularis und dehnt sich oft weiter entlang dem inneren Rande der Fossa glenoidalis aus. In seltenen Fällen kann auch die Kapsel vom Humerus abreißen, der Riß befindet sich dann zwischen der Insertionsstelle des Teres min. und Subscapularis, was, wie wir gesehen haben, nach Anger der typischen Rißstelle der Luxatio axillaris entsprechen würde. In Übereinstimmung mit der Beobachtung Pithas fand Malgaigne bei der Sektion eines Individuums, das kurz nach der Einrichtung einer frischen Luxatio subcoracoidea an Eiterung zugrunde gegangen war, die Kapsel vorn am Humerus von der Sehne des Subscapularis bis über die des Triceps losgerissen und den hierdurch entstandenen Lappen nach hinten zurückgezogen, so daß der Kopf in der Achselhöhle zwischen dem unteren Rande des Subscapularis und der Sehne Latiss. dorsi bloß lag. Der hintere Teil der Kapsel, sowie die Sehne des Supra- und Infraspinatus zogen gespannt über die leere Gelenkhöhle hin.

Pitha hält die Sehnenabreißungen des Subscapularis, Teres minor, Supra- und Infraspinatus für eine unerläßliche Bedingung der Luxatio subcoracoidea. Jedoch ist dies durchaus nicht die Regel. Roser behauptet im Gegenteil, in der Mehrzahl der Fälle den Subscapularis und auch die anderen Muskeln unverletzt gefunden zu haben. Bei den übrigen Varietäten der präglenoidalen Luxationen, die zu den irregulären gerechnet werden, bieten die anatomischen Verhältnisse nichts Typisches und Konstantes, da die bedeutenden Gewalteinwirkungen, die für das Zustandekommen derselben notwendig sind, außer dem gewöhnlich sehr weiten Kapselriß noch andere zufällige Komplikationen, wie Muskel- und Sehnenzerreißung, Knorpel- und Knochenabsprengungen usw. herbeiführen. Die retroglenoidalen Luxationen, bei denen der Kapselriß am hinteren Umfang der Kapsel zustande kommt, bieten wegen ihrer enormen Seltenheit ein geringeres Interesse dar und sollen deswegen hier übergangen werden.

Ursachen der Fixation des luxierten Schultergelenks.

Eine große Anzahl der Autoren ist sich darüber einig, daß bei den regelmäßigen Luxationen die typische Wiederkehr der Symptome und der ganz bestimmten Stellungen durch die Unversehrtheit der stärksten Kapsel- und Bänderteile bedingt ist. Die unverletzten Teile der Kapsel halten durch die Spannung, die sie bei der Verschiebung der Gelenkteile erleiden, den Kopf an der abnormen Stelle fest. Die gespannte Kapsel ist es auch nach Malgaigne, welche die Dislokation des Knochens beschränkt und

auch den Grad der Rotation, Abduktion und Adduktion des Gliedes bestimmt. Der beste Beweis dafür ist, daß man an der Leiche, z. B. bei Luxationen der Schulter, die gleiche Stellung wie beim Lebenden erhält; auch ändert sich dieselbe fast gar nicht, nachdem man alle Muskeln entfernt hat.

Der elastische Widerstand, der sich bei einem Versuch, den durch die Luxation abduzierten Humerus an den Thorax heranzubringen, bemerkbar macht, ist auch durch die Spannung der erhaltenen Teile der Kapsel bedingt. Die Unmöglichkeit der aktiven Bewegung ist ebenfalls in der Kapsel- und Bänderspannung, zum Teil aber auch in dem durch die Zerrung ausgelösten Schmerz zu suchen. Die Beweglichkeit des Armes hängt demnach von der Intensität der Kapselzerreißung ab. Bei einer atypischen Luxation, wo alle Gelenkbänder und die Kapsel in großer Ausdehnung durch die Gewalt zerstört sind, fehlt das charakteristische Federn des Armes: die Beweglichkeit ist eine größere.

Das Verdienst, ganz besonders auf die Erhaltung der präglenoidalen Luxation durch die Spannung des Lig. coraco-humerale hingewiesen zu haben, gebührt aber Kocher, wobei nach der Meinung des genannten Autors bei der Luxatio subcoracoidea hauptsächlich der vordere zum Tub. min. verlaufende Schenkel desselben, bei der Luxatio axillaris sein hinterer, zum Tub. majus ziehender Schenkel gespannt sein soll.

Was nun speziell die Luxatio subcoracoidea betrifft, so sehen wir, daß in der Tat der vordere Schenkel der Lig. coraco-humerale einen straffen Strang bildet, der den Kopf an den vorderen Pfannenrand anpreßt. Außer dem Lig. coraco-humerale und dem oberen Kapselteil, die das Maximum der Spannung aufweisen, beteiligen sich bei dieser Luxation nach Malgaigne und Hoffa auch der hintere Umfang der Kapsel an der Spannung. Die Abduktionsstellung des Armes ist bei der Lux. subcoracoidea einzig und allein die Folge der Spannung des unverletzt gebliebenen oberen und hinteren Teiles der Kapsel, die den Humerus auch in der Rotation nach außen fixiert. Bei geringem Kapselriß sind diese Symptome ausgeprägter, weil der unversehrte Teil der Kapsel der Entfernung des luxierten Kopfes mehr Widerstand entgegensetzt.

König und auch Bardenheuer nehmen an, daß auch die Bicepssehne, insofern sie nicht aus ihrer Scheide herausgerissen ist, neben dem Lig. coraco-humerale bei der Spannung der Kapsel eine Rolle spiele. Infolge des weiteren Weges, den sie jetzt über den Kopf zu nehmen hat, spannt sie sich und mit ihr der entsprechende Teil der Kapsel und alle

diese Teile ziehen den Kopf gegen sein abnormes Lager am Schulterblatt hin. Ferner weist König auch darauf hin, daß das Lig. coraco-humerale und der obere Kapselteil bei der Luxatio subcoracoidea durch das Einwärtsrücken und die Innenrotation des Kopfes ganz besonders gespannt sein müsse.

Auch Hueter stellt sich auf den gleichen Standpunkt wie die schon genannten Autoren, wenn er sagt: „Das unverletzte Kapselstück verhindert, daß die Adduktion sich vollende. Noch bevor der Oberarm die Thoraxwand erreicht, wird er von den gespannten Kapselresten aufgehalten und bleibt in leicht abduzierter Stellung stehen. Wegen der Spannung der noch erhaltenen Kapselreste ist die weitere Adduktion des Oberarmes unmöglich. Die Abduktion hebt diese Spannung auf."

Wenn wir uns nun nach den Vertretern der entgegengesetzten Anschauungen umsehen, so finden wir, daß sie fast alle geneigt sind, der Kapsel- und Bänderspannung eine nur untergeordnete Rolle bei der Fixation des luxierten Gelenkes zuzuschreiben, während sie der Muskelspannung den ersten Platz einräumen. Namentlich sind es die französischen Autoren, die mit Vorliebe dieser Ansicht huldigen. — So gibt z. B. Pitha an, daß bei der Luxatio axillaris der Gelenkkopf durch die gespannten Mm. Pectoralis major, Latissimus dorsi und Teres major fixiert gehalten werde, während Deltoideus, Supra- und Infraspinatus, Teres minor, Subscapularis und langer Bicepskopf durch ihre Spannung die Adduktion verhindern.

Anger macht für die Abduktion des Humerus die Kontraktion des Deltoideus verantwortlich. Duplay und Reclus nehmen neben der Spannung des hinteren und äußeren Kapselumfanges bei der Luxatio subcoracoidea gleichzeitig auch eine kleine Einwärtsrotation des Kopfes durch die Kontraktion der Adduktoren an, so daß dieser dem vorderen Rand der Gelenkpfanne aufliegt. Auch Hamilton und Cooper schließen sich ihnen an.

Repositionshindernisse.

Noch widersprechender werden diese Meinungen, wenn wir fragen, worin eigentlich die Hindernisse für die Reposition der Schultergelenkluxation zu suchen sind.

Die große Mehrzahl der Chirurgen war bis in neuere Zeit geneigt, den Muskelwiderstand als das Haupthindernis für die Reposition anzusehen. Selbst Malgaigne, von dem wir gesehen haben, daß er der Kapsel- und Bänderspannung in ihrer Bedeutung für die Fixation des luxierten Gelenks und für die Bestimmung der Stellung desselben volle Gerechtigkeit widerfahren läßt, glaubt doch bei den frischen Luxationen die Haupthindernisse der Reposition in den Muskeln, nur einige in den Knochen und Bändern zu finden. Und zwar unterscheidet er bei den Hindernissen von seiten der Muskeln die Spannkraft von der Muskelkontraktion: „Die Spannkraft entwickelt sich in den bereits widernatürlich gespannten Muskeln und wenn die schlecht geleiteten Traktionen sie noch zu verlängern trachten. Sie widerstehen dann auf fast un-

glaubliche Weise, so daß sie manchmal lieber zerreißen als nachgeben."

Die Muskelkontraktion kann willkürlich, unwillkürlich oder beides zugleich sein. Im ersten Falle ist sie eine Folge der Furcht oder Aufregung vor der bevorstehenden Einrenkung und wird hauptsächlich bei Kindern oder reizbaren Individuen beobachtet. Diese willkürliche Kontraktion kann demnach auch durch Ablenkung der Aufmerksamkeit oder Zureden überwunden werden. Im anderen Falle ist die Kontraktion der Muskeln durchaus unwillkürlich, krampfartig, so daß dann die Extremität (wie Cooper von einem Falle berichtet) noch nach Ablauf einiger Stunden nach der Luxation unbeweglich durch die Starrheit der Muskeln gefunden wird. Endlich kann die durch den Schmerz reflektorisch ausgelöste Kontraktion wohl willkürlich vermindert, aber nicht aufgehoben werden, da der Schmerz stärker ist als der Wille. Gegen diese Kontraktion ist das Chloroform das zuverlässigste Mittel. Das sich gegen die Kontraktion so mächtig erweisende Chloroform leistet nichts gegen die Muskelspannung. Man muß daher nach Malgaigne bei der Reposition zwei allgemeinen Bedingungen genügen: den Schmerz und die Kontraktion nicht durch ungestümes Verfahren oder gewaltsame Manöver erwecken und die widernatürlich gespannten Muskeln zur Erschlaffung zu bringen.

Pitha rät, da es sich bei den Muskelwiderständen nach seiner Meinung um Muskeln von entgegengesetzter Wirkungsweise handelt, wobei an eine Erschlaffung aller Muskeln nicht gedacht werden kann, nur die kräftigsten zu berücksichtigen, wie Latiss. dorsi, Teres major, Deltoideus, Biceps und Coracobrachialis.

Anger sieht in der Muskelkontraktion, Hamilton in der elastischen Verkürzung der Muskeln den Hauptwiderstand bei der Reposition. Bei der Luxatio subcoracoidea ist nach Hamilton der Deltoideus und Supraspinatus besonders gespannt, weil sich ihre Ursprungs- und Insertionsstellen infolge der Verschiebung des Kopfes nach unten und vorn voneinander entfernt haben. Nach einigen Tagen nimmt die Spannung zu, weil eine entzündliche Infiltration der Muskeln durch das Trauma hinzugekommen ist. Auch die benachbarten Muskeln beteiligen sich dann an der Entzündung. Die Kapselhindernisse kommen bei der Weite des Risses nach Hamilton gar nicht in Betracht.

Cooper nimmt in einem Falle, wo die Luxation weder intra vitam, noch post mortem gelangt, den Deltoideus und Infraspinatus als Haupturheber des Repositionshindernisses an.

König, nach welchem den Muskeln nicht diese wichtige Rolle zukommt, die man ihnen früher zugeschrieben hat, warnt jedoch davor, ihre Bedeutung als Repositionshindernis zu unterschätzen, da sie, wenn auch ihre aktive Spannung nur zum kleinen Teil in Betracht kommt, durch rein

mechanische Spannung infolge der erheblichen Entfernung ihrer Insertionspunkte bei den Drehungen des sich von der Pfanne entfernenden Kopfes der Reposition hinderlich sein können.

Dieser Theorie der Muskelhindernisse steht nun eine jüngere gegenüber, die namentlich von Kocher vertreten wird, nach welcher nicht die Muskeln die Hauptrolle als Repositionshindernis spielen, sondern die intakten Kapselpartien und namentlich die Bänder.

Entgegen der früheren Annahme, wonach, wie wir gesehen haben, hauptsächlich spastische Kontraktionen der Muskeln die Reposition hindern sollten, bricht sich allmählich die Überzeugung Bahn, daß die Muskeln nur eine unwesentliche Rolle spielen, indem sie nur durch passive Spannung wirken, welche in Form von schwach elastischen Strängen den Gelenkkopf an prominierende Knochenteile, z. B. an den Pfannenrand, andrücken.

Eine wichtigere Rolle schreibt man jetzt den nicht zerrissenen Kapselteilen und Bändern, spez. dem Lig. coraco-humerale zu, indem bei der Entstehung des Kapselrisses auch die Elastizität der Bandmassen zur Geltung kommt. Daraus erklärt es sich, daß die Chirurgen, von diesen zwei verschiedenen Gesichtspunkten ausgehend, stets bemüht waren, bei der Reposition der Luxation dasjenige Moment zu berücksichtigen, das sie als wesentliches Hindernis betrachteten. Daraus resultieren auch die Bemühungen der meisten älteren Chirurgen, die Muskelspannung auf verschiedene Weise zu beseitigen, sei es durch elastischen Zug oder permanente Gewichtsextension. Es berührt fast komisch, wenn wir sehen, wie Malgaigne, der die theoretische Forderung aufstellt, jedes ungestüme Verfahren und gewaltsame Manöver zu vermeiden, die alte Methode des Flaschenzuges anwendet, wobei er eine Kraftentfaltung bis zu 250 kg gestattet. Die Methode hat dann neueren weichen müssen, namentlich der Methode des elastischen Zuges von Legros, Anger, Desprès etc., die von allen anderen als die besten zu bezeichnen sind.

Die Vertreter der entgegengesetzten Richtung, zu denen hauptsächlich Schmizinger und Kocher gehören, haben bei ihren Repositionsverfahren hauptsächlich die fibrösen Partien berücksichtigt. In Volkmanns Sammlung Nr. 83, Chir. Nr. 27, weist Kocher bei Gelegenheit seiner Besprechung der „Analogien von Schulter- und Hüftgelenkluxationen in anatomischer und therapeutischer Beziehung" auf das Lig. coraco-humerale als das wesentliche Repositionshindernis hin. Prof. Kocher hat auf der Erkenntnis der Bedeutung des Lig. coraco-humerale als wesentlichstes Repositionshindernis

seine bekannte Rotations-Elevationsmethode aufgebaut. In der oben genannten Abhandlung erwähnt er sein Rotations-Elevationsverfahren für die Reposition der Lux. subcoracoidea, in welchem eben dieses wesentliche Repositionshindernis die nötige Berücksichtigung findet.

Kochersches Repositionsverfahren.

Die Reposition nach Kocher beginnt mit einer Adduktion, welche den Zweck hat unter Vermehrung der Spannung der oberen Kapsel durch Anpressen des Gelenkkopfes an den Pfannenrand einen festen Stützpunkt für die nun folgende Außenrotation zu gewinnen. Durch die Außenrotation kommt der Kapselriß zum Klaffen infolge der Annäherung der Insertionspunkte. Außerdem wird der Kopf durch diese Bewegung nach außen dem Kapselriß gegenüber gebracht.

Die Elevation bewirkt eine Entspannung der oberen Kapselteile und des Lig. coraco-humerale, gleichzeitig aber auch eine Spannung des unteren eingerissenen Kapselteils; um den dadurch gebildeten Drehpunkt wird der Kopf aufwärts in die Pfanne gehebelt. Die Reposition schließt mit einer Innenrotation ab, die das Eintreten des Kopfes in die Pfanne erleichtert.

Dieses nur scheinbar komplizierte, aber in der Tat sehr einfache Verfahren entsprang dem Bedürfnis, die Reposition aus den gegebenen anatomischen Verhältnissen abzuleiten und ihnen anzupassen. Schon in frühester Zeit war man bemüht gewesen, von der gleichen Absicht ausgehend, verschiedene Verfahren anzustreben, und so sehen wir in der Tat, daß einzelne Elemente, aus denen sich die Kochersche Methode zusammensetzt, bei den früheren Repositionsversuchen schon praktiziert wurden.

So sahen alle die Notwendigkeit ein, den nach innen verschobenen Kopf nach außen zu bringen.

Repositionsverfahren im allgemeinen.

Schon Hippokrates erzählt von einem Verfahren, das er bei Individuen, welche häufige Rezidive von Schulterluxationen hatten, beobachtet hat und das die beiden ersten Elemente des Kocherschen Verfahrens — unbewußt natürlich — zum Prinzip hatte, nämlich: die Annäherung des Ellenbogens an den Stamm und die Beförderung des Kopfes nach außen. Das Verfahren wurde hier auf folgende Weise ausgeführt: Es versuchten diese Individuen die Einrichtung selbst zu bewirken, indem sie die Finger der anderen gebeugten Hand in die Achselhöhle brachten, um den Kopf

nach außen zu schieben, während sie zu gleicher Zeit den Ellbogen dem Stamme näherten.

Avicenna sagt, daß es bei sehr jungen Individuen genüge, den Mittelfinger in die Achselhöhle zu bringen, bei Erwachsenen 4 Finger oder den Daumen, um den Oberarm nach außen zu treiben.

Auch Malgaigne, Desault, Richet und Pitha empfehlen diese Methode des direkten Druckes. Desault sah die Notwendigkeit ein, einen Gegendruck am Akromion anzubringen, um das Schulterblatt zu hindern, der Bewegung nachzugeben. Er legte, wenn die linke Schulter z. B. luxiert war, seine linke Hand in die Achselhöhle, während ihm die rechte dazu diente, den Ellbogen an den Stamm zu nähern.

Lanfranc gebrauchte die geschlossene Faust anstatt der Hand, ein Verfahren, das David Bell im Jahre 1833 wieder eingeführt hat und das Malapert nachahmte.

Ch. Bell bediente sich des Vorderarms, welchen er mitten durch die Achselhöhle brachte, während er den Ellbogen mit der anderen Hand rasch niederbeugte.

Cooper, der eine Vorliebe für die untere Extremität hat, bediente sich statt des Vorderarms des Knies.

Syme scheint der erste gewesen zu sein, welcher die Drehung nach außen in Anwendung brachte. Die Rotation ist im 19. Jahrhundert zum Ansehen gekommen.

Roser und Lacour empfehlen sie sehr.

Lacour erdachte ein Verfahren, in welchem er die Außenrotation mit einer Erhebung nach vorn und außen kombinierte.

„Der Oberarm wird horizontal nach vorn und außen erhoben, der Vorderarm im rechten Winkel gebeugt, und indem man an dem Arm mit einer Hand einen mäßigen Zug ausübt, faßt man das Handgelenk mit der anderen, um dem Gliede eine starke Drehung nach außen mitzuteilen; man fügt unmittelbar während des Niederlassens des Ellbogens eine leichte Drehung nach innen hinzu und die Luxation ist ohne Stoß und Schmerz eingerichtet."

Hier finden wir in der Tat mit Ausnahme der Adduktion alle Elemente der Kocherschen Methode vereinigt, jedoch ohne die logische Aufeinanderfolge, welche das Kochersche Verfahren zu einem so zweckmäßigen stempelt.

Die Methode der Elevation soll nach Malgaigne schon von Brunus im 13. Jahrhundert geübt worden sein. Von da findet man jedoch keine Spuren mehr von derselben bis zum 18. Jahrhundert.

Im Jahre 1762 wurde Thomson bei der Sektion zweier Oberarmluxationen zu der Überzeugung gebracht, daß die Extension nach oben das Rationellste sei, und nach ihm wandten White, Hey, Ch. Bell, Mothe, Rust, Kluge und später Malgaigne die Methode an. Die meisten Anhänger hat sie aber in Deutschland gefunden, wo sie fast ausschließlich in Anwendung gebracht wurde.

Malgaigne modifizierte dann das Verfahren, indem er sich die Einrichtung durch einen mäßigen Zug des über die Horizontale erhobenen Armes erleichterte. Hier und da verband er mit der Elevation des Armes

einen leichten Druck auf den Humeruskopf oder eine drehende Bewegung nach innen.

Busch empfiehlt eine Hyperelevation, d. h. eine Annäherung des senkrecht elevierten Armes an den Kopf. — Die Methode, der die Kocher sche am nächsten kommt, ist die Methode der Außenrotation von Schinzinger.

Schinzingers forcierte Außenrotation wird so ausgeführt, daß der Chirurg, während ein Assistent mit über dem Akromion gekreuzten Händen das Schulterblatt herunterdrückt und fixiert, den gebeugten, gegen den Thorax angedrückten Arm so am Ellbogen mit der Hand ergreift, daß er mit dem langen Hebel des Vorderarmes den Humerus und mit ihm den Gelenkkopf kräftig um seine Achse nach außen rollt, so weit, bis der Oberarm mit seiner Innenseite nach vorn steht. Dann drückt der Chirurg den Arm etwas aufwärts und während ein Assistent mehrere Finger auf den Gelenkkopf setzt, um sein Abgleiten vom Pfannenrand zu verhindern, folgt nun die Rotation nach innen.

Während also Schinzinger eine forcierte Außenrotation über 90 Grad macht und dann sofort in Innenrotation übergeht (das geringe Aufwärtsdrücken des Armes kommt nicht in Betracht), folgt bei Kocher in nach außen rotierter Stellung die Elevation bis zur Horizontalen.

Kocher hat in seinem Repositionsverfahren bei Schinzinger angeknüpft und nennt in bescheidener Weise sein Verfahren eine Modifikation der Schinzingerschen Methode.

Wenn auch beide Methoden in ihrer praktischen Ausführung wenig voneinander abweichen und das Kochersche Verfahren nur ein neues Element, die Elevation, zum Schinzingerschen hinzufügt, so steht doch Kocher in der Auffassung und Begründung seiner Methode auf einem durchaus neuen und originellen Standpunkt. Während Schinzinger der Muskelerschlaffung bei seiner Reposition der Luxation Bedeutung beilegt und durch Experimente an der Leiche nachzuweisen sucht, daß bei der Außenrotation sämtliche Muskeln, mit Ausnahme des Subscapularis, erschlaffen, weist Kocher auf das Lig. coraco-humerale als Hauptthindernis der Reposition hin und begründet auf dieser Erkenntnis seine Methode. Was Kocher gegen die Schinzingersche Methode geltend macht, ist, daß bei der Außenrotation die Spannung des Lig. coraco-humerale als fester Punkt benutzt wird, um welchen sich der Kopf dreht und der Pfanne nähert, daß diese Spannung aber das Eintreten in die Pfanne erschwert und deshalb durch die Elevation aufgehoben werden muß. Schinzinger gibt selbst eine gewisse Gewaltsamkeit und Schmerzhaftigkeit seiner Methode zu, die hauptsächlich durch die forcierte Außenrotation bedingt sind.

Kocher hat diese Nachteile zu vermeiden gesucht, indem er ohne Anwendung von Kraft den Kapselriß zum Klaffen und die intakten Partien der Kapsel zum Erschlaffen bringt.

Schon 1870 hat Kocher in seiner Beschreibung der „neuen Reduktionsmethode für Schulterverrenkung“ die in einem Separat-Abdruck der Berliner klinischen Wochenschrift herausgegeben wurde, den Satz ausgesprochen, daß durch Erschlaffung der gespannten Kapsel und Eröffnung des Kapselrisses auch ohne Entspannung der Muskeln, die Einrichtung der Luxation erreicht werden kann, während die bloße Erschlaffung

der Muskulatur ohne Berücksichtigung der Hindernisse seitens der Kapsel nicht zum Ziele führt.

Begründung des Kocherschen Repositionsverfahrens.

Später hat Kocher auf dem Londoner Chirurgenkongreß seine Methode folgendermaßen beschrieben und begründet: „Ich habe 1870 ein neues Verfahren beschrieben, welches den Zweck hatte, den Kapselriß zum Klaffen und die intakten Kapselpartien zum Erschlaffen zu bringen, um die Luxation ohne Kraftentfaltung reponieren zu können. Bei der Luxatio subcoracoidea sind der hintere Teil der Kapsel und die Sehnen der hintern Scapularmuskeln, die sie bedecken und verstärken, erhalten und über die Cavitas glenoidalis ausgespannt. Sehr gespannt ist auch die untere Partie der Kapsel, welche den untern Rand des Risses bildet. Das Maximum der Spannung aber weisen die oberen Kapselteile auf und namentlich der Teil derselben, der zwischen langer Bicepssehne und oberem Rand des Subscapularis gelegen ist und durch die Fasern des Lig. coraco-humerale verstärkt wird.

Diesen Teil der Kapsel findet man bei der Luxatio subcoracoidea gedreht und in Form eines soliden Stranges gespannt. Läßt man jetzt den luxierten Humerus eine Außenrotation ausführen, derart, daß der im rechten Winkel gebeugte Vorderarm direkt nach außen gebracht wird, so sieht man den genannten Strang ebenfalls die Rotation nach außen machen, die hintere Kapselwand wird sehr weit von der Gelenkhöhle entfernt und der Kapselriß wird klaffend. Aber der Humeruskopf ist noch fest am vorderen Rand der Gelenkpfanne fixiert, denn der durch die oberen Kapselpartien gebildete Strang ist durch dieses Manöver durchaus nicht entspannt, ebensowenig wie die untere Partie der Kapsel.

„Erst wenn man den so nach außen rotierten Humerus nach vorne in der Sagittalebene des Körpers erhebt, sieht man die obere Partie der Kapsel erschlaffen und dank der Spannung der untern Kapselteile, die den Kopf verhindern, nach vorne zu gleiten, tritt dieser in die Gelenkhöhle ein. Eine Rotation nach innen beschließt die Reduktion." „Der Erfolg der Methode ist dadurch bedingt, daß die Kapsel in den angegebenen Teilen in der Tat intakt sei, denn ihre Spannung wird für die Reposition benutzt. Ist die Kapsel in weiter Ausdehnung gerissen und vom Humeruskopf abgelöst, ist letzterer stark disloziert, wie bei der Luxatio intracoracoidea oder einigen Abarten der Axillaris. (Sous-glénoidienne der französischen Autoren), so dreht sich der Humeruskopf um seine Achse anstatt um den durch den vorderen Rand der Pfanne gebildeten Stützpunkt — und die Reposition mißlingt."

Wir sehen also, daß diese Methode einzig und allein darauf ausgeht, die Kapsel- und Bänderspannung einerseits zu überwinden, anderseits für ihre Zwecke auszubeuten und die mit dieser Methode bei andern Luxationen als der Subcoracoidea, bei denen die gegebenen anatomischen Verhältnisse der Kapsel- und Bänderspannung denen der Subcoracoidea nicht entsprechen, erzielten Mißerfolge

beweisen auf das schlagendste die Richtigkeit der aufgestellten Voraussetzungen.

Der praktische Wert der Kocherschen Methode ist jetzt überall, wo sie angewendet wird, anerkannt und es wird dieselbe von vielen Autoren als Normalverfahren für die Reposition der Luxatio subcoracoidea bezeichnet. Im Gegensatz zu König, der das Kochersche Repositionsverfahren als ein kompliziertes bezeichnet, behauptet Powers[1]), daß es keine zweite so einfache Repositionsmethode gebe, wie die Kochersche. In der Revue de Chir. (1881) bemerkt Carafi: „Dank der Kocherschen Methode ist jetzt die Reduktion einer frischen Luxatio subcoracoidea die einfachste Prozedur in der praktischen Chirurgie."

Um die Wirksamkeit der Methode zu illustrieren, genügt es anzuführen, daß nach den Berichten des Chambres Street-Hospital in New York von 126 Fällen von Luxatio subcoracoidea, bei denen das Kochersche Repositionsverfahren angewandt wurde, 98, d. h. 77 Proz., beim ersten Versuch ohne Narkose eingerichtet wurden. Von den übrigen wurden 21 entweder bei wiederholten Versuchen oder in der Narkose nach Kocher reponiert.

Wenn also der praktische Wert der Kocherschen Methode unanfechtbar dasteht und durch zahlreiche und vielseitige Erfahrung gefestigt und gesichert ist, so sehen wir doch, daß die theoretische Grundlage derselben, wie sie durch Kocher aufgefaßt wurde, vielfachen Widerspruch erfahren hat. Die Einwände, die gegen dieselbe erhoben wurden, gehen hauptsächlich von Autoren aus, die auf dem Standpunkt der Theorie der Muskelspannung stehen und deshalb diesen Faktor der Reposition der Luxationen zugrunde legen oder von solchen, die die Bedeutung des Lig. coracohumerale und der oberen Kapselpartie als Repositionshindernis leugnen. Sie alle suchen ihre Einwände durch Leichenexperimente zu beweisen und zu stützen. Die Verhältnisse der Muskelspannung lassen sich aber am Kadaver nur schlecht oder gar nicht beurteilen, je nachdem man es mit noch totenstarren oder schon erschlafften Leichen zu tun hat. Nur von der durch die Dislokation des Gelenkkopfes hervorgerufenen mechanischen Dehnung eines Muskels kann man sich einigermaßen an der Leiche überzeugen. Aber auch hier läßt sich vom Kadaver nicht sofort auf den Lebenden schließen, da, nach Streubel, die Muskeln, welche durch die Dislokation des Gelenkkopfes bereits in Spannung versetzt sind, einer Reduktionsmethode, durch die sie noch mehr gedehnt werden, energischen Widerstand entgegensetzen. Von der willkürlichen, unwill-

1) Kochers Method of reducing subcoracoid dislocations of the humerus, by Charles A. Powers.

kürlichen oder reflektorischen Kontraktion der Muskeln, die beim Lebenden eine Rolle spielen, kann an der Leiche natürlich keine Rede sein. Man ist also in bezug auf die Muskelspannung mehr auf die klinische Beobachtung und Erfahrung als auf das Leichenexperiment angewiesen. — Interessant ist in dieser Beziehung eine im Jahre 1838 in den Schmidtschen Jahrbüchern[1]) erschienene Mitteilung von Dr. Volkers, der auf dem Wege einer einfachen Überlegung, im Gegensatz zu der damals allgemein herrschenden Ansicht, daß die Muskeln die Fixation des luxierten Gliedes und dessen starren Widerstand bei Bewegungsversuchen bedingen, zu der Überzeugung gelangt ist, daß dies unmöglich sei. Er sagt: „Die Muskeln veranlassen weder die Unbeweglichkeit noch die schwere Einrichtung. Die Fixation des luxierten Gliedes ist eine anhaltende; wären Muskeln die Ursache, so müßten sie sich in steter unwillkürlicher Kontraktion, in einem Zustande des Tetanus, befinden, was nicht denkbar ist. Wäre Zerrung oder Reizung der Muskeln durch den dislozierten Knochen die Ursache der Kontraktion, dann müßte sie auch bei Knochenbrüchen zu konstatieren sein. Ferner ist es auch nicht zu erklären, wie Muskelkontraktionen zustande kommen können bei Luxationen von Gelenken, von denen die Muskeln entfernt liegen, wie z. B. beim Handgelenk, wo höchstens doch nur die Sehnen gereizt werden können."

Die Experimente von Busch und Tillaux, welche alle Muskeln durchschnitten und trotzdem den gleichen federnden Widerstand des Armes beobachteten, beweisen, daß die Stellung des Oberarmes, wie auch der Widerstand bei der Reposition, hauptsächlich durch die Gelenkkapsel und nicht durch die Muskeln bedingt sind. Selbst in der Chloroformnarkose bleibt das Hindernis seitens der Kapselspannung bestehen. Kocher selbst, der der Hauptvertreter der Theorie der Kapselspannung ist, sucht die Ansicht von Busch, daß die Spannung der Muskeln auf die Stellung des Armes keinen Einfluß ausübe, einzuschränken, indem er annimmt, daß trotzdem die Muskulatur als Repositionshindernis eine Rolle spielen könne, jedoch nur in dem Falle, wenn durch rohe, schmerzhafte Manipulationen reflektorische oder willkürliche Kontraktionen oder durch falsch angebrachte Züge die Spannkraft der Muskeln wachgerufen werden. Jedes zweckmäßige, richtige Repositionsverfahren, das die Kapsel- und Bänderspannung in genügender Weise berücksichtigt, wird, auch ohne jegliche Rücksichtnahme auf die Muskeln, wie es

1) Schmidtsche Jahrbücher, XVII, S. 330, Jahrg. 1838.

die klinische Erfahrung fast täglich beweist, bei einer frischen Luxation zum gewünschten Ziele führen. Gibt es einen schlagenderen Beweis, als folgende Tatsache, die wir in der Kocherschen Klinik zu beobachten Gelegenheit hatten: Ein junger, kräftiger Mensch, der sich vor einigen Tagen eine Luxatio cubiti posterior externa zugezogen hat, kommt, nachdem ein Arzt gleich nach dem Unfall eine Stunde lang vergebliche Repositionsversuche an ihm vorgenommen hat, mit stark geschwollenem Arm zur Reposition in die Klinik.

Der Repositionsversuch wird ohne Narkose vorgenommen und gelingt, ohne daß Patient sogar Schmerzensäußerungen kundgibt, nach einem Verfahren, das die Entspannung der Kapsel genügend berücksichtigt. Daß die entzündlich kontrahierten Muskeln die Reposition erschweren, ist leicht begreiflich, weshalb man schon von altersher bemüht war, die Luxation möglichst früh zu reponieren. Wenn nun die Reposition trotz stärkster Schwellung und Infiltration der Muskeln bei der Anwendung des richtigen Verfahrens gelingt, muß man dann nicht die Muskelspannung als Haupthindernis absolut ausschließen?

Der Umstand, daß bei atypischen Luxationen, wo alle Gelenkbänder und die Kapsel in weiter Ausdehnung durch die große Gewalt zerrissen sind, das Federn des Armes fehlt und die Beweglichkeit größer ist (weshalb die Reposition auch sehr leicht gelingt) spricht auch in sehr eklatanter Weise gegen die Fixation des Gliedes durch die Muskelspannung. Wo bleibt denn hier die Muskelspannung und Fixation des Gliedes?

Wenn wir in betreff der Muskelspannung auf die Empirie hingewiesen sind, so können wir in bezug auf die Kapsel- und Bänderspannung weit exakter vorgehen, denn die Leichenexperimente gestatten uns hier einen ziemlich genauen Einblick in die anatomischen Verhältnisse des luxierten Gelenks.

Prof. Kocher hat seinerzeit, als er seine Methode veröffentlichte, diese Verhältnisse an der Leiche genau studiert und ich habe jetzt in Anbetracht der von verschiedenen Seiten gegen diese Befunde erhobenen Einwände, unter der Leitung von Prof. Kocher eine Anzahl von Leichenexperimenten ausgeführt, um diese Befunde nochmals zu prüfen und auf die Einwände antworten zu können.

Anatomie der Schultergelenkluxationen nach Leichenexperimenten.

Von den von mir an frischen Leichen ausgeführten Luxationen will ich diejenigen hervorheben und genau beschreiben, die als Typen einer ganzen Klasse von Interesse sind.

1. Luxatio subcoracoidea.

An der Leiche eines jüngeren Mannes wird durch Hyperabduktion eine Luxatio subcoracoidea hergestellt. Der luxierte Arm befindet sich in leichter Abduktionsstellung, die Achse des Humerus läßt eine Abweichung nach innen erkennen; der Kopf ist unterhalb des Processus coracoideus zu fühlen, das Akromion mäßig vorspringend, die Deltoideuswölbung abgeflacht. Der Bindegewebsstrang im Deltoideus, auf den Professor Kocher seinerzeit aufmerksam gemacht hat, präsentiert sich als ein etwa 1 cm breiter Sehnenstreifen, der sich allmählich in der Substanz des Muskels, gegen seinen Ansatz hin, verliert und die Spannung des Deltoideus erhöht. Professor Kocher hat nachgewiesen, daß der Deltoideus somit ein doppeltgefiederter Muskel ist, und dieser hauptsächlich in seinem fibrösen Bestandteilen gespannte Muskel trägt im Verein mit der oberen Kapsel zur Feststellung des Gelenkkopfes gegen den vorderen Pfannenrand bei. Kurzer Kopf des Biceps und Pectoralis minor ziehen gespannt über den Kopf hinweg; dabei zeigt der Biceps eine stärkere Spannung als der Pectoralis minor. Die Gelenkpfanne ist leer; die hintere, nicht zerrissene Kapselwand wird mit den Ansatzstellen des Infraspinatus und Teres minor durch den Luftdruck in die Pfanne hineingepreßt. Der hintere Pfannenrand ist unter den Mm. Infraspinatus und Teres min. deutlich durchzufühlen.

Vom Akromion zieht ein fester gespannter Bindegewebsstrang zur Vorderfläche der Kapsel. Diesen Strang, der nichts anderes ist, als das Ligamentum acromio-humerale, habe ich in stärkerer oder schwächerer Ausbildung bei allen Luxationen, die ich gemacht habe, konstant angetroffen und ich glaube, daß er als Repositionshindernis sicherlich auch in Betracht kommt. Übrigens schreibt Bardenheuer diesem Ligament als Repositionshindernis eine große Bedeutung zu, während die anderen Autoren desselben nirgends Erwähnung tun. Bei der Elevation wird dieses Ligament, ebenso wie das Lig. coraco-humerale, zum Erschlaffen gebracht.

Nach Entfernung dieses Lig. acromio-humerale tritt die obere Kapselwand mit dem Lig. coraco-humerale zutage. Beide befinden sich in der Luxationsstellung in maximaler Spannung, namentlich der nach dem Tuberculum minor ziehende vordere Schenkel des Lig. coraco-humerale. Was die Ligg. gleno-humeralia betrifft, so spielen sie bei der Spannung der oberen und vorderen Kapselwand eine äußerst wichtige Rolle. Es ist klar, daß das Lig. gleno-humerale sup., das vom oberen Pfannenrand zum Tub. min. hinzieht und als tiefer Teil des medialen Schenkels des Lig. coraco-humerale aufgefaßt werden kann, dieselbe Bedeutung hat, wie sein oberflächlich gelegener Teil. Bei der Eröffnung der Gelenkhöhle von vorne oben tritt dieses Ligament deutlich zutage. Professor Kocher unterscheidet es nicht als spezielles Band, sondern rechnet es zum Lig. coraco-humerale. Weit wichtiger aber als dieses Band, dessen

selbständige Bedeutung man vielleicht mit Recht in Frage gestellt hat scheint mir das Lig. gleno-humerale med. zu sein, das sich als äußers, gespannter Strang vom vorderen obern Pol der Pfanne über die obere und innere Wölbung des Kopfes herüberzieht und in die Vorderwand der Gelenkkapsel einstrahlt, wo es mit der Sehne des Subscapularis verschmilzt. Bei der näheren Prüfung erweist sich dieses Band als ein Teil der Kapselverstärkung, der in seinem Ansatz ganz vom Lig. coraco-humerale zu trennen ist. Wie ich mich an mehreren Präparaten überzeugen konnte, verläuft es, vom vorderen obern Rand der Pfanne bald höher, bald tiefer entspringend, in der vorderen Kapselwand nach abwärts, wo es sich zusammen mit der Sehne des Subscapularis inseriert.

Bei der Reposition nach der Rotations-Elevationsmethode entspannt sich dieses Band gleichzeitig mit dem Lig. coraco-humerale bei der maximalen Auswärtsrotation und namentlich bei der Elevation. Sehr deutlich läßt sich bei der Elevation außer der Erschlaffung der genannten Bänder die Spannung der untern Kapselwand nachweisen, die den Kopf in Form einer straffen Schlinge umspannt und ihn am Vorwärtsgleiten hindert, so daß er bei der nun folgenden Einwärtsrotation in die Pfanne eintreten kann.

Der luxierte Kopf ruht mit seiner äußeren Zirkumferenz dem vorderen Pfannenrande auf. Nach Durchschneidung des Subscapularis findet sich der Kapselriß an der Vorderwand der Kapsel, vom oberen Rand des Subscapularis nach abwärts bis zur Ansatzstelle des Triceps reichend.

2. Luxatio axillaris.

An der Leiche eines muskelschwachen, jugendlichen Individuums gelingt es, nach einiger Anstrengung eine Luxatio axillaris herzustellen. Der luxierte Arm befindet sich in starker Abduktion und Auswärtsrotation, derart, daß der Vorderarm und die Hand in maximaler Supination stehen. Der Einwärtsrotation und Adduktion stellt sich ein starrer Widerstand entgegen, während die Auswärtsrotation noch vermehrt werden kann. Das Akromion springt stark vor, der Deltoideus ist abgeflacht und zeigt zwei charakteristische Einsenkungen unter dem Vorder- und Hinterrand gegen die Pfanne zu. Der bindegewebige Strang im Deltoideus, von der Mitte des Akromion ausgehend, ist auch hier vorhanden, jedoch weniger deutlich als sonst ausgesprochen. Nach Entfernung der Muskeln (Pect. min., Biceps und Subscapularis) und Freilegung der Kapsel findet man den Kapselriß, der, am unteren Teil des vordern Pfannenrandes, und zwar am untern Rand des Subscapularis beginnend, sich längs des unteren Pfannenrandes in einer Ausdehnung von zirka 3 cm nach hinten zieht. Nach Reposition der Luxation läßt sich letztere wieder leicht herstellen. Dabei tritt der Kopf durch den Kapselriß am unteren Rand des Subscapularis, etwa 2 cm unterhalb des Proc. coracoideus, zutage. Seine hintere und obere Zirkumferenz lehnt sich an den unteren Pfannenrand an; an seiner Innenseite ziehen die großen Gefäße und der Plexus axillaris vorbei. Die obere Kapselwand und das Lig. coraco-humerale verhalten sich wie im vorigen Fall. Die Vermutung, die sehr nahe lag, daß das Lig. gleno-humerale med. es sei, welches im Verein mit der vorderen Kapselwand bei der Luxatio axillaris den Kopf nicht nach oben, unter den Processus coracoideus

gleiten lasse, konnte man am vorliegenden Präparat bestätigen. Die Spannung dieses Bandes ist um so intensiver, je weiter sich der Kopf vom vorderen obern Pfannenpol entfernt, was ja bei der Luxatio axillaris, und noch mehr bei der Luxatio subscapularis der Fall ist. So war auch bei der letzteren die Spannung dieses Bandes am exquisitesten.

8. Luxatio intracoracoidea.

Am linken Arm einer achtzigjährigen, an Pneumonie gestorbenen Frau wird mit Leichtigkeit durch Hyperabduktion eine Luxatio intracoracoidea hergestellt. Nach der Luxation sieht man in exquisiter Weise die Verschmälerung des Deltoideus von vorne nach hinten zu einem drei Finger breiten Strang mit tiefer Einsenkung unter den Vorder- und Hinterrand des Muskels. Der obere Rand der vordern Einsenkung wird durch das Lig. coraco-acromiale gebildet. Der ganze Strang ist stark gespannt, namentlich in seinem vom mittleren Teil des Akromion kommenden Sehnenstreifen bei der Adduktion, wobei der Kopf an den vordern Pfannenrand fest angepreßt und so ein Stützpunkt für die Außenrotation gewonnen wird. Nach Abwärtsziehen des am Akromion durchschnittenen Deltoideus eröffnet der Schnitt sofort die schlaffe Kapsel auf der Außenseite und man kann die Kapsel wie einen schlaffen Sack bis an die Spitze des Proc. coracoideus und rückwärts bis an die Stelle, wo der Infraspinatus über den hinteren Pfannenrand zieht, spalten. Es zeigt sich nun, daß es sich um einen großen subakromialen Schleimbeutel handelt, der mit einem nach vorn konkaven scharfen Rand in die eigentliche Kapsel übergeht. Die hintere unzerrissene Kapselwand ist in der Luxationsstellung gespannt und liegt der Pfanne auf. Der Kapselriß zieht sich längs des untern Randes des Subscapularis hin. Der Kopf steht mit seinem größten Teil nach innen vom Proc. coracoideus, derart, daß das Tuberculum majus etwa 1 cm nach innen von der Verlängerung der Spitze des Proc. coracoideus zu liegen kommt. In der Luxationsstellung bildet das Lig. coraco-humerale einen gespannten Strang, der von der Basis des Proc. coracoideus längs der vorderen Kapselwand zum Tuberc. majus und min. herunterzieht.

Unterhalb des subakromialen Schleimbeutels findet sich in der hinteren Kapselwand eine ähnliche derb fibröse halbmondförmige Falte, die in der Luxationsstellung des Kopfes sich in der Längsrichtung der Pfanne, vom oberen Pol derselben bis zur Hinterfläche des Kopfes mit nach einwärts gerichtetem konkaven Rand hinüberspannt. Bei der Reposition des Kopfes legt sie sich dem obern und hintern Umfang desselben glatt an. Ich vermute, daß es sich hier um einen zweiten Schleimbeutel oder um eine Ausstülpung des ersten handelt. Trotz dieser atypischen Verhältnisse ließ sich das Verhalten der Kapsel in ihren einzelnen Teilen gut verfolgen und es ergaben sich im großen und ganzen die gleichen Resultate, wie in den beiden vorausgegangenen Fällen.

Wenn wir nun diese Befunde kurz zusammenfassen, gelangen wir zu folgenden Schlüssen:

Ein konstanter Faktor bei jeder präglenoidalen Schulterluxation ist die Spannung der oberen Kapsel und ihrer Verstärkungs-

bänder, des Lig. coraco- und gleno-humerale. (Da die Ligg. gleno-humeralia sup. und inf. hier nicht in Betracht kommen, kann das Lig. gleno-humerale med. der Einfachheit halber als Lig. gleno-humerale bezeichnet werden.) Außerdem kommt, wie ich glaube, auch das Lig. acromio-humerale als Repositionshindernis in Betracht. Alle andern Hindernisse sind nur accidenteller Natur. Die hintere Kapsel zeigt ein differentes Verhalten je nach der Weite der Kapsel, die individuell zu schwanken scheint. So habe ich dieselbe bald in starker Spannung über die leere Gelenkpfanne hinwegziehend, bald schlaff, durch den Luftdruck in dieselbe hineingepreßt, gefunden. Die Distanz des luxierten Gelenkkopfes von der Pfanne, d. h. die Art der Luxation, könnte hier auch maßgebend sein, jedoch ließ sich nichts Konstantes in dieser Beziehung feststellen.

Was das Verhalten der Muskeln anbelangt, so weisen nur der Deltoideus, hauptsächlich in seinem fibrösen Teil, und der Supraspinatus, der durch die Dislokation des Gelenkkopfes gedehnt wird, eine stärkere Spannung auf; zuweilen fand sich der kurze Kopf des Biceps durch den Gelenkkopf abgehoben und stärker gespannt. Alle anderen Muskeln wurden stets schlaff gefunden. Von einem wesentlichen Repositionshindernis seitens der Muskeln kann nach diesen Leichenbefunden nicht die Rede sein und noch weniger nach den Ergebnissen der klinischen Befunde, wie wir schon gesehen haben.

Widerlegung der gegen die Kochersche Methode erhobenen Einwände.

Ich will nun, gestützt auf diese Tatsachen, die Einwände, die von verschiedener Seite gegen die theoretische Begründung des Kocherschen Repositionsverfahrens erhoben wurden, der Reihe nach durchgehen und versuchen, dieselben zu widerlegen.

Nach Bardenheuer hat Kocher durch seine Methode in glücklicher Weise eine Vereinigung der Erschlaffung der gespannten Kapsel- und Muskelteile herbeigeführt. Es sollen nach Bardenheuer durch die Elevation die am meisten gespannten Muskeln — Supra- und Infraspinatus, Teres min. und Deltoideus — gleichzeitig mit dem Lig. coraco-humerale erschlaffen. Auch die Außenrotation entspannt den Supra-Infraspinatus und Teres min. mit Ausnahme des Subscapularis, der durch dieselbe gespannt wird. Bardenheuer könnte hier in einem Punkte recht haben, indem in der Tat durch die Elevation der in seinen fibrösen Teilen gespannte Deltoideus erschlafft. Sonst aber sind die Muskelwiderstände durchaus nebensächlicher Natur und es kann der Erfolg der Methode in

keiner Weise von der Überwindung derselben abhängig gemacht werden.

Auch Duplay und Reclus[1]) suchen den Erfolg der Kocherschen Methode aus der Muskelerschlaffung zu erklären. Infolge der Kontraktion der Adduktoren und Rotatoren der Schulter soll bei der frischen Luxatio subcoracoidea die hintere Partie des anatomischen Halses auf dem Labrum glenoidale ant. festgehalten werden. Die Außenrotation habe nun die Wirkung, diese Verhakung zu lösen und bringe das Tuberc. majus in Kontakt mit dem Labrum glen. ant. Nachdem dann die Elevation den obern Teil der Kapsel zur Erschlaffung gebracht hat, könne die Kontraktion des Subscapularis und der andern Adduktoren den Eintritt des Kopfes nur begünstigen, indem sie ihn gegen seine Pfanne hinziehen.

Als Beweis für ihre Behauptung, daß die Muskelerschlaffung bei der Reduktion das Wesentliche sei, führen die genannten Autoren folgende drei Tatsachen an:

1. Die Möglichkeit der Reposition von Luxationen in der Chloroformnarkose, die vor derselben nicht gelang.

2. Die Möglichkeit des Zustandekommens der Luxationen ohne Kapselriß. (Luxation souscapsulo-périostique.)

3. Die Reposition mit Hilfe der elastischen Züge, beruhend auf dem Prinzip der Muskelerschlaffung und Muskelermüdung.

Alle diese Einwände können mit Leichtigkeit widerlegt werden. Was den ersten betrifft, so beweist der Umstand, daß Luxationen, die durch kein Verfahren reponiert werden konnten, der Chloroformnarkose weichen, nur die Untauglichkeit der angewandten Methoden. Wenn eine Luxation in der Narkose durch eine Methode reponiert wird, der sie vorher, ohne Narkose, einen unüberwindlichen Widerstand leistete, so ergibt sich daraus nur eines: daß dieser Widerstand durch die infolge der unrichtigen, schmerzhaften, zuweilen stundenlang fortgesetzten Manipulationen wachgerufenen reflektorischen und willkürlichen Muskelkontraktionen bedingt wurde. Gegen diese Kontraktionen ist das Chloroform das zuverlässigste Mittel, während es auf die passive Muskelspannung keinen Einfluß hat. Bei der richtig angewandten, entsprechenden Methode wird man, ohne gewaltsames Vorgehen, diese Kontraktionen stets vermeiden können.

1) Traité de chirurgie par Duplay et Reclus.

Den zweiten Punkt können wir ganz kurz abtun, da wir in einem der vorhergehenden Abschnitte nachgewiesen haben, daß sog. Luxationen ohne Kapselriß überhaupt nicht vorkommen und daß die Luxationen mit Periostablösung sich in nichts von den andern Luxationen unterscheiden. Im Gegenteil, sie weisen vielleicht infolge der größeren Gewalteinwirkung noch weitergehende Kapselzerstörungen und geringere Fixation des luxierten Gliedes auf, die jeden Gedanken an Muskelspannung von vornherein ausschließen lassen.

Ihre dritte Behauptung suchen Duplay und Reclus folgendermaßen zu begründen: „Da der Zug zur Reposition am horizontal gerichteten Arm angebracht wird, muß er bei dieser Stellung die größte Spannung der beiden Ränder des Kapselrisses hervorrufen. Wenn trotzdem die Reposition in der Regel gelingt, so kann als Haupthindernis für dieselbe nicht die Spannung der Ligamente angesehen werden."

Darauf muß erwidert werden, daß die Methode der horizontalen Extensionen Muskeln und fibröses Gewebe zur Erschlaffung bringt. Wie man sich an der Leiche überzeugen kann, ruft der Zug am horizontal erhobenen Arm im Beginn in der Tat eine Spannung der Kapselrißränder hervor. In dem Maße aber als der Zug weiter wirkt und der Arm aus seiner Luxationsstellung herausgezogen und der Gelenkkopf der Pfanne genähert wird, erschlaffen die Kapselränder und es kann von einer Spannung derselben bei der Reposition nicht mehr die Rede sein.

Eine Gültigkeit haben die Behauptungen von Duplay und Reclus bloß für unregelmäßige Luxationen, d. h. für solche, die mit exzessiven Kapselzerreißungen einherzugehen pflegen.

Nach Faraboeuf spielt der untere, hintere Teil der Kapsel bei der Kocherschen Repositionsmethode die Hauptrolle, ja der ganze Erfolg derselben soll durch die Integrität der hintern Kapselpartie bedingt sein. Die Adduktion bringt dem untern Teil des anatomischen Halses, wo die intakte hintere Kapsel inseriert, nach innen und spannt dieselbe. Bei der Auswärtsrotation wird der Kopf um diesen fixierten Punkt nach auswärts gedreht und bei der Innenrotation, die den Schlußakt der Reposition bildet, wird derselbe durch den Widerstand des untern Teils der hintern Kapsel in die Pfanne hineingebracht. Faraboeuf hat Versuche am Kadaver angestellt, durch welche er seine Behauptung zu stützen suchte. Er durchtrennte die hintere Partie der Kapsel und fand,

daß die Reposition dann mißlang: der Kopf rotierte einfach nach außen, ohne in die Pfanne einzutreten, durchschnitt er aber die obere Kapselwand und das ganze Lig. coraco-humerale, so kam die Reposition trotzdem zustande.

Powers hat Experimente am Kadaver vorgenommen, um die Korrektheit dieser Behauptungen zu prüfen, und gelangte dabei zu folgenden Schlüssen: Er konnte zwar bestätigen, daß trotz der Durchschneidung des Lig. coraco-humerale und der vorderen Kapselpartie das Kochersche Repositionsverfahren erfolgreich war, fand aber, daß auch nach der Durchtrennung der hintern Kapselwand die Luxation ebenso leicht zu reponieren war, wie das erste Mal. Powers kommt also zu keinem entscheidenden Schluß und läßt die Frage, ob der Erfolg der Methode von der Integrität der hintern oder vordern Kapselpartie abhängt, offen.

Ich habe mich bei meinen Leichenexperimenten davon überzeugen können, daß, wie Powers schon nachgewiesen hat, in der Tat die Reposition am Kadaver auf jede Weise gelingt, sei es nach Durchschneidung der hintern oder der vordern Kapsel oder des Lig. coraco-humerale. Aber was beweist das? Jedenfalls hat Faraboeuf, wie wir gesehen haben, nicht recht, wenn er das Gelingen der Methode von der Integrität der hintern unteren Kapselwand abhängig macht, wenn auch zugegeben werden muß, daß, wie Kocher ausdrücklich hervorhebt, die Spannung der untern Kapselwand bei der Elevation den Kopf in die Pfanne hineinbringen hilft. Ferner hat Faraboeuf aus dem Gelingen der Reposition nach Durchschneidung des Lig. coraco-humerale nicht die richtigen Schlüsse gezogen.

Nach der Durchschneidung des Lig. coraco-humerale und der vorderen Kapselwand verliert der Arm seine charakteristische Haltung; die Widerstände sind völlig beseitigt und es gelingt am Kadaver, ihn durch jede beliebige Manipulation, die den Kopf der Pfanne gegenüberbringt, zu reponieren, vorausgesetzt, daß noch ein Teil der Kapsel erhalten ist, der den Zusammenhang zwischen Kopf und Pfanne herstellt. Daß nach Durchschneidung der hinteren Kapselwand die Reposition gelingt, spricht dagegen für die Richtigkeit der Kocherschen Methode. Dieselbe hat den Zweck, die Spannung des Lig. coraco-humerale, welche für die Reposition das Haupthindernis bietet, zu überwinden. Geschieht dies in korrekter Weise, so ist die Reposition unabhängig von dem Verhalten der hintern Kapselwand, welche bei der Reposition nur eine nebensächliche Rolle spielt.

Waterston[1]) bezeichnet die Kochersche Repositionsmethode als ein vortreffliches Verfahren, das jetzt in ausgedehntem Maße angewendet wird, macht aber gegen die Erklärung, die Kocher von ihrer Wirkungsweise gegeben hat, folgende Einwände, zu denen er durch wiederholte Versuche am Kadaver und an Sektionspräparaten gelangt ist:

1. „Wie bekannt, ist die Gelenkkapsel äußerst schlaff und die extremen Bewegungen werden nach jeder beliebigen Richtung ebensogut durch die Muskeln als auch durch die Bänder beschränkt."

Verfasser vergißt aber, daß das luxierte Gelenk ganz andere anatomische Verhältnisse aufweist. Durch die Dislokation des Kopfes wird die Kapsel gezerrt und in bestimmten Teilen gespannt, so daß diese Spannung auch ohne Beteiligung der Muskeln für die Fixation des Gliedes genügt.

2. „Wenn der Kopf aus seiner Lage gebracht ist und unterhalb des Proc. coracoideus zu liegen kommt, so sind die Ansatzpunkte des Lig. coraco-humerale einander genähert und deshalb sollte ein größerer Grad von Beweglichkeit gestattet sein, bevor das Band sich spannt; aber dies ist keineswegs der Fall. Der Arm kann nicht mehr als gewöhnlich nach außen gebracht werden, und da die Knochen der Bewegung kein Hindernis entgegensetzen, so muß man annehmen, daß die Muskeln das wirksame Agens seien."

Waterston geht hier von ganz falschen Voraussetzungen aus. Wenn der luxierte Kopf unter dem Proc. coracoideus steht, befindet sich das Lig. coraco-humerale, wie man sich am Kadaver leicht überzeugen kann, im Zustande der maximalsten Spannung. Der Grund hierfür ist leicht einzusehen. Während bei intaktem Gelenk das Band von der Basis des Proc. coracoidens direkt in schräger Richtung in die Vorderwand der Kapsel ausstrahlt, wird es bei dislociertem Kopf durch die ganze Wölbung des Kopfes abgehoben und gespannt. Damit fallen denn auch alle weiteren Schlußfolgerungen des Autors von selbst dahin.

3. Bei weiterem Studium ist Waterston zu der Überzeugung gelangt, „daß die Rotation nicht in gewöhnlicher Weise um die Knochenachse des Humerus geschieht, sondern daß der Kopf um einen fixen Punkt als Ganzes rotiert."

Dieser Punkt bedarf keiner Widerlegung, da Professor Kocher wiederholt darauf aufmerksam gemacht hat, daß für die Außen-

1) Anatomische Basis der Reduktion bei Dislokationen des Schultergelenks von David Waterston.

rotation ein fixer Punkt geschaffen werden muß, um die Rotation um die Humerusachse, die nicht zum Ziele führt, zu vermeiden.

4. Ferner behauptet Verfasser, daß dieser fixe Punkt dadurch gewonnen wird, daß ein fester Anschluß zwischen der natürlichen Rinne des anatomischen Halses und dem vordern Pfannenrand zustande kommt, der durch die Spannung der Einwärtsrotatoren unterhalten wird. Der Drehpunkt sei demnach ein fibromuskulöser Strang, der aus den Einwärtsrotatoren (Pectoralis maj., Subscapularis, Latissimus und Teres maj.) und aus dem untern Kapselteil, der mit ihnen fest verbunden ist, bestehe. Es handelte sich hier also darum, am Kadaver zu verifizieren, ob wirklich der obere Kapselteil nicht gespannt ist, sondern bloß der untere, und ob der Pectoralis maj., Subscapularis, Latissimus und Teres maj. den Kopf an den vordern Pfannenrand andrücken. Ich konnte mich weder von dem einen, noch von dem andern überzeugen. An sämtlichen Präparaten zeigten die genannten Muskeln keine Spur von Spannung, die untere Partie der Kapsel, welche den untern Rand des Risses bildet, ist sehr gespannt und könnte daher vielleicht bei der Feststellung des Kopfes am vordern Pfannenrand mitwirken; die Hauptrolle fällt aber sicher der obern Kapselwand und dem Lig. coraco-humerale zu, die die maximalste Spannung zeigen und bei der Adduktion, bei der dieselbe noch vermehrt wird, den Kopf an den Pfannenrand anpressen und so den fixen Punkt für die Außenrotation schaffen.

Dollinger[1]) hat an sieben Fällen von veralteten subcoracoider Luxation die blutige Reposition gemacht und bei dieser Gelegenheit gefunden, daß nach Durchschneidung des Subscapularis die Reposition nach der Kocherschen Methode gelang, während sie vor der Arthrotomie nicht gelungen war. Das führt ihn zu dem Schluß, daß bei nicht komplizierten, veralteten subcoracoiden Schulterluxationen der retrahierte und sklerosierte Subscapularis das Hindernis der Luxation sei. Ja, er geht noch weiter und behauptet, daß auch bei der frischen Luxatio subcoracoidea der Subscapularis als Repositionshindernis ein bedeutende Rolle spiele.

Durch die Auswärtsrotation soll in erster Linie der retrahierte Musc. Subscapularis, dessen Insertionspunkte, wie Dollinger sich öfters an Leichen überzeugte, bei der Luxatio subcoracoidea oben

1) „Das anatomische Hindernis der Reposition bei veralteten subcoracoiden Schultergelenkverrenkungen und meine Methode zur blutigen Reposition dieser Verrenkungen." Von J. Dollinger. (Sonderabdruck der Deutschen Zeitschrift für Chirurgie.)

um 1 cm, unten um 2—3 cm genähert sind, gedehnt und damit der von ihm entwickelte Widerstand ausgeschaltet werden.

Wenn man auch zugeben muß, daß bei veralteten Luxationen Muskelretraktionen und bindegewebige Adhäsionen eine Rolle spielen, so ist es doch nicht gestattet, daraus analoge Schlüsse auf die anatomischen Verhältnisse bei frischen Luxationen zu ziehen, und jeder, der den kolossalen Unterschied zwischen frischen und veralteten Luxationen kennt, wird einsehen, wie gewagt und unbegründet eine solche Behauptung ist. Daß die Retraktion des Subscapularis, wenn sie auch am Lebenden vorhanden sein sollte, keine wesentliche Bedeutung als Repositionshindernis haben kann, beweist das häufige Fehlschlagen der Schinzingerschen Methode, die durch die Außenrotation diesem Momente Rechnung trägt, aber die Spannung des Lig. coraco-humerale nicht genügend berücksichtigt. —

Nach Prüfung aller dieser Einwände, die ich nach Kräften zu widerlegen mich bemüht habe, und gestützt auf das Experiment und die klinische Erfahrung, gelange ich zu dem Schluß, daß die Muskelspannung bei den regulären Luxationen nicht die maßgebende Bedeutung für die Luxation und ihre Reposition besitzt, daß vielmehr die Berücksichtigung der Kapsel- und Bänderspannung — wie es die Kochersche Methode aufs glänzendste beweist — der Reposition einer Luxation zugrunde gelegt werden muß. Dabei kommt für die Luxatio subcoracoidea vor allem die obere und vordere Kapselwand und ihre Verstärkungsbänder — das Lig. coraco- und gleno-humerale, sowie auch das Lig. acromio-hum. in Betracht.

Zum Schluß möchte ich Herrn Professor Kocher für die mir in dieser interessanten Frage gebotene Anregung meinen Dank aussprechen.

IV.

Beiträge zur Pathologie und Therapie der kongenitalen Nierendystopie.

Von

Dr. **Max Sträter**,
Chirurg in Amsterdam.

Die kongenitalen Lageanomalien der Niere waren den Anatomen schon seit langer Zeit bekannt; erst in dem letzten Jahrzehnt hat man eingesehen, wiewohl einzelne klinische Beobachtungen, namentlich von geburtshilflichen Fällen, auch schon aus früherer Zeit stammen, daß die klinische Bedeutung der kongenitalen Nierendystopie eine derartige ist, daß wir sie bei den meisten unklaren, im kleinen Becken sich befindenden Tumoren in den Kreis unserer differential-diagnostischen Erwägungen ziehen müssen. Sowohl durch ihre Gegenwart an abnormem Platze allein, als durch sekundäre pathologische Zustände, die in der abnorm gelagerten Niere zur Entwicklung kommen, kann die dystope Niere zu Störungen Veranlassung geben, die sowohl für den Chirurgen, wie für den Gynäkologen und Geburtshelfer von hohem Interesse sind. Bis jetzt freilich liegt die Diagnostik der kongenitalen Nirendystopie noch sehr im argen, und nur in sehr vereinzelten Fällen war man imstande, um, bevor man durch einen operativen Eingriff das irreführende Krankheitsbild klären konnte, die richtige Diagnose zu stellen. Des öfteren bemerkte man erst, nachdem man den vermeintlichen Tumor exstirpiert hatte, oder nachdem durch die operativen Maßnahmen schon irreparabele Störungen eingetreten waren, daß man es mit einer dystopen Niere zu tun hatte. In gewisser Hinsicht mag an diesen Vorkommnissen vielleicht die Schuld tragen, daß die gebräuchlichsten Lehr- und Handbücher der Chirurgie, Gynäkologie und Geburtshilfe die klinische Bedeutung der kongenitalen Nierendystopie zum Teil vollständig ignorieren, zum Teil nur in sehr oberflächlicher und flüchtiger Weise berühren.

Angeregt durch eine eigene Beobachtung habe ich nun die sehr zerstreute Literatur über die kongenitale Nierendystopie gesammelt, und erlaube mir im folgenden, auf Grund eigener Erfahrung und des Studiums von ungefähr 60 in der mir zugänglichen Literatur niedergelegten klinischen Beobachtungen, eine zusammenfassende Darstellung des Gegenstandes zu geben: Etwas ähnliches hat schon Kehrer im Jahre 1903 getan, der 35 Fälle gesammelt hat; da ich aber noch auf mehrere interessante Publikationen gestoßen bin, die teilweise von Kehrer übersehen sind, teilweise erst nach dem Erscheinen seiner Arbeit erschienen sind, und ich andererseits in verschiedenen Punkten nicht mit Kehrers Darlegungen übereinstimme, hoffe ich mit dieser Publikation eine nicht ganz überflüssige Arbeit zu verrichten.

Meine eigene Beobachtung ist die folgende:

Patientin, eine unverheiratete Person von 34 Jahren, wurde am 4. Oktober 1904 im Krankenhause aufgenommen mit Klagen über Schmerzen bei der Menstruation. Sie sagt, daß sie eigentlich nie ohne Schmerzen menstruiert hätte. Die Menstruation war sonst regelmäßig, ziemlich stark, dauerte 3—4 Tage. Die Schmerzen fingen an kurz vor der Menstruation, dauerten mehrere Tage über der Menstruation hinaus und saßen immer rechts. Wenn sie sich sehr anstrengte, hatte sie auch sonst Schmerzen rechts im Unterleib. Übrigens ist sie nie krank gewesen. Die Defäkation war regelmäßig. Urinbeschwerden bestanden nicht.

Vor einem Jahre ist sie schon während zweier Monate in spezialistischer Behandlung gewesen. Damals wurde rechts vom Uterus eine Geschwulst konstatiert und Pat. deswegen mit Bettruhe, heißen Irrigationen und Glyzerintampons behandelt. Die Beschwerden verminderten danach; auch meinte man, daß die Geschwulst kleiner geworden war, so daß Pat. auf ihren Wunsch entlassen wurde, mit der Weisung, zu Hause die Irrigationen fortzusetzen und sich so wenig wie möglich anzustrengen. Bald nahmen ihre Beschwerden aber wieder dermaßen zu, daß sie in den letzten Monaten während jedes Monates 3 Wochen lang Schmerzen hatte und während dieser Zeit zu jeder Arbeit unfähig war.

Status: Pat. ist eine gesund aussehende Frau. Herz und Lunge normal. Bei äußerer Untersuchung des Abdomens ist die Gegend der rechten Fossa iliaca schmerzhaft bei Druck; sonst ist nichts Abnormes zu konstatieren.

Vaginalbefund: Ein deutliches Hymen ist nicht anwesend. Vagina eng. Nullipare Portio. Uterus in Retroflexion nach links, nicht vergrößert, gut beweglich. Rechts vom Uterus fühlt man einen ungefähr hühnereigroßen Tumor von fester Konsistenz, schmerzhaft bei Druck. Dieser Tumor ist in geringem Maße beweglich gegenüber Uterus und Beckenwand und scheint durch einen breiten Stiel mit dem Uterus verbunden zu sein. An den linken Adnexen ist nichts Abnormes zu konstatieren.

Der Urin ist ohne abnorme Bestandteile. Ich stellte nach diesem

Befunde die Diagnose auf intraligamentären Ovarialtumor und nahm einige Tage später in ruhiger Chloroformnarkose die Laparotomie vor.

Incision zwischen Nabel und Symphyse. Nach Eröffnung der Bauchhöhle sieht man, daß beide Tubae und Ovaria vollkommen normal sind. Der Uterus liegt in Retroflexion nach links. Im Douglas einzelne sehr dünne Adhäsionen. Im rechten Ligamentum latum, gleich neben dem Uterus, befindet sich ein glatter, etwas abgeplatterter Tumor. Um die Natur dieses Tumors festzustellen, wird die vordere Platte des Ligamentum latum incidiert und die Oberfläche des Tumors bloßgelegt, dessen Aussehen ein so nierenähnliches ist, daß ich die Vermutung ausspreche, daß der Tumor eine sogenannte Beckenniere ist.

Bei der jetzt folgenden Abtastung der beiden Nierengegenden wird links sofort eine normale Niere gefühlt; rechts ist auch nicht die Spur einer Niere zu konstatieren.

Der intraligamentäre Tumor wird jetzt vorsichtig weiter losgeschält, was sehr leicht auf stumpfem Wege gelingt, und zeigt makroskopisch ganz das Aussehen einer normalen Niere; nur ist die Form eine mehr runde und platte. An der medianen Seite trifft man auf eine Anhäufung von Fettgewebe; da befindet sich auch eine hilusartige Vertiefung, wo drei große Gefäße, eine Arterie und zwei Venen, in den Tumor eintreten. Die Arterie entspringt genau aus der Bifurkation der Aorta. Der Ureter läuft in schwach gebogenem Verlaufe längs des Uterus nach der Blase.

Da es mir bei der absoluten Intaktheit des Genitalapparates nicht unwahrscheinlich schien, daß die Anwesenheit dieser Niere im Ligamentum latum die Ursache der heftigen Beschwerden der Pat. war, beschloß ich, einen Versuch zu machen, die Niere retroperitoneal nach dem großen Becken zu verlagern, und dort zu fixieren.

Dazu wird von der schon gesetzten Öffnung im vorderen Blatte des Ligamentum latum stumpf das Peritoneum von der Beckenwand bis in die Fossa iliaca abgehoben. Es gelingt dann, die Niere in die Fossa iliaca zu lagern, ohne daß der Ureter oder die Gefäße einen sehr gespannten Verlauf hätten. Dort wird das Peritoneum parietale mit einzelnen Nähten an der Niere befestigt und dann ein Jodoformgazetampon in der retroperitonealen Höhle unter dem untersten Nierenpole gebracht. Die Incision im Peritoneum parietale wird dann geschlossen, das Ende des Tampons durch eine aparte Öffnung oberhalb der Leiste herausgeführt und die mediane Laparotomiewunde in Etagen geschlossen.

Der postoperative Verlauf war ein ganz ungestörter. Am 4. Tage wurden die Nähte, am 7. Tage der Tampon herausgenommen. Die mediane Wunde heilte per primam.

Fünf Tage nach der Operation trat die Menstruation ein, die schwächer wie sonst und absolut schmerzlos war, Pat. erklärte spontan, daß dies das erste Mal in ihrem Leben war, daß sie ohne Schmerzen menstruiere.

Am 7. November wurde Pat. entlassen. Sie fühlte sich ganz gesund. In der rechten Fossa iliaca war deutlich die Niere zu tasten; sie lag unverschieblich der Beckenwand auf und war etwas schmerzhaft bei stärkerem Druck. Spontan hatte Pat. dort keine Schmerzen. Der Uterus lag noch in Retroflexion. Weder links noch rechts an den Adnexen etwas Abnormes zu konstatieren.

Ich nahm auch noch Gelegenheit, Pat. zu cystoskopieren. Die Blase war absolut normal; namentlich war der Stand der beiden Uretermündungen ein ganz symmetrischer.

Im März 1905 konnte ich Pat. nochmals untersuchen. Der objektive Befund war derselbe wie bei der Entlassung. Pat. war ganz beschwerdefrei. Die Menstruation war seit der Operation immer schmerzlos gewesen.

In der mir zugänglichen Literatur fand ich nun noch 58 Fälle von kongenitaler Nierendystopie, die mit genügenden klinischen Daten publiziert sind, um sie für meinen Zweck verwerten zu können.

Im folgenden gebe ich die abgekürzten Krankengeschichten:

1. Frank. 30jährige Frau, hat 8 normale Geburten durchgemacht; Menstruation unregelmäßig und profus. Seit 3 Jahren krampfartige Unterleibsschmerzen, besonders links. Die Schmerzen steigern sich bei Anstrengung und beim Koitus. Corpus uteri normal groß, retrovertiert nach rechts; vollkommene Reposition unmöglich. Links vor der Articulat. sacr. il. ein über faustgroßer, harter, wenig beweglicher, druckempfindlicher Tumor, der die Mittellinie überschreitet; an dem Tumor einzelne Furchen zu fühlen. Diagnose: Adnextumor. Nach erfolgloser resorbierender Behandlung Laparotomie. Uterus am Rektum adhärent; rechte Adnexe auch etwas adhärent, aber sonst normal. Linke Adnexe fehlen. Der linksseitige Tumor lag wenig beweglich hinter dem Mesenterium der Flexur. Incision des Perit. parietale und Freilegung der Vorderfläche des Tumors. Dieser wird dann als Niere erkannt. Der Hilus lag nach oben-außen; der Ureter zog über die Vorderfläche hinweg. Die Niere wurde frei präpariert und so gedreht, daß der Hilus nach der Mittellinie sah; dann wurde sie retroperitoneal nach oben geschoben und an der seitlichen Bauchwand fixiert, so daß sie oberhalb des kleinen Beckens zu liegen kam. Ventrofixation des Uterus. Glatte Heilung.

2. Delaforge. 24jähriges Mädchen, immer normal menstruiert, bis vor einigen Monaten nie ernstlich krank gewesen. Vor einigen Monaten fiel sie einige Stufen herunter und leidet seitdem an einem Gefühl von Schwere im Unterleib. Einen Monat später, nach einer starken Anstrengung, bekommt sie Urinbeschwerden (Schmerzen, Pollakiurie); die Schmerzen schwanden bald, die Pollakiurie bleibt. Auch leidet sie an Übelkeit und Schmerzen, die in den Beinen ausstrahlen. Bei der Aufnahme im Krankenkause konstatiert man in der rechten Fossa iliaca einen schmerzhaften, etwas beweglichen Tumor, der sich nach oben bis eben über der crista ilei, nach unten bis ins kleine Becken verschieben läßt. Diagnose: Dermoidcyste des rechten Ovarium. Bei der Laparotomie entpuppt sich der Tumor als dystope Niere. Die beiderseitigen Adnexe sind normal. Die Niere wird so hoch wie möglich am Psoas fixiert. Sechs Monate später ist die Patientin noch beschwerdefrei.

3. Delore. 40jährige Frau. Schon mit ihrem siebzehnten Jahre hatte

Patientin bemerkt, daß sie in der rechten Fossa iliaca eine Geschwulst hatte, die ihr ab und zu Schmerzen verursachte. Seit ungefähr vier Jahren hatten diese Schmerzen kolikartigen Charakter angenommen. Wenn sie solche Koliken hatte, nahm die Geschwulst an Größe zu, während die Harnabsonderung verringert war. In den letzten zwei Jahren hatte der allgemeine Zustand sich verschlechtert und ward die Patientin zu jeder Arbeit unfähig. Bei der Aufnahme im Krankenhause konstatierte man eine zwei Faust große Geschwulst rechts von und etwas unterhalb des Nabels. Die Geschwulst war unbeweglich; ihr unterer Pol war per vaginam deutlich zu fühlen. Urinmenge 800 gr in 24 Stunden; Urin ohne abnorme Bestandteile.

Bei der Probe-Laparotomie wurde die Geschwulst als Beckenniere erkannt. Der Hilus liegt in der Höhe der Linea innominata, so daß die obere Hälfte der Niere in der Fossa iliaca, die untere im kleinen Becken gelegen ist. Die Bauchwunde wurde geschlossen und von hinten die Niere bloßgelegt und so hoch wie möglich fixiert. Nach dieser Fixation liegt der obere Pol noch unterhalb der Crista iliaca. Während $2\,^1/_2$ Jahre blieb die Patientin dann ganz beschwerdefrei. Dann bekam sie wieder Schmerzen und bald auch Magenbeschwerden. Diese nahmen so zu, daß sie durch eine zweite Operation von ihren Beschwerden befreit zu werden wünschte. 3 Jahre nach der ersten Operation machte Delore dann die transperitoneale Nephrotomie. Man findet 5 Nierenarterien, wovon zwei in den Hilus, zwei in den oberen Pol und eine in den konvexen Rand eintritt. Der untere Pol ist durch eine tiefe Furche von der übrigen Niere getrennt. Die Niere war vor der Articulatio sacroiliaca gelegen. Die Nierengefäße und der Ureter hatten einen sehr gespannten Verlauf. Die Niere wog 110 gr. Nach der Operation waren die Beschwerden der Patientin verschwunden.

4. Treub. 27jährige Nullipara, klagt seit ihrer Ehe (vor $2\,^1/_2$ Jahren) über ein Gefühl von Schwere in der linken Seite und baldiger Ermüdung. Menses regelmäßig. War vorher schon einige Monate resorbierend behandelt. Jetzt wird links vom anteflektierten Uterus ein eigroßer, wenig schmerzhafter Tumor konstatiert; rechts eine mehr diffuse Schwellung, schmerzhafter wie links. Diagnose: Salpingoophoritis duplex. Drei Monate lang wird Patientin resorbierend behandelt. Besserung der Beschwerden, später wieder Schmerzen. Bei Untersuchung in Narkose wird wiederum links ein größerer, rechts ein kleinerer Adnextumor diagnostiziert. Laparotomie. Der linksseitige Tumor war die unmittelbar neben dem Uterus gelegene linke Niere, die in situ belassen wurde. Rechts bestand eine Salpingoophoritis. Der Uterus war unicornis. Die linken Adnexe lagen an der Beckenwand und bestand aus einem etwas vergrößerten, cystösen Ovarium und eine Tuba mit normalem Ostium abdominale, die aber nur einige Zentimeter lang ist und dann plötzlich blind endigt. Die linksseitigen Adnexe standen also nicht im Zusammenhang mit dem Uterus.

5. Kehrer. 38jährige Frau, hat 5 mal spontan geboren, die Geburtsdauer war jedesmal sehr lange. Menses stets regelmäßig. Seit einem Jahre Schmerzen beiderseits im Unterleib und im Kreuz. Bei der Untersuchung findet man den Uterus in beweglicher Retroflexion. Linkes Ova-

rium kaum vergrößert, das rechte in einem hühnereigroßen, cystischen Tumor umgewandelt. Links vom Rektum liegt an der hinteren Wand des kleinen Beckens ein in frontaler Richtung plattgedrückter, etwas weicher, kaum druckempfindlicher Tumor, dessen unteres Ende in Höhe des vierten Sakralwirbels, dessen oberes Ende direkt oberhalb der Articulatio sacro-iliaca sich befindet. Von oben nach unten ist der Tumor ein wenig, in seitlicher Richtung kaum verschieblich: einzelne Vorwölbungen und Furchen heben sich an der Oberfläche ab. Diagnose: rechtsseitige Ovarialcyste und retroperitonealer Tumor (wahrscheinlich Fibrom). Laparotomie. Das Peritoneum über der linksseitigen retroperitonealen Geschwulst wird gespalten und der Tumor als Niere erkannt. Die Betastung der Nierengegenden ergibt, daß links keine Niere vorhanden ist, während die rechte Niere an normaler Stelle gelegen ist. Bei der weiteren Freilegung des Tumors zeigt sich, daß der Hilus links außen und etwas nach oben und hinten gelegen ist. Die Vena renalis ist in 3—4 Äste aufgelöst; zwei pulsierende Gefäße treten in den Hilus ein. Zugleich mit den Gefäßen zieht nach links oben-außen der Ureter, der sofort nach unten-hinten umbiegt. Die fibröse und peritoneale Bedeckung der Niere wurde wieder geschlossen, da eine Fixation an anderer Stelle überaus schwer schien. Die linken Adnexe waren vollkommen normal. Das cystöse rechte Ovarium wurde entfernt. Nach 3 Monaten wurde die Pat. geheilt entlassen. Kehrer beabsichtigt, bei Wiederauftreten von Beschwerden, die auf die Niere zu beziehen sind, diese auf extraperitonealem Wege zu exstirpieren.

6. Engstroem. 18jähriges Mädchen, noch nicht menstruiert. Seit einem Jahre alle 3 Wochen starke Schmerzen im Unterleibe, die 2—3 Tage dauern. Die äußeren Genitalien gut ausgebildet; deutliches Hymen: dagegen fehlt die Vagina ganz. Per rectum und durch die Bauchwand läßt sich weder ein Uterus, noch eine Scheide palpieren. Das linke Ovarium ist deutlich nachweisbar. Außerdem fühlt man an der rechten Seite des kleinen Beckens einen ovoiden, nicht sonderlich beweglichen Tumor von ziemlich fester Konsistenz, nicht empfindlich. Laparotomie. Es besteht ein rudimentärer Uterus unicornis dexter. Die rechte Tube ist $1\,^3/_4$ cm lang und endigt blind ungefähr 3 cm von der äußersten Spitze des rechten Uterushornes. Das rechte Ovarium enthält ein älteres und ein jüngeres Corpus luteum. Ganz symmetrisch mit diesem liegt das linke Ovarium, das ein altes Corpus luteum und ein Hämatom enthält. Die linke Tube hat eine Länge von $1\,^1/_2$ cm, deutliches Infundibulum und endigt blind. In der rechten Seite der Höhle des kleinen Beckens liegt retroperitoneal hinter dem rechten Uterushorn und seinen Adnexen eine nicht sehr bewegliche Niere von gewöhnlicher Form und Konsistenz. Der Hilus ist nach innen und etwas nach oben gerichtet. Exstirpation der beiderseitigen Adnexe und des rudimentären Uterushornes. Ungestörter Heilungsverlauf.

7. Engstroem. 21 jähriges Mädchen, klagt über dyspeptische Beschwerden. Vor 5 Jahren bemerkte sie ein „Gewächs" in der linken Seite des Abdomens. Dieses „Gewächs" ist seitdem weder größer geworden, noch empfindlich gewesen. Bei der Untersuchung konstatiert man links vom Nabel einen ovalen, nicht empfindlichen Tumor. Dieser läßt sich nach rechts etwa über die Medianlinie hin dislocieren, nach oben bis an die

untere Thoraxapertur, nach unten nicht ganz bis zum Eingange des kleinen Beckens. Die rechte Niere ist an normaler Stelle zu fühlen. In der linken Nierengegend ist keine Niere zu palpieren. An den Generationsorganen wird Endometritis und Perioophoritis sinistra diagnostiziert. Was den Tumor anbetrifft, schwankte die Diagnose zwischen malignem Darmtumor und dystoper Niere. Bei der Laparotomie erweist sich der Tumor als retroperitoneal gelegen; er ist etwas beweglich; platter wie eine normale Niere, besitzt einen wenig ausgeprägten Hilus und ist an seinem unteren Pole mit einem abgeschnürten, walnußgroßen Lobus versehen. Konsistenz und Farbe sind die einer Niere. Das Colon descendens verläuft an seiner äußeren Seite. An der normalen Stelle ist links keine Niere zu fühlen. Die dystope Niere wird in situ belassen und die Pat. nach 3 Wochen geheilt entlassen.

8. Daniel. 21jähriges Fräulein, noch nicht menstruiert; seit ihrem vierzehnten Jahre stellten sich alle 4 Wochen von der Hüftgegend nach unten hin ausstrahlende Schmerzen, Übelkeit und Erbrechen ein. Die Vulva ist anscheinend normal gebildet; Hymen nur für einen Sondenknopf durchgängig. Die Narkosenuntersuchung per rectum zeigt, daß Vagina und Uterus vollständig fehlen. An der Stelle der linken Adnexe fühlt man ein linsengroßes Knöpfchen; von ihm zieht ein feiner Strang nach einer Geschwulst, welche die rechte Seite des kleinen Beckens ausfüllt. Sie ist gut apfelgroß, hart, gelappt, nierenförmig. Diagnose: Schwankt zwischen Hämatosalpinx und kongenitaler Nierendystopie. Laparotomie. Der Tumor liegt retroperitoneal, ragt mit dem oberen Pol ins große Becken herein und ist gegen den Knochen in geringen Grenzen verschieblich. Seine Oberfläche ist gelappt; es bestehen Verwachsungen mit dem Mesenterium von Flexur und Rektum. Das hintere Bauchfell wird incidiert, der Tumor stumpf losgeschält; ein ganz kurzer Ureter zieht von der Geschwulst nach der Blase. In der rechten Nierengegend ist keine Niere zu tasten; links liegt die Niere an normaler Stelle. Die verlagerte Niere wird in situ belassen und die Incision im parietalen Peritoneum wieder geschlossen. Die beiden Ovarien liegen im großen Becken und werden exstirpiert. 4 Monate nach der Operation klagt Patientin über leichte Ausfallerscheinungen; die Schmerzen sind geringer als früher. Bei einer späteren Untersuchung ist Patientin beschwerdefrei.

9. Daniel. 26jähriges Fräulein, nie menstruiert; klagt über Schmerzen im Leib, die aber keinen menstruellen Typus zeigen und über Schwierigkeiten beim Koitus. Die Narkosenuntersuchung per rectum ergibt, daß nichts von Uterus und Ovarium zu fühlen ist. Die Vagina ist ein $2\,^1/_2$ cm langer, blind endigender Sack. Das kleine Becken wird von einer faustgroßen, gelappten, wenig verschieblichen Geschwulst ausgefüllt. Cystoskopisch keine Abnormitäten. Die Diagnose wird gestellt auf kongenitaler Nierendystopie. Eine Operation wird abgeraten, von der Patientin aber gewünscht. Bei der Laparotomie wird konstatiert, daß die im kleinen Becken gelegene Geschwulst tatsächlich die rechte Niere ist; der Ureter ist kurz und zweimal gewunden. Die infantilen Ovarien liegen beiderseits auf der Darmbeinschaufel und werden belassen. Uterus, Ligamente und rechte Tube

fehlen; links ist ein Tubenrudiment vorhanden. Pat. ist nach der Operation beschwerdefrei.

10. Winter beobachtete seit Jahren einen Fall von linksseitiger Beckenniere. Wegen Form und Lage der Geschwulst war ein Adnextumor diagnostiziert. Bei der Laparotomie zeigte sich, daß es sich um die tief im Becken liegende linke Niere handelte, die unbeweglich retroperitoneal gelegen war. Die Beschwerden waren nicht gering und steigerten sich noch in jeder Schwangerschaft. Die Geburten verliefen leicht. Die Genetalien waren normal gebildet.

11. Goullioud. 35jährige Frau, hat vor 15 Jahren eine normale Geburt durchgemacht und vor 5 Jahren einen Abort gehabt; klagt seit einiger Zeit über Schmerzen im Bauch und über profuse und schmerzhafte Menstruation. Vor 10 Monaten hat sie einmal kolikartige Schmerzen in der rechten Nierengegend, gefolgt von Blutharnen, gehabt. Der Urin ist jetzt klar und enthält eine Spur Eiweiß. Bei der Vaginaluntersuchung wird der Uterus nach rechts fixiert gefunden. Die rechten Adnexe schmerzhaft und adhärent. Nach links und hinten vom Uterus fühlt man eine harte, unbewegliche Geschwulst, deren unteres Ende sich nach der Vagina vorwölbt. Diagnose: Doppelseitige Salpingitis. Da eine ein Jahr lang durchgeführte Behandlung keine Besserung ergab, wird zur Laparotomie geschritten. Der Uterus liegt ganz nach rechts. Exstirpation der chronisch entzündeten rechten Adnexe. Der Uterus ist ein Unicornis dexter. Die linksseitige Geschwulst liegt retroperitoneal, ohne Zusammenhang mit dem Uterus. Incision des Peritoneum und Ausschälung der Geschwulst, wobei man bald bemerkt, daß man es mit einer Niere zu tun hat. Die Incision im Peritoneum parietale wird darauf wieder vernäht. Erst nach einigem Suchen entdeckt man die linken Adnexe, die oberhalb der Beckenniere gelegen sind. Das Ovarium ist atrophisch, die Tube steht nicht in Verbindung mit dem Uterus; ihr abdominales Ende ist normal gebildet. Ein deutliches Ligamentum latum fehlt. Da die linken Adnexe keine Zeichen von Entzündung darbieten, werden sie belassen. Nach der Operation wird die Menstruation normal; die Schmerzen haben etwas abgenommen.

12. Schede berichtet über einen faustgroßen, völlig unbeweglichen Tumor, der in Nabelhöhe hart links von der Wirbelsäule lag und neuralgische Beschwerden machte. Die Diagnose wurde gestellt auf retroperitonealen Tumor. Bei der Laparotomie zeigte sich das Peritoneum außerordentlich straff, narbig, geschrumpft, ohne daß eine Ursache für diese Veränderungen erkennbar war. Nach seiner Spaltung wurde erkannt, daß es sich um die dystope Niere handelte, worauf die beabsichtigte Exstirpation unterblieb.

13. Strube. 32jähriger Mann, leidet seit einem halben Jahre an hartnäckiger Verstopfung, und dysurischen Beschwerden. Vor 4 Monaten wurde Patient von seinem Arzte auf einen Tumor im Unterleib aufmerksam gemacht; dieser Tumor soll seitdem nicht an Größe zugenommen haben und ist spontan nicht schmerzhaft. Man fühlt unterhalb des Nabels einen rundlichen, auf Druck schmerzhaften Tumor. Der rechte Hoden ist weder im Skrotum noch im Leistenkanale nachweisbar. Bei der Untersuchung in

Narkose wird konstatiert, daß ein faustgroßer Tumor etwas rechts von der Mittellinie ins große Becken aufragt, dessen unterer Pol vom Rektum zu erreichen ist. Der Tumor ist von uneben, höckriger Oberfläche, weich elastischer Konsistenz und sehr wenig verschiebbar. Die Wahrscheinlichkeitsdiagnose lautet: Sarkom des retinierten Hodens. Bei der Laparotomie zeigt sich, daß der Tumor retroperitoneal liegt. Der Tumor wird bloßgelegt, und ein ungefähr walnußgroßer Lappen frei präpariert und abgetrennt. Auf dem Durchschnitt zeigt dieser Lappen sich als Nierengewebe. Von dem Vorhandensein der rechten und linken Niere konnte man sich nicht bestimmt überzeugen. Tamponade der Wundhöhle. Nach 3 Tagen trat der Exitus ein, nachdem am ersten Tage die Urinmenge sehr vermindert gewesen war und seit 24 Stunden vollständige Anurie bestanden hatte. Bei der Sektion erweist sich der Tumor als die verlagerte Niere, die vom vierten Lendenwirbelkörper bis zum zweiten Kreuzbeinwirbel reicht, und in der linken Fossa iliaca und der linken Hälfte des kleinen Beckens gelegen ist. Die Niere hat Kuchenform und ist gelappt. Der Hilus liegt an der Vorderfläche. Der Ureter ist 11 cm lang und läuft an der linken Beckenwand zur Blase. Am rechten Rand befindet sich ein bohnenförmiges Stück von derber, schwieliger Beschaffenheit, das sich mikroskopisch als obliterierte Nierensubstanz darstellt, und das an der Vorderseite durch eine tiefe Furche von der übrigen Niere geschieden ist. In dieser Furche verläuft ein größtenteils obliterierter Ureter, der scheinbar mit dem normal gebildeten Ureter der linken Seite, bez. mit dem Nierenbecken in Verbindung steht. Dieser obliterierte Ureter zieht zur Blase, von wo aus er eine Strecke weit zu sondieren ist. Die Mündungsstelle findet sich an der hinteren Blasenwand recht von der Mündung des normalen Ureters. Die rechte Hälfte des Trigonum Lieutaudii und der Ureterwulst fehlen, so daß der innere Bau der Blase asymmetrisch ist. Es treten 2 Arterien und 2 Venen in den Hilus ein. Die beiden Arterien renales kommen aus der Aorta, 1 $^1/_2$ cm oberhalb der Bifurkation und aus der Hypogastrica sinistra. Die obere Nierenarterie war bei der Operation unterbunden. Der rechte atrophische Hoden lag im Leistenkanale. S. faßt diesen Fall auf als Dystopie der linken Niere mit doppelter Ureterenbildung und Obliterierung des einen Ureters mit dem zugehörigen Stück der Niere bei Fehlen der rechten Niere.

14. Strube. Knabe, wurde gleich nach der Geburt in die chir. Klinik gebracht wegen Atresia ani. Aus der Urethra geht mit Kot vermengter Urin ab. Die Analöffnung fehlt. Abdomen aufgetrieben. Bei der Operation wird durch einen Längsschnitt das Cavum ischiorectale eröffnet. Das Rektum war nicht aufzufinden. Es wölbte sich aber ein mit Serosa überkleidetes Organ vor, das als Darm imponierte. Bei der Incision ergab sich, daß ein parenchymatöses Organ vorlag, vielleicht die Niere. Es wurde dann eine Colostomia iliaca ausgeführt. Das Kind starb 4 Wochen nach der Operation. Bei der Sektion findet sich keine der beiden Nieren an normaler Stelle. Die einzig vorhandene Niere liegt tief im kleinen Becken, dessen Höhle sie gänzlich ausfüllt. Der untere Pol ruht auf dem Beckenboden, der obere reicht bis dicht unter die Ansatzstelle der Radix mesenterii. Die Vorderfläche ist gefurcht, das Nierenbecken befindet sich in ihrem unteren Abschnitt. Der Ureter ist 2 $^1/_2$ cm lang und begibt sich in geschlängeltem Verlauf zur

rechten Blasenhälfte. Drei Arterien dringen an der Vorderfläche in den Hilus ein; eine von rechts, zwei von links her. Die rechte entspringt aus der rechten Seite der Aorta, eben oberhalb der Bifurkation, die beiden linken aus der Art. iliaca communis sinistra. An der Hinterfläche der Niere dringen noch 3 kleine Arterien in die Niere ein. Das Ende des Dickdarms mündet mittels eines 1 cm langen, 3 mm breiten Kanals in der linken Seite des Blasenbodens. Die Blase ist asymmetrisch gebaut; die rechte Hälfte ist stärker ausgebuchtet als die linke. Die linke Hälfte des Trigonum Lieutaudi und die linke Uretermündung fehlen.

15. Watson Cheyne. 22jährige Frau, hatte unbestimmte Unterleibsbeschwerden; wenn die Schmerzen stark waren, war die Urinabsonderung vermindert. Es war hinter dem rechten Rektus, an der Grenze des großen Beckens, ein unregelmäßiger, gelappter Tumor zu fühlen, der wenig beweglich war und nicht mit den Organen des kleinen Beckens in Zusammenhang zu stehen schien. Laparotomie. Der Tumor lag retroperitoneal, rechts vom unteren Ende der Lendenwirbelsäule; er wurde ausgeschält und hatte Form und Größe einer normalen Niere; nur war er einigermaßen gelappt. Rechte und linke Niere waren am normalen Orte anwesend. Die überzählige Niere wurde an ihrer Stelle belassen, in der Hoffnung, daß infolge der Operation sich Adhäsionen bilden würden, die die Beweglichkeit der Niere aufheben würden. Ein Jahr nach der Operation war Patientin noch beschwerdefrei.

16. v. Rosthorn. 38jährige Frau, hatte 9 Geburten (worunter 3 Zwillingsgeburten) und 2 Aborte durchgemacht. Alle Kinder waren lebend geboren. Patientin war jetzt wieder im vierten Monate schwanger und litt seit 4 Monaten an heftigen Kreuzschmerzen. Am Vormittage plötzliches Auftreten von Schmerzen in beiden Flanken, Aufstoßen und Erbrechen. Seitdem kein Stuhl und Flatus mehr. Das Abdomen war mächtig aufgetrieben und sehr schmerzhaft. An der unteren Partie des Abdomens diffuse Resistenz. Corpus uteri nicht abtastbar. Im Douglas eine faustgroße Geschwulst, welche für die extrauterine Placenta gehalten wurde. Diagnose: Peritonitis (Gravid. extrauterina oder Incarceratio intestini). Am nächsten Tage wegen Fortdauer der bedrohlichen Erscheinungen Laparotomie. Der schwangere Uterus liegt in der rechten Bauchhälfte. Von seiner linken Seite zieht ein Strang gegen die äußere Beckenwand und incarceriert ein Darmschlingenkonvolut von Meterlänge. Resektion des gangränösen Darms. Anlegung eines Anus praeternaturalis. Abends erfolgte Abort, am nächsten Morgen Exitus. Bei der Sektion zeigte sich eine Andeutung von Uterus bicornis. Die rechte Niere war tief im Becken an der Symphysis sacro-iliaca dextra gelagert.

17. Werth. 22jähriges Mädchen, noch nie menstruiert; in vierwöchentlichen Intervallen Schmerzen im Leibe, die nach dem Kreuz irradiieren. Die äußeren Genitalien gut entwickelt. An Stelle der Vagina findet man nur einen Blindsack von $^1/_2$ cm Tiefe. Bei der rektalen Untersuchung kann weder eine Vagina, noch etwas vom Uterus oder den Adnexen gefühlt werden. Dagegen stößt der Finger beiderseits auf einen Körper von Kinderfaustgröße, walzenförmig, mit etwas zugespitztem unteren

Ende und mäßig konvexem äußeren Rande. Beide Körper sind neben dem Promontorium auf den Kreuzbeinflügeln gelegen. Das obere Ende ist nicht zu erreichen, mit dem unteren konvergieren sie leicht. An dem inneren, mäßig nach aufwärts gekehrten Rande findet sich eine grubige Vertiefung. Beide Körper sind nur in geringem Grade verschiebbar. Weder in der rechten noch in der linken Nierengegend war eine Niere zu fühlen. Werth stellte hiernach wohl mit Recht die Diagnose auf doppelseitige Beckenniere. Außerdem bestand eine doppelseitige Ovarialhernie, die operativ beseitigt wurde und wobei die Ovarien exstirpiert wurden. Von beiden Tuben existiert nur das abdominale Ende; sie endigen blind.

18. Müllerheim. 20jähriges Mädchen, noch nie menstruiert; keine Molimina menstrualia. Vulva normal gebildet. Unterhalb der Urethralöffnung ein erbsengroßer Blindsack. Von Uterus und Adnexen ist im kleinen Becken nichts abzutasten. An der rechten Wand des kleinen Beckens fühlt man einen Tumor, der fingerbreit vom Promontorium platt und breit der Beckenwand anliegt und fast unbeweglich ist. Er hat die Form und teigige Konsistenz einer Niere; an seinem oberen Rande ist eine leichte Einschnürung. Mittels Ureterencystoskopie wird konstatiert, daß der rechte Ureter 12 cm kürzer ist als der linke. Die Diagnose wird gestellt auf Nierenektopie.

19. Müllerheim. 25jährige Frau, im 8. Monate schwanger. Genitalien normal. Beiderseitige Hüftgelenksluxation. Die erste Entbindung verlief langsam: der Steiß des Kindes lag vor. Auch die zweite Entbindung war eine Steißgeburt. Auch hier diagnostizierte M. den im kleinen Becken befindlichen Tumor als rechtsseitige Beckenniere. Der rechte Ureter war 10 cm kürzer als der linke.

20. Israel. 61jährige Frau, leidet seit Jahren an starken Darmbeschwerden. Seit einiger Zeit auch Pollakiurie ($^1/_2$—$^3/_4$ stündlich). In der Gegend des Processus vermiformis fühlt man einen harten, unebenen Körper, dessen unterer Pol eben im Scheidengewölbe zu fühlen ist. Die rechte Niere ist an normaler Stelle nicht zu fühlen; die linke wohl. Die Patientin war mit der Diagnose eines Dickdarmkrebses zugegangen: J. aber stellte die Diagnose mit großer Wahrscheinlichkeit auf Beckenniere. Probelaparotomie. Hinter dem Peritoneum parietale der hinteren Bauchwand, medianwärts vom Cöcum, nach unten an der Tube grenzend, findet man einen resistenten, wenig verschieblichen Körper, von der Gestalt einer verkleinerten, etwas unregelmäßig geformten Niere. Nach Spaltung des bedeckenden Peritoneums liegt die vom Fettgewebe überzogene Nierensubstanz frei. Von einem weiteren Eingriff wird vorläufig abgesehen. Da aber die Darmbeschwerden und der permanente Urindrang fortbestehen, wird 18 Tage später die Niere auf retroperitonealem Wege entfernt. Sie ist ein kuchenförmig abgeplatteter Körper und zeigt einige Furchen. Gefäße und Ureter treten an der vorderen Fläche ein. Ein Jahr später mußte Pat. wegen psychischer Störung in eine Irrenanstalt überführt werden.

21. Wehmer. 27jährige Frau, Menstruation immer mit Schmerzen, Übelkeit und Erbrechen. Blasentenesmus, Urin trübe. An Stärke zunehmende Kreuzschmerzen. Links hinter dem Uterus fühlt man einen auf

dem Kreuzbein liegenden, abgeflachten Tumor, der mit Uterus und Lig. latum sinistrum verwachsen war. Bei der Laparotomie zeigt sich, daß eine Beckenniere vorlag, stark gelappt, deren Hilus nach oben gerichtet war. Die Gefäße verliefen zur Bifurkation der Aorta. Die Beckenniere und die entzündeten und verwaschenen linken Adnexe werden extirpiert. Nach dieser Operation schwanden die Beschwerden.

22. Mundé. 21jährige Frau, hat zweimal geboren, klagt seit drei Wochen über Schmerzen in der linken Unterleibsseite, die nach einem Fall entstanden sollen sein. Menses normal. Bei der vaginalen Untersuchung findet man den Uterus normal; in der linken Beckenhälfte ein unregelmäßig gestalteter Tumor von der Größe einer Orange, sehr schmerzhaft und in allen Richtungen beweglich. Diagnose: Linksseitiger Adnextumor. Laparotomie. Rechter Adnexe normal. Der Tumor schien dem Operateur in Adhäsionen eingebettet, es kostete einige Mühe, bis es gelang den Tumor loszuschälen, der Tumor wurde dann mit einer Zange gefaßt, worauf eine heftige Blutung entstand. Endlich gelang es, den Tumor hervorzuziehen und jetzt erst erkannte der Operateur, daß es die linke Niere war. Wegen der schon durch die verschiedenen Manipulationen gesetzten Schädigungen blieb nichts anderes übrig als sie zu exstirpieren. Der Gefäßstiel wurde abgebunden. Die rechte Niere lag an normaler Stelle. Das linke Ovarium war klein und durch Adhäsionen an der Hinterseite des Lig. latum fixiert. Pat. wurde geheilt entlassen.

23. Ludwig. Junges Mädchen, litt seit langer Zeit an sich paroxysmal steigernden Schmerzen im Abdomen. Da Gonorrhoe bestand, wurde der hinter dem Uterus tief im kleinen Becken gelegene Tumor für eine entzündliche Adnexgeschwulst gehalten. Bei der Laparotomie zeigte sich aber, daß Uterus und Adnexe normal waren, und daß der Tumor retroperitoneal saß. Die Ausschälung gelang leicht. Die Heilung verlief ungestört. Der exstirpierte Tumor war eine schwer difformierte Niere, die Pole nicht angedeutet, ein Hilus war kaum zu erkennen.

24. Hochenegg. 52jährige Frau, klagt schon seit Jahren über hartnäckige Obstipation; so daß sie nur alle 10—14 Tage einmal defäcierte. Pat. hat 4mal abortiert und 3mal geboren. Alle Geburten dauerten sehr lange und waren Steißlagen. Pat. litt an schweren nervösen Symptomen. Bei einer gynäkologischen Untersuchung (Chrobak) wurde ein gänseigroßer, glatter Tumor im kleinen Becken konstatiert. Die Diagnose wurde auf Myom im linken Ligamentum latum gestellt. Erst längere Zeit nachher, als die Beschwerden noch zugenommen hatten, willigte die Pat. in eine Operation ein. In der Annahme, das es sich um eine im Douglas fixierte Ovarialgeschwulst handelte, wurde die Colpotomia posterior gemacht (Schauta). Dabei fand man Uterus und Adnexe normal; die Geschwulst saß retroperitoneal an der Vorderseite des Rektum, daß zwischen Geschwulst und Sakrum eingezwängt verlief. Die Colpotomiewunde wurde geschlossen und zwei Tage später die Exstirpation der Geschwulst auf sakralem Wege von H. vorgenommen. Bei der Bloßlegung der Geschwulst wurde eine größere von oben gegen den Tumor ziehende Arterie angerissen und unterbunden. Der Tumor war vorher schon als Niere erkannt. Bei der Abtastung er-

wies sie sich als nicht vergrößert. Deswegen und wegen der stattgehabten Durchtrennung der größeren Arterie wurde sie exstirpiert. Einige Tage nach der Operation setzten schwere psychische Erregungszustände ein, die 14 Tage anhielten und erst aufhörten als die Stuhlentleerung vollständig geregelt war. Sowohl die Stuhlbeschwerden als die nervösen Erscheinungen sind dann fast vollkommen verschwunden. Die exstirpierte Niere war kuchenförmig, gelappt. Der Hilus lag an der vorderen Fläche. Die Niere war sonst normal.

25. Alsberg. Fräulein, 22 Jahre, leidet seit drei Jahren an Chlorose und Kreuzschmerzen. In der letzten Zeit auch Schmerzen im Unterleib, so daß sie arbeitsunfähig wurde. Der Uterus war nicht vergrößert, in Anteflexion; rechte Adnexe normal. Links hinter dem Uterus ein apfelgroßer Tumor von ziemlich fester Konsistenz, festsitzend auf dem Sakrum. Linkes Ovarium normal zu fühlen. Eine Diagnose wurde nicht gestellt. Laparotomie. Tumor liegt retroperitoneal; Peritoneum incidiert, Tumor wird unter Anziehung mit Museux'schen Zangen losgeschält unter ziemlich starker Blutung. Er wurde dann als Niere erkannt. Die durch die Zangen gesetzten Läsionen und das Abreißen des Ureters machten die Exstirpation notwendig, nachdem die Anwesenheit der rechten Niere festgestellt war. Die Niere war embryonal gelappt, aber sonst von normaler Größe und Form; sie hatte zwei Ureteren, die sich 2 cm vom Nierenbecken vereinten.

26. Orth. 30jährige Frau; eine normale Geburt, eine Fehlgeburt. Pat. klagte schon früher über Kreuzschmerzen, die seit 2 Jahren stärker wurden. Dazu unbestimmte Beschwerden in der linken unteren Bauchseite, mit der Menstruation an Intensität zunehmend. Das Corpus uteri ist retroflektiert, beweglich, von normaler Form und Konsistenz. Rechtes Ovarium an normaler Stelle. Linke Adnexe umgewandelt in einen orangegroßen Tumor, der in seinem medialen Anteile weich und beweglich, durch Adhäsionen an der Beckenwand fixiert ist. Diagnose: Retroflexio uteri, linksseitige Tuboovarialcyste oder Hydrosalpinx mit Follikelcyste. Laparotomie. Uterus liegt retroflektiert, nach rechts verdrängt. Beiderseitige Adnexe normal. Die linken Adnexe durch einen großen, weichen, die linke Beckenhälfte ausfüllenden Tumor, eleviert, Spaltung des Ligamentum latum. Ausschälung des Tumors aus dem Beckenbindegewebe wobei derselbe an mehreren Stellen einreißt. Unterbindung einer Vene am oberen Tumorpole. Nach Freilegung der Geschwulst wird erkannt, daß es die linke Niere ist. Da das Parenchym des Organs ziemlich zerfetzt war, mußte die Exstirpation angeschlossen werden. Die Pat. wird 16 Tage post operationem beschwerdefrei entlassen. Die exstirpierte Niere ist abgeplattet, gelappt. Der Hilus liegt an der Vorderfläche, es tritt eine Arterie und eine Vene in ihr ein; sonst war die Niere, auch mikroskopisch, vollkommen normal.

27. Polk. 19jähriges Mädchen, klagt über periodische Schmerzen in der linken Fossa iliaca, wobei ab und zu Blutharnen auftritt. Bei der Untersuchung in Narkose wurde das Fehlen von Vagina und Uterus konstatiert. Ein ovaler, fester beweglicher Tumor war in der linken Fossa iliaca zu fühlen. Die Diagnose wurde gestellt auf dystope Niere und der Tumor exstirpiert. Exitus 10 Tage post operationem. Bei der Autopsie wurde keine Spur von rechter Niere oder Ureter gefunden; links existierten

zwei Artt. renales. Uterus und Vagina fehlen; Tuben rudimentär; Ovarien normal. Die exstirpierte Niere zeigte normale Struktur.

28. Buß. 21jähriges Mädchen, mit Hasenscharte und Wolfsrachen geboren, noch nie menstruiert. Alle 4 Wochen heftige Leibschmerzen seit einiger Zeit. In Narkose wurde festgestellt, daß die Vagina ganz fehlte. Im kleinen Becken fühlte man oben einen faustgroßen, prall elastischen Tumor, der als Hämatometra angesprochen wurde. Um die Molimina zu beseitigen, wurde die Exstirpation der Ovarien beschlossen. Bei der Laparotomie wurde das linke Ovarium sofort gefunden und entfernt. Das rechte Ovarium wurde nicht gefunden, dagegen stieß man dort auf den in der Kreuzbeinaushöhlung liegenden Tumor. Das den Tumor bedeckende Gewebe wurde für das Ligamentum latum gehalten und incidiert. Es zeigte sich dann ein schlaffer Sack, der mit schwärzlichen Blutgerinnseln erfüllt war. Dieselben wurden herausgenommen und dann der Tumor entfernt. Nachdem die von oben herkommenden Gefäße unterbunden waren, fühlte man auch unten einen dicken Strang abgehen. Es tauchte jetzt der Verdacht auf, der Tumor könnte eine verlagerte Niere sein. Da aber die Gefäße schon durchschnitten waren, mußte der Tumor entfernt werden. Er erwies sich in der Tat als eine abnorm gestaltete Niere. Sie hatte eine etwas abgeplattete, kugelige Gestalt, und zeigte fötale Lappung. Sie besteht aus einer stark hypertrophischen und einer granulär-atrophischen Partie. Das Nierenbecken teilweise stark erweitert. Mikroskopisch findet sich fettige Degeneration und hier und da kleine Schrumpfungsherde. Die Schleimhaut von Nierenbecken und Ureter ist mit Blutpunkten reichlich übersät. Die Patientin ging 7 Tage post operationem urämisch zugrunde. Bei der Autopsie wurde konstatiert, daß Uterus, Vagina, rechtes Ovarium, rechte Niere und Ureter fehlten. Der linke Ureter ist stark dilatiert.

29. Brooks. 28jährige Frau, hat einmal geboren. Im 3. Monat ihrer zweiten Gravidität wurde sie aufgenommen wegen krampfartiger Schmerzen in der Ileocöcalgegend. Sie war früher immer gesund. Sie hatte jetzt kein Fieber. Der Urin war eiweißhaltig; auch wurden einige rote Blutkörperchen gefunden. Bei der gynäkologischen Untersuchung wurde das Bestehen einer Schwangerschaft konstatiert. Rechts wurde ein Tumor gefunden der als Ovarialcyste oder Pyosalpinx angesprochen wurde. Patientin wurde bald komatös und starb nach einigen Tagen an Urämie. Bei der Autopsie fand man eine Zwillingsschwangerschaft im 3. Monat. Die linke Niere war acut hämorrhagisch entzündet. Die rechte Niere lag im kleinen Becken und war durch den wachsenden Uterus gegen das Becken gedrückt und torquiert, so daß die Blutzufuhr abgeschnitten war. Das Nierengewebe war sehr anämisch. Es bestanden 2 Artt. renales: eine entsprang aus der Aorta unmittelbar oberhalb der Bifurkation, die andere aus der Sacralis media. Die Nierendystopie war hier also wahrscheinlich die Todesursache.

30. Hüter. 25jährige Gravida im 5.—6. Monat mit lumbo-sakral-kyphotischem querverengtem Becken. In der linken Seite des kleinen Beckens fühlt man einen Tumor von Größe und Form einer Niere; an der unteren Seite fühlt man einen Hilus, von wo aus ein stark pulsierendes Gefäß nach rechts unten zu verfolgen ist. Der untere Pol der Geschwulst

ist etwas beweglich. Der Abstand zwischen Symphyse und unterem Pol des Tumors betrug 8 cm; zwischen Symphyse und oberem Pol 9,5 cm. Es wurde in der 33. Woche die Frühgeburt eingeleitet. Der Partus dauerte 49 Stunden. Es wurde ein tief asphyktisches Kind in Kopflage geboren, das 24 Stunden post partum starb. Wochenbett normal. Der Tumor wurde mit Wahrscheinlichkeit als ectopische Niere angesprochen.

31. Fischel. 37jährige IV-para. Die Menstruation war immer regelmäßig, aber bis zu ihrer Heirat sehr schmerzhaft. Bei der ersten Geburt bestand eine Schulterlage: schwierige Wendung und Extraktion eines toten Kindes. Bei der zweiten Geburt wurde ein lebendes Kind in Kopflage geboren. Bei der dritten Geburt Querlage: Wendung. Jetzt wurde die Anwesenheit eines kleinen Tumors im Becken erkannt. Im Hinblick auf die Beckenverengerung durch diesen Tumor wurde in der 4. Gravidität beschlossen, die Frühgeburt einzuleiten. Das Becken war sonst normal. In der linken Beckenhälfte fühlt man aber einen glatten Tumor, der Form und Größe einer kleinen Niere hat. Der obere Rand ist hilusförmig. Man fühlt dort ein pulsierendes Gefäß. Die Dicke des Tumors wird auf ungefähr 2 cm geschätzt. Ein Versuch, den Tumor zu mobilisieren, ist sehr schmerzhaft und bleibt resultatlos. In der 35. Woche wurde die Frühgeburt eingeleitet und nach einer Geburtsdauer von 24 Stunden ein lebendes Kind in Kopflage geboren.

32. Hohl. Bei der ersten Geburt der 35jährigen Frau wird links im Becken ein Tumor entdeckt, der sich hart anfühlte und bei jeder Wehe etwas vorwärts getrieben wurde. Schon dachte man daran, die Geburt künstlich zu beenden, als der Kopf das Hindernis überwand. Zwei Jahre später wurde eine in ähnlicher Weise verlaufende Geburt beobachtet. Bei der Sektion der Patientin, die viele Jahre später starb, fand man, daß der Tumor die linke dystope Niere war.

33. Runge. VII-para. Bei der fünften Geburt bestand eine Querlage; das Kind starb während der Geburt. Sonst kamen alle Kinder lebend und ohne ärztliche Hilfe zur Welt. Letzte Regel vor 3 Monaten. Bei der Untersuchung findet man drei Tumoren. Links im Abdomen liegt der offenbar schwangere Uterus, dessen Fundus zweifingerbreit unterhalb des Nabels steht. Rechts ein kindskopfgroßer Tumor, der als Ovarialkystom angesprochen wird. Der 3. Tumor, der nur durch die innere Untersuchung nachweisbar ist, liegt vor dem Promontorium und der oberen Hälfte des Sakrum; er ist wenig verschieblich, ziemlich hart und zeigt oben links eine deutliche Incision. Im fünften Monat der Schwangerschaft wird die Ovariotomie ausgeführt, wobei zugleich konstatiert wird, daß der Tumor am Kreuzbein fast völlig unbeweglich ist. Eine Freilegung desselben für das Auge gelingt wegen des schwangeren Uterus nicht. Bei einer nochmaligen Untersuchung einige Monate später erinnern Konsistenz und Form des Tumors sogleich an eine Niere. In dem links oben gelegenen Hilus fühlt man ein pulsierendes Gefäß. Das Becken ist ein platt rachitisches. Im Anfang des 10. Monates wird die künstliche Frühgeburt eingeleitet. Es besteht Schulterlage. Wendung und Extraktion. Der rechte Arm liegt zwischen Kopf und Niere eingeklemmt und wird, da seine Lösung nicht gelingt, frakturiert. Extraktion des Kopfes auch ziemlich schwierig. Kind as-

phyktisch, wird leicht wiederbelebt. Bei der Untersuchung kurz vor der Entlassung war die verlagerte und fixierte Niere sehr deutlich zu fühlen. Ihr größter Durchmesser verläuft von rechts oben nach links unten. Der Hilus geht sehr tief in die Niere hinein; man fühlt dort jetzt zwei Arterien

34. Albers-Schönberg. III-gravida, immer gesund. Die beiden ersten Geburten dauerten jedesmal drei Tage, endeten aber spontan. Das erste Kind war tot. Jetzt wurde von der Hebamme um $6^1/_2$ Uhr morgens, $4^1/_2$ Stunden nach Wehenbeginn, eine Kopflage konstatiert; $11^3/_4$ Uhr Abgang des Fruchtwassers; 3 Uhr Muttermund verstrichen; $3^3/_4$ Uhr plötzliches Aufhören der Wehen. Bald tritt Kollaps ein. Bei der ärztlichen Untersuchung findet man den Kopf in der rechten Fossa iliaca: Der Kopf war durch einen Riß zwischen Vagina und Uterus größtenteils durchgetreten. Wendung, Extraktion und manuelle Placentalösung. Dabei fühlt man einen queren Riß im Uterus kurz oberhalb der Vagina. Der Uterus kontrahierte sich dann gut. Das Kind war tot. Wegen des guten Allgemeinzustandes der Patientin war die Behandlung eine exspektative. Am Morgen des 5. Tages, wegen seit 3 Tagen bestehenden Symptomen von Peritonitis und Ileus, Laparotomie. Es wurde nur eine peritonitische Darmparalyse gefunden. Anlegung eines Anus praeternaturalis. Bald nach der Operation trat der Exitus ein. Bei der Autopsie findet man die linke Niere in der Kreuzbeinaushöhlung; ihr oberer Pol liegt vor dem Promontorium. Die Art. renalis entspringt aus der Bifurkation der Aorta. Das Becken war ein einfach plattes 1. Grades. Conj. vera 9,5; die Dicke der Niere ist 2 cm, so daß also nur 7,5 cm übrig bleibt.

35. Cragin. 25jährige Frau, hat 2 schwere Geburten durchgemacht: die erste mußte durch die Zange, die zweite durch Wendung und Extraktion beendet werden. Sie war jetzt wieder im 9. Monat schwanger. Hinter der Cervix war ein elastischer Tumor zu fühlen, wodurch die Konjugata auf ungefähr 7 cm reduziert wurde. Die äußeren Beckenmaße waren normal. Da die Geburt eines lebenden Kindes per vias naturales unmöglich schien, wurde beschlossen, den Tumor zu entfernen. Nach Incision der Vaginalwand wurde der Tumor punktiert und dann sorgfältig abgetastet, wobei erkannt wurde, daß es die hydronephrotische linke Niere war, die unterhalb des Promontorium fixiert war und deren Hilus nach rechts und aufwärts sah. Da auch nach der Punktion der Geburtskanal durch die Niere noch sehr verengert war, wurde sie entfernt. 14 Stunden post operationem setzten die Wehen ein und 3 Stunden später wurde leicht ein lebendes Mädchen geboren. Die Conjugata vera betrug nach Entfernung der Niere 10 cm.

36. v. Stockum. Mann, wurde aufgenommen mit appendicitis-artigen Symptomen. Ein Tumor, rechts von der Medianlinie, wurde für einen perityphlitischen Abszeß gehalten. Bei der Operation stellte sich heraus, daß der Tumor nicht mit der Bauchwand verwachsen war. Die Wunde wurde tamponiert. Als v. S. einige Tage später (die Operation war in seiner Abwesenheit gemacht) den Tampon herausnahm, erkannte er, daß der Tumor eine retroperitoneale Cyste war. Eine Probepunktion ergab klaren Urin. Bei der Cystoskopie konnte im rechten Ureter die Sonde leicht bis ins Nierenbecken vorgeschoben werden; links gelang dies nur einige cm weit;

aus dem linken Ureter schien kein Urin zu kommen. Die Diagnose wurde dann auf Beckenniere gestellt. Es wurde nun durch eine Incision zwischen Spin. ant. sup. und Symphyse retroperitoneal die Niere freigelegt und subkapsulär exstirpiert. In Hinblick auf die durch die Bauchhöhle führende Fistel wurde der größte Teil des Nierenbeckens zurückgelassen. Es trat eine zwei Tage währende Anurie auf. Später wurden zwei kleine Steine per vias naturales herausbefördert. Die Nierenbeckenfistel schloß sich bald. Die exstirpierte Niere war klein, aber übrigens gesund.

37, Graser. 37jähriger Mann. Vor 1 $^1/_2$ Jahren plötzlich heftige Schmerzen in der Blasengegend und Tenesmi. Beim Urin größere Mengen Blut. Seitdem ab und zu dumpfe Schmerzen. rechts im Unterleib und noch zweimal Hämaturie. Im rechten Hypogastrium ist ein mannskopfgroßer, wenig verschieblicher, teils harter, teils fluktuierender Tumor zu fühlen. Punktion gibt schokoladenfarbige, urinös riechende Flüssigkeit. Urinmenge täglich 2—3 Liter; ohne Eiweiß. Diagnose: rechtsseitige Hydronephrose. Der Tumor wird transperitoneal bloßgelegt und seine Wand am Pierit. parietale angenäht. Incision gibt ungefähr 2 Liter derselben Flüssigkeit. Tamponade. 12 Tage später mit Fistel entlassen. In den nächsten Wochen Urin abwechselnd klar und eiterhaltig. Vier Wochen später wieder mit großem Tumor und stark verengter Fistel aufgenommen. Dilatation der Fistel in Narkose. Darnach hohes Fieber. Lumbale Freilegung der rechten Niere. Diese ist vergrößert, aber steht nicht im Zusammenhang mit der Cyste. Darnach Versuch, die Cyste zu exstirpieren, der aber wegen der vielen festen Adhäsionen abgebrochen werden muß. Cyste weit geöffnet und in der Bauchwand befestigt. Exitus 6 Tage p. op. an Pneumonie. Bei der Autopsie wurde links an normaler Stelle keine Niere gefunden. Die Beckenniere links von der Wirbelsäule ist sehr fest verwachsen mit Aorta, Vena cava und Intestinis. Die Nierenarterie kam aus der Iliaca communis. Rechte Niere stark vergrößert und eitrig infiltriert.

38. Mathes. 16jähriges Mädchen, hat seit Jahren an zeitweise auftretenden Bauchschmerzen gelitten. Bei der Untersuchung findet man den Uterus ganz nach rechts verdrängt durch einen kindskopfgroßen, fluktuierenden, wenig beweglichen Tumor. Von den Adnexen sonst nichts zu tasten. Diagnose: Linksseitige Parovarialcyste. Laparotomie. Im kleinen Becken liegt der Tumor intraligamentär; über seine obere Kuppe zieht die lang ausgezogene Tube; das Ovarium sitzt seiner hinteren Fläche auf. Nach Incision des vorderen Blattes des Lig. latum wird versucht den Tumor auszuschälen, wobei er platzt und klare, gelbliche Flüssigkeit ausströmt. Bei der weiteren Präparation zeigt sich, daß die obere Wand aus Nierengewebe besteht; der größte Teil des Tumors wird durch das dilatierte Nierenbecken gebildet, dessen Hilus median und nach vorn-unten zu gelegen ist. Der Ureter zieht quer durch den unteren Teil des Parametriums zur Blase. Der völlig entleerte Sack wird dann entfernt. Die rechte Niere befindet sich an normaler Stelle. Patientin wurde geheilt entlassen.

39. Chavannaz. 52jährige Frau, hat zweimal geboren. Seit 2 Jahren Menopause. Klagt über hartnäckige Obstipation und intermittierend

auftretende Bauchschmerzen. Man fühlt in der linken Fossa iliaca in der Tiefe einen hühnereigroßen, nicht schmerzhaften, etwas beweglichen Tumor. Per rectum und vaginam nichts Abnormales zu fühlen. Diagnose: Carcinom der Flexur. Laparotomie. Der Tumor liegt zwischen den Blättern des Mesocolon. Dieses wird incidiert und der Tumor ausgeschält. Der Tumor ist teilweise von fester Konsistenz, teilweise fluktuierend. Es ist eine ektopische, hydronephrotische Niere. Der konvexe Rand liegt nach unten. Die Niere ist gelappt. Der Ureter verläuft hinter der Niere und wird von ihr komprimiert. Die Arterien entspringen aus der Iliaca communis. Die Niere wird exstirpiert und die Patientin geheilt entlassen.

40. Schede. Bei einem 16jährigen Manne war durch Trauma ein ileusartiger Zustand entstanden. Bei der Laparotomie fand sich ein mannskopfgroßer Tumor, der mitten vor der Wirbelsäule lag und einer kongenital verlagerten, hydronephrotischen Niere entsprach. Die Niere wurde exstirpiert; der Patient geheilt.

41. Mac. Burney. 14jähriger Knabe hatte im letzten Jahre 12 Anfälle von Übelkeit mit Schmerzen im Hypogastrium. Jeder Anfall dauerte 3—4 Tage; während welcher Zeit im Hypogastrium ein Tumor zu fühlen war. Zugleich mit dem Tumor schwanden dann auch die Symptome. Bei der Aufnahme war kein Tumor zu fühlen; 3 Tage später war in der Medianlinie unterhalb des Nabels ein Tumor zu fühlen. Bei der Operation stellte sich heraus, daß der cystische Tumor retroperitoneal lag. Er wurde incidiert und die Ränder der Incisionsöffnung an die Bauchwunde genäht. Sein Inhalt war Urin. Links war an der normalen Stelle keine Niere anwesend. Es blieb eine Urin absondernde Fistel bestehen. Neun Monate später abermalige Laparotomie mit Umschneidung der Fistel; die Cyste ist stark adhärent. Die Art. und Ven. renales treten an der Hinterseite in der Höhe des letzten Lumbalwirbels herein und werden unterbunden. Es war nun deutlich, daß die Cyste das dilatierte Nierenbecken war, das bis tief im kleinen Becken hineinreichte. Zwischen Cyste und vorderer Bauchwand lief der kurze Ureter; dieser wurde durchnitten und die Niere dann exstirpiert. Der Körper der Niere lag ganz im Becken. Pat. wurde geheilt.

42. Delkeskamp. 23jährige Frau, vor 5 Tagen erkrankt mit Schüttelfrost, Bauchschmerzen, Erbrechen. Rechts vom Nabel eine in die Tiefe gehende glattwandige Resistenz. Per vaginam fühlt man rechts neben dem Uterus eine glattwandige Hervorwölbung, die mit dem Tumor neben dem Nabel zusammenhängt und wenig verschieblich ist. Eine Punktion von der Vagina aus gibt Eiter. Ein Versuch, neben der Punktionsnadel zu incidieren, mißglückt, da die Nadel herausfällt. Da Fieber und Schmerzen bestehen bleiben, wird eine Woche später oberhalb des Poupartschen Ligaments incidiert. Nach Spaltung einer dicken, schwartigen Wand kommt man in eine faustgroße Abszeßhöhle. Drainage nach der Vagina. In der Abszeßwand wurde bei mikroskopischer Untersuchung Nierengewebe nachgewiesen. 6 Wochen später mit Fistel entlassen. 6 Monate nach der Operation Partus; Kind während der Geburt gestorben. Einen Monat post partum wieder aufgenommen bei gutem Allgemeinzustande und mit stark sezernierender Fistel. Im Urin eitriges Sediment. Cystoskopisch wird kon-

statiert, daß der rechte Ureter trübe Flüssigkeit sezerniert; links normal. Bei der Operation wird nach Umschneidung der Fistel die Bauchhöhle geöffnet. Die Niere liegt kuchenartig vor der Wirbelsäule. Der ganze Sack wird exstirpiert. 3 Jahre post op. war Patientin beschwerdefrei.

43. Abrajanoff. 42jähriger Mann. Vor 20 Jahren nach einer Erkältung Schüttelfrost und Bauchschmerzen. In den nächsten Jahren hatte er intermittierend Schmerzen, die nach Skrotum und rechter Natis ausstrahlten. Vor 15 Jahren bemerkte er eine Geschwulst im Bauche. Wenn er Schmerzen hatte, wurde diese Geschwulst größer; in der letzten Zeit schwoll dann auch immer der rechte Testikel an, um mit Nachlassen der Schmerzen wieder kleiner zu werden. Bei der Untersuchung findet man rechts von der Medianlinie einen wenig beweglichen Tumor, der vom Nabel ungefähr 10 cm nach abwärts reicht. Rechter Testikel vergrößert und steinhart. Urin enthält viel Eiter; tägliches Quantum 1 Liter. Patient wurde 6 Monate beobachtet; wenn der Tumor größer wurde, wurde die Urinquantität geringer. Diagnose: Pyonephrose einer dystopen Niere. Incision an der Außenseite des rechten Rektus; der Tumor liegt unbeweglich retroperitoneal. Incision des bedeckenden Peritoneums; zwischen Peritoneum und Tumor eine ziemlich dichte Fettschicht. Das den Tumor bedeckende Peritoneum wird an der vorderen Bauchwand angenäht. 10 Tage später Incision, die Eiter ergibt und Extraktion eines 150 gr schweren Steines. Nach 4 Wochen war die Wunde geheilt. Die Niere wäre ebenso groß wie früher. Keine Schmerzen mehr. Im Urin noch Eiter, aber weniger wie vor der Operation. 5 Monate später war Patient beschwerdefrei.

44. Balika. 26jährige II para. Seit einigen Jahren bemerkt Pat. das Auftreten einer stetig wachsenden Geschwulst im Unterleibe; Urin immer normal. Seit $^1/_2$ Jahr Schmerzen. Starke Abmagerung. Neben der linken Darmbeinschaufel ist eine zweifaustgroße, cystöse, mäßig bewegliche, kaum empfindliche Geschwulst zu palpieren, deren obere Grenze den Nabel erreicht. Per vaginam links neben dem retroflektierten, kleinen Uterus ein kleinkopfgroßer Tumor, der mit dem Uterus zusammenzuhängen scheint. Die vordere Rektalwand wird vom Tumor vorgewölbt. Im Urin viel Eiter. Pat. fiebert. Diagnose: Pyosalpinx oder vereiterte Cyste, die nach der Blase durchgebrochen ist. Incision des Eitersackes per vaginam. Entleerung von $2\,^1/_2$ Liter fötidem Eiter. Da trotz guter Drainage der Tumor an Größe wieder zunimmt, wird eine Incision über dem Poupartschen Bande gemacht. Der Tumor ist nicht mit der vorderen Bauchwand verwachsen und wird angenäht und 3 Tage später incidiert. Entleerung von $1\,^1/_2$ Liter fötidem Eiter. Die Pat. wird bald fieberfrei, nimmt aber fortwährend ab und stirbt 21 Tage post operat. Bei der Sektion wird die linke Niere nicht an ihrer normalen Stelle gefunden. In der linken Hälfte des kleinen Beckens retroperitoneal ein kindskopfgroßer Sack; an der Hinterfläche ist eine 3—4 cm dicke Schicht Nierengewebe zu erkennen; die Cyste ist in die Blase perforiert. Die linke Nierenarterie entspringt aus der Bifurcatio aortae.

45. Israel. 62jähriger Mann, hatte vor vielen Jahren an wiederholten Koliken der linken Bauchgegend gelitten. Wurde jetzt wegen sechstägiger

Anurie aufgenommen. Die Sistierung der Urinabsonderung trat ganz unvermittelt inmitten bester Gesundheit ein. Bei der Sektion fehlte die linke Niere an der normalen Stelle, sondern lag im kleinen Becken als hydronephrotisch entarteter, prall gefüllter Sack. Der linke Ureter ist 25 cm lang, stark geschlängelt. Die Nierengefäße gehen von der Vasa iliaca interna ab.

46. Israel. 21jähriger Mann, hatte lange Zeit an schwerer Cystitis mit rechtsseitiger Pyelonephritis gelitten. Wegen der Cystitis war eine Cystostomie, später wegen Vereiterung der rechten Niere die Nephrotomia dextra gemacht. Dann traten häufig linksseitige Koliken mit Fieber und Steinabgang auf. Die Schmerzen wurden ebenso häufig in der linken Nierengegend wie weiter abwärts im linken Hypogastrium empfunden und strahlten in den Oberschenkel aus. In der linken Nierengegend war nie etwas von der Niere zu fühlen; bisweilen war links von der Blase eine diffuse empfindliche Resistenz zu palpieren, die als Pericystitis aufgefaßt wurde. Bei der Sektion fand sich die linke Niere ganz im kleinen Becken gelagert. Das Nierenbecken stark erweitert und mit Eiter gefüllt: der obere Pol stark mit der Flexur verwachsen. Im dilatierten Ureter ein Phosphatstein.

47. Wölfler. 45jähriger Mann. Vor 6 Tagen erkrankt mit Schüttelfrost und Brechreiz; vom nächsten Tage ab konnte Pat. keinen Harn mehr lassen, trotzdem intensiver Harndrang bestand. Es besteht jetzt seit fünf Tagen komplette Anurie. Durch Einführen eines Katheters wurde konstatiert, daß die Blase leer war. Man fühlte oberhalb der Symphyse einen pomeranzengroßen Tumor, der tief in die Beckenhöhle reichte. Bei der rektalen Untersuchung fühlt man die rechte Wand des Rektum durch einen fluctuierenden Tumor vorgewölbt. Der Tumor wird per rectum punktiert: es fließt mehr als 1 Liter geruchloser dünner Eiter ab. Darnach fließt auch durch den Blasenkatheter eine reichliche Menge dunklen Harns ab. Im Harn weder Eiter noch Blut. Dem Eiter aus dem punktierten Tumor war aber Harn beigemischt. Den ersten Tag wurde dann $2^1/_2$ Liter Harn entleert; dann wurde die Harnsekretion wieder minimal. Die Temperatur stieg; Pat. wurde somnolent. Deshalb 2 Tage später Incision oberhalb des rechten Poupartschen Bandes; retroperitoneales Vordringen bis zum Abszeß; es floß wieder viel Eiter ab. Drainage nach oben und nach dem Rektum. Abends Exitus. Bei der Sektion wird Peritonitis gefunden. Die linke Niere ist doppelt so groß wie normal. Die rechte Niere liegt in der Gegend des Promontorium und stellt einen kindskopfgroßen Sack dar. Beide Ureteren durchgängig; der rechte zieht über den vorderen Teil des Sackes; der linke ist durch den Sack stark nach links disloziert. Die Länge des rechten ist 15 cm, des linken 25 cm. Der Hilus der dystopen Niere liegt nach vorn: die Arterie entspringt $1^1/_2$ cm oberhalb der Bifurkation. Die dystope Niere hatte also beide Ureteren komprimiert.

48. Depage. 20jähriges Mädchen, leidet seit 4 Jahren an Schmerzen in der Magengegend, die anfallsweise 4—5 mal täglich auftreten. Man fühlt rechts vom Nabel vor der Wirbelsäule einen hühnereigroßen harten Tumor, nicht schmerzhaft, sehr beweglich. Die rechte Niere liegt etwas

tief. Genitalien normal. Urin ohne Besonderheiten. Pat. ist hereditär tuberkulös belastet. Diagnose: Tuberkulöse Drüse im Mesenterium. Laparotomie. Der Tumor liegt retroperitoneal, hat Form und Konsistenz einer kleinen Niere. Beide Nieren sind an normaler Stelle zu fühlen. Nach Spaltung des Peritoneum parietale wurde erkannt, daß der Tumor eine überzählige Niere war, die zwischen Aorta und Vena cava lag. Die Niere wird exstirpiert. Bald nach der Operation wieder Schmerzen in der rechten Nierengegend. Deshalb 3 Monate später rechtsseitige Nephropexie. Die exstirpierte Niere wiegt 48 gr, ist gelappt und zeigt mikroskopisch normale Nierenstruktur.

49. Rühle. Junges Mädchen, klagt über hartnäckige Obstipation. Man fühlt hinter dem Uterus einen gänseeigroßen, mäßig beweglichen Tumor, der tief im Douglas liegt. Diagnose: Ovarialtumor. Laparotomie: Uterus und Adnexe völlig normal. Der Tumor liegt retroperitoneal, ist nach unten zu etwas verschieblich. Nach Spaltung des Peritoneum und einer fibrösen Kapsel wurde der Tumor als Niere erkannt und „nach reiflicher Überlegung" exstirpiert. Die exstirpierte Niere war makroskopisch und mikroskopisch völlig normal.

50. Baldwin. 60jährige Frau, hat 5 normale Geburten durchgemacht. Klagt seit ungefähr 3 Monaten über hartnäckige Obstipation; spontane Urinlösung ist unmöglich; Urin sonst normal. Im kleinen Becken fühlt man einen großen, unbeweglichen, cystischen Tumor, der einerseits die Blase, andererseits das Rektum komprimiert. Diagnose: Ovarialcystom. Die Operation wurde per vaginam begonnen, wegen der starken Adhäsionen aber von oben fortgesetzt. Uterus und Ovarien normal. Der Tumor lag retroperitoneal und wurde nach Incision des bedeckenden Peritoneums enukleiert; er war sehr fest in der Gegend des Sakrum an der Beckenwand adhärent. Die Wundhöhle wurde nach unten drainiert. Nach der Heilung wurde konstatiert, daß aus dem linken Ureter keine Sekretion stattfand. Der exstirpierte Tumor war eine sarkomatös entartete hydronephrotische Niere.

51. Dewis. 30jährige Frau, hatte 2 Geburten und 3 Aborte gehabt. Seit einigen Jahren klagte sie über Schmerzen im Kreuz. Hinter dem retroflektierten Uterus fühlte man einen festen, etwas beweglichen Tumor, an dessen Rande eine Einkerbung zu fühlen war. Wahrscheinlichkeitsdiagnose: Bewegliche Niere. Laparotomie: Der Tumor lag retroperitoneal in der Höhe des Promontoriums, so daß ungefähr zwei Drittel sich im kleinen Becken befanden. Der Tumor war von einer Fettkapsel umgeben; nachdem diese gespalten war, wurde er als Niere erkannt. Die rechte Niere war an normaler Stelle anwesend; in der linken Nierengegend war keine Niere zu fühlen. Die Beckenniere wurde an ihrer Stelle belassen, der Uterus ventrofixiert. Fünf Monate später war Pat. beschwerdefrei.

52. Bérard. 57jährige Frau, hat 4 Partus durchgemacht. Schon vor 21 Jahren entdeckte die Pat. zufällig, daß sie in der linken Fossa iliaca eine Geschwulst hatte, die ihr übrigens keine Beschwerden machte. Seit ungefähr 10 Monaten nimmt diese Geschwulst an Größe zu; einmal trat vor 8 Monaten ein Anfall von kolikartigen Schmerzen auf. Bei der Unter-

suchung konstatiert man in der linken Fossa iliaca einen fluktuierenden Tumor, der etwas beweglich ist und im kleinen Becken herabreicht. Diagnose: Ovarialcyste. Laparotomie: Der Tumor liegt retroperitoneal. Mittels Troikar werden 2 Liter klarer Flüssigkeit abgelassen und dann der Tumor ausgeschält. Die hintere Wand des Tumors besteht aus Nierengewebe. Die Wundhöhle wurde tamponiert und die Pat. nach 4 Wochen geheilt entlassen. Die Gefäße traten an den beiden Polen des Tumors ein, der Ureter war abgeplattet und obliteriert.

53. Schwartz. 20jähriges Mädchen. Vor einem Jahre heftige Schmerzen in der rechten Seite, seitdem rechts fortwährend Schmerzen. Keine Urinbeschwerden. Seit einigen Monaten Amenorrhoe. Man fühlt in der rechten Fossa iliaca einen fluktuierenden, in horizontaler Richtung etwas beweglichen Tumor, der die Crista iliaca nach oben überschreitet. Die Urinmenge ist stark vermindert. In der Lendengegend ist rechts keine Niere zu fühlen. Wahrscheinlichkeitsdiagnose: Hydronephrose einer ektopischen Niere. Laparotomie: Linke Niere normal. Der Tumor ist die hydronephrotische rechte Niere, die sich absolut nicht nach oben verschieben läßt; der Hilus zieht nach oben; der Ureter ist abgeknickt. Exstirpation. Heilung ohne Komplikation.

54. Fochier. 4jähriges Mädchen, soll immer einen dicken Bauch gehabt haben, der aber vor allem seit $^1/_2$ Jahr an Umfang zugenommen hat. Man fühlt einen etwas mehr nach rechts gelegenen fluktuierenden Tumor, der ins kleine Becken herunterreicht. Die Diagnose schwankt zwischen Ovarialcyste und abgesacktes peritonitisches Exsudat. Laparotomie: Punktion des Tumors ergibt 4—5 Liter klaren Inhalt; Incision des rechten Lig. latum und Ausschälung des Sackes, der vom Uterus bis zur Crista iliaca reicht. Der Ureter inserierte am oberen Pole. Pat. wurde geheilt entlassen.

55. Müllerheim demonstrierte in der Gesellschaft für Geburtshilfe und Gynäkologie in Berlin eine Frau, bei der man hinter dem myomatös vergößerten Uterus, welcher durch chronische Parametritis nach rechts gezerrt ist, einen platten, teigigen Tumor fühlt, der der linken Articulatio sacroiliaca aufliegt und von außen neben der Lendenwirbelsäule tastbar ist. Der linke Ureter mißt nur 12 cm. Durch eine Röntgenaufnahme nach Einführung eines mit Stahlmandrin versehenen Katheters in den linken Ureter wurde bewiesen, daß der fragliche Tumor die linke Niere war.

56. Cohn. 31jährige Frau, hat 4 Partus durchgemacht, den letzten vor 8 Monaten, damals während 3 Wochen Puerperalfieber. Seitdem an Intensität wechselnde Schmerzen im Leibe. Uterus retroflektiert, im rechten Parametrium ein altes Exsudat. Rechte Niere steht etwas tief; linke Niere an normaler Stelle nicht zu fühlen. In der Höhe des Nabels, neben der Wirbelsäule ein glatter, schmerzloser Tumor, etwas verschieblich in horizontaler Richtung; der Unterrand rechts bis zur Linea innominata; an der medianen Seite ist eine Grube und ein pulsierender Strang zu fühlen. Cystoskopisch ist links keine Uretermündung zu finden; auch chromocystoskopisch läßt sich links kein Ureterostium feststellen, während das rechte normal arbeitet. Diagnose: Rudimentäre, dystopische Niere.

57. Fossati. 16jähriger Mann fiel von einer Treppe und wurde bewußtlos ins Krankenhaus gebracht. Pat. hatte früher oft Anfälle von kolikartigen Schmerzen gehabt; das Abdomen hatte allmählich an Umfang zugenommen. Im rechten Hypogastrium war ein fluktuierender Tumor zu fühlen. Keine Läsionen von Knochen oder Weichteilen. Starke Anämie. Diagnose: Traumatischer Bluterguß mit Peritonitis. Den 7. Tag wurde der Tumor punktiert, wobei blutiger Urin zutage kam. Der Zustand verschlimmerte sich stets und nach 4 Wochen trat der Exitus ein. Bei der Sektion fand man die linke Niere auf dem Promontorium: sie bestand aus 4 Lobi; die jeder einen eigenen Ureter und Becken hatten. Diese 4 Ureter mündeten in einen bis zu der Lendengegend reichenden Tumor, der 1 Liter blutigen Urin enthielt; ein Ureter lief von diesem Tumor zur Blase. Dieser Tumor stand mit einer abgekapselten Höhle im Hypogastrium in Verbindung, die noch 4 Liter derselben Flüssigkeit enthielt. Rechte Niere klein und anämisch.

58. Dufour. 20jährige Frau, vor 6 Monaten einen normalen Partus; seitdem Schmerzen in der rechten Bauchhälfte, die nach hinten ausstrahlen. Menses regelmäßig. Allgemeinzustand gut. Bei vaginaler Untersuchung findet man, daß eine muco-purulente Sekretion aus dem Uterus besteht. Uterus ist normal groß, liegt nach links. Im rechten Laquear fühlt man einen festen, leicht schmerzhaften, fixierten Tumor, der auch von oben zu fühlen ist. Urin ohne abnorme Bestandteile. Diagnose: Adnextumor. Laparotomie: Der Tumor liegt retroperitoneal und reicht tief bis ins kleine Becken. Incision des Peritoneum, wonach man bemerkt, daß der Tumor sich über das Promontorium hin nach links oben fortsetzt. Die Ausschälung des Tumors ist sehr schwierig; während seiner Mobilisierung berstet der Tumor, wobei Eiter zutage tritt; er ist innig verwachsen mit den Vasa iliaca, die einreißen und unterbunden werden. In dem Gewebe, das sich nach der linken Lendengegend fortsetzt und normal aussieht, wird eine Ligatur angelegt und der Tumor exstirpiert. Tamponade der Wundhöhle. Nachts tritt der Exitus ein. Der exstirpierte Tumor besteht aus einer faustgroßen Masse Nierengewebe, worin 3 Abszesse mit tuberkulösem Eiter, die nach oben von gesundem Nierengewebe begrenzt sind; man findet am Tumor weder einen Ureter, noch ein Nierenbecken, noch ein zuführendes Gefäß. Bei der Autopsie wurde konstatiert, daß die rechte Niere fehlte. Die linke Niere wog 170 g, sie zeigte am untersten Pole eine Schnittfläche, wo der Tumor abgeschnitten war. Nierenbecken normal. In der Blase rechts kein Ureterostium. Im kleinen Becken und im Lungenhilus fand man noch tuberkulöse Drüsen. Es handelte sich also um eine solitäre, dystopische Niere, deren unterer Pol tuberkulös war.

Von den folgenden Fällen standen mit nur kürzere Referate zur Verfügung.

Gabarew beobachtete einen Fall von bis zur Linea innominata reichender Niere, die eine Geschulst der linken Adnexe vortäuschte. Bei der Operation konnte die Niere nicht nach oben reponiert werden, daher wurde sie an die Bauchwand fixiert.

Nové-Josserand beobachtete einen Patienten, der während neun Jahren an Schmerzanfällen litt, so daß man an eine intermittierende Hydronephrose dachte.

Bei der Autopsie fand man die etwas atrophische Niere auf der Vorderseite der Lendenwirbelsäule.

Newmann beobachtete einen Patienten, der seit 4 Jahren an rechtsseitigen Leib- und Lendenschmerzen litt und der bei der Aufnahme im Krankenhause in der rechten Fossa iliaca einen scheinbar fluktuierenden, sehr wenig beweglichen Tumor darbot. Die Diagnose wurde auf perityphlitischen Abszeß gestellt; bei der Incision aber eine kongenital dystope Niere gefunden.

Wylie fand eine etwas unregelmäßig gestaltete Niere unterhalb des Lig. latum und exstirpierte sie. Die Pat. starb.

Elischer laparotomierte ein 19jähriges Mädchen mit Defekt der Vagina wegen angenommener einseitiger Hämatometra. Der Tumor wurde aber als die beiden im Douglas liegenden Nieren erkannt. Der Uterus war ein rudimentarius bicornis.

Oliva beobachtete einen Fall von im kleinen Becken liegender Einzelniere und Kompression derselben durch den schwangeren Uterus.

Polak diagnostizierte bei einer 45jährigen Frau eine rechtsseitige Adnexgeschwulst. Bei der Laparotomie fand er im kleinen Becken eine atrophische Niere.

Ferguson exstirpierte eine im kleinen Becken gelegene Cystenniere, die als Ovarialtumor diagnostiziert war.

In den Diskussionen zu den Vorträgen von Müllerheim und Cragin wurden ferner von verschiedenen (Martin, Flaischlen, Olshausen, Kelly, Gordon, Dudley, Harris, Noble) noch ganz kurz einige einschlägige Fälle erwähnt.

Von verschiedenen Seiten (Kehrer, Müllerheim, Newmann) ist versucht, für die verschiedenen Formen der kongenitalen Nierendystopie ein Schema aufzustellen. Am brauchbarsten scheint mir das von Kehrer angegebene, das unterscheidet:

I. Einseitige Dystopie:
   1. Die Niere liegt an der ihr zukommenden Körperseite.
   2. Die Niere liegt an der entgegengesetzten Körperseite (gekreuzte Dystopie):
      a) mit Verwachsung;
      b) ohne Verwachsung;

II. Doppelseitige Dystopie:
   1. Mit Verwachsung (Hufeisen-, Kuchenniere).
   2. Ohne Verwachsung.

III. Dystopie einer überzähligen Niere.

Die häufigste Form der Nierendystopie ist dann die einseitige, wo die Niere an der ihr zukommenden Körperseite gelegen ist. Im Gegensatz zu den erworbenen Dislokationen kommt diese kongenitale Dystopie am häufigsten links vor. So sind von den 74 von Cadoré gesammelten Fällen, die aber größtenteils Sektionsbefunde

darstellen, 13 rechtsseitige, 29 linksseitige und 3 doppelseitige Ektopien, während bei den übrigen die Seite nicht angegeben ist. Unter den oben von mir zusammengestellten 67 klinischen Fällen betraf die Ektopie 34mal die linke, 19mal die rechte Seite, 2mal beide Seiten und 2mal eine überzählige Niere. Kundrat freilich meint, ohne aber diese Meinung mit Zahlen zu belegen, daß im allgemeinen die rechte Niere öfter kongenital verlagert ist, daß aber, wenn die linke Niere verlagert ist, die Verlagerung meist eine bedeutendere ist.

Bei der gekreuzten Dystopie tritt in weitaus den meisten Fällen eine Verwachsung der beiden Nieren auf. Cathelin fand unter 19 Fällen von gekreuzter Nierendystopie nur 5, wo die Nieren nicht verwachsen waren; ebenso Schuhmacher. Da dies sämtlich Fälle sind, wo die Nierenanomalie erst bei der Sektion entdeckt wurde, sehe ich von ihrer weiteren Wiedergabe hier ab.

Was die Beteiligung der Geschlechter angeht, so scheint, wenn man die vielen zufälligen Sektionsbefunde mitrechnet, keines zu überwiegen; wohl aber, wenn man nur die Fälle in Betracht zieht, die während des Lebens in klinischer Beobachtung gewesen sind. Von meinen 67 Fällen sind 53 Frauen und nur 13 Männer. Noch deutlicher wird dieses Überwiegen des weiblichen Geschlechts, wenn man sich beschränkt auf die Fälle, wo keine pathologischen Veränderungen an der Niere aufgetreten waren und die Niere sich also allein durch ihre Lage an abnormem Orte konnte bemerkbar machen; dann finde ich gegenüber 42 Frauen nur 4 Männer. Die Anwesenheit der Genitalien im weiblichen kleinen Becken gibt für diese stärkere Beteiligung des weiblichen Geschlechts die naheliegende Erklärung.

Über die Ursachen des Verbleibens der Niere an dem ihr normalerweise nur im embryonalen Leben zukommenden Platze ist nichts Bestimmtes zu sagen. Warum in dem einen Falle die Niere ganz im kleinen Becken liegen bleibt, in einem anderen sie auf der Grenze vom großen und kleinen Becken Halt macht, in wieder anderen Fällen sie ihre definitive Lage in der fossa iliaca behält; ob hierbei rein mechanische Momente wirksam sind, ob vielleicht entzündliche Ursachen mitspielen, ob endlich das Fehlen der normalen Wachstumsenergie (wie einzelne Autoren sich ausdrücken) angeschuldigt werden muß, darüber lassen sich meistens nur durch nichts bewiesene Vermutungen äußern.

Von Interesse ist aber das nicht selten gleichzeitige Vorkommen von Mißbildungen an anderen, während des frühen fötalen Lebens

topographisch mit der Niere in Kontakt kommenden Organen. In erster Linie müssen hier die Geschlechtsorgane genannt werden. Bei dem engen Zusammenhang, in dem der Geschlechtsapparat entwickelungsgeschichtlich zu dem uropoëtischen Apparate steht, ist es ja von vornherein sehr begreiflich, daß Mißbildungen des einen Apparates mit solchen des anderen kombiniert sind, und war das häufige Vorkommen dieser Kombination auch schon seit längerer Zeit den sich mit diesem Thema beschäftigenden Autoren aufgefallen. So fand, um nur einzelne Zahlen zu nennen, Paltauf unter 79 Fällen von Uterus unicornis 27mal eine kongenitale Mißbildung von Niere und Ureter, und hierunter 5mal eine kongenitale Nierendystopie. Andererseits fand Ballowitz, der 213 Fälle von einseitigem Nierendefekt zusammenstellte, bei den 103 Fällen, wo etwas über den Zustand des Genitalapparates mitgeteilt war, 73mal kongenitale Mißbildungen; hiervon waren 28 Männer und 41 Frauen. Auch Kußmaul erwähnt schon, „daß bei der einseitigen Verkümmerung der Gebärmutter öfter als bei sonst wohl entwickeltem Organismus das System der Harnwerkzeuge mitbetroffen wird."

Auf die klinische Bedeutung dieser Kombination komme ich später noch zu sprechen; hier mögen einige kurze entwickelungsgeschichtliche Bemerkungen ihren Platz finden. Daß ein Kausalnexus zwischen den Mißbildungen des Geschlechtsapparats und denjenigen des uropoëtischen Apparats bestehen muß, geht schon aus der Tatsache hervor, daß in den bis jetzt beschriebenen Fällen die Seite, wo sich die Nierendystopie fand, immer auch an der Mißbildung der Geschlechtsorgane beteiligt war. Die Nieren haben eben, wie Paltauf sagt, für die Aufstellung der Baucheingeweide eine hervorragende Bedeutung in dem Sinne, daß durch das Ausbleiben der normalen Emporwanderung der Nieren bis zur Lendengegend rein mechanisch auch die anderen Organe der Beckenhöhle und teilweise auch der Bauchhöhle in ihrer normalen Entwicklung gehindert werden. Es läßt sich denn auch, wenn man die in der Literatur beschriebenen Fälle von Mißbildung der Genitalien bei Nierendystopie vergleicht, eine gewisse Gesetzmäßigkeit in der Art der Genitalmißbildung nicht verkennen, indem die Mißbildung immer die von den Müllerschen Gängen abstammenden Organe betrifft, und also Vagina, Uterus und Tuben ganz oder teilweise fehlen können, während dagegen die Ovarien immer vorhanden sind, und nur des öfteren der sogenannte Descensus ovariorum nicht normalerweise stattgefunden hat und diese also noch seitlich an der Wand des kleinen Beckens oder sogar in der Fossa iliaca gefunden werden.

In mehreren Fällen betrifft die Hemmungsbildung der Genitalorgane nur denjenigen Teil, der von dem mittleren Teil der Müllerschen Gänge abstammt, indem einerseits Vagina und unteres Uterussegment, andererseits der laterale Teil der Tube normalerweise vorhanden sind, diese letztere aber medianwärts blind endigt und mit dem Ovarium nicht an der normalen Stelle, sondern mehr seitlich und kranialwärts gelegen ist.

Außer den oben mitgeteilten Fällen von Treub, Werth, Engström und Goullioud, wo neben der Nierendystopie dergleichen blind endigende Tuben mit normalem Ostium abdominale angetroffen wurden (die übrigens zu den seltensten Mißbildungen des weiblichen Genitalapparats gehören), fand ich noch einen Fall von Heinricius beschrieben, der bei der Autopsie eines 21jährigen Mädchens die rechte Niere vor der Articulatio sacro-iliaca gelegen fand, während die linke fehlte; Uterus und Vagina fehlten gänzlich; die Ovarien und die abdominalen Hälften der Tuben waren vorhanden. Auch Guttmann fand bei der Autopsie einer 20jährigen Frau eine rechte Tube, die blind endigte und mit dem Ovarium an der Beckenwand lag; der Uterus war ein Unicornis sinister; rechte Niere und Ureter fehlten.

Wie der letztere Fall schon lehrt, können ganz dieselben Mißbildungen des Genitalapparats, die bei der Dystopie einer Niere angetroffen werden, auch bei dem gänzlichen Defekte einer Niere auftreten. Es würde mich zu weit führen, wollte ich auch noch auf die Fälle von Kombination von Nierendefekt und Genitalmißbildung hier ausführlicher eingehen; nur ganz kurz möchte ich betonen, daß die von Daniel vertretene Anschauung, wonach bei einseitigem Nierendefekt die Mißbildung der Genitalorgane immer auf die Seite der fehlenden Niere beschränkt sei, im Gegensatz zu der besonders hervortretenden Doppelseitigkeit der Erscheinungen bei der Nierendystopie doch keine allgemeine Gültigkeit zu haben scheint.

Ich möchte mich dann auch eher der schon vor 20 Jahren von Paltauf ausgesprochenen Ansicht anschließen, daß Defekt und Dystopie einer Niere einen in ihrem Endeffekt ganz gleichbedeutenden schädigenden Einfluß auf die normale Ausbildung der Geschlechtsorgane ausüben können, ohne freilich so weit zu gehen wie Paltauf, und für alle diese Fälle das Verbleiben von Ovarium und Müllerschem Gang in der Nierengegend und nicht also den Schwund des Müllerschen Ganges als das Primäre anzusehen. Bei dem engen Aneinanderliegen der ersten Anlage von uropoëtischen

und Genitalapparate der beiden Seiten kann es nicht wundernehmen, daß eine Hemmungsmißbildung, die diese erste Anlage des uropoëtischen Apparats betrifft, auch den anderen in Mitleidenschaft zieht und sich dabei nicht immer auf den Müllerschen Gang der betreffenden Seite beschränkt, mag das Urmoment, wodurch die Hemmungsmißbildung ausgelöst wird, nun ein mechanisches, entzündliches, oder welcher Art auch sein. Dieser Gedankengang würde denn für die Fälle gelten, wo die von dem Müllerschen Gang abstammenden Organe ein- oder doppelseitig gänzlich fehlen. Für die Fälle, wo der laterale und vielleicht auch der meist distalwärts gelegene Teil der von dem Müllerschen Gange abstammenden Organe vorhanden ist, scheint mir dagegen die Paltaufsche Erklärung sehr plausibel: durch das Fehlen der Niere an der ihr zukommenden Stelle der Bauchwand kommmen Ovarium und Müllerscher Gang statt vor und medianwärts von der Niere an der Bauchwand selbst zu liegen und wird den beiden Organen Gelegenheit gegeben, sich bei ihrem weiteren Wachstum, statt medianwärts, wo die dystope Niere ihnen im Wege ist, mehr lateralwärts zu entwickeln. Hierdurch werden also die beiden Müllerschen Gänge auseinander gerückt und wird bei weiterem Wachstum des Körpers eine Dehnung und schließlich eine Dehiszenz des einen oder beider Müllerschen Gänge eintreten können, wovon dann das medianwärts blind Endigen der betreffenden Tube und ein zu weit cranial- und lateralwärtsliegen des Ovarium und des Tubenrestes das schließliche Resultat sein muß.

Ebenso wie bei dem Weibe der Descensus ovariorum, so kann beim Manne der Descensus testium durch eine dystope Niere gestört werden. Außer dem oben referierten Fall von Strufe erwähnt Ballowitz noch einen Fall von Lombroso, wo die rechte Niere in der Fossa iliaca lag und der rechte Hoden unmittelbar neben dieser Niere. Rayer erwähnt ferner einen Fall von Pacoud, wo die linke Niere im kleinen Becken lag: die Vesicula seminalis und das Vas deferens fehlten links; an Stelle des letzteren fand man von der Epididymis ausgehend ein daumenlanges Ligament, das sich im Zellgewebe des Samenstranges verlor; dabei war die Prostata sehr atrophisch. Über das Vorkommen von anderweitigen Mißbildungen des männlichen Geschlechtsapparats fand ich in der Literatur keine Belege. Da bei dem Manne ein mit dem Zusammenschmelzen der beiden Müllerschen Gänge gleichbedeutender Vorgang nicht stattfindet, ist von vornherein die Gelegenheit zu dem Auftreten von Störungen im normalen Entwicklungsgange auch eine

geringere. Daß aber neben diesen auf rein mechanischen Momenten fußenden Erklärungsversuchen der Kombination von Mißbildung der Nieren und der Geschlechtsorgane auch noch die Möglichkeit nicht ganz außer acht gelassen werden darf, daß eine frühzeitige Entzündung die primäre Ursache sein kann, wird z. B. durch eine Beobachtung Rosenburgers bewiesen, wo die verkümmerte rechte Niere an der Articulatio sacro-iliaca lag und das nur in einem Muskelfaserstrang angedeutete Uterushorn mit dieser Niere verwachsen war. Auch die beiden Tanglschen Fälle, wo sich beide Male neben der kongenitalen Dystopie eine starke Atrophie der Niere fand und der zugehörige Ureter das eine Mal in den blind endigenden persistierenden Gärtnerschen Gang ausmündete, das andere Mal blasenförmig in die Blase vorgestülpt war und dort blind endigte, lassen sich wohl am ehesten, wie auch Daniel tut, durch die Annahme einer embryonalen Entzündung erklären.

Ungleich seltener als mit Mißbildungen der Geschlechtsorgane findet man die Nierendystopie mit Bildungsanomalien des Darmes kombiniert. In erster Linie kommt hier dann der unterste Abschnitt des Rektum in Betracht. In der von mir gesammelten Kasuistik findet sich nur ein Fall (Strube), wo diese Kombination sich vorfand, und zwar lag hier die einzig anwesende Niere tief im kleinen Becken, während zugleich eine Atresia ani vesicalis bestand. Strube erwähnt noch zwei Fälle aus der älteren Literatur wo sich ebenfalls neben einer Nierendystopie eine Atresia ani vorfand. Im Falle Bousquets lag die rechte Niere auf dem 4. Lendenwirbel, das Rektum mündete in die Scheide; im Falle Godards lag die Niere an der linken Fossa iliaca, es bestand gleichzeitig Atresia recti. Des öfteren fanden sich auch Situsanomalien des Rektum mit der Nierendystopie kombiniert; in einzelnen Fällen auch solche der Flexura sigmoidea. So ist in der älteren holländischen Literatur ein Fall von Jansen beschrieben, wo die linke Niere im kleinen Becken lag und die Flexura sigmoidea von der linken Fossa iliaca zur rechten bis unter dem Cöcum verlief und von dort über dem rechten Psoas zum kleinen Becken, so daß man da von einem Colon transversum inferius sprechen könnte. Ein ganz ähnlicher Fall ist von Gruber beschrieben. Auch alle diese Anomalien des Darmes lassen sich ungezwungen als auf rein mechanische Weise zustandegekommen erklären, indem die zu lange im kleinen Becken verweilende Niere einerseits die normale Ausmündung des Rektum im Anus verhindern kann, andererseits

Rektum und Flexur von dem ihnen normalerweise zukommenden Platze verdrängt.

Auch das Skelett des Beckens und des unteren Teiles der Wirbelsäule kann in seiner normalen Entwicklung durch die dystopische Niere gestört werden. Es ist hauptsächlich Freund gewesen, der diesen Zusammenhang begründet hat. Er hatte Gelegenheit, zwei diesbezügliche Fälle anatomisch zu untersuchen. Der erste ist der schon von Hüter mitgeteilte Fall, wo die Patientin, nachdem zum zweiten Male die Frühgeburt eingeleitet war, an ihrem Herzfehler zugrunde ging. Die linke Niere lag fixiert auf dem oberen Teile des Sakrum und bedeckte das Promontorium ganz; sie hatte 2 Arterien, die aus der Bifurcatio aortae und aus der Iliaca communis dextra entsprangen. Das Becken hatte infantilen Charakter; es bestand eine Lumbosakralkyphose, die 4 unteren Lumbalwirbel waren verschmolzen. Der zweite Fall war ein Fötus aus der 32. Woche: beide Nieren lagen mit ihren oberen Polen konvergierend auf dem Promontorium fixiert in einer Grube, die durch die beiden oberen Sakral- und die 3 unteren Lumbalwirbel gebildet wurde; die Arterien entsprangen aus der Iliaca communis und der Sacralis media; es bestand eine starke Lumbalkyphose, die vom 12. Dorsal- bis zum 2. Sakralwirbel reichte; das Becken hatte einen deutlich ausgesprochenen kyphotischen Charakter. Ein dritter ähnlicher Fall wird von Veit beschrieben; es handelte sich um ein Kind mit Hydrocephalus, Spina bifida und doppelseitiger Hüftgelenksluxation. Die Niere war eine Hufeisenniere, deren Verbindungsstück auf dem Promontorium lag; das Becken glich einem kyphotischen Becken mit tiefer Lumbalkyphose; an der Stelle des Promontorium sprang die Wirbelsäule stark nach nach hinten vor. Nach Freund hat die Nierendystopie einen unbestreitbaren Einfluß auf die Entwicklung dieser Beckenanomalien: damit sie diesen Einfluß ausüben kann muß sie fixiert auf dem Promontorium liegen und ihre Gefäße aus den nächstliegenden großen Beckengefäßen beziehen. Die Deformität des Beckens ist dann als ein Stehenbleiben auf infantiler Entwicklungsstufe zu betrachten und die Kyphose der Wirbelsäule eine sekundäre.

Unter der von mir gesammelten Kasuistik finden sich zwei Fälle (Dewis, Runge), wo angegeben ist, daß die Niere das Promontorium bedeckte; in einem Fall (Albers-Schönberg) lag der obere Pol vor dem Promontorium. Im Falle von Dewis lag die Niere in einer Fettkapsel und war beweglich, und sind also die Postulate, die Freund für die Entwicklung der Beckenanomalie

aufstellt, nicht erfüllt. Im Falle Runges war das Becken ein platt-rachitisches, ohne daß die Patientin sonst noch Merkmale einer überstandenen Rachitis darbot. Die Patientin von Albers-Schönberg hatte ein plattes Becken ersten Grades. Es verdient sicher, mit Rücksicht auf den Ausführungen Freunds, hervorgehoben zu werden, daß in diesen beiden Fällen die Nierendystopie mit einer Beckenanomalie kombiniert war.

Die anatomischen Merkmale der kongenital-dystopen Niere lassen sich alle ableiten von der Tatsache, daß die Niere an irgend einer Stelle der Bahn, die sie im embryonalen Leben von der Tiefe des kleinen Beckens bis zur Lendengegend abzulegen hat, ihr weiteres Emportreten eingestellt hat und also definitiv die Beziehungen zu den umliegenden Organen beibehält, die ihr an dieser Stelle gerade zukommen. In erster Linie ist hier natürlich ihre Lage zu nennen. Man unterscheidet in dieser Hinsicht zweckmäßig mit Lafoscade u. a. eine abdominale und eine pelvine Form der Nierendystopie. Bei der letzteren ist die Niere dann also ganz im kleinen Becken gelegen; bei der ersteren ganz oberhalb des kleinen Beckens. Als Zwischenform käme dann noch die abdominal-pelvine Form, wobei die Niere auf der Grenze von großem und kleinem Becken gelegen ist, in Betracht. Die meisten der oben mitgeteilten Beobachtungen gehören zur pelvinen Form: hieraus zu schließen, daß diese Form so viel häufiger vorkomme, wie die abdominale, wäre verfehlt, da natürlich eine dystope Niere, die im kleinen Becken gelegen ist, viel eher durch ihre Anwesenheit allein zu Störungen Veranlassung geben wird, als wenn sie ganz oberhalb der Linea innominata ist gelegen. In weitaus den meisten Fällen bleibt die dystope Niere an der ihr zukommenden Seite des Körpers gelagert, wobei sie freilich nicht selten sich sehr nahe der Medianlinie befindet oder diese sogar etwas überschreitet, so daß man sie bei der pelvinen Dystopie in der Mitte der Kreuzbeinaushöhlung, bei der abdominal-pelvinen auf dem Promontorium finden kann; weit häufiger findet man sie aber mehr seitlich in der Gegend der articulatio sacro-iliaca, resp. auf der Linea innominata. Bei der abdominalen Form kann sie sowohl auf der Darmbeinschaufel, wie unmittelbar neben der Wirbelsäule gelegen sein. Wie oben schon kurz angedeutet, fand man in den ziemlich seltenen Fällen, wo die dystope Niere sich ganz auf der entgegengesetzten Seite des Körpers befand, die beiden Nieren meistens verwachsen.

Was die Beziehungen der dystopen Niere zum Bauchfell angeht, so ist ihre naturgemäße Lage eine retroperitoneale, wobei die Niere

also der hinteren oder seitlichen Beckenwand anliegt und das Peritoneum glatt über ihre Vorderfläche hinwegzieht, so daß hierdurch allein schon die Lage der Niere eine ziemlich fixierte und ihre Beweglichkeit höchstens eine minimale ist.

Daß aber auch der kongenital-dystopen Niere durch verschiedene dahinwirkende Einflüsse eine erworbene Mobilität zukommen kann, ist a priori nicht unwahrscheinlich und durch Delaforge des näheren begründet. Auch Zondek betont, daß die kongenital-dystopischen Nieren keineswegs immer eine fixierte Lage haben und erwähnt einen Fall, wo die dystope Niere sehr beweglich war. Dem schädigenden Einfluß des Korsetts ist sie freilich entrückt, dafür werden aber wiederholte Schwangerschaften und Geburten desto direkter auf sie einwirken können. Es sind aber nach Delaforge hauptsächlich drei Momente, die das Mobilwerden der kongenital-dystopen Niere sehr erschweren. Erstens ist sie in vielen Fällen in ihrer Entwicklung zurückgeblieben. Zweitens fehlt ihr die die normal gelagerte Niere umhüllende Fettkapsel. Drittens endlich ist ihre Blutversorgung in vielen Fällen eine derartige, daß nicht allein im Hilus sondern auch an anderen Stellen Gefäße in die Niere eintreten, wodurch ihre Lage eine mehr fixierte ist, als wenn nur ein Gefäßstiel vorhanden wäre.

Wenn die dystope Niere durch pathologische Prozesse — und vor allem kommt hier die Ausbildung einer Hydronephrose resp. Pyonephrose in Betracht — an Volumen zunimmt wird es von ihrer Lage im kleinen oder großen Becken abhängen ob sie dann intraligamentär oder zwischen den Blättern des Mesenterium der Flexur wird hineinwachsen. Doch auch in sehr seltenen Fällen liegt die dystope Niere, auch wenn sie übrigens normal ist, nicht der Beckenwand an, sondern zwischen den Blättern des Ligamentum latum, wodurch ihre Lage eine weniger fixierte ist und ihr eine gewisse Beweglichkeit zukommt. Der von mir beobachtete Fall ist, soweit ich die Literatur übersehe, der einzige, wo die dystope Niere ganz intraligamentär lag, so daß man sie bei der Laparotomie in toto konnte umfassen und hin und her bewegen. In dem von Orth mitgeteilten Falle lag die Niere mit ihrem medialen Teile intraligamentär und war etwas beweglich, während der laterale Teil der Beckenwand anlag. Die bisher geltende Regel, daß die Lage der kongenital-dystopen Niere stets und immer eine retroperitoneale sei ist also auch nicht ohne Ausnahme.

Durch ihre also meistens retroperitoneale Lage im kleinen Becken, kann die Beckenniere leicht die Lage der übrigen im

kleinen Becken gelegenen Organe gelegentlich beeinflussen. So findet man nicht selten den Uterus nach der entgegengesetzten Seite des Beckens gedrängt. Einzelne Autoren wollen die Nierendystopie auch als mit veranlassende Ursache für eine gleichzeitig bestehende Retroflexio uteri ansehen. Ob dieses Zusammentreffen nicht in den meisten Fällen ein zufälliges ist, lasse ich dahingestellt.

Auch das Rektum kann durch die dystope Niere seitwärts verschoben werden und zugleich in zuweilen nicht geringem Maße komprimiert werden, wobei die Niere sowohl an der Vorderseite des Rektum, als zwischen Rektum und Beckenwand gelegen sein kann. Die Blase wird dagegen beinahe nie von einer dystopen Niere in Mitleidenschaft gezogen.

Die Form der kongenital-dystopen Niere erinnert auch des öfteren noch an den embryonalen Zustand. In erster Linie ist hier zu bemerken, daß sie sehr oft eine mehr weniger stark gelappte Form zeigt, während in vielen Fällen auch die normale Bohnenform nicht zur Entwicklung gekommen ist. So findet man in den Krankengeschichten angegeben, daß die Niere abgeplattet, scheibenförmig, rundlich, kuchenförmig sei (siehe z. B. die Abbildungen bei Israel und Hocheneg'g). Auch wird sie zuweilen noch durch die anliegenden Organe (Psoas, Beckenkante) in ihrer Form beeinflußt. Der Hilus findet sich schließlich ziemlich oft statt an der medialen, an der vorderen Seite der Niere.

Auch die Gefäßversorgung der kongenital-dystopen Niere ist immer eine embryonale. Die Niere wird eben dauernd von den Gefäß-Territorien versorgt, die ihr gerade an der Stelle, wo sie ihre definitive Lage gewonnen hat, zukommen. Es ist daher auch verständlich, daß die Blutversorgung in den meisten Fällen eine reichliche ist, daß sich also mehrere Arterien und Venen vorfinden. Die Niere passiert eben, wie Strube es ausdrückt, bei ihrer embryonalen Wanderung das Gebiet verschiedener Arterien und wird während dieser Zeit, d. h. bis sie ihre normale Lage in der Lendengegend erreicht hat, aus mehreren Gefäßgebieten gespeist. Wenn sie diese Wanderung also an irgendeiner Stelle vor ihrem normalen Endpunkte unterbricht, wird sie die eigentlich nur temporäre Gefäßversorgung, die sie an der Stelle hatte, dauernd behalten. Der Eintritt dieser Arterien (die in der Zahl von 5—6 beobachtet sind) ist dann auch durchaus nicht immer die Stelle des Hilus; sowohl am oberen, wie am unteren Pole können diese überzähligen Gefäße in die Niere eintreten. Oben wurde schon auf die Bedeutung dieser multiplen Gefäßversorgung für die Fixation der dystopen Niere hingewiesen.

Der Ursprung der die Niere versorgenden Arterien stimmt dann auch ganz mit ihrer Lage überein. Während bei der tief im kleinen Becken gelegenen Niere die die Niere versorgenden Arterien aus der Iliaca communis oder der Hypogastrica ihren Ursprung nehmen, stammt bei der am Rande des kleinen Beckens gelegenen Niere die Arteria renalis oft aus der Bifurcatio aortae; bei der noch höher gelegenen Niere gibt der Endteil der Aorta die Ursprungsstätte ab. Dasselbe, was von den Arterien gesagt wurde, gilt, mutatis mutandis, von den Venen.

Durch diese embryonale Gefäßversorgung unterscheidet die kongenital dystopische Niere sich immer von der mobil gewordenen und später vielleicht durch irgendeine Ursache an abnormem Platze fixierte Niere. So kann z. B. bei einer starken Skoliose der Lendenwirbelsäule die Niere ganz an der Unterseite der Fossa iliaca zu liegen kommen. Ein instruktives Beispiel dieser Art wird von O. Israèl beschrieben und abgebildet; man sieht aber sofort, wie die Nierengefäße von ihrer normalen Ursprungsstätte steil nach unten verlaufen, wodurch bewiesen wird, daß die Niere früher ungefähr an normaler Stelle gelegen haben muß und die Lageanomalie also keine kongenitale ist. Es ist hauptsächlich aus diesem Grunde, daß ich auch den Fall, den Schauerte als Hydronephrose einer kongenital dystopischen Niere publiziert hat, nicht als solchen anerkennen kann; auch hier verliefen die Gefäße von ihrer Ursprungsstätte aus der Aorta und Vena cava, die ungefähr auf derselben Höhe lag als diejenige der anderseitigen Nierengefäße, sehr steil abwärts; auch diese Niere muß also früher höher gelegen haben; auch die übrigen Daten des Falles machen es nicht wahrscheinlich, daß die Dystopie dieser Niere eine kongenitale war.

Auf die Größe der Niere hat die kongenitale Lageanomalie dagegen meistens keinen Einfluß. Wohl sind einzelne Fälle beschrieben (Westphal, Gruber, Tangl, Cohn), wo die kongenital dystopische Niere sehr atrophisch war; in den meisten dieser Fälle bestanden aber zugleich Anomalien des Ureters, die eventuell die Ursache der Nierenatrophie sein konnten, während sonst bei den durch Autopsia in vivo oder mortuo kontrollierten Fällen die dystopische Niere von ungefähr normaler Größe gefunden ward. Ich glaube dann auch, daß Delaforge zu Unrecht die Atrophie der kongenital dystopischen Niere als eine der Ursachen ansieht, wodurch sie so selten beweglich wird.

Auch in der Länge des Ureters kommt der embryonale Zustand der dystopen Niere zum Ausdruck. Seine Länge ist immer viel

geringer als die eines normalen Ureters; der Unterschied beträgt 10—15 und noch mehr Zentimeter. Nur in einem Falle (Israel) wurde gefunden, daß der Ureter stark geschlängelt verlief und eine Länge von 25 cm, die also der Norm entspricht, hatte.

In der Regel mündet der Ureter an normaler Stelle in die Blase, auch in den Fällen von gekreuzter Dystopie. Nur äußerst selten fand man die Nierendystopie mit anderen Anomalien des Ureters kombiniert. Ich erwähnte schon die beiden Fälle Tangls S. 124). Gruber beschreibt noch einen Fall, wo der Ureter blind endigte und seitlich mit der Vesicula seminalis in Verbindung stand; die dystopische Niere war dabei stark atrophisch. Auch im Falle Cohns, wo die Diagnose auf rudimentäre dystopische Niere gestellt wurde, konnte man cystoskopisch an der Seite der Nierendystopie kein Ureterosticum finden.

Vollständigkeithalber sei schließlich noch darauf hingewiesen, daß die Nebenniere, wie dies von allen Autoren betont wird, und auch a priori entwicklungsgeschichtlich zu erwarten ist, immer an ihrer normalen Stelle gefunden wird.

Bei der Besprechung der klinischen Bedeutung der kongenitalen Nierendystopie ist die sonst normale von der irgendwie pathologisch veränderten dystopen Niere zu trennen.

Daß die übrigens normale, kongenital dystope Niere zu den verschiedenartigsten Störungen Veranlasung geben kann, beweisen die angeführten Krankengeschichten.

In erster Linie sind hier zu nennen dieselben subjektiven Beschwerden, die bei verschiedenen chronischen Erkrankungen des weiblichen Geschlechtsapparats in Erscheinung treten: Schmerzen im Unterleib, im Rücken, Steiß und Lendengegend, ausstrahlende Schmerzen in den unteren Extremitäten, Schmerzen bei der Kohabitation, Gefühle von Schwere im Unterleib usw., dies alles sind die jedem zur Genüge bekannten Beschwerden, die darauf hinweisen, daß etwas im kleinen Becken nicht in Ordnung ist. Auch zu Menstruationsstörungen kann die Nierendystopie als solche Veranlassung geben, was ich gegenüber Kehrer betonen möchte, der meint, daß nur bei sensiblen Frauen Menstruationsstörungen vielleicht auf die verlagerte Niere zurückgeführt werden können. Der von mir operierte Fall ist meines Erachtens ein klassisches Beispiel für diesen Zusammenhang; dadurch, daß die Niere in diesem Falle ganz intraligamentär gelegen war, beteiligte sie sich wahrscheinlich auch stärker an der menstruellen Kongestion und werden die starken dysmenorrhoischen Beschwerden in diesem Falle (der übrigens eine

robuste Frau betraf) leicht verständlich. Auch der Erfolg der angewandten Therapie spricht sehr dafür, daß die Nierendystopie hier die einzige Ursache der Dysmenorrhoe war. In dem von Orth mitgeteilten Falle, wo ebenfalls der Genitalapparat normal war (abgesehen von der Retroflexio uteri), nahmen die Beschwerden auch bei der Menstruation zu; auch hier lag die Niere teilweise intraligamentär. Bei den Fällen von Goullioud und Wehmier sind die Menstruationsstörungen dagegen wohl auf die gleichzeitig bestehenden entzündlichen Veränderungen an den Adnexen zurückzuführen.

Des weiteren kann auch die Darmfunktion in ernster Weise durch die dystope Niere gestört werden. Wenn sie, wie dies ja sehr oft der Fall ist, ganz in der Kreuzbeinaushöhlung gelagert ist, ist es sehr begreiflich, daß das Rektum in unliebsamer Weise komprimiert werden kann. So bestanden denn auch in den Fällen von Hochenegg und Rühl die hauptsächlichsten Beschwerden in einer sehr hartnäckigen Obstipation. Doch auch in den Fällen von Israel und Strube, wo die Niere nur teilweise im kleinen Becken hereinreichte, standen die Darmbeschwerden im Vordergrund, so daß sogar in dem ersteren Falle die Diagnose ursprünglich auf ein Carcinom des Cöcum gestellt war.

Weniger klar ist der Zusammenhang zwischen der Nierendystopie und Blasenbeschwerden. In den Fällen Wehmers und Israels, wo die Patienten über Blasentenesmi resp. starker Pollakiurie klagten und der Urin trübe, eiterhaltig war, ist es fraglich, ob die dysurischen Beschwerden von der Nierendystopie als solcher oder von der begleitenden Infektion des Harnapparats abhängig waren. Merkwürdig ist dann aber, daß nach der Exstirpation der Beckenniere beide Male auch die Blasenbeschwerden schwanden, so daß doch die dysurischen Symptome vielleicht mehr reflektorischer Art waren, ebenso wie die Blasenbeschwerden, die zuweilen als erstes Symptom einer Nierentuberkulose oder bei Nephrolithiasis auftreten, ohne daß schon cystitische Veränderungen ausgebildet sind. Auch in den Fällen Strubes und Delaforges (in diesem letzten Falle ist angegeben, daß der Urin ganz normal war) sind die dysurischen Beschwerden wohl auf Irradiation zurückzuführen, namentlich bei der Patientin von Delaforge, wo die dystope Niere beweglich war und nach der Nephropexie die Beschwerden schwanden. Weiterhin ist von Merier noch ein Fall publiziert, wo bei einem an Carcinom verstorbenen Patienten im kleinen Becken eine faustgroße Niere gefunden wurde, die die Blase komprimierte. Der Patient hatte bis zu seinem 16. Lebensjahre an Enuresis und zeitlebens an Pollakiurie gelitten.

Daß die dystopische Niere bei einem übrigens gesunden Individuum durch Kompression der größeren Venen (Vena cava, Vena iliaca communis) zu ernsten Störungen Veranlassung gibt, ist noch nicht beobachtet und auch a priori unwahrscheinlich, da der venöse Blutumlauf Zeit und Gelegenheit genug hat, sich den bestehenden Verhältnissen zu akkommodieren. Die von de Neufville mitgeteilte Beobachtung, wo eine auf dem Promontorium liegende Hufeisenniere die Vena cava komprimierte und die Patientin an der Thrombose der Vena cava im 25jährigen Alter zugrunde ging, ohne daß die Nierenanomalie früher je sich bemerkbar gemacht hatte, betraf eine an Bronchitis und Pleuritis leidende Patientin.

In zwei Fällen endlich (Israel und Hochenegg) fand man ein Zusammentreffen der Nierendystopie mit psychischen Störungen, bei der Patientin Hocheneggs schwanden die Störungen auch nach der Nephrektomie erst, als die Darmfunktion, die durch die das Rektum komprimierende Niere sehr beeinträchtigt war, wieder eine regelmäßige geworden war, während sie bei der Patienten Israels noch ein Jahr nach der Operation fortbestanden. Israel faßt diese Entwicklungsfehler der Niere denn auch als Degenerationsstigmata auf und meint, daß dieses Zusammentreffen gewiß kein zufälliges sei. Über die Richtigkeit dieser Hypothese ließe sich natürlich noch streiten.

Endlich kann die übrigens normale dystope Niere, und a fortiori die pathologisch vergrößerte, zu schweren Störungen während Schwangerschaft und Geburt Veranlassung geben. Es liegt auf der Hand, daß in dieser Hinsicht nur die ganz oder teilweise im kleinen Becken gelegenen Nieren in Frage kommen.

In der oben mitgeteilten Kasuistik findet sich nur ein Fall, wo schon während der Schwangerschaft die dystope Niere zu ernsten Störungen Veranlassung gab. Es ist dies der Fall von Brooks, wo durch den wachsenden Uterus die im kleinen Becken gelegene rechte Niere komprimiert und torquiert wurde, so daß ihr Blutzufuhr abgeschnitten wurde und die Patientin urämisch zugrunde ging. Ein zweiter vielleicht hierher gehöriger Fall (Oliva) war mir leider nur in sehr kurzem Referate zugänglich. Es trat dort infolge Kompression einer im kleinen Becken liegenden Einzelniere durch den schwangeren Uterus Eklampsie ein.

Ob die Beckenniere als solche die Ursache des Eintretens eines Abortus und namentlich eines habituellen Abortus werden kann, ist eine Frage, die ich nach dem vorliegenden Materiale vorläufig eher in verneinendem Sinne beantworten möchte. Die Patientin

v. Rosthorns hatte 9 Partus und 2 Abortus durchgemacht, die Patientin Hocheneggs 5 Partus und 4 Abortus, die Patientin Dewis' 2 Partus und 3 Abortus, die Patientin Goulliouds und Orths je 1 Partus und 1 Abortus. Demgegenüber stehen 19 andere Fälle, wo 1—8mal (im ganzen 59mal) die Schwangerschaft ungestört verlief, so daß aus diesen Zahlen wohl nicht der Schluß gezogen werden kann, das die dystope Niere ein den Abort begünstigendes Moment darstellt. Ich kann dann auch Orth nicht beistimmen, wenn er durch die Tatsache, daß in seinem Falle nach einem normalen Partus in der zweiten Gravidität (Zwillingsschwangerschaft) eine Fehlgeburt eintrat, direkt als bewiesen ansieht, daß die Nierendystopie das mitveranlassende Moment der Schwangerschaftsunterbrechung gewesen sei. Ich glaube mit Kehrer, daß, um in dieser Frage eine sichere Entscheidung zu treffen, doch noch ein größeres Material abgewartet werden muß.

Demgegenüber ist die Bedeutung der dystopen Niere als ein den Geburtskanal verengendes Hindernis in nicht wenigen Fällen ein sehr wesentliches. Wenn man in Betracht zieht, daß beinahe immer die Lage der dystopen Niere im kleinen Becken eine fixierte ist, und sie also keine Gelegenheit hat, um wie andere im kleinen Becken gelegene Tumoren (Ovarialtumoren, Myome u. dergl.) während Schwangerschaft oder Geburt nach oben auszuweichen, so muß man sich eher darüber verwundern, daß noch so oft der Geburtsverlauf ein ziemlich ungestörter war. In einigen Fällen ist als einzige Komplikation verzeichnet, daß die Geburtsdauer immer eine sehr lange war (Hohl, Kehrer), in anderen war bei allen Geburten die Lage des Kindes eine fehlerhafte. So waren die beiden Partus von Müllerheims Patienten Steißgeburten, ebenso die drei Partus von Hocheneggs Patientin. Bei Fischels Patientin waren von 3 Partus zwei Querlagen bei übrigens normalem Becken. In Cragins Fall war die Conjugata vera des sonst normalen Beckens durch die hydronephrotische Niere auf 7 cm verengt; der erste Partus wurde forcipal beendigt, bei dem zweiten wurde kurz vor der Geburt die Niere vaginal exstirpiert. In Albers-Schönbergs Fall endlich, wo das Becken ein einfach plattes mit einer Konjugata von 9,5 cm war, wurde diese durch die dystope Niere noch auf 7,5 cm verengt. Die beiden ersten Geburten dauerten jedesmal drei Tage, endeten aber spontan. Bei der dritten Geburt trat eine Ruptura uteri ein, die den Exitus zur Folge hatte. Auch Hohl soll, wie Kehrer angibt, schon im Jahre 1828 eine Uterusruptur bei einer Beckenniere beobachtet

haben. Ich konnte hierfür in der Literatur keine weiteren Belege finden.

Von den verschiedenen pathologischen Zuständen, die an der Niere auftreten können, kommen bei der dystopen Niere hauptsächlich die Hydro- und Pyonephrosen in Betracht. Durch die fixierte Lage der dystopen Niere kann hier freilich, wie Lafoscade betont, das bei den normal gelegenen Nieren häufig vorkommende ätiologische Moment für die Ausbildung einer Hydronephrose, die abnorme Beweglichkeit, meistens nicht wirksam sein. Wenn man aber die oft abnorme Lage und Form des Nierenbeckens, die in vielen Fällen fehlerhafte Insertion des Ureters in Betracht zieht, sind doch öfters genügend Ursachen anwesend, die das Zustandekommen einer Retention in der dystopen Niere ermöglichen. In der oben mitgeteilten Kasuistik sind 12 Fälle von Hydronephrose (Cragin, v. Stockum, Graser, Matthes, Chavannaz, Schede, Mac-Burney, Baldwin, Bérard, Schwartz, Fochier, Fossati) und 6 von Pyonephrose (Delkeskamp, Balika, Abrajanoff, Israel [2] und Wölfler) verzeichnet. In 2 von den letzteren bestand zugleich eine Calculose (Abrajanoff, Israel). In einem Falle war die hydronephrotische Niere sarkomatös entartet (Baldwin), in einem anderen bestand eine intermittierende Hydronephrose (Mac-Burney). In einem Falle endlich (Dufour) war die dystope Niere tuberkulös entartet. Auch unter den Fällen aus der Literatur, die erst bei der Sektion entdeckt wurden, finden sich noch mehrere hierher gehörige Beobachtungen. Rayer erwähnt schon einen Fall von Drouin, der bei der Sektion eines 17jährigen Mädchens in der rechten, auf dem Sakrum gelegenen Niere 8 größere Steine fand; und weiter eine Beobachtung Cruveilhiers, wo eine im kleinen Becken gelegene pyonephrotische Niere im Rektum perforiert war. Auch Kaltschmidt (zitiert nach Strube) publizierte schon im Jahre 1755 einen Fall, wo eine alte Frau ohne vorhergegangene Nierensymptome mit heftigen Schmerzen erkrankte und unter den Erscheinungen der Anurie nach wenigen Tagen starb. Man fand bei der Sektion beide Nieren verschmolzen, tiefliegend, und das Nierenbecken mit Steinen angefüllt.

Wie bei jeder anderen im kleinen Becken befindlichen Geschwulst, wird es hauptsächlich von ihrer Größe und von einer eventuell stattgehabten Infektion ihres Inhaltes abhängen, ob die entartete dystope Niere zu mehr oder weniger ernsten Störungen Veranlassung gibt. Im allgemeinen wird die Niere auch, je tiefer sie im kleinen Becken gelegen ist, desto eher durch Kompressions-

erscheinungen der umliegenden Organe (Rektum, Blase, Ureteren) sich bemerkbar machen.

Ich komme nun zur Besprechung der Diagnose, die, wenn man die oben angeführte Kasuistik durchsieht, vorläufig noch der schwache Punkt in der uns interessierenden Frage ist. Ich glaube aber doch, daß, wenn man sich erst mal zur Regel macht, in diesbezüglichen unklaren Fällen die Nierendystopie auch differentialdiagnostisch in den Kreis seiner Erwägungen zu ziehen, es in sehr vielen Fällen möglich sein wird, die richtige Diagnose zu stellen, wie dies u. a. durch die Beobachtungen Müllerheims, der sich speziell mit dieser Frage befaßte, bewiesen wird.

Auch hier müssen wir wieder die pathologisch veränderte von der übrigens normalen dystopen Niere trennen.

Was die letztere angeht, so wird in erster Linie die sorgfältige Palpation des Tumors in vielen Fällen schon wichtige Aufschlüsse geben. Die Konsistenz wird als eine nierenähnliche erkannt werden können, die Form wird in einzelnen Fällen eine nierenähnliche sein, und namentlich das Fühlen einer hilusartigen Vertiefung, wo eventuell noch pulsierende Gefäße in den Tumor eintreten, wird, wo dies möglich ist, sofort den Gedanken an eine Nierendystopie wachrufen. Auch die fixierte Lage an der hinteren oder seitlichen Beckenwand wird sich ohne Mühe feststellen lassen, wobei man dann freilich im Auge zu behalten hat, daß in seltenen Fällen, wie ich oben nachgewiesen habe, der übrigens normalen dystopen Niere eine mäßige Beweglichkeit zukommt. Weniger Gewicht möchte ich legen auf die Unmöglichkeit, an der normalen Stelle in der Lendengegend eine Niere zu fühlen, da es doch zu oft vorkommt, daß uns dies auch da, wo die Niere an normaler Stelle gelegen ist, nicht gelingt. Doch auch wenn an beiden Seiten in der Lendengegend eine Niere zu fühlen ist, ist dies noch nicht absolut beweisend, daß der fragliche Tumor im kleinen oder großen Becken nicht eine dystope Niere ist, da immer die Möglichkeit des Vorkommens einer überzähligen Niere noch in Betracht gezogen werden muß. (Siehe die Beobachtungen von Depage und Watson-Cheyne.)

Von großer Bedeutung ist ferner das Konstatieren von Mißbildungen am Genitalapparate, indem ihr eventuelles Vorhandensein uns, mit Rücksicht auf das häufig gleichzeitige Vorkommen, sofort an die Möglichkeit, daß auch eine Mißbildung des uropoëtischen Apparates besteht, wird denken lassen. In gewissen Fällen — ich denke hier z. B. an leichtere Grade von Unicornität, an das Blindendigen einer Tube — wird freilich die Diagnose der Mißbildung

des Genitalapparates erst bei eröffnetem Abdomen möglich sein. Aber auch dann noch ist diese Feststellung von Wichtigkeit, indem man dadurch, ehe es zu spät ist, veranlaßt wird, die Möglichkeit, daß der fragliche Tumor eine Niere sei, in Betracht zu ziehen und sich also abhalten lassen wird, ihn in zu unsanfter und seine Vitalität gefährdender Weise anzugehen.

Eine weitere Maßnahme zur Feststellung, ob der fragliche Tumor eine dystope Niere ist, besteht in der Messung der Länge der Ureteren. Es ist bekannt, daß, wenn man einen Katheter in den Ureter einführt, der Urin stoßweise in Zwischenpausen von 15—40 Sekunden entleert wird; schiebt man den Ureterkatheter bis ins Nierenbecken hinauf, dann fließt der Urin fortdauernd tropfenweise ab. Hierdurch ist es möglich, die Länge des Ureters mittels eines kalibrierten Ureterkatheters zu messen. Findet man nun bei einem Tumor, der übrigen eins oder mehrere der obengenannten Charaktere einer kongenital dystopen Niere aufweist, den Ureter der betreffenden Seite um ein Beträchtliches (10—15 cm) kürzer als den der anderen Seite, so ist damit die Wahrscheinlichkeit, daß man es tatsächlich mit einer kongenital dystopen Niere zu tun hat, eine viel größere geworden.

Schließlich kann man noch einen mit Stahlmandion versehenen Katheter in den Ureter bis zum Nierenbecken einführen und dann eine Röntgenaufnahme des Beckens machen, wodurch sofort klargestellt wird, ob der Ureter zum fraglichen Tumor hinzieht. Die beiden letzterwähnten diagnostischen Maßnahmen, auf deren Wichtigkeit besonders Müllerheim hingewiesen hat, wurden schon des öftern in letzter Zeit angewandt und ermöglichten bei positivem Befund die richtige Diagnose. So findet man z. B. sowohl bei Müllerheim wie bei Casper eine Reproduktion einer diesbezüglichen Röntgenaufnahme, die deutlich den Verlauf des Ureters angibt, und somit die Diagnose einer Nierendystopie absolut sicherte.

Ist die kongenital dystope Niere schon irgendwie pathologisch verändert — und es wird sich hier, wie oben ausgeführt, hauptsächlich um die Ausbildung einer Hydro- resp. Pyonephrose handeln — dann kann einerseits die Diagnose durch die alsdann auftretenden Veränderungen des Urins erleichtert werden; andererseits, namentlich wenn es sich um eine geschlossene Sackniere handelt, werden die typischen Merkmale der dystopen Niere verloren gehen und hierdurch wiederum die richtige Diagnose erschwert werden. Hauptsache bleibt, daß man eben an die Möglichkeit denkt, daß man es mit einer entarteten dystopen Niere zu tun hat, dann wird

schließlich immer, unter Beihilfe der modernen Methoden der funktionellen Nierendiagnostik, klargestellt werden können, ob der fragliche Tumor zu der Niere in Beziehung steht, oder nicht.

Was nun zum Schluß die Therapie der kongenitalen Nierendystopie betrifft, so hat diese in den Fällen, wo die Niere schon pathologisch verändert ist, die Regeln der modernen Nierenchirurgie zu befolgen.

Ist die kongenital dystope Niere aber eine sonst normal funktionierende, dann sind auch die therapeutischen Maßnahmen, die man zu ergreifen hat, meines Erachtens klar vorgezeichnet.

Unumgänglich notwendig ist natürlich, daß man den fraglichen Tumor als Niere erkennt. In vielen Fällen wird dies, wie ich oben auseinandergesetzt habe, möglich sein, bevor man einen operativen Eingriff unternimmt. Es werden aber immer Fälle übrig bleiben, wo eine sichere Diagnose erst nach Eröffnung des Abdomens möglich ist: in diesen Fällen wird man dann vor allem Sorge tragen müssen, daß man nicht durch seine operativen Maßnahmen (Unterbindung von Gefäßen, unvorsichtiges Ausschälen des noch nicht in seiner Art erkannten Tumors u. dergl.) irreparable Störungen setzt, wodurch man gezwungen ist, nachdem man zu spät den Tumor als Niere erkannt hat, die gesunde Niere zu exstirpieren. Noch weniger ist es natürlich zu empfehlen, einen Tumor, dessen Natur man nicht vorher erkannt hat, einfach zu exstirpieren, um dann erst an dem exstirpierten Tumor zu bemerken, daß man eine Nephrektomie einer gesunden Niere gemacht hat. Daß diese Mahnungen keine überflüssige sind, beweist die in verschiedenen der oben referierten Fälle angewandte Therapie.

Nicht weniger als siebenmal wurde in dieser Weise eine nicht beabsichtigte, teilweise sogar eine unbewußte Nephrektomie einer gesunden dystopen Niere vorgenommen; in zwei Fällen wurde hiermit die einzig anwesende Niere exstirpiert.

So erkannte Mundé in seinem Falle erst, daß der bloßgelegte Tumor die linke Niere war, als die durch die verschiedenen Manipulationen gesetzten Schädigungen schon derartige waren, daß nichts anderes übrig blieb, als die Niere zu exstirpieren. Ludwig scheint erst nach der Exstirpation des Tumors erkannt zu haben, daß er eine Nephrektomie gemacht hatte. Für Hochenegg war die stattgehabte Durchtrennung einer größeren Arterie mitbestimmend, die Niere zu exstirpieren. In Alsbergs Fall machten die durch die Zangen gesetzten Läsionen, sowie das Abreißen des

Ureters die Exstirpation notwendig. Orth mußte, da das Parenchym des Organs bei der Freilegung ziemlich zerfetzt war, die Exstirpation anschließen. Polk exstirpierte die übrigens gesunde Beckenniere einer Patientin, der Uterus, Vagina und, wie bei der Autopsie festgestellt wurde, auch die rechte Niere fehlten. Buß bemerkte erst, nachdem er die Gefäße durchschnitten hatte, daß er eine Niere exstirpierte und zwar, wie sich bei der Autopsie herausstellte, die einzige anwesende Niere.

Berücksichtigt man nun noch, daß beinahe alle diese Fälle aus den späteren, teilweise sogar aus den allerletzten Jahren stammen, dann ist meines Erachtens der Schluß gerechtfertigt, daß es an der Zeit ist, auch die Behandlung der kongenitalen Nierendystopie in etwas mehr konservative Bahnen zu lenken. Ich meinerseits stehe denn auch nicht an, die primäre Exstirpation einer übrigens gesunden dystopen Niere, das heißt also die Nephrektomie, ohne daß man vorher versucht hat, auf anderem Wege die durch die Nierendystopie veranlaßten Beschwerden zu beseitigen, als einen Kunstfehler zu bezeichnen.

Es ist vielleicht überflüssig zu sagen, daß wenn man auf irgendeine Weise Gelegenheit hat, die sichere oder Wahrscheinlichkeitsdiagnose auf kongenitale Nierendystopie zu stellen, ohne daß der betreffende Patient Beschwerden von seiner Mißbildung hat, man, namentlich im ersteren Falle, im allgemeinen von jedweder therapeutischen Maßnahme abzusehen hat. (Auf die geburtshilfliche Seite von der Behandlung in diesen Fällen komme ich gleich noch zu sprechen.) Doch auch in den Fällen, wo neben der Nierendystopie noch pathologische Zustände des Genitalapparates bestehen, wird man ernstlich überlegen müssen, inwieweit die Nierendystopie, inwieweit die Erkrankung des Genitalapparates für die eventuellen Beschwerden verantwortlich zu machen ist; und dann auch des öftern die dystope Niere völlig in Ruhe an ihrem Orte lassen können. Ich verweise auf verschiedene der angeführten Krankengeschichten, wo bei der Operation allein die erkrankten Adnexe angegriffen und die Patientinnen von all ihren Beschwerden befreit wurden.

Ist man aber zu der Überzeugung gekommen, daß wirklich die Nierendystopie als solche die Ursache der Beschwerden ist, dann ist in erster Linie eine operative Dislokation der Niere und Fixation an anderer Stelle indiziert. So ist es z. B. in den Fällen, wo die hauptsächlichsten Beschwerden in einer hartnäckigen Obstipation bestehen, doch einleuchtend, daß nur eine geringe Dislo-

kation der Niere nötig zu sein braucht, um das Rektum oder andere Teile des Darmes von dem unliebsamen Drucke zu befreien. Und daß es nicht angängig ist, diese Dislokation wegen der Kürze des Ureters oder aus anderen Gründen für unmöglich oder zu schwierig zu erklären, beweisen die Erfahrungen derjenigen Operateure, die eben versucht haben, die dystope Niere an anderer Stelle zu fixieren und denen dies stets gelungen ist (vgl. die Fälle von Frank, Delore, Delaforge, Sträter). Ich kann denn auch den diesbezüglichen Ausführungen Kehrers, der eigentlich nur die Alternative zwischen Belassung des Organs an seiner Stelle und Exstirpation gelten lassen will, und aus theoretischen Überlegungen die operative Dislokation der kongenital dystopen Niere für schwer anwendbar erklärt, nicht zustimmen. Ebensowenig kann ich die von Hochenegg aufgestellte Regel als richtig anerkennen, der zufolge man, wenn die Beschwerden bedeutend sind, und man diese mit aller Wahrscheinlichkeit auf die Verdrängung der Organe durch die dystope Niere beziehen kann, berechtigt ist, die übrigens gesunde ektopische Niere zu exstirpieren, wenn die andere Niere vorhanden ist und normal funktioniert. Auch Tillmanns und Wagner haben im vorigen Jahre noch dieselbe Indikation für die Nephrektomie der gesunden dystopen Niere aufgestellt. In meinem Falle gelang es mir, ohne Mühe die unmittelbar neben dem Uterus gelegene Niere retroperitoneal bis auf die Beckenschaufel zu bringen und sie dort an das Peritoneum parietale zu fixieren. In welcher Weise man hierbei übrigens vorzugehen hat, wird natürlich immer von den besonderen Verhältnissen des Falles abhängen. Ich will hiermit nicht bestreiten, daß es vielleicht auch wohl mal unmöglich sein wird, in dieser Weise zu verfahren, aber der Versuch muß wenigstens gemacht werden. Die Nephrektomie ist durchaus nicht, wie Delore sagt, „la seule operation curative". Im Gegenteil, man wird mir zustimmen müssen, daß in mehreren Fällen statt der Nephrektomie eine weniger eingreifende Operation hätte geschehen können und daß die Nephrektomie also erst an letzter Stelle muß in Betracht kommen, wenn die dystope Niere übrigens gesund ist.

Aus dem soeben Gesagten folgt naturgemäß, daß der einzige Weg, den wir bei der Operation einer kongenitalen Nierendystopie beschreiten dürfen, der der ventralen Laparotomie ist, da nur hierbei die nötige Übersichtlichkeit des Operationsfeldes für die eventuell notwendigen Maßnahmen gewährleistet ist. Wenn Hochenegg und Tillmanns die Nierendystopie als eine Erkrankung ansehen, die sich besonders zu der Operation auf sakralem Wege eignet, so

gehen sie eben, wie ich oben nachgewiesen habe, von einer falschen Indikationsstellung aus. Sowohl der sakrale, wie der vaginale und der perineale Weg wären nur geeignet, wenn man bestimmt die Nephrektomie in Aussicht genommen hat und da dies nach meinen obigen Ausführungen nicht gestattet ist, so bleibt nur die ventrale Laparotomie übrig. Nur in sehr vereinzelten Fällen wäre es vielleicht auch möglich, auf retroperitonealem Wege zu seinem Ziele zu gelangen. Vor andere therapeutische Aufgaben wird man sich gestellt sehen, wenn es sich um Komplikation einer Nierendystopie mit Schwangerschaft und Geburt handelt. Findet man erst kurz vor oder während der Geburt den Tumor im oder am Eingange des kleinen Beckens, so wird die einzuschlagende Behandlung hauptsächlich von dem Grade der Verengerung des Geburtskanales abhängen. Dabei ist aber einerseits im Auge zu behalten, daß die kongenital dystope Niere meistens nicht, wie andere den Geburtskanal verengende Tumoren nach oben wird ausweichen können; andererseits die Erfahrungstätsache zu berücksichtigen, daß in den meisten Fällen, namentlich wenn die Niere ganz im kleinen Becken lag, die Geburten ohne wesentliche Störung vonstatten gingen. Stellt sich dann während der Geburt heraus, daß das durch die dystope Niere gegebene Hindernis ein derartiges ist, daß die Geburt nicht ohne Schaden für Mutter und Kind zu Ende gehen wird, dann ist bei totem Kinde die Perforation, bei lebendem Kinde aber die Entbindung durch Sectio caesarea oder durch eine beckenerweiternde Operation angezeigt. Eine Exstirpation der übrigens gesunden dystopen Niere kurz vor oder während der Geburt ist ein Eingriff, der meines Erachtens nicht in Frage kommt, auch dann nicht, wenn man doch schon die Bauchhöhle zur Ausführung des Kaiserschnittes eröffnet hat; es sei denn, daß man sich vorher überzeugt hat, daß die oben von mir empfohlene Dislokation der Niere außerhalb des kleinen Beckens sich nicht ausführen läßt. In letzterem Falle wird man aber auch eine Wiederholung der geburtshilflichen Operation bei eventuell wieder eintretender Schwangerschaft ins Auge fassen können. Eine gesunde Niere ist doch eigentlich kein Organ, das man so en passant eben exstirpiert.

Ist die das Geburtshindernis abgebende Niere hydro- resp. pyonephrotisch entartet, dann ist die Verkleinerung durch Punktion eventuell die Exstirpation indiziert.

Bekommt man aber einen Fall von kongenitaler Nierendystopie in Behandlung, wo schon aus dem Verlaufe von früheren Geburten bekannt ist, das die dystope Niere ein ernstes Geburtshindernis ab-

gibt, und ist die Patientin wieder in der zweiten Hälfte der Gravidität, dann kommt schließlich auch noch die Einleitung der Frühgeburt in Frage, wie sie in früheren Jahren namentlich schon einige Male mit Erfolg angewandt wurde (siehe die Fälle von Hüter, Fischel, Runge).

Befindet die Patientin sich noch im Anfange einer Gravidität, oder ist zu erwarten, daß noch weitere Schwangerschaften eintreten werden, dann ist sicher zu empfehlen, auch wenn die Nierendystopie sonst zu keinen Beschwerden Veranlassung gibt, den Versuch zu machen, die Niere per laparotomiam nach oben außerhalb des kleinen Beckens zu verlagern und hierdurch als Geburtshindernis zu eliminieren. Eine primäre Exstirpation ist auch hier bei gesunder Niere nie indiziert.

Literaturverzeichnis.

1. Abrajanoff, Contribution à l'étude du rein ectopié. Annales des mal. des org. gén.-urin. 1904, Nr. 2.
2. Albers-Schönberg, Ein Fall von Uterusruptur bei kongenit. Dystopie der linken Niere als Geburtshindernis. Zentralbl. f. Gyn. 1904, Nr. 48.
3. Alsberg, Zur Dystopie der Nieren. Festschr. zur Feier des 80jähr. Stiftungsfestes des ärztl. Vereins in Hamburg. Ref. Zentralbl. f. Chir. 1896, Nr. 21.
4. Baldwin, Three cases of kidney cysts. Amer. Journ. of Obstetrics, Vol. 40.
5. Balika, Fall von sakraler Niere. Zentralbl. f. Gyn. 1905, Nr. 16.
6. Ballowitz, Über angeborenen einseitigen vollkommenen Nierenmangel. Virch. Arch., Bd. 141.
7. Bérard, Revue de Chir. 1901, II, p. 111.
8. Brooks, A case of congenital renal malposition. Med. Record 1900, Nr. 9.
9. Buß, Zur Dystopie der Nieren mit Mißbildung der Geschlechtsorgane. Zeitschr. f. klin. Med., Bd. 38.
10. Casper, Handbuch der Cystoskopie. 2. Aufl., S. 217.
11. Cadoré, Les anomalies congénitales du rein chez l'homme. Thèse de Lille 1903.
12. Cathelin, Le rein ectopique croisé. Ann. des mal. des org. génit.-urin. 1. Déc. 1903.
13. Chapuis, De l'ectopie congénitale intrapelvienne du rein. Thèse de Lyon 1896.
14. Cohn, Zur Diagnose der Verlagerung und Verkümmerung einer Niere. Deutsches Arch. für klin. Med., Bd. 86.
15. Cragin, Congenital pelvic kidney obstructing the parturient canal. Amer. Journ. of Obstetr. 1898, II.

16. Chavannaz, Nephrectomie transperit. pour ectopie rénale congénit. Gazette hebdomad. des sciences méd. de Bordeaux. 4. Sept. 1904.
17. Daniel, Kongenit. Nierenanomalien und Mißbildungen der weiblichen Geschlechtsorgane. Monatsschr. f. Geburtsh. u. Gyn., Bd. 20.
18. Delaforge, De la mobilité du rein en ectopie congénitale. Thèse de Paris 1901.
19. Delkeskamp, Beiträge zur Nierenchirurgie. Beitr. zur klin. Chir., Bd. 44.
20. Delore, De l'ectopie congénit. du rein. Rev. de Chir. 1902, II.
21. Depage, Un cas de rein surnuméraire pris pour un ganglion tuberculeux du mesentère. Journ. de méd., de chir. et de pharmacol. de Bruxelles 1893.
22. Dewis, Congenital pelvic malposition of left kidney in a women. Boston med. and surg. Journ. Vol. 145 (1901).
23. Dufour, Ectopie pelvienne de l'extremité inférieure d'un rein gauche. Clinique, Brux. 1904.
24. Elischer, Uterus rudiment. cum defectu vaginae. Orvosti hetilap 1901. Ref. Zentralbl. f. Gyn. 1901.
25. Engström, Über Dystopie der Niere in klin.-gynäkolog. Beziehung. Zeitschrift f. klin. Med., Bd. 49.
26. Ferguson, Brit. med. Journ., 19. Jan. 1901.
27. Fischel, Beckenraumbeschränkung durch einen kleinen Tumor (linke Niere?). Prager med. Wochenschr. 1885.
28. Fochier, Bull. de la soc. de chir. de Lyon. Ref. bei Lafoscade.
29. Fossati, Contribuzione all' conologia addominale. Ann. univers. di Med. e Chir., Juni 1888. Ref. in Schmidts Jahrbücher 1888.
30. Frank, Über einen Fall von Dystopie der linken Niere, kombiniert mit Ut. unicornis. Zentralbl. f. Gyn. 1899, Nr. 20.
30a. Freund, Über das sogenannte kyphotische Becken usw. Gynäkol. Klinik 1885, Bd. I.
31. Goullioud, De l'ectopie pelvienne congénitale du rein en gynécol. et en obstétrique. Ann. de Gynecol. 1895, II.
32. Graser, Beiträge zur Pathol. u. Ther. der Nierenkrankheiten. Dentsches Arch. f. klin. Med., Bd. 55.
33. Gruber, Weitere Beiträge zu den durch Bildungsfehler bedingten Lagerungsanomalien des Darms. Virch. Arch., Bd. 32.
33a. Gruber, Anatomische Notizen. Virch. Arch., Bd. 68.
34. Gubarew, Einige Fälle angeborener Anomalien der Beckenorgane. Journal für Geburtshülfe und Frauenkrankheiten 1899, Nr. 4 u. 5 (Russisch). Ref. Petersb. med. Wochenschr. 1899. Lit.-Beilage, S. 53.
35. Guttmann, Über zwei Fälle von kongenit. Mangel der rechten Niere, kompliziert mit Anomalien der Geschlechtsorgane. Virch. Arch.. Bd. 92.
36. Heinricius, Mißbildung der weiblichen Geschlechtsorgane. Finska Lakaresallskapet Handlinger 1901. Ref. Monatsschr. f. Geburtsh. u. Gyn., Bd. 15.
37. Hochenegg, Zur klin. Bedeutung der Nierendystopie. Wiener klin. Wochenschr. 1900, Nr. 1.
38. Hohl, Meckel's Arch. f. Anat. u. Physiol. 1828. Ref. bei Kehrer.
39. Hönigsberg, Ein Fall von angeborener Mißbildung des Urogenit.-tractus. Monatsschr. f. Geburtsh. u. Gyn., Bd. 15.

40. Hüter, Lumbosakral.-kyphotisches Becken kompliziert durch einen Tumor in der Beckenhöhle und Ankylose des Steißbeins. Zeitschr. f. Geburtsh. u. Gyn., Bd. 5.
41. J. Israel, Chirurg. Klinik der Nierenkrankheiten. Berlin 1901.
42. O. Israel, Sitzung der Berl. med. Gesellsch. vom 29. III. 1893. Berl. klin. Wochenschr. 1893, Nr. 19.
43. Jansen, Mededeeling van een afwyking in de ligging van de linker nier en het onderste gedeelte der dikke darmen. Nederl. Lancet 1847/48.
44. Kaestel, Die angeborenen Verlagerungen der Niere in ihrer praktischen Bedeutung. Diss., Heidelberg 1903.
45. Kehrer, Die klin. Bedeutung der kongenit. einseitigen Nierendystopie. Beiträge zur Geburtsh. u. Gynäkol. Festschrift für Chrobak. Wien 1903.
46. Knapp, Klinische Beobachtungen über die Wanderniere bei Frauen. Zeitschrift f. Heilkunde, Bd. 17.
47. Kundrat, Über angeborene Form- und Lagerungsanomalien der Niere. Wiener med. Wochenschr. 1886, Nr. 4.
48. Kußmaul, Von dem Mangel, der Verkümmerung und Verdoppelung der Gebärmutter. Würzburg 1859.
49. Lafoscade, De l'hydronephrose dans les anomalies congénitales du rein. Thèse de Lyon 1903.
50. Ludwig, Wiener klin. Wochenschr. 1899, Nr. 51. (Diskussion zum Vortrage Hocheneggs).
51. Mac Burney, Nephrectomy for displaced kidney and hydronephrosis. Ann. of Surgery, Febr. 1900.
52. Mathes, Über Dystopie der Niere. Monatsschr. f. Geburtsh. u. Gyn., Bd. 15.
53. Merier, Gaz. des hôpitaux 1855. Ref. bei Nurdin.
54. Müllerheim, Kongenitale Lage der Niere im kleinen Becken. Zeitschr. f. Geburtsh. u. Gyn., Bd. 36.
55. Müllerheim, Demonstration einer Patientin mit vollständigem Mangel von Vagina, Uterus und Adnexe. Ibid. Bd. 38.
56. Müllerheim, Kongenit. Nierendystopie. Ibid. Bd. 52.
57. Müllerheim, Über die diagn. und klin. Bedeutung der kongenit. Nierendystopie. Berl. klin. Wochenschr. 1902, Nr. 48.
58. Mundé, New York med. Journ. 1888. Ref. bei Chapuis.
59. de Neufville, Über einen Fall von Nierenverwachsung und deren tödliche Folgen. Arch. f. physiol. Heilkunde 1851. Ref. bei Nurdin.
60. Newmann, Malformation of the kidney and displacements without mobility. Brit. med. Journ. 1898, II, p. 610.
61. Newmann, Scottish med. and surg. Journ., vol. I, No. 1. Ref. bei Nurdin.
62. Nurdin, De l'ectopie congénitale du rein au point de vue chirurgical. Thèse de Lyon 1900.
63. Oliva, Ecclampsia puerperale e rene unico. Genf 1898. Ref. in Frommels Jahresbericht 1899.
64. Orth, Kongenit. Lage- und Bildungsanomalie der linken Niere. Zentralbl. f. Gynäkol. 1905, Nr. 1.
65. Paltauf, Zur Kenntnis des Uterus unicornis. Med. Jahrbücher, Wien 1885.
66. Polak, Sitzungsberichte der Niederländischen gyn. Gesellsch. 1905, S. 104.
67. Polk, Exstirpation of a single displaced kidney. Lancet 1883, I, S. 514.

68. Pacoud, Sur un vice de position du rein gauche. Recueil period. de la soc. méd. de Paris, Bd. 14. Ref. bei Rayer.
69. Rayer, Traité des Maladies des reins. Paris 1841. Tome I, p. 413 und Tome III, p. 773 sqq.
70. Rosenburger, Monatsschrift für Geburtskunde und Frauenkrankheiten 1862, Bd. 19.
71. Rühle, Demonstration einer exstirpierten Beckenniere. Monatsschr. f. Geburtsh. u. Gyn., Bd. 14, S. 711.
72. Runge, Mitteilungen aus der Göttinger Frauenklinik. Arch. f. Gyn., Bd. 41.
73. Schauerte, Dystopie der Niere und Hydronephrose. Diss., Halle 1903.
74. Schede, Handbuch der prakt. Chirurgie von v. Bergmann, v. Bruns und v. Mikulicz, Bd. III, 2, S. 356. (1. Auflage).
75. Schuhmacher, Ein Fall von gekreuzter Dystopie der Niere mit Lageveränderungen an den Geschlechtswerkzeugen. Wiener klin. Wochenschr. 1903. Nr. 29.
76. Schwartz, Journal des Praticiens, 14. Jan. 1899. Ref. bei Lafoscade.
77. v. Stockum, Over nephrectomie en nephrotomie. Ned. Tydschr. voor Geneesk. 1903, I, No. 3.
78. Strube, Über kongenit. Lage- und Bildungsanomalien der Niere. Virch. Arch., Bd. 137.
79. Tangl, Beiträge zur Kenntnis der Bildungsfehler der Urogenitalorgane. Virch. Arch., Bd. 118.
80. Tillmans, Die Verletzungen und chir. Krankheiten des Beckens. Deutsche Chir., Lief. 62a, S. 706.
81. Treub, Congenit. misvorming van het genit. apparaat. Sitzungsber. der Niederl. gyn. Gesellschaft 1904, S. 82.
82. Veit, Die Entstehung der Form des Beckens, Zeitschr. f. Geburtsh. u. Gyn., Bd. 9, S. 366.
83. Wagner, Handbuch der Urologie von v. Frisch und Zuckerkandl, Bd. II, S. 59.
84. Watson-Cheyne, A case of movable third kidney. Lancet 28. Jan. 1899.
85. Wehmer, Über angeborene Nierenverlagerung. Kalender für Frauen- und Kinderärzte 1897. Ref. in Schmidts Jahrbücher 1897, Bd. 4.
86. Westphal, Über einen Fall von einseitig kongenital atrophischer Niere, kombiniert mit Schrumpfniere. Berliner klin. Wochenschr. 1890, Nr. 29.
87. Winter, Diskussion zum Vortrage Müllerheims. Zeitschr. f. Geburtsh. u. Gyn., Bd. 36, S. 374.
88. Wölfler, Zur chir. Pathol. der Nieren. Wiener med. Wochenschr. 1876.
89. Wylie, New York. Journ. of gynecol. and obstetrics 1891. Ref. Zentralbl. für Gyn. 1902.
90. Zondek, Die Topographie der Niere und ihre Bedeutung für die Nierenchirurgie, Berlin 1903.

V.

Über die subkutane Exstirpation ektatischer Venen der unteren Extremität.

Von

Prof. Dr. A. Narath (Utrecht).

Es unterliegt wohl keinem Zweifel, daß von allen Methoden, welche eine Heilung der varicösen, subkutanen Venen der unteren Extremität zum Ziele haben, die möglichst vollständige Exstirpation der dilatierten Blutgefäße die meiste Aussicht auf dauernden Erfolg gewährt. Trotzdem konnte sich diese Operation, wenigstens sobald es sich um ausgedehntere Entfernungen der Venen handelte, nicht recht einbürgern. Die Gründe sind naheliegend genug. Die Freilegung der Hauptstämme erfordert lange Incisionen der Haut; zur Präparation der Seitenäste muß man Seitenschnitte oder breitere Ablösungen der Haut hinzufügen; außerdem sind zahlreiche Ligaturen und Suturen nötig.

Die Operation kann also ziemlich lange dauern und hinterläßt unschöne, sehr ausgedehnte Narben. Handelt es sich z. B. um die Totalexstirpation der Vena saphena magna, so kann die Narbe bis zu einem Meter lang sein.

Diese Riesennarben kann man aber vollständig vermeiden durch eine Änderung in der Operationstechnik, die ich im folgenden auf Grund langjähriger Übung und Erfahrung zur Nachprüfung empfehlen möchte.

Es ist ganz überflüssig, die zu exstirpierenden Venen durch lange Hautschnitte freizulegen, um sie der Präparation und Exstirpation zugänglich zu machen. Die Erfahrung lehrt vielmehr, daß man die dilatierten Gefäße unter gewissen Bedingungen sehr leicht durch eine Reihe von ganz kleinen Incisionen aus dem subkutanen Lager in einem zusammenhängenden Stücke herausbekommen kann. Man zieht die Vene, nachdem sie an einem Ende ligiert und durch-

trennt ist, von einer Incision bis zur nächstfolgenden unter der Hautbrücke durch, bis man sie bei der letzten kleinen Hautöffnung wieder ligiert und abtrennt. Man macht also durch die kleinen „Knopflöcher" in der Haut eine „subkutane Divulsio" des ganzen Venenstückes. Handelt es sich z. B. um die Entfernung der Vena saphena magna mit den Seitenästen, so gestaltet sich das Verfahren in der Ausführung folgendermaßen:

Der Patient wird narkotisiert, das ganze Bein entsprechend gereinigt und horizontal gelagert. Eine Esmarchsche Einwicklung oder Abschnürung der Extremität ist nicht nur unnötig sondern sogar aus naheliegenden Gründen zu widerraten. Man muß einerseits stets wissen, woher es blutet, und anderseits alles vermeiden, was möglicherweise zu Embolien Veranlassung geben könnte.

Man sucht sich dann am Oberschenkel den Stamm der Vena saphena magna möglichst hoch oben auf und macht an einer Stelle, wo sie gut sicht- oder fühlbar ist, eine 1 cm lange Incision durch die Haut. Mit einer dickeren Sonde oder mit der geschlossenen anatomischen Pinzette fischt man darauf die Vene heraus, indem man sie in querer Richtung unterfährt. Diese Prozedur gelingt bei einiger Übung überraschend leicht. Zu vermeiden hat man dabei nur die subkutanen Nervenstämmchen. Die rein geputzte Vene wird hierauf quer mit einer Klemme gefaßt, um sie am Zurückschlüpfen zu verhindern. Hebt man nun die Klemme kräftig empor, so spannt sich die Vene ober- und unterhalb so stark an, daß sie die Haut in einer Falte aufhebt und so ihren weiteren Verlauf auf eine längere Strecke hin aufs deutlichste markiert. Hat man die erste Incision zur Aufsuchung des Stammes nicht ganz hoch oben machen können, weil er daselbst nicht mit Sicherheit sicht- oder fühlbar war, so legt man die zweite Incision proximal davon an, holt die Vene wieder in gleicher Weise heraus und klemmt sie quer ab. Man trachtet so, vielleicht noch mit Verwendung einer 3. Incision, die Saphena nahe ihrer Einmündung in die Femoralis zu Gesicht zu bekommen. Von dieser obersten Incision aus (in günstigen Fällen ist das, wie gesagt, die erste, die überhaupt angelegt wurde), unterbindet man, um vor Embolien geschützt zu sein, die Vene, und schneidet sie distal von der Ligatur durch. Der unterbundene Stumpf schlüpft sofort nach oben unter die Haut zurück.

Man legt nun, die Vene distal verfolgend, über sie eine Serie von Incisionen an, indem man durch jedesmaliges Anspannen des mit der Klemme emporgehobenen Stückes sich den weiteren Verlauf des Gefäßes deutlich macht. Durch jede Incision wird die

Vene in der beschriebenen Weise herausgeholt. Die Incisionen werden in Abständen von 10—15—20 cm angelegt. Zeigt sich ein stärkerer Nebenast, so muß man eine Incision über der Einmündungsstelle anlegen, um auch den Seitenzweig in eine Klemme fassen zu können. Diese größeren Seitenäste werden jeder für sich auf gleiche Weise weiter verfolgt, während kleinere Zweige unberücksichtigt bleiben. Schließlich macht man Halt im untersten Drittel des Unterschenkels, oder geht selbst noch auf den Fußrücken über, so daß die ganze Vena saphena magna mit ihren Hauptästen entsprechend jeder Incision aus der Tiefe gehoben und durch die quer angelegten Klemmen fixiert ist.

Der nächste Akt der Operation besteht in der Anlegung der peripheren Ligaturen an den Wurzelästen und Durchtrennung derselben proximal von der Unterbindungsstelle.

Nun folgt die Divulsion der außer Zirkulation gesetzten Venen. Wir ziehen mit der letzten Klemme die durchtrennte Vene kräftig aus der Wunde, und schieben längs der Gefäßwand alles Gewebe zurück. Leicht gelingt es so, das Venenende subkutan heraus zu ziehen bis zu einer Länge, die der Hälfte der Distanz zwischen zwei „Knopflöchern" entspricht. Die andere Hälfte macht man auf gleiche Weise von der oberen Incision frei, so daß man das Stück (nach Abnahme der untersten Klemme) nach oben unter der Hautbrücke herausziehen kann. So geht man am Unterschenkel Schritt für Schritt nach oben zu weiter fort und verfolgt gleichfalls die Seitenäste in der Richtung gegen den Hauptstamm. Das Oberschenkelstück extrahiert man meistens zweckmäßiger in der Richtung von oben nach unten. Hervorzuheben wäre noch, daß kleinere Seitenäste ohne vorherige Ligatur einfach abgerissen oder ausgedreht werden; die Blutung braucht man nicht zu fürchten.

Ohne besondere Mühe kann man so den ganzen Hauptstamm mit seinen wichtigsten Seitenästen als ein zusammenhängendes Stück herausbekommen. Nötig ist das jedoch nicht. Verzichtet man auf das Präparat, so gelingt die Entfernung der Venen in einzelnen Stücken noch rascher. Manchmal glückt es sehr leicht, längere Stücke der Gefäße dadurch heraus zu bekommen, daß man die Klemme um ihre Achse dreht und so die Vene förmlich um das Instrument wickelt.

Die kleinen Hautwunden schließt man mit 1 oder 2 feinsten Seidennähten, legt einen Kompressionsverband an, der von den Zehen bis zur Hüfte reicht und lagert das Bein auf eine schiefe Ebene.

Die Entfernung der Nähte erfolgt um 8. Tage und nach 14 Tagen darf der Patient mit gut eingewickeltem Beine aufstehen. Die Einwicklung läßt man zweckmäßig noch eine Zeitlang fortsetzen.

Nach dieser Methode habe ich eine größere Zahl von Patienten operiert. Die kleinen Hautwunden heilten stets per primam; Hämatome, Thrombosen oder Embolien kamen nicht zur Beobachtung. Die kosmetischen Resultate lassen nichts zu wünschen übrig, da die feinen, linearen Narben wegen ihrer Kleinheit später kaum zu finden waren. Auch die funktionellen Ergebnisse sind sehr günstige. Ein nicht geringer Teil der Operierten trat in den Militärdienst und befindet sich unter den Berufssoldaten der kolonialen Truppen in Niederländisch-Indien.

Daß gelegentlich aber zurückgelassene Seitenäste, besonders Anastomosen zur Vena saphena parva sich nachträglich noch erweitern können, ist ohne weiteres klar, und mahnt, bei der Exstirpation so radikal als möglich vorzugehen. Die gleiche Methode eignet sich natürlich auch für die Entfernung der Vena saphena parva, sowie für partielle Excisionen.

Am besten und am schnellsten gelingt die Methode in Fällen, bei denen die Venen nicht fixiert und nicht allzusehr varicös entartet sind. Bestehen umfangreiche, tumorartig vorspringende Venenkonvolute oder sind die ektatischen Gefäße in festeren Bindgewebsmassen oder Infiltraten eingebettet, so ist das subkutane Verfahren nicht anwendbar und man muß zur vollständigen Freilegung durch längeren Hautschnitt greifen. Man beschränkt sich jedoch dabei nur darauf, die Partien freizulegen, die man mit der subkutanen Methode nicht entfernen kann, bedient sich aber für Exstirpation der übrigen beweglicheren Teile der Venen dieses Verfahrens. Auch diese kombinierte Methode besitzt noch Vorteile genug, um ihre Anwendung zu befürworten.

Bekanntlich ist die Exstirpation varicöser Venen nach vollständiger Freilegung eine alte Operation, die schon in früheren Jahrhunderten wiederholt ausgeführt wurde. Das Studium der Literatur belehrte mich außerdem, daß auch die subkutane Exstirpation von unseren Vorfahren geübt wurde.

Die erste Beschreibung der Operationsmethode ist uns durch Oribasius (325—403) in seinem großen Sammelwerke überliefert worden. Im 45. Buch, Kapitel 18 (das nach Gurlt möglicherweise dem Antyllus entnommen ist und über die Varices handelt) be-

schreibt er die Methode „der Ausziehung", die ich im folgenden nach dem ausgezeichneten Geschichtswerke von Gurlt[1]) wiedergebe.

Nach unserem Autor besteht die Methode darin, „daß das Bein rasiert, von dem Patienten ein Bad genommen und unmittelbar danach, bei aufrechter Stellung, über den möglichst stark zum Vorspringen gebrachten Varices oberflächliche Risse oder Schrunden längs des Verlaufes der erweiterten Venen gemacht werden, damit man die Varices auch bei geringerer Füllung derselben leicht auffinden kann. Der Patient wird in der Bauchlage auf einer Bank festgebunden, bloß das zu operierende Bein bleibt frei und wird von Gehilfen gehalten; mit einem schwach gebogenen Haken, der eine einem Gamma (Γ) ähnliche Krümmung hat, wird die Haut über dem Varix angehakt, seitlich verzogen, durch dieselbe ein kleinerer Längsschnitt gemacht, der noch kleiner als beim Aderlaß ist und damit der Varix nach Durchschneidung der ebenfalls mit dem Haken gefaßten Häute (Fascien) freigelegt. Darauf sucht man mit einem oder zwei Haken, die nicht scharf sein dürfen, sondern zu den sogenannten stumpfen Haken gehören, den Varix empor zu heben, wobei er blutleer, weiß, nervenähnlich wird (weitläufig wird beschrieben, wie man zu verfahren habe, wenn die Vene ausweicht oder weggleitet) und führt darauf in der Hautwunde einen Haken, einen Federkiel, irgendein anderes glattes Instrument, oder eine stumpfe Nadel mit einem Faden quer unter dem Varix durch, indem man denselben stark emporhebt. Im Verlaufe der varicösen Vene werden in mindestens zwei Finger breiter Entfernung weitere Einschnitte gemacht, in denselben die Varices in gleicher Weise gelöst, sodann, bei sehr starkem Anziehen der Vene mittels Haken oder Faden, dieselben zunächst in der untersten Incision durchschnitten, wobei wegen der sehr starken Zerrung des Gefäßes ein Blutausfluß, der die Unterbindung erfordert, nicht stattfindet. Nachdem in gleicher Art auch oben die Vene durchschnitten ist, wird der gelöste unterste Gefäßabschnitt zunächst aus der zweiten Öffnung von unten und so weiter aus den folgenden, zuletzt aus der obersten Öffnung mit dem Haken herausgezogen. Wenn der Varix aber mehrere Verzweigungen, also zwei nach Art eines Y oder drei in der Weise eines Ψ oder noch mehr besitzt, müssen alle einzelnen Zweige, wenn nötig, nach vorhergehender Incision der Haut auf dem eingeführten Haken vor der Ausziehung der ganzen Masse durchschnitten werden. Sind

1) Gurlt, Geschichte der Chirurgie und ihre Ausübung. Berlin 1898, Bd. I, S. 534.

aber die Varices sehr gewunden und traubenähnlich, ist die genannte Art der Ausziehung untunlich; dieselben müssen durch einen geraden Längsschnitt freigelegt und, nach Durchschneidung ihrer Endverzweigungen, entfernt werden. —

Nach der Operation der Varices, bei welcher man weder aus dem oberen noch dem unteren Ende des Gefäßes, infolge der starken Zerrung, welcher dasselbe unterworfen war, eine Blutung zu befürchten haben soll, wird in der Richtung von oben nach unten und von unten nach oben das Blut mit den Händen und mit Schwämmen stark aus allen Wunden des Beines ausgedrückt, auch werden alle Thromben entfernt und das Glied mit einer auf Leinwand gestrichenen Pflastermasse oder mit Leinwand und Schwämmen, die mit Oxykrat (Essig und Wasser) getränkt sind, bedeckt und das Ganze mit einer Binde befestigt."

Gurlt fügt noch hinzu, „daß über die nach dieser recht eingreifenden Operation auftretende, gewiß sehr erhebliche Reaktion" nichts angeführt wird. Nach der Beschreibung des Oribasius wurde also die subkutane Venenexstirpation fast genau in der gleichen Weise ausgeübt, nur legte man keine Ligatur und Sutur an.

Daß die genannte Operation auch den späteren byzantinischen Chirurgen bekannt war, können wir noch bei Paulus von Aegina (6. Jahrhundert) lesen, der das Verfahren von Oribasius als „Ausreißen" bezeichnet. Von den Griechen kam die Kenntnis der Operation auf die Araber. Ihr berühmtester Chirurg, Abulkasim (10. Jahrhundert), schildert dieselbe in seinem Werke über die Gesamtmedizin in etwas anderer Weise als Oribasius. Nach Gurlt[1]) besteht das Verfahren des Abulkasim in folgendem:

„Rasieren des behaarten Beines; Herbeiführung starker Prominenz der Venen durch Baden, warme Umschläge, starke Bewegung der Beine. Es wird darauf die Vene entweder unter dem Knie oder über dem Fußgelenk durch einen Längsschnitt freigelegt und so frei präpariert, daß man unter das Gefäß eine Sonde führen und dasselbe auf einem stumpfen Haken emporheben kann. Man führt nun in der Entfernung von drei Querfingerbreiten an einer, zwei oder mehreren Stellen mittels Einschneidens noch das gleiche aus, durchschneidet das Gefäß an der dem Fußgelenk zunächst gelegenen Stelle, zieht es von der benachbarten Öffnung her an, und aus dieser heraus und fährt so weiter fort bis zur obersten, wo das Gefäß wieder durchschnitten wird. Wenn das Herausziehen des

1) Gurlt, Bd. I, S. 643.

Gefäßes erschwert ist, kann man dasselbe durch Anbinden eines festen, doppelten Fadens und dadurch erleichtern, daß man mit einer eingeführten Sonde das Gefäß von seiner Umgebung frei macht. Man muß sich aber hüten, dasselbe zu zerreißen. — Darauf Anlegung eines Verbandes (Wolle mit Wein und Rosenöl, oder bloß mit Öl getränkt). Die ausgebuchteten oder verzweigten, vom geraden Verlaufe abweichenden Varices muß man auf allen Seiten frei machen, um sie ausziehen zu können."

Zitiert wird die Operation von Abulkasim noch von dem berühmtesten französischen Chirurgen des 14. Jahrhunderts, Guy de Chauliac, und von dem bedeutendsten italienischen Chirurgen vom Anfange des 15. Jahrhunderts, Pietro d'Argellata. Andeutungen finden sich noch bei anderen Schriftstellern, aber die größeren chirurgischen Eingriffe bei Varices scheinen schon im späteren Mittelalter immer seltener geworden zu sein, und man begnügte sich wahrscheinlich in der Regel mit einer palliativen Behandlung.

Erst unter dem Schutze der Antiseptik kamen die Operationen an den Venen, besonders die Ligatur und die Excision wieder zu Ehren, aber die „subkutane Exstirpation" scheint man vollständig vergessen zu haben. In der neueren Literatur fand ich bloß einmal das Verfahren, und zwar als neu, angegeben. Leider habe ich mir die kurze Mitteilung nicht notiert. Trotz eifrigen Suchens konnte ich die betreffende Publikation nicht mehr finden, so daß ich sogar außerstande bin, den Namen des Autors anzugeben. In der $1^1/_2$ Jahrtausende alten Operation steckt jedoch viel Gutes, und sie der Vergessenheit zu entreißen, soll der Zweck dieser Zeilen sein.

VI.

Aus der königl. chirurgischen Universitätsklinik in Greifswald.
(Direktor: Prof. Dr. Friedrich.)

Das Rankenneurom,

mit besonderer Berücksichtigung seiner Pathogenese.

Von

Dr. Max Strauss.
Assistenzarzt der Klinik.

(Mit 5 Abbildungen im Text und Tafel I.)

In der bekannten Monographie über die Beziehungen der multiplen Hautfibrome zu den multiplen Neuromen stellt v. Recklinghausen die histogenetische Einheit jener merkwürdigen, fast durchwegs kongenitalen Geschwülste fest, die bisher als falsche Neurome (Virchow), plexiforme und Rankenneurome (Verneuil, Bruns), Fibrome, Mollusca mollia, Lappenelephantiasis (v. Esmarch und Kullenkamp), Elephantiasis neuromatodes (Bruns) Zylinderfibrom der Nervenscheiden (Marchand), Molluscosis (Kaposi), Pachydermatocele (Mott), Dermatolysis (Fox) bezeichnet wurden. Fast alle Autoren, die sich seitdem mit der Bearbeitung jener Tumoren befaßten, haben an dieser Einheit festgehalten und diese zum Teil ohne weiteres auf die klinischen Erscheinungen übertragen. Damit scheinen die Schwierigkeiten in der Klassifizierung der verschiedenen Neurome behoben, deren vollkommene Sichtung Virchow durch die Unterscheidung von wahren und falschen Neuromen zu ermöglichen suchte.

Wenn trotzdem noch einige Verwirrung über diese in ihrem äußeren Auftreten recht verschiedenartigen Geschwulstformen in der Literatur ersichtlich ist, so mag das daran liegen, daß man an der anatomischen Einheit festhaltend die mannigfachsten Krankheitsbilder aneinander reihte, ohne die klinischen Merkmale genügend zu berücksichtigen und zu betonen.

Eine besondere Stellung in anatomischer wie klinischer Hinsicht wurde von jeher dem Rankenneurom eingeräumt, das Bruns als eine der seltensten und eigenartigsten Geschwülste bezeichnet. Aber auch auf diesem Sondergebiete tritt trotz der anscheinend einheitlichen Grundlage eine Verschiedenheit zutage, die sogar dazu führen konnte, daß L. Bruns in seiner Studie über die Geschwülste des Nervensystems einen Tumor als Beispiel eines Rankenneuroms abbildet, der nicht als solches betrachtet werden darf (Herczels Fall siehe Figur 4 u. 5). Die Gründe hierfür dürften zunächst in der merkwürdigen äußeren Form der Tumoren liegen, die manchen Autor veranlaßt, seine Beobachtung ohne weiteres als Rankenneurom zu betrachten. Des weiteren muß betont werden, daß P. Bruns selbst eine gewisse Begriffsverwirrung schuf, indem er bereits in seiner ersten und noch mehr in seiner zweiten Mitteilung über das Neuroma cirsoideum nicht allein die einheitliche Genese der kongenitalen Neurofibrome hervorhob, sondern auch für alle Erscheinungsformen der angeborenen Elephantiasis dieselbe Bezeichnung: Elephantiasis nervorum wählte.

Es mag daher der Versuch wohl berechtigt sein, unser Wissen über das Rankenneurom neuerdings zusammenzufassen und einheitlich darzustellen, zumal dieses auch in therapeutischer Hinsicht wesentlich andere Gesichtspunkte bietet als die übrigen Erscheinungsformen der Neurofibromatose.

Die Anregung zur vorliegenden Arbeit gab mir ein in unserer Klinik beobachteter Fall von Neuroma cirsoideum, der alle Eigenarten dieser Geschwulstform in typischer Weise zeigt und den ich daher zunächst an dieser Stelle mitteilen will.

Otto, H., 12jähriger Bahnwärterssohn aus B., ist das fünfte Kind völlig gesunder Eltern. Ebenso sind acht Geschwister völlig gesund. Muttermäler, Hautwarzen oder ähnliche Geschwülste sollen bisher in der Familie nicht beobachtet worden sein. Der Junge selbst ist mit einer kleinen Geschwulst auf dem Rücken geboren, die ihm bis vor 3 Jahren keine Beschwerden gemacht hat. Seit dieser Zeit leidet er jedoch öfter an Schmerzen im Rücken, besonders beim Gehen; diese steigerten sich in den letzten Monaten derart, daß Pat. einem Arzt zugeführt wurde. Die Geschwulst soll im Alter von 2 Jahren haselnußgroß gewesen sein und ist dann ganz langsam gewachsen. Die Haare auf der Geschwulst stellten sich erst nach der Geburt ein. Niemals Störungen der Stuhl- und Urinentleerung. Das Laufen begann erst im Alter von $2\frac{1}{2}$ Jahren, richtig sprechen konnte der Junge erst mit 7 Jahren. Im Alter von 3 Monaten soll das Kind an Abzehrung schwer erkrankt gewesen sein. Sonst war der Junge, der in der Schule immer gut fortkam, stets gesund. Bewegungs- und Gefühlsstörnngen traten niemals auf.

Status vom 1. III. 1906: Der kleine, für sein Alter verhältnismäßig wenig entwickelte Junge, ist grazil gebaut und in leidlich gutem Ernährungszustande. Der Gesichtsausdruck ist etwas ängstlich, scheu, doch gewährt der Junge sonst einen durchaus intelligenten Eindruck.

Am Übergang der Lendenwirbelsäule in das Kreuzbein fällt eine handtellergroße halbkugelige Hervorwölbung auf, über welcher die bedeckende Haut gleichmäßig hellbraun pigmentiert ist. Die Hautpigmentierung setzt sich auf die Umgebung der Vorwölbung besonders nach beiden Flanken fort, so daß sie den Rücken fast gürtelförmig in der Höhe der Geschwulst

Fig. 1.

umgreift und an beiden Enden sich verschmälernd rechts am Darmbeinstachel, links etwa 6 cm davon entfernt, endet. Die größte Höhe der Pigmentierung beträgt 14 cm, der Breitendurchmesser 32 cm.

Die untere Hälfte der pigmentierten Fläche ist ziemlich dicht mit büschelförmig angeordneten weißen Haaren besetzt, die an der Wirbelsäule einen Wirbel bilden. Die Haare sind durchschnittlich 2 cm lang und entsprechen in ihrer Stärke mäßig dicken Schnurrbarthaaren. (S. Fig. 1.)

Bei der Betastung zeigt sich die Geschwulst diffus unter der Haut ausgebreitet, mit der sie ziemlich fest verwachsen erscheint. Außerdem fühlt man durch die derbe Haut hindurch einige Höcker von sehr harter Konsistenz, deren Betastung ganz besonders schmerzhaft empfunden wird, so daß sich der Junge dem drückenden Finger entwindet. Die annähernd

rundliche Geschwulst hat einen Durchmesser von 9 cm. Sie beginnt auf der Höhe des noch deutlich palpablen 2. Lendenwirbeldornfortsatzes und reicht bis zur Höhe des IV. Kreuzbeindornfortsatzes. Verschieblichkeit auf der Unterlage besteht nicht.

Die unter der Geschwulst liegenden Dornfortsätze sind nicht deutlich durchzutasten, ein deutlicher Spalt in der Wirbelsäule ist nicht nachweisbar. Die Wirbelsäule selbst zeigt die gehörigen Krümmungen ohne stärkere Abweichungen. Beim Stehen scheint die Geschwulst sich stärker hervorzuwölben, während sie beim Liegen auf dem Bauche zusammensinkt. Kompressibilität besteht nicht.

Die inneren Organe lassen keine krankhaften Störungen erkennen, ebenso ist an den äußeren Bedeckungen keine weitere Abweichung von der Norm nachweisbar.

Die Exstirpation der Geschwulst wird am 27. III. 1906 in Ätertropfnarkose vorgenommen.

Schnitt längs der Dornfortsatzspitze über die Mitte der Geschwulst hinweg. Nach Durchtrennung der Haut erscheint ein sehr derbes, gefäßreiches Gewebe, mit dem die Haut innig zusammenhängt, so daß sie nur mit dem Messer abpräpariert werden kann. Durch das erwähnte Gewebe verlaufen zahlreiche bis zu gänsefederkieldicke markweiße Stränge von sehr harter Konsistenz, die der Oberfläche ein grobhöckeriges Aussehen geben. Unter recht erheblicher, meist parenchymatöser Blutung wird die Haut von dem durch das erwähnte derbfasrige Gewebe fest mit ihr verwachsenen Tumor abgelöst, wobei auf den ursprünglichen Längsschnitt ein nach rechts verlaufender Querschnitt gesetzt werden muß, um einen hier befindlichen Ausläufer der Geschwulst freizulegen.

Nun zeigt sich, daß der Tumor der Fascia lumbo-dorsalis durchweg fest aufsitzt. Die Fascie wird daher umschnitten und nun von der Muskulatur abpräpariert, was durchweg leicht gelingt. An den Spinalfortsätzen der Wirbelsäule geht der Tumor mit der Fascie in 2 Stielen in die Tiefe. Die Stiele werden hart am Knochen durchtrennt, wobei eine relativ starke Blutung stattfindet, die jedoch leicht zu stillen ist. Nun zeigt es sich, daß die Stiele, die aus einem auf dem Durchschnitt nervenartigen Strange von dem Umfange des N. ischiadicus des Erwachsenen und welliger Oberfläche bestehen, durch den 3. und 4. Lendenwirbeldornfortsatz hindurchgehen, die beide gespalten sind, während das Spatium interspinosum von dem unversehrten Ligament. interspinosum bedeckt ist.

Naht der Fascia lumbo-dorsalis. Hautnaht unter Einlegung eines schmalen Jodoformgazestreifens in den unteren Wundwinkel.

Am 7. IV. ist die Wunde völlig per primam verheilt. Am 12. IV. 1906 wird der Junge ohne alle Beschwerden geheilt entlassen. Beschreibung des Präparates (s. Fig. 2 und 3).

Die exstirpierte Geschwulst stellt ein annähernd hohlhandgroßes Gebilde dar, dessen größte Länge 12 cm, dessen Breite 13 cm und dessen Dicke in der Mitte und am linken Rande 4 cm beträgt, während der rechte Rand ziemlich flach abfällt. Die kutane Fläche besteht aus einem derbfasrigen, mäßig fettreichen Gewebe, das von einzelnen varizenartigen soliden weißen Strängen und Knäueln besonders in der Mitte und am Rande durchbrochen wird.

Die Rückfläche besteht aus der glänzenden größtenteils unveränderten Fascie, auf der jedoch einzelne bis zu kleinerbsengroße Knoten und an anderen Stellen diesen entsprechende Vertiefungen ohne makroskopische Veränderung des Stratums sichtbar sind. Die dem Ansatz an die Dornfortsätze entsprechende Fläche zeigt den Schnittrand des Lig. interspinosum. Zwischen diesem und der oberflächlichen Fascie finden sich zwei Konvolute von knäuelförmig gelagerten, dicht nebeneinander gereihten Strängen, wie sie bereits auf der kutanen Fläche geschildert wurden.

Fig. 2.

Die kutane Seite der Geschwulst nach Wegnahme des sie deckenden Bindegewebes. (natürl. Größe).

Zwischen den beiden Paketen findet sich eine ungefähr 4 cm lange Strecke weit die Fascie völlig frei, während die beiden Pakete kurz gestielt der Fascia lumbo-dorsalis frei aufliegen. Der Stiel ist mit dem oben erwähnten identisch und verläuft durch eine entsprechende Öffnung der Fascia lumbo-dorsalis, wo sich noch einige Knochenreste finden.

Nach Entfernung des derbfasrigen Gewebes der kutanen Fläche zeigt sich ein Gemenge innig miteinander durch derbes Gewebe verpackener gewundener Stränge von gelbweißer Farbe. Die Trennung der einzelnen Gebilde war recht schwer, da die Zugfestigkeit derselben in der Längsrichtung eine recht geringe war. Die einzelnen Stränge, die vielfach an

das Bild des geblähten Dickdarms erinnern, zeigten in ihrem Verlaufe sehr wechselnden Umfang, indem sie manchmal kolbig anschwellen, an anderen Stellen wieder recht dünn werden. Eine eigentliche Verästelung oder plexusartige Auflösung konnte nirgends gefunden oder dargestellt werden.

Mikroskopische Untersuchung. Die Herstellung und Untersuchung von Zupfpräparaten wurde leider aus äußeren Gründen unterlassen. Ich mußte mich darauf beschränken, Teilstücke des nicht mehr lebensfrischen

Fig. 3.

Der fasciale Seite der Geschwulst. X Stiel, der sich in die offene Wirbelsäule fortsetzt.

Tumors in Müllerscher und Flemmingscher Lösung und endlich in der von Wittmaak angegebenen Chromsäure-Formol-Eisessigmischung zu fixieren und dann in Celloidin einzubetten.[1]) Die Schnitte wurden zu-

1) Wittmaak, Zur histopatholog. Untersuchung des Gehörorganes, mit bes. Berücksichtigung der Fett- und Myelinsubstanzen. Zeitschr. f. Ohrenheilkunde, Bd. LI, S. 148. — Herr Privatdozent Dr. Wittmaak hatte die große Liebenswürdigkeit, mich in der mannigfachsten Weise bei der Ausführung der spezifischen Färbemethoden zu unterstützen. Ich möchte es nicht versäumen, ihm auch an dieser Stelle meinen herzlichsten Dank auszusprechen.

nächst mit Hämatoxylin-Eosin und van Giesonscher Lösung gefärbt und ließen nun deutlich zwei getrennte Bestandteile erkennen. In einem fibrösen fettreichen Grundgewebe waren, von diesem scharf geschieden, mehr minder große Knoten eingelagert, die auf demselben Schnitte bald quer als kreisrunde Gebilde, bald schräg oder längs als ovale, wurstförmige oder posthornartige Zeichnungen auffielen.

Bei weiterer Beobachtung zeigte sich das Grundgewebe verschieden, je nachdem es sich um einen Schnitt aus der Peripherie des Tumors handelte, wo dieser das Unterhautbindegewebe und an seinem Stiele Fascie und Muskulatur erreichte, oder der Schnitt mitten aus der Geschwulst herausgenommen war.

Hier fand sich als Matrix, welche die einzelnen Knoten miteinander verband, ein sehr lockeres Fasergewebe, das zahlreiche fettgefüllte Maschen bildete. Die zusammensetzenden Fasern zeigen spärliche Kerne und werden durch feingewellte, anscheinend gequollene Fibrillen gebildet, die sich mit Eosin und Fuchsin recht schwach färben. Gefäße sind sehr spärlich vorhanden. Größere Lymphgänge werden nicht gefunden, wenn wir von den zahlreichen Spalträumen absehen, die nicht mit Fett gefüllt sind und sich ohne Endothelauskleidung zwischen den einzelnen Fasern und Fibrillen finden. Wir glauben nicht fehlzugehen, wenn wir dieses Gewebe als myxomatös betrachten.

Ganz anders verhält sich die Matrix an der oben näher bezeichneten Peripherie der Geschwulst. Hier treten die fettgefüllten Maschen und leeren Spalträume vor den Bindegewebsfasern zurück, die sich zu derben, kernreichen Strängen zusammenschließen, so daß ein deutliches fibromatöses Bild entsteht. Die einzelnen Fibrillen färben sich leuchtend rot. Die fibrösen Stränge sind retikulär angeordnet, in den verschiedenen großen Maschen finden sich die später zu beschreibenden Knoten. Auffällig ist der Reichtum dieses Gewebes an großen Gefäßen, die das Faserwerk nach allen Richtungen durchziehen. Die Tunica media und die Adventitia der Gefäße ist verdickt und sehr kernreich; ein besonderer Zusammenhang der Bindegewebsstränge mit diesen Schichten ist nicht zu erkennen.

Dieses fibröse Gewebe verhält sich nun in nächster Umgebung der Knoten in besonderer Weise. Hier vereinigen sich die einzelnen Stränge zu ringförmigen Bündeln, die, durch einen mehr oder minder breiten Spaltraum von den Knoten getrennt, diesen umgeben.

Die verhältnismäßig reichlichen Kerne sind meist rund oder kurzoval, seltener spindelförmig, der Gehalt an Protoplasma ist groß. Die Kerne liegen an der Seite der Fasern, zwischen diesen finden sich viele Rundzellen.

Bei der Beobachtung der schon mehrfach erwähnten Knoten fällt bald auf, daß diese wohl im großen und ganzen gleichgebaute Gebilde darstellen, daß sich aber diese wiederum in zwei Arten scheiden lassen, deren feinerer Bau einige Verschiedenheiten aufweist. Im allgemeinen scheinen diese Differenzen an die Größe und den Umfang der Knoten gebunden zu sein. Wenn wir die kleineren betrachten, so sehen wir vor allem ein axial oder zentral verlaufendes Flechtwerk aus feingewellten, dicht gedrängten fibrillenartigen Gebilden, die viel stärker blau gefärbt erscheinen als die sonst im Gesichtsfeld vorhandenen Kerne. Die Anwendung stärkerer Vergrößerung ergibt, daß diese Gebilde die schmalen, leicht S-förmig geschlängelten Kerne

von zarten, schwer färbbaren, gewellten Fasern sind, die eng aneinander geschmiegt in gleicher Richtung und Schlängelung verlaufen. An diesen axialen Strang schließt sich nun ein ziemlich kernreiches fibrilläres Bindegewebe, dessen Fasern in lockerem Zusammenhang das Zentrum konzentrisch umkreisen, um sich an der Peripherie wieder zu einem derberen Fasergefüge zusammenzufinden. Gefäße oder Kapillaren finden sich in diesen Knoten nicht, sie finden wir an der Peripherie in jenen Faserzügen, welche aus der Matrix der Geschwulst hervorgehen.

Von diesen so beschriebenen kleinen und mittelgroßen Knoten finden sich nun alle Übergange zu den recht differenten großen Knoten. Die Verschiedenheiten sind in der Hauptsache durch den zentralen Strang bedingt. Wir sehen nämlich, wie sich das dichte Gefüge desselben allmählich auflöst, indem die einzelnen Fasern voneinander abrücken und kleine Spalträume zwischen sich lassen. Später ändern die Fasern, die vordem streng parallel zueinander standen, auch ihre Verlaufsrichtung, es entstehen zunächst wirbelartige, dann rosettenförmige Bilder und schließlich finden wir ein wirres Flecht- und Netzwerk von einzelnen geschlängelten Fasern, zwischen welchen blaurot verfärbte, kernlose, nicht scharf begrenzte Fasern verlaufen. Der konzentrisch geschichtete Bau der kleineren Knoten ist verschwunden. Nur an der äußersten Peripherie sammeln sich einzelne Bindegewebsfasern zu ringförmigen Strängen, die jedoch nicht die Dichte erreichen, die wir bei den erstgeschilderten Knoten finden. Die verschiedenen Knoten zeigen keine besonderen Lokalisationen, wir finden kleine und große, ebensowohl in Schnitten aus der Basis, wie aus der Peripherie der ganzen Geschwulst.

Eine Reihe von Schnitten, die aus entsprechend fixierten Partikeln stammten, wurden ferner den elektiven Nervenfärbemethoden unterzogen. Hier versuchten wir vor allem die Weigertsche Markscheidenfärbung und ihre Modifikation nach Pal, ohne daß es zunächst gelingen wollte, markhaltige Nervenfasern aufzufinden. Dagegen gelang es Herrn Dr. Wittmaak und später auch mir verhältnismäßig leicht, in den nach seinen Angaben vorbehandelten Schnitten nach Osmierung und darauffolgender Differenzierung nach Pal markhaltige Nervenfasern aufzufinden, die in den kleineren Knoten meist zentral gelegen sind, während sie sich in den größeren ziemlich unregelmäßig zerstreut finden.

Die Markscheiden zeigen sich als feine, unregelmäßig konturierte, meist tiefschwarze Fasern, die leicht geschlängelt parallel zueinander verlaufen. Bei starker Vergrößerung werden deutliche Einkerbungen wahrnehmbar, die den Lautermannschen Furchen gleichen. Die Größe und Länge der Markscheiden ist sehr verschieden, nicht minder auffällig sind die sehr wechselnden Breitenmaße. Vereinzelte, besonders umfangreiche Scheiden zeigen sich aus einzelnen rosenkranzförmig angeordneten Markkugeln zusammengesetzt, in ihrer Mitte verläuft der deutliche, gut erhaltene Achsenzylinder. Einen weiteren Unterschied in dem Verhalten der einzelnen Markscheiden zeigt ihre Fähigkeit, die einmal aufgenommene Osmiumsäure zu behalten, da wir durchaus nicht alle Scheiden glänzend schwarz finden. Wir sehen vielmehr recht viele Farbennuancen vom Tiefschwarzen bis zum Schwarz- und Dunkelbraunen, die sich alle an den Markscheiden desselben Schnittes zeigen.

Endlich muß noch betont werden, daß die sichtbaren Markscheiden eine erstaunlich kleine Zahl bilden, die in keinem Verhältnis zu der Dicke der axialen Stränge steht. In dem Matrixgewebe konnten wir niemals markhaltige Nervenfasern finden.

Recht schöne Bilder erhielt ich auch durch die einfache Methode von Finotti, der durch Osmium- und Pikrinsäure eine elektive Färbung erzielt, wobei jedoch die glänzend schwarze Kontrastfärbung nicht so offenkundig wird. Ich konnte auch mit dieser Methode, ebenso wie mit der gleichfalls geübten Kuschnitzky-Färbung nicht reichlichere Markbündel auffinden, was freilich mit der von Goldmann betonten Tatsache zusammenhängen kann, daß sich auf Schrägschnitten nur die oberflächlichen, derbfasrigen, nervenfreien Scheidenelemente zeigten. Dagegen zeigten mir Achsenzylinderfärbungen nach van Gieson und Czokor recht zahlreiche marklose Fasern innerhalb der verschiedenen Knoten, entweder im Verlaufe der axialen Stränge oder bei den größeren diffus verstreut, so daß durchaus nicht das Bild geschlossener Nervenfaserbündel entstand, wenn wir von den zentralen Strängen absehen, die ich wohl als vorwiegend markloses amyelinisches Nervenfaserbündel betrachten möchte. Freilich dürfen wir dies nur mit einer gewissen Wahrscheinlichkeit tun, da zum sicheren Nachweis die Beobachtung von Zupfpräparaten und ganz lebensfrischem Material nötig wäre. Doch dürfte die Tatsache, daß unsere Beschreibung der zentralen Stränge völlig derjenigen gleicht, die Virchow und zahlreiche jüngere Pathologen für das amyelinische Neurom geben, unsere Annahme recht stützen. Auch Virchow „fand eine Masse von länglichen Kernen inmitten einer festen fibrillären oder streifigen Grundsubstanz. Bei weiterer Behandlung zeigte es sich, daß die Kerne in Fasern enthalten sind, daß diese zu vielen parallel aneinander liegen und ganz eigentümliche Bündel bilden, welche sich durch den Reichtum und die Regelmäßigkeit der länglich ovalen, schmalen Kerne vor allen Bindegewebsbündeln auszeichnen."

Wenn wir nun zum Schluß den mikroskopischen Befund zusammenfassend darstellen sollen, so dürfen wir wohl behaupten, daß sich die beschriebene Geschwulst aus Nervensträngen zusammensetzt, die durch eine Masse vereinigt ist, welche dem Fasergewebe zuzurechnen ist und recht viele Arten desselben, vom derbfasrig-infiltrierten bis zum schleimig-myxomatös degenerierten, umfaßt. Die Nervenstränge aber sind von den in der normalen Anatomie bekannten recht verschieden, was vor allem durch eine Wucherung der bindegewebigen Anteile bedingt wird. Wir sehen das Peri- und noch mehr das Endoneurium verändert, indem die beiden fibrösen Scheiden eine geschwulstartige Zunahme erfahren, die sich in der Bildung von gleichgeartetem Gewebe kundgibt. Dieses aber zeigt wie die oben erwähnte Grundsubstanz alle Übergänge von der eigentlich fibrösen Form zur schleimigen Aufquellung und myxomatösen Degeneration.

Nicht minder auffällig sind jedoch auch die Veränderungen an den nervösen Bestandteilen der Stränge selbst. Sie kennzeichnen sich vor allem durch eine Degeneration der markhaltigen Fasern, die von der Änderung des Gehaltes und der Form der Myelinsubstanz bis zum völligen Schwinden derselben fortschreitet. Daneben ist die Auflösung der Nervenbündel zu einzelnen weithin versprengten Fasern, die sich vor allem auch

an den marklosen Gebilden zeigt, bemerkenswert. Ob sich diese primär bereits fanden oder erst sekundär durch die Umwandlung der markhaltigen Fasern entstanden, wagen wir nicht zu entscheiden.

Es handelte sich also im vorliegenden Fall um ein Rankenneurom, das die von P. Bruns in seiner ersten Mitteilung charakterisierte Form in typischer Weise zeigt. „Es bildet ein Konvolut zahlreicher, zylindrischer, mit Anschwellungen versehener solider Stränge, welche vielfach gewunden und verschlungen, zum Teil verästelt und zu unregelmäßigen Knäueln vereinigt, in eine weiche Umhüllungsmasse eingebettet liegen.

Über den mikroskopischen Befund, die Veränderungen der bedeckenden Haut und die klinischen Symptome werde ich mich, um Wiederholungen zu vermeiden, an anderer Stelle äußern. Hier möchte ich nur noch ganz kurz auf den eigenartigen Umstand eingehen, daß die Geschwulst mit einer Spina bifida occulta vereint ist. Ein analoges Vorkommen ist wohl schon beobachtet worden, aber bisher nirgends in der Literatur als solches hervorgehoben worden. Schon der 2. Fall von Bruns, der 1855 behandelt und 1858 von Lotzbeck als Fibrom veröffentlicht wurde, bietet das typische Bild einer Spina bifida occulta.

Ich kann es mir nicht versagen, an dieser Stelle einen kurzen Auszug der Krankengeschichte zu geben, obwohl diese den meinigen fast durchwegs gleicht, zumal dieses Vorkommen der Wirbelsäulendeformität einen recht klaren und einwandfreien Ausblick auf die Genese der Geschwulst gewährt.

„Ros. Scheermann, 12 Jahre alt, brachte außer einer leichten skoliotischen Verkrümmung der Wirbelsäule eine kleine Anschwellung in der Kreuzbeingegend mit zur Welt, die von einem braunen Muttermale bedeckt im 3. Lebensjahre Hühnereigröße erreicht, flach aufsaß und langsam bis zur Orangengröße wuchs, bis sie im letzten Jahre unter gleichzeitigen stechenden Schmerzen und Empfindlichkeit gegen Berührung das Volumen zweier Mannesfäuste erreichte.“ Sonst fehlten alle Beschwerden.

Ich übergehe die weitere Beschreibung der Geschwulst, deren Oberfläche sich leicht höckerig wie ein mit Schrotkörnern gefüllter Beutel anfühlte und die mit der pigmentierten Haut unverschieblich zusammenhing. Dagegen muß ich den Operations- und Sektionsbefund wieder im Auszuge bringen.

„Das Lospräparieren der Haut gelingt mit Mühe und bloß teilweise, die anfangs mäßige Blutung wird bei tieferem Eindringen stärker. An den Seiten sitzt die Geschwulst der Fascie des Glutaeus maximus und latissimus dorsi auf und wird mit dieser leicht und vollständig entfernt, so daß sie jetzt nur noch dem Kreuzbein und dem unteren Lendenwirbel aufliegt, wo sie sich weiter in die Tiefe erstreckt. Die Rückenwand des

Kreuzbeins fehlt und die Geschwulst zeigt sich in der Tiefe gegen den Wirbelkanal eindrückbar. Da man das Ende der Geschwulst nicht entdecken kann, wird von ihrer totalen Exstirpation abgesehen und der Tumor quer über den in die Tiefe gehenden Fortsatz abgeschnitten."

Die Patientin starb nach 8 Tagen an Sepsis, so daß die Autopsie das weitere Verhalten des nicht entfernten Restes der Geschwulstmassen offenbaren konnte.

„Der Dornfortsatz des 5. Lendenwirbels ist gespalten und zerfällt in zwei Teile, die einen Raum von 12 mm zwischen sich lassen und starr nach abwärts ragen. Die hintere Fläche des Kreuzbeins läßt eine von oben bis unten verlaufende Spalte im knöchernen Gerüste erkennen, deren Breite von 17 mm bis 6 mm beträgt, so daß der Rückenmarkskanal hier seines hinteren knöchernen Verschlusses ermangelt. Die Lücke befindet sich an der Stelle der Processus spinosi spurii, welche auf die gleiche Weise wie der Dornfortsatz des 5. Lendenwirbels so in zwei Teile getrennt sind, daß dieselben kurze höckerige Hervorragungen darstellen. Die Lücke am Kreuzbein und am 5. Lendenwirbel wird durch die Dura mater geschlossen, auf welcher vom 3. Paare der Foramina sacralia bis zum 4. Lendenwirbel Reste der Neubildung so fest adhärieren, daß beide ohne Grenze ineinander übergehen, von den übrigen Teilen des Kreuzbeins dagegen läßt sich die Geschwulst leicht lostrennen. Die Innenfläche der Dura mater erscheint nach Entfernung der Körper der Lenden- und Kreuzbeinwirbel vollkommen platt und intakt, indem keine Perforation der Geschwulst nach dem Wirbelkanale zu stattgefunden. Das Rückenmark bietet weder in Form noch in Konsistenz und Entwicklung irgendeine Abnormität dar.

Wir finden also auch hier das klassische Bild einer Spina bifida occulta, das vor allem von v. Recklinghausen, Muscatello und Joachimsthal ausführlich dargestellt wurde und von dem bisher nur etwa 50 genaue Beobachtungen existieren. Der erwähnte Brunssche Fall, den Lotzbeck als angeborne Geschwulst der hinteren Kreuzbeingegend veröffentlicht hatte, ist bisher noch nicht als Spina bifida occulta erkannt worden, was zum Teil dadurch bedingt sein mag, daß das komplizierende Rankenneurom in den Vordergrund des Interesses gestellt wurde. Von dieser Geschwulstart aber wurde ohne weiteres angenommen, daß sie ihren Sitz fast ausschließlich im Unterhautzellgewebe habe, was vor allem durch Bruns selbst betont wurde (2. Mitteilung), der freilich zuerst auch auf die Fortsetzungen in die Tiefe hinwies, die sich bei den genauer untersuchten Fällen stets nachweisen ließ. Die weitere Beobachtung und Berücksichtigung dieser Tatsache wurde dann durch die zuerst von Bruns hervorgehobene Annahme, daß das Rankenneurom die Erscheinungsform und den Ausdruck einer kongenitalen Elephantiasis sei, ohne weiteres unmöglich gemacht. Es soll an anderer Stelle dargetan werden, daß dieser scheinbare Zufallsbefund

eine Spina bifida occulta für die Pathogenese des Rankenneuroms von hoher Bedeutung ist.

Bevor wir nun auf Grund der in der Literatur niedergelegten Fälle eine eingehende Darstellung der eigenartigen Geschwulst zu geben versuchen, müssen wir uns über die Nomenklatur äußern, um eine Bestimmung und Umgrenzung des in Frage stehenden Gebildes vornehmen zu können.

Der schon von Bruns erwähnte und dann durch v. Recklinghausen genau nachgewiesene histogenetische Zusammenhang all der eingangs erwähnten angeborenen Bildungen kann nach den

Fig. 4.

Fig. 5.

Reproduktion eines Brunsschen (4) und des Herczelschen Falles (5).

Forschungen der letzten zwei Dezennien nicht mehr bestritten werden. Das Rankenneurom ist demnach eine Erscheinungsform der kongenitalen Neurofibromatose und teilt mit dieser die häufige Kombination mit anderen angeborenen Störungen der Haut- und Gefäßgebilde und den mikroskopischen Befund der Bindegewebsneubildung um das Nervengewebe, so daß wir es mit falschen Neuromen zu tun haben und der teilweise gewählte Ausdruck Fibrom der Nervenscheiden passender wäre. Doch hob v. Recklinghausen (Diskussion in der pathol. Gesellsch. 1898) wohl mit Recht hervor, daß der Praktiker unter Neurofibrom stets die fibromatöse Geschwulst der peripheren Nerven verstehe. Was das Rankenneurom jedoch von allen anderen Gebilden dieser Art trennt, ist seine eigen-

artige Form, die ihm den zutreffenden Namen gegeben hat. Wenn wir nun diese Tumoren von den anderen scheiden und für sich betrachten, so lassen sich wiederum zwei Gruppen bilden. Diesen ist die äußere Form nur bei oberflächlicher Betrachtung gleich. Bei näherem Zusehen finden sich Gebilde, die sich ohne weiteres in ein Gemenge von mehr minder dicken Strängen auflösen lassen, und solche, wo eine derartige Aufsplitterung unmöglich erscheint und die Geschwulst als ein Knäuel von rankenartig nebeneinander gelagerten und aufeinandergereihten knotigen Gebilden erscheint. Dazu kommt, daß bei den erst geschilderten Tumoren meist ein Anfang und ein Ende nachweisbar ist, indem diese Geschwülste im Verlaufe eines meist pathologisch veränderten Nervens auftreten, während bei den letztgenannten nur ein Stiel vorhanden ist, der keinem bekannten Nervenstamm entspricht und sich dann flächenförmig vor allem der Breite nach zum Rankenneurom ausdehnt. Ein Vergleich der hier reproduzierten Brunsschen und Herczelschen Geschwulst zeigt wohl die Berechtigung dieser Trennung (s. Fig. 4 u. 5). Des ferneren ergibt die Betrachtung des klinischen Verlaufs recht viele Unterschiede in bezug auf die Art der Komplikationen, die subjektiven und objektiven Beschwerden, die Rezidivfähigkeit und die Möglichkeit maligner Degeneration.

All das muß uns berechtigen, die beiden Formen von einander zu trennen, obwohl sich keine absolut scharfe Grenze zwischen ihnen finden läßt und Übergangsformen bestehen. Es dürfte unnötig sein, für die beiden umgrenzten Begriffe nach neuen Namen zu suchen. Der von Bruns zuerst gewählte Ausdruck des Rankenneuroms kennzeichnet treffend die knäuelförmige Anordnung der verschiedenen von gemeinsamer Basis sich ausbreitenden Stränge, ebenso wie das Verneuilsche Plexiformeneurom, das sich von einem Strange auflösende und wieder zu einem Strange findende Gebilde wohl andeutet. Wegen der bisherigen wahllosen Bezeichnung — von französischen Autoren wie Delfosse wurde der Name Rankenneurom; von Deutschen (Böhm) der des Plexusneuroms vorgezogen —, möchte ich beiden Begriffen das Beiwort „im engeren Sinne“ zufügen, um Mißverständnisse zu vermeiden, und von plexiformer Neurofibromatose oder Rankenneurom „im allgemeinen“ dann sprechen, wenn beide Arten zusammen bezeichnet werden sollen.

Geschichte des Rankenneuroms im allgemeinen.

Im Jahre 1857 fand das Rankenneurom als solches zuerst in der Literatur Erwähnung. Depaul und Verneuil zeigten in der

Société anatomique zu Paris einen der Nackengegend eines jungen Mannes entnommenen Tumor, der in einer Hautfalte auf den Hals herabhing, wegen seiner allmählich zunehmenden Größe Beschwerden machte und daher entfernt wurde. Unter der stark ausgeprägten Hypertrophie der Haut und ihrer Anfänge fand sich eine sehr eigenartige rötlich geknäuelte Erhebung, die teilweise an die Placenta erinnerte und die aus verlängerten Nerven gebildet war, die wie varicöse Stränge um sich selbst gedreht waren. Histologisch wurde neben diesem Nervengewebe noch reichliches neu sich bildendes Bindegewebe nachgewiesen. Ein Jahr später veröffentlichte Lotzbeck eine analoge Geschwulst der Kreuzbeingegend als angebornes Fibrom, ohne den Tumor einer genaueren mikroskopischen Untersuchung zu unterziehen. Obwohl dann Verneuil eine zweite Veröffentlichung über ein plexiformes Neurom gab, das er am Praeputium glandis beobachtet hatte (1861), und Guérsant schon vorher ein solches der Regio mastoidea beschrieben hatte, fand das Leiden in Deutschland recht wenig Beachtung, so daß Billroth 1863 unter Bezugnahme auf den Lotzbeckschen Fall ein typisches Knäuelneurom des Oberlides als Fibroid auffaßte, das nach Degeneration der Nerven von den Nervenscheiden seinen Ursprung nehme. Der schon 1851 von Passavant in Frankfurt a. M. veröffentlichte Fall mit „zahlreichen Neuromen des N. perinaei sinistri" ist nach der beigegebenen Zeichnung wohl sicher auch hierher zu setzen. Es dürfte sich um ein Plexusneurom im engeren Sinne handeln, das leider nicht genau genug beschrieben ist und erst in den 70er Jahren ebenso wie das 1854 veröffentlichte Plexusneurom s. str. des Sympathicus von Robin von französischen Autoren als hierher gehörig dargestellt wurde. Ob die von Passavant erwähnten Geschwülste der vorhergehenden Literatur (von 1818 beginnend) ebenfalls als plexiforme Neurome zu deuten sind, vermag ich nicht zu entscheiden. da mir die bezüglichen Originalarbeiten nicht zur Verfügung standen.

Sodann betonte Virchow in seiner Geschwulstlehre, in der er den Verneuilschen Namen Neuroma plexiforme annimmt, daß es sich bei diesem, wie bei den Neuromen überhaupt, weniger um eine Neubildung von Nervengewebe als um eine solche der fibrösen Scheiden handle. Gleichzeitig (1867) sammelte Margerin, Verneuils Schüler, 6 bis dahin beschriebene Fälle, unter denen sich jedoch 2 einfache Neurofibromatosen fanden. Nachdem dann Billroth einen zweiten Tumor der Orbiter als plexiformes Neurofibrom veröffentlicht hatte (1869), brachte Bruns die ausführliche Beschreibung

von 4 in der Tübinger Klinik seines Vaters beobachteten Fällen, zu denen er auch nach dem Urteile Virchows den Lotzbeckschen Fall zählte, und schlug für diese Art von Geschwulst die Bezeichnung Rankenneurom vor, da es sich nicht um ein Geflechtwerk, sondern um die Bildung rankenförmiger Stränge handle.

Das folgende Dezennium brachte außer einigen kasuistischen Beiträgen von französischen, deutschen und italienischen Autoren die Arbeit Marchands 1877, der auf Grund exakter mikroskopischer Nachweise den Tumor als zylindrisches Fibrom der Nervenscheiden auffaßte. 1882 hob dann v. Recklinghausen, der schon über 16 Fälle von Rankenneurom berichten konnte, die histogenetische Einheit aller dieser Gebilde hervor, die er als Neurofibromatose zusammenfaßte. Nun mehrten sich die kasuistischen Beiträge, unter denen die englische Literatur jedoch auffallend wenig vertreten ist, und die den Begriff des plexiformen Neuroms recht weit faßten, so daß Meslet 1892 14 Fälle als Beitrag brachte, von denen jedoch lediglich 3 hierher gehören, während die übrigen als wirkliche Lappenelephantiasis aufzufassen sind. Im gleichen Jahre veröffentlichte Bruns weitere 4 Fälle, mit denen er gleichzeitig 38 andere aus der Literatur zusammenstellen konnte. Den schon in seinen ersten Arbeiten gebrachten Gedanken eines Zusammenhangs mit der Elephantiasis congenita führte er hier weiter aus und kam so dazu, das Rankenneurom direkt als Elephantiasis neuromatodes zu bezeichnen. Dabei bezieht er sich zum Teil auf die Untersuchungen v. Recklinghausens, obwohl gerade dieser die multiplen Fibrome nicht als Erscheinungsform der kongenitalen Elephantiasis aufgefaßt wissen will.

Es folgen nun relativ zahlreiche kasuistische Beiträge, die in Deutschland zum größeren Teil als multiple Neurofibrome veröffentlicht werden und vor allem den mikroskopischen Bau auf Grund der elektiven Färbemethoden kennen lehren. Größere Zusammenfassungen finden sich lediglich in einigen französischen Thesen, die jedoch reichlich Ungenauigkeiten, besonders in bezug auf die deutsche Literatur, aufweisen. Einer der allerletzten Bearbeiter ist Delfosse, der 88 Fälle von Neuroma plexiforme zusammenstellt (1904). Im gleichen Jahre begnügt sich Hanke damit, das Rankenneurom des Lides zu betrachten, von dem er 43 Fälle aus der Gesamtliteratur sammeln konnte, ohne daß sich aus diesen irgendwelche neue Gesichtspunkte ergaben.

Kritische Zusammenstellung der bisher beobachteten Fälle.

Die Sichtung der in der Literatur niedergelegten Kasuistik über das plexiforme Neurom ist recht schwierig, da die bereits oben dargestellte Verwirrung der Begriffe und der Nomenklatur eine Reihe von Fällen als plexiforme Neurome betrachten ließ, die mit diesen einzig und allein die histogenetische Einheit teilten oder gar nur die gleiche mehr oder minder nebensächliche Komplikation zeigten. Hierher gehören vor allem jene Geschwülste, die als Elephantiasis neuromatodes und daher plexiforme Neurome beschrieben wurden, aber keinerlei spezifischen Merkmale dieser Geschwulstart zeigen. So wird man die in fast allen Statistiken wiederkehrenden Geschwülste bei dem Schwesternpaar Arnozans in der nachfolgenden Zusammenstellung vermissen, da es sich nach der Beschreibung Meslets um eine mächtige Lappenelephantiasis handelt, die mit zahlreichen Fibromen und Pigmentmälern kombiniert war und in dem einen Fall durch ihr Gewicht zur allmählichen Luxation des Atlas geführt haben sollte. Das gleiche gilt für den Fall von Abadie und den Lanzschen Fall, der als primäre Leontiasis beschrieben ist, wie für den von Poisson und Vignaud, Soldan (1. Fall) und v. Dessauer (Bruns 23. Fall). In anderen Fällen wird nun betont, daß lediglich die mikroskopische Untersuchung plexiformen Bau der Nervenfasern ergeben habe. Auch diese müssen ausgeschieden werden, da einzig und allein der grob anatomische Bau für die in Frage stehende Geschwulst in Frage kommt. Hierher gehören die Fälle von Genersich, Hürthle, v. Recklinghausen, Köbner, Payne, Chavasse, Lahmann, Kriege und vielleicht auch Bocasso.[1]) Endlich finden sich noch Fälle, die man trotz ihres plexiformen Baues bei dem Fehlen aller nervösen Elemente ebenfalls nicht hierher setzen darf, sondern als plexiforme Fibrome bezeichnen muß (Tietze, Goldzieher), obwohl freilich dieser Befund auch durch mangelhafte Färbetechnik bedingt sein kann.

In der nun folgenden Zusammenstellung will ich eine Scheidung der plexiformen Geschwülste in die von mir oben bereits bezeichneten Unterabteilungen versuchen. Für die allermeisten Fälle ergibt sich diese Trennung ohne weiteres, doch möchten wir hier bereits hervorheben, daß in einigen wenigen Fällen (Pomorski, Goldmann, Soldan, Delore et Bonne) nach der vorliegenden Beschreibung eine andere Deutung nicht ganz unmöglich erscheint.

1) Nur im Referat zugänglich.

Endlich soll an dieser Stelle schon betont werden, daß sich in der zweiten Gruppe eine Reihe recht mannigfacher Geschwülste vereinigt finden, die sich recht gut wieder in einzelne Unterabteilungen scheiden ließen. Ich erwähne nur die Fälle Verneuil, Kriege, Abbott und Shattock, die man als terminales plexiformes Neurom bezeichnen könnte. Wenn ich davon absehe, so geschieht dies vor allem deshalb, weil die genaue Bestimmung dieser Tumoren auf rein äußerliche Umstände Rücksicht nehmen müßte, ohne daß klinische Merkmale hierzu drängten.

I. Rankenneurome im engeren Sinne.

1. Depaul und Verneuil 1857. 19jähriger Mann, wahrscheinlich angeborne Geschwulst, langsam wachsend, zuletzt faustgroß in Form einer höckerigen Falte der Nackenhaut auf den Hals herabhängend. Bei Druck nicht schmerzhaft, zum Teil mit dicken krausen Haaren besetzt. An der Basis gut durchfühlbarer Stiel. Entlang dem Plex. cervicalis knotige Stränge. Hautpigmentation. Daselbst Geschwulst adhärend auf der Aponeurose, die mit entfernt wurde. Beim Abklemmen des Stieles lebhafter Schmerz.

Mikroskopisch fand Verneuil Hypertrophie der Talgdrüsen und Haarfollikel, außerdem über hundertfach vergrößerte Hautnerven bis zu Gänsekieldicke wie varicöse Knäuel gewunden, die sich einerseits zu den Hautpapillen erstreckten, andererseits zu einem dicken Stiel vereinigten. Die einzelnen Stränge waren durch junges fibröses Gewebe vereinigt. Heilung.

2. Lotzbeck 1858. Siehe S. 120. 12jähriges Mädchen, höckerige Geschwulst am Kreuzbein mit pigmentierter Haut und rascherem Wachstum im letzten Jahre. Starke Blutung bei der Operation. Makroskopisch stellt die Geschwulst eine fast runde, platte Scheibe dar. Die kutane Fläche ist mit derber, leicht sehnig glänzender Haut überzogen, die in einzelnen Lamellen abgetrennt die Oberfläche ähnlich der des Großhirns erscheinen läßt, bestehend aus einem Konvolut von gewundenen Erhabenheiten und dazwischen liegenden Furchen. Nach Wegnahme des Bindegewebes kommen mannigfach verschlungen darmartige Gebilde zum Vorschein, regellos gelagert, von weißlicher Farbe, glatter Oberfläche, beträchtlicher Konsistenz, Schnittfläche glatt mit konzentrischer Anordnung um ein dunkles Zentrum. Mikroskopisch als reines Fibroid betrachtet, nach 15 Jahren wurden von Bruns in den Strängen wie im Zwischengewebe Nervenfasern nachgewiesen.

3. Quersant 1861 (zit. bei Margerin). 13jähriges Mädchen mit einem Tumor des Warzenfortsatzes und einem kleinern des Gaumenbogens. Vor 4 Jahren Beginn der Entwicklung. Gleichzeitig Knochentumor am

Unterkiefer. Unter der Haut Stränge, die sich wie Darm anfühlten. Heilung durch Entfernung. Mikroskopische Hypertrophie der Nerven.

4. Billroth 1863. 6jähriger Knabe, seit einiger Zeit kleine harte Stränge, Knötchen im rechten oberen Augenlid bis in die Schläfe. Einige Punkte bei Berührung enorm schmerzhaft, andere schmerzlos. Mühsame Exstirpation. Mikroskopisch im Zentrum ein Nerv in fettiger Degeneration.

Die als Fibroid bezeichnete Geschwulst ist im beigegebenen Bilde ein typisches Rankenneurom.

5. Margerin 1867. 62jähriger Mann. Bis zum 15. Lebensjahre von Furunkulose heimgesucht. Auf einen im Alter von 10 Jahren nicht gereiften Furunkel wird die Geschwulst der Schläfengegend zurückgeführt. Bald Auftreten weiterer Tumoren. 45 Jahre alt, Sturz aus dem Wagen. Kontusion des Kopfes und der rechten oberen Extremität. Während eines Erysipels Verkleinerung der Geschwulst, doch bald darauf wieder Vergrößerung. Haupttumor an der Schläfe, von da nach der Stirn und der Orbita sich ausbreitend. Deutliche Lappenelephantiasis. Gefühl von Knoten wie bei der Varicocele. Im Gesicht außerdem hypertrophische Talg- und Haarfollikel, am Vorderarm und Oberarm Knoten verschiedener Art, sich teilweise ebenfalls wie plexiformes Neurom anfühlend. An den Beinen nichts. Am Rumpf kleine fibröse Polypen. Wegen der Multiplizität keine Operation.

6. Billroth 1869. 18jähriger Junge, Geschwulst im linken oberen Augenlide, bis in die Augenbrauengegend und in die Schläfe hineinragend. Weiche Konsistenz mit harten Strängen, deren hinteres Ende nicht abtastbar war. Augenhöhlenrand dicker als auf der rechten Seite. Angeboren, später gewachsen. Auge gut erhalten. Wenig entwickeltes Hinterhaupt. Im linken Seitenwandbein erbsengroßer Defekt im Knochen. Differentialdiagnose faßt die Möglichkeit einer Encephalocele in Betracht. Geschwulst war plexiformes Neurom, erstreckte sich sehr tief in die Orbita. Auf dem Querschnitt der Stränge konzentrische Schichtung, in der Mitte fettig entartete Nervenfasern.

7. Bruns 1870. 28jähriger Tagelöhner, hereditär nicht belastet. Seit der Geburt flache Geschwulst über dem rechten Ohr und der Wange, auf der seit dem 8. Lebensjahre Haare wuchsen. Schmerzen fehlten immer. Traumen waren ohne Einfluß. Tumor ist sackartig und geht ohne scharfe Grenzen auf Gesicht und Hinterhaupt über, wo er sich hinter dem Proc. mastoid. verliert. In der Tiefe der sich weich anfühlenden Geschwulst Knoten und wurmartige Stränge. Leichte Verschieblichkeit auf der knöchernen Grundlage, dagegen unverschieblich mit der bedeckenden Haut verbunden. Bei Berührung etwas empfindlich, bei Druck schmerzhaft an einzelnen Stellen. Bei der Operation finden sich Haut und Tumor nicht durch normales Unterhautzellgewebe, sondern durch junges Bindegewebe verbunden. Fascia parotidea-masseterica und Fascia temporalis sind stellenweise von der Geschwulst durchbrochen, worauf dann die Geschwulst die ganze Fossa temporalis ausfüllt. Blutung während der Operation ziemlich bedeutend. Tod unter septischen Erscheinungen am 15. Tage post operationem.

Sektion ergibt einen Geschwulstrest hinter dem Ohre auf dem rechten Warzenfortsatz, der einen ziemlich kreisrunden Defekt des Schädeldaches zwischen Hinterhaupts- und Schläfenbein bedeckt.

Makroskopisch zeigt der längliche Hauptanteil der Geschwulst unregelmäßige Oberfläche, die eine Zusammensetzung aus geformten Bestandteilen und einer formlosen Zwischensubstanz erkennen läßt. Nach schichtweiser Abtrennung der weichen, gefäßreichen Umhüllung erhält man regellos angeordnete Stränge und Wülste, die gewunden und geschlängelt zylindrische Form haben. Kein Zusammenhang der Stränge mit den Nervenstämmen derselben Gegend. Äußere Haut ist unverändert. Mikroskopisch Neubildung von Nerven unabhängig von präexistenten Fasern in zellreiches konzentrisches Bindegewebe und gewellten Fasern eingehüllt.

8. Bruns 1870. 33jähriger Mann. Mutter zahlreiche warzenartige Auswüchse der Haut, ein Bruder (Fall 9) trägt den gleichen Tumor wie er selbst. Flache Geschwulst in der linken Schläfengegend und am oberen linken Augenlide angeboren, langsam mit dem übrigen Körper in die Höhe wachsend. Tumor bestand aus gelappter Hautfalte, die den zur Pubertätszeit ohne äußere Veranlassung vereiterten Bulbus oculi bedeckt. In den ersten Lebensjahren soll nur schwache Lichtempfindung auf dem Auge bestanden haben. Haut mit der Geschwulst fest verbunden, sonst unverändert. Druck auf bestimmte Stellen der Geschwulst, die härtere Stränge und Knoten durchfühlen läßt, bewirkt äußerst heftige Schmerzanfälle.

Eine zweite Geschwulst am Halse seit 6 Jahren bemerkt, dann rasch bis zu zweimannsfaustgröße gewachsen. Oberfläche hart, Konsistenz derb und fest, seit 2 Jahren Heiserkeit sowie Atmungsbeschwerden. Zahlreiche Fibromata mollia an verschiedenen Körperstellen. Bei der Operation dieses Tumors ein Stiel gegen die Basis cranii und ein peripherer Durchschnitt, der auf dem Querschnitt Nervenstränge zeigte, die in die Geschwulst eintraten. Tod nach 10 Tagen an ulceröser Nachblutung aus der Carotis communis. Der Tumor war ein Neurom (maligne degeneriert?) des Vagus, der ebenso wie der Plexus brachialis und N. ischiadicus weiterhin zahlreiche bis taubeneigroße Neurome trug; auch die oben erwähnten kleinen Hauttumoren stellten sich als terminale Neurome der Hautnerven heraus.

9. Bruns 1870. 43jähriger Mann, Bruder von 8, trägt ganz die gleiche Geschwulst am Augenlide und der Schläfe mit genau denselben Symptomen, nur daß hier Lichtempfindung auf dem atrophischen Auge niemals bestanden haben soll. Sonstige Tumoren fehlen bei diesem Patienten.

10. Christot 1870. 18jähriges Mädchen, als Kind multiple Halslymphome. Seit einigen Jahren Amblyopie des linken Auges infolge Pigmentchorioditis. Vor ungefähr 10 Jahren entstand zu gleicher Zeit mit den Lymphomen am Hals eine kleine billardgroße Geschwulst, die langsam wuchs, bis vor 1 Jahre rascheres Wachstum eintrat. Niemals Schmerzen. Der ovale Tumor, der sich mit dickem Stiel gegen die Tiefe wendet, findet sich am Dornfortsatz des dritten Halswirbels und reicht bis fast zum Ohre. Diffuser Übergang in die Umgebung. Die ziemlich unveränderte Haut zeigt sehr wenig, aber sehr dicke Haare, die auf kleinen Hügeln stehen, wie sie sich bei der Gänsehaut finden. Weiche Konsistenz. Haut

ist adhärent. Fibroidartig harte Stränge und Knoten sind unter dem Finger durchzufühlen. Operation. Heilung.

Der Tumor besteht aus lamellösem Bindegewebe und zylindrischen gewundenen Strängen. Nach sorgfältiger Präparation dieser ergibt sich ein Bild des typischen R. N., an dem auch der Stiel gut sichtbar ist. Mikroskopisch zeigt die Haut lediglich geringe Hypertrophie der Talgdrüsen. Stränge bestehen aus konzentrisch geschichteten Bindegewebsfibrillen, die nach dem Zentrum zu immer weiteren Zwischenraum lassen, in denen zunächst von Schoenborn und Ponfick (Assistenten von Virchow und Langenbeck) keine Nervenfasern gefunden wurden. Später konnten jedoch degenerierte Nervenfibrillen gesehen werden.

11. Cristot-Laroyenne 1870. 5jähriger Knabe, gut entwickelt, seit 3 Monaten wurde Anschwellung der rechten Wange bemerkt, die stetig zunahm. Weicher Tumor mit kleinen Knötchen um das For. infraorbitale herum. Versuch, von der Wangenschleimhaut aus den Tumor zu entfernen, ist schwierig und gelingt nicht, so daß der Tumor weiter wächst. Keine Empfindlichkeit auf Druck. Anästhesie der Wangenhaut. Mikroskopischer Befund wie bei 10.

12. Rizzoli[1]) und Barbieri 1870. 25jährige Frau. Im Alter von 7 Jahren Exstirpation einer Geschwulst des rechten oberen Augenlides unter normaler Haut. Nach 13 Jahren Rezidiv und nach 17 Jahren Entfernung. Heilung. Typisches Neuroma cirsoides heteroplastische Nervenneubildung. Beginn im Alter von 4 Jahren.

13. Rizzoli[2]) und Barbieri 1870. 6jähriger Knabe, Hydrocephalus. Beginn mit 2 Jahren. Rechtes oberes Lid und Schläfengegendhaut verdickt, Brauenhaare zahlreicher und dicker. Entfernung. Heilung.

14. Cartaz 1876. 11jähriger Junge, angeborne Geschwulst hinter dem Ohr von 5 Frankgröße. Niemals Schmerzen, jedoch seit einigen Monaten stärkeres Wachstum. Nunmehr 10 cm umfangreiche, 3 cm hohe Geschwulst hinter dem linken Ohr. Verschiedene Konsistenz mit einzelnen ganglienartigen Knoten. Haut gut verschieblich. Differentialdiagnose schwankte zwischen kongenitaler Cyste und Lymphomen. Operation ergibt diffusen Tumor mit verschieden dicken Strängen der am Periost adhärent ist. Starke Blutung und Synkope macht die Exstirpation der ganzen Geschwulst unmöglich, die erst nach einigen Monaten vollendet werden konnte. Heilung. Mikroskopisch Bindegewebe und Stränge, bestehend aus konzentrischen Bindegewebs- und Nervenfasern.

15. Marchand (Volkmann) 1877. 12jähriger Junge, seit dem 6. Lebensmonate eine anfänglich kirschkerngroße, schmerzlos und langsam sich entwickelnde Geschwulst des linken Oberlides und der Schläfengegend. Keine hereditäre Belastung. Geistig gut entwickelt. Nach partieller Exstirpation Rezidiv. Teigige Geschwulst mit resistenteren Knoten und Strängen. Stärkerer Druck schmerzhaft. Geschwulst setzte sich tief in die Orbita hinein, unter dem Dache derselben fort. Heilung. Geschwulst

1) Nur im Referat zugänglich.
2) Nur im Referat zugänglich.

bestand aus lockerem Bindegewebe und darin eingebetteten, vielfach gewundenen Strängen. Unveränderte und atrophische markhaltige Nervenfasern.

16. Marchand und Volkmann 1877. 8jähriger Junge, vor 4 Jahren bemerkte man über dem rechten Ohre eine kleine, seitdem stetig anwachsende Geschwulst, die schmerzlos ohne Hautveränderung über die Schuppe des Schleifenbeins hinwegwuchs. Weiche, schlaffe, wenig druckempfindliche Geschwulst, 5 Zoll lang, $4\frac{1}{2}$ Zoll breit, 1 Zoll über dem Hautniveau. Kleine Knötchen und harte Stränge sind durchzufühlen. Zweimalige, ziemlich blutreiche Operation, die bis aufs Periost führte. Makroskopischer und mikroskopischer Befund wie bei 15, nur daß die Stränge entsprechend dem größeren Volumen dicker waren (bis zu 1 cm) Geschwulstmasse hing mit der unveränderten Kutis zusammen.

17. Rapok 1880. 17jährige Magd, angeborne Geschwulst des Oberlides, schmerzlos, in den letzten anderthalb Jahren rascher wachsend. Vater multiple plexiforne Neurome.

18. Bruns 1880. 38jähriger Mann, angeborne Geschwulst an Stirn und oberem Augenlid. Hyperostose am Stirnbein, Lappenelephantiasis, am ganzen Körper zahlreiche Fibromata mollusca, allgemeine multiple Neurofibrome.

19. Schuster (Gussenbauer)1880. 14jähriger Tagelöhnerssohn, keine hereditäre Belastung. Im 4. Lebensjahre Fall auf das Gesicht. Nasenbluten. Seitdem leicht diffuse Schwellung der Nase. Keine psychischen Defekte. Schwellung der ganzen Nase nach der Glabella und beiden Wangen übergehend. Kleinhöckerige Oberfläche, bei stärkerem Druck Schmerzempfindung. Über den ganzen Stamm zum Teil flächenhafte Pigmentierungen ausgebreitet, ebenda und an den Extremitäten zahlreiche Stränge mit einzelnen Knoten, die dem Träger bisher nicht aufgefallen waren. Keilexcisionen aus der Geschwulst, die bis auf den Knochen ging, ziemlich starke Blutung. Mikroskopische Untersuchung der soliden gewundenen, fest miteinander vereinigten Stränge ergab markhaltige Nervenfasern mit konzentrisch geschichteten Perineurallamellen. Anordnung der Fibrillenbündel, die Beschaffenheit der sie bekleidenden voluminösen Zellen war den an serösen Häuten, namentlich den an arachnoidealen Bindesubstanzformen ähnlich. Anatomische Diagnose: Zylindrisches Fibrom der Nervenscheiden mit Verdickung der Haut (harter, erworbener Elephantiasis).

20. v. Dessauer nach Bruns II. 42jähriger Mann, Geschwulst an Schläfe, Stirn, oberem Augenlid mit Lappenelephantiasis, ebenso an der Lendengegend. Knochendefekt im Stirnbein. Multiple Hautfibrome und Pigment am ganzen Körper, sowie Crista ossis iliaci verdickt mit Exostose.

21. Socin 1882. 27jähriges Mädchen, angeborene Geschwulst der rechten Gesichtshälfte, unregelmäßig knollig, stark pigmentiert; das erblindete Auge ist verdeckt. Unter der stark verdickten Haut harte Stränge, die sich in die Tiefe fortsetzen. Keine Schmerzen. 2malige partielle Excision. Starke Blutung. Heilung. Anatomisch starke fibröse Hyperplasie der Scheide vieler Nerven, demnach Elephantiasis mit plexiformem Fibrom der Nerven.

22. Leisrinck 1882. 19jähriger Mann, angeborene Pigmentierung. an Nacken, Hals und Brust allmählich zu einer Geschwulst auswachsend, von der wiederholt Teile abgetragen wurden. Nunmehr Wülste auf Schläfen- und Hinterhauptbein und am Nacken. Haut ist weich, in Lappen abhebbar, in der Tiefe harte, durch Stränge verbundene Tumoren. Entfernung der Hautlappen, wobei das Pericranium freigelegt wird und ein Haufen eigentümlicher Massen sich zeigt, die auf dem Querschnitt durchtrennte Neurome erkennen lassen. Sehr blutige Operation. Heilung. Nach Neelsen (Rostock) typisches Neurom im mikroskopischen Bild.

23. Böhm (Volkmann) 1883. 10jähriger Junge, hereditär nicht belastet. Seit Geburt diffuse Schwellung der rechten Wangen und Halsgegend, sehr allmählich, ohne Beschwerden wachsend, eine Schwester soll ähnliche Geschwulst in der gleichen Gegend gehabt haben. Tumor nimmt jetzt Ohren-, Hals- und Wangengegend ein. Auf Druck Schmerzen. In letzter Zeit schnelleres Wachstum. Entfernung der Geschwulst recht schwer, geringer Blutverlust. Später eine zweite weitere Entfernung. Heilung. Unter der teilweise mit krausen Härchen besetzten verdickten Haut Bindegewebsmasse von schleimiger Konsistenz, in die regenwurmartige Stränge eingebettet sind, die sich sehr schwer heraustrennen lassen. Zusammenhang mit den Nervensträngen der Gegend läßt sich nicht nachweisen. Mikroskopisch Bindegewebsneubildung unter Atrophie der Nervenfasern. Keine Vermehrung von nervöser Substanz. Nur Hämatoxylinpräparate.

24. Böhm (Volkmann) 1883. 30jähriger Mann mit plexiformem Neurom am Halse, hinter dem Ohrläppchen beginnend.

25. Rapok 1886. 27jähriger Mann, angeborenes Neurofibroma plexiforme am linken Unterkiefer. Seit 4 Jahren schnelles Wachstum. Auf Rücken und linkem Oberarm Lipome.

26. Labbé 1882. 20jährige Frau, im 1. Jahre der Geburt entstand eine elephantiastische Geschwulst, die Stirn und oberes Augenlid einnimmt (zit. nach Bruns und Hanke).

27. Billroth 1876. 15jähriges Mädchen, seit früher Kindheit rechte Schläfe dicker als linke, ebenso Augenlid und Wange. Haut normal, keine Beschwerden, der rechte Bulbus durchaus normal. In den geschwollenen Teilen, die sich wie ein Fibroma mollusc. anfühlen, tastet man harte, bei Druck empfindliche Knoten. Excision durch 2 Operationen. Heilung. Die plexiformen Neurofibrome waren in weiches, großlappiges Fettgewebe eingebettet.

28. Bruns II, 7. Fall. 20jähriges Mädchen, angeborene Geschwulst in der Orbita und am oberen Augenlid. Oberes Lid elephantiastisch. Defekt im Dache der Orbita, am Rande mehrere Exostosen.

29. Bruns II, 19. Fall. 10jähriger Knabe. Geschwulst wurde im 1. Lebensjahre beobachtet, sitzt in der Unterkiefergegend bis zum Hinterhaupt genau von der vorderen bis hinteren Medianlinie des Kopfes. Lappenelephantiasis, Hypertrophie der Hälfte der Mandibula. Pigmentierung der Haut, 50 kleine, pigmentierte, behaarte Mäler, zahlreiche Fibromata mollusca.

30. Kriege, 4. Fall, 1887. 33jähriger Mann, seit 17 Jahren Geschwulst an der Stirn, vor 15 Jahren unvollständig exstirpiert, langsames Wachstum von neuem, ohne daß Patient Schmerzen hatte. Exstirpation. Haut fest verwachsen. Heilung. Makroskopisch zusammenhängende Masse, mit erbsengroßen Knötchen und bandförmigen Strängen, so daß Andeutung von Plexiformität entsteht. Myxomatöses Gewebe mit markhaltigen Nervenfasern mikroskopisch nachgewiesen.

31. Pomorski 1888. 28jähriger Mann, von Jugend an pigmentierte Warzen der Haut. Wegen exsudativer, blutiger Pleuritis nach Trauma in Behandlung. Klinische Diagnose: Sarkom des Thorax. Die Autopsie ergab Fibromata mollusca, Neurofibromata vagi, mediani, ulnaris, radialis, ferner ein nachfolgend beschriebenes Neuroma racemosum nervorum intercostalium, das durch Druck auf die Vena cava zu Stauungserscheinungen und durch diese zum Tode geführt hatte.

Von der rechten Lunge ist nur an der Lungenwurzel etwas geschrumpftes Lungengewebe erhalten, während die ganze rechte stark erweiterte Thoraxhälfte von einer Geschwulstmasse eingenommen wird, die von der Gegend der Clavicula bis zur 4. Rippe reicht und aus 2 kindskopfgroßen, kugelrunden Tumoren besteht, die konzentrische lamelläre, fibröse Streifung mit etwas exzentrisch liegendem Kern auf der Schnittfläche zeigt. Zu diesen Kugeln scheint nun eine darunter liegende Geschwulst zu gehören, die jedoch im Bau völlig verschieden ist und aus einer großen Zahl von rankenartig gewundenen Strängen und Wülsten besteht, welche eine annähernd zylindrische bezw. varicöse Gestalt haben. Die Ranken winden sich schlangenförmig von der Wirbelsäule auf die Geschwulstkugeln hinauf und bedecken den unteren Teil derselben, von dem sie sich, durch lockeres Bindegewebe verbunden, leicht lösen lassen. Nach der Wirbelsäule zu sehr derbes, interstitielles Bindegewebe, das die Ranken scheidenartig einhüllt. Die Ranken enden einerseits blind mit einer kolbigen Anschwellung, andererseits gehen sie in feine Ausläufer aus, deren Zahl gewöhnlich 1 oder 2, selten 3 beträgt. Die Ausläufer bahnen sich schlangenförmig den Weg nach einem Intercostalnerven und bilden wahrscheinlich den ersten Anfang der Rankenbildung. Dicht an der Wirbelsäule wachsen die Ranken durch den ganzen Intercostalraum nach der äußeren Fläche der Rippen durch, wo sie in einer mehrfachen Schicht sehr derben Bindegewebes eingehüllt liegen. In den Intercostalräumen sind die Interkostalnerven in ähnlicher Weise wie der Vagus und der Oberarmnerv spindelartig, rosenkranzförmig verdickt. Mikroskopisch ergab sich ein enger Zusammenhang zwischen den fibrösen Kugeln und den sonstigen Neurofibromen, dagegen konnte ein mikroskopischer Nachweis von Nervenfasern in den Ranken selbst mit der Weigertschen Methode nicht geliefert werden. Die fibröse dunkle Hülle derselben liefert radienförmige Fortsätze nach dem Zentrum, die das Bild der amyelinischen Neurome Virchows ergeben und zum Schlusse führen, daß die hyalin degenerierte bindegewebige Scheide des zentral liegenden Nerven vorliegt, dessen Markscheide schon längst durch Wucherung des interstitiellen Gewebes verschwunden ist.

Ich habe diesen Fall ausführlicher beschrieben, weil er als R.-N. der Intercostalnerven aufgefaßt ist und überall als solches

angeführt wird; mir erscheint es jedoch nicht bewiesen, daß die feinen Ausläufer, die zu den Intercostalnerven gehen, die Anfänge des R.-N. darstellen. Dieser Umstand aber und der nachgewiesene Verlauf einer Ranke in der Nervenscheide des 7. Intercostalnerven sind die einzigen Gründe für die Annahme des Ausgangs vom Intercostalnerven. Ich möchte aus dem Verhalten des R.-N. an der Wirbelsäule schließen, daß in deren Nähe auch der Ursprung des R.-N. zu suchen ist.

32. Lacroix-Bonnaud (Mollier) 1893. 12jähriger Knabe, Geschwulst der linken Schulterblattgegend, im Alter von 4—5 Jahren nußgroß entstanden, seitdem schmerzlos gewachsen. Links konvexe Skoliose. Hautpigmentation. Tumor sitzt nahe der Wirbelsäule unter dem Schulterblatt, ist beweglich und absolut unempfindlich. Fühlt sich unregelmäßig wie ein Bindfadenknäuel an. Schwierige Entfernung wegen Strängen, die sich in die Zwischenmuskelräume erstrecken. Heilung. Mikroskopisch 2 konzentrische Bindegewebsschichten um ein Zentrum von feinen Längsfasern, die sich mit Osmiumsäure schwärzen.

33. Bruns II, 35. Fall 1891. 18jähriger Mann, Großvater, Vater und alle 3 Brüder mit multiplen Nervenfibromen behaftet, angeborene Geschwulst an der Grenze der Brust- und Lendenwirbelsäule, allmählich wachsend und schließlich sackartig herabhängend, rotbraun pigmentiert, behaart. Geschwulst ist von unregelmäßiger Konsistenz, in der Tiefe harte Knoten und Stränge. Berührung der Geschwulst erregt etwas Schmerz, der längere Zeit anhält. Außerdem über dem ganzen Körper verbreitete Pigmentmale von Linsen- bis 5 Markstückgröße und zahlreiche Fibromata mollusca von Linsen- bis Haselnußgroße, in perlschnurartigen Strängen dem Verlaufe der Hautnervenstämme entsprechend. Exstirpation durch Abtragung von der Fascie, wobei eine große Anzahl starker Stränge durchtrennt wurde, welche teils in die Tiefe drangen, teils unter der Haut der Nachbarschaft sich fortsetzten. Lebhafte Blutung nach Durchschneidung einer großen Zahl erweiterter Gefäße. Heilung; nach einigen Jahren Tod, nachdem Lähmung der unteren Extremitäten vorangegangen war. Makroskopisch geformte Bestandteile, vielfach gewunden, rankenförmig geschlängelt und formlose Zwischensubstanz. Mikroskopisch fibröse Verdickung des Epi- und Perineurium, bindegewebige Wucherung des Endoneurium. An Stelle der Nervenfasern schön gelocktes, gefäßhaltiges Bindegewebe. Mit stark verdünnter Kalilauge gelingt es, den Rest des Nervenfaserbündels nachzuweisen.

34. Arnozan-Laude 1890. 19jähriges Mädchen, keine hereditäre Belastung. Angeborenes Pigmentmal am Nacken, im Alter von 8 Jahren wird die Haut daselbst weich und schlaff, seitdem hin und wieder einige lancinierende Schmerzen, die sich zur Pubertätszeit vermehrten, während gleichzeitig eine wirkliche Geschwulst erschien. Jodtinkturinjektion, Wiener Pasta, Ignipunktur hemmten lediglich für einige Zeit das weitere Wachstum. Zurzeit besteht sackartige Hautfalte am Hinterhaupt und Nacken Nacken, die die Spuren der früheren ärztlichen Eingriffe zeigt. Tumor besteht aus zwei Hautschichten, die auf einander gleiten, doch fühlt man in der Tiefe auf dem Knochen gewundene derbe Stränge und Knoten teils

isoliert, teils in Gruppen vereinigt. Der ganze Nacken und Hals bis zum processus mastoideus zeigt diffuse kaffeebraune Pigmentation. Knoten auf Druck empfindlich, ebense Kompression des Ohres. Operation unter starkem Blutverlust durch parenchymatöse Blutung. Gewebe sehr derb. Knochen lag völlig frei. Forfsätze der Stränge in die Tiefe durchschnitten.

35. Andry et Lacroix 1891 (Fochier). 8jähriger Junge, hereditär nicht belastet. Beträchtliche Hyperostose des linken Schläfenbeines. Umfangreicher Tumor des linken Oberlides unter normaler Haut. Tumor besteht aus strangartigen gewellten Gebilden, die die Jochbeingrube ausfüllen. Auge ohne Defekt. Im Verlauf des dritten linken Intercostalnerven findet man subkutan einen ganz ähnlichen Tumor unter kaffeebraun pigmentierter Haut. Zweimalige Entfernung der Massen aus dem Lide, da sich nach wenigen Monaten ein Rezidiv eingestellt haben soll. Tumor der Unterschläfengrube wurde nicht angerührt. Die Untersuchung ergab plexiforme Stränge mit markhaltigen und -losen Fasern. Hyperplasie des Nervengewebes.

36. Andry et Lacroix 1892. 12jähriger Junge, seit frühester Jugend langsam wachsende Geschwülste in der rechten Rückenhälfte nahe der Wirbelrinne aus einer dicken braun pigmentierten Hautfalte bestehend, unter der resistente Knäuel zu fühlen waren. Eine ähnliche Hautlappengeschwulst am vorderen Rand der rechten Achselhöle. Entfernung. Heilung.

37. Herczel 1890. Siehe II. 10jähriges Mädchen, Mutter und Großvater an multiplen weichen Hautfibromen leidend. Geistig wenig entwickelt. Vor vier Jahren hinter dem linken Ohr kleine Knötchen, die sich etwas vergrößerten. Keine Schmerzen. Hinter dem linken Ohr findet sich jetzt eine etwa halbmondförmig gestaltete, ca. 12 cm lange hypertrophische Hautpartie, dem Knochen anliegend, die bleistift- bis kleinfingerdicke Stränge durchfühlen läßt. Exstirpation ergibt leichte Auslösung der subkutanen Geschwülste, wobei sich zwischen Proc. mastoideus und Os occipitis ein rhombischer, wahrscheinlich durch Druckatrophie entstandener Knochendefekt zeigt. Hirnpulsation. Unter der Galea liegt noch ein Strang, der jedoch zurückgelassen wird. Heilung.

38. Gernet 1892. Siehe II. 43jährige Patientin. Seit der Geburt auf dem behaarten Kopfe über dem rechten Ohre eine von einem braunen Muttermale bedeckte Geschwulst, die das Parietale verdeckt und in einer Falte pigmentierter unbehaarter Haut, ähnlich einer kleinen schlaffen Mamma, herabhängt. Auch sie ist weich und läßt reichliche wurmartige Stränge durchfühlen, das Os parietale weist Unebenheiten und grubige Vertiefungen auf.

39. Goldmann 1893. 14jähriges Mädchen, hereditär nicht belastet. Im vierten Lebensjahre hinter dem l. Ohre eine erbsengroße Geschwulst, langsam wachsend. Im letzten Jahre bedeutendere Zunahme der Geschwulst. Geschwulst 3 cm über dem Hautniveau, nach hinten scharf bis zur Medianlinie, nach oben handbreit über die Ohrmuschelspitze reichend. Haut unverändert. Vereinzelte braune Pigmentflecke. Bei der Palpation zahlreiche regenwurmartige Stränge, sowohl gegeneinander als gegen die Unterlage verschieblich. Bei Druck stärkere Schmerzen. Operation ergibt Konvolut

dickerer und dünnerer Stränge und Fäden. Wegen zahlreicher Fortsätze in der Tiefe Totalexstirpation unmöglich. Nach der Operation Ausfall der Sensibilität der Haut über der Geschwulst. Die Verschlingungen der Stränge waren so dicht und regellos, daß eine anatomische Präparation unmöglich war. Nach ihrer Lage am Halse konnte man annehmen, daß sie Äste der oberen Halsnerven darstellten, daher R.-N. des linken Cervicalplexus. Mikroskopisch Nervenstränge mit gewuchertem Endoneurium. Kein Rezidiv.

40. Poncet-Collet und Picqué 1894. 15 1/2 jähriger Junge. Keine hereditäre Belastung. Seit dem zweiten Lebensjahre ohne äußere Ursache schmerzloses Wachstum einer Geschwulst, die sich von der Wange nur auf die benachbarten Gebiete fortsetzt. Seit zwei Jahren Stillstand. Geschwulst besteht aus zwei Falten zwischen Augenbrauen und Kiefer, welche Veränderungen der unterliegenden Knochen verdecken, die genau in der Mittellinie abgegrenzt sind. Einige Pigmentflecken auf der hypertrophischen Haut. Schläfengrube ist tiefer. Auf der Innenseite der Wange ein breiter Vorsprung, die Zunge zeigt an der Spitze einen weichen Tumor. Schwerhörigkeit der befallenen Seite. Dreimalige Operation. Entfernung der aus Nervensträngen bestehenden Tumoren, Stiel hinter dem Warzenfortsatz. Starke Blutung. Heilung. Mikroskopie ergibt langfasriges Bindegewebe mit vereinzelten Kernen konzentrisch um ein zentrales Nervenfaserbündel in der Weise angeordnet, daß das Netz gegen dieses hin immer zarter wird. Hyperplasie des Nervengewebes.

41. Helferich. 22jähriger Knecht, keine hereditäre Belastung, als 12jähriger Knabe von einer Kuh in die rechte Schläfengegend gestoßen, nach 2 Jahren Schwellung der rechten Schläfengegend, die allmählich Jochbogen, Augenbrauen und die Gegend hinter dem Ohr einnimmt. Haut über dem Tumor unverändert, in der Peripherie sind einzelne stark geschlängelte strangartige Bildungen von verschiedener Dicke fühlbar. Stärkerer Druck auf die strangartigen Gebilde erregt ziemlich heftigen Schmerz. Diagnose plexiformes Neurom wurde gestellt und der Tumor operativ mit der Fascia temporalis entfernt. Einige zur Fissura orbitalis inferior verlaufende Stränge bleiben zurück. Sorgfältige Blutstillung. Am Schädel findet sich oberhalb der Temporalis-Insertion eine unebene etwas höckerige Partie unter dem unverletzten Periost, offenbar ein Produkt der Geschwulstentwicklung. Heilung. Mikroskopie (Prof. Grawitz) ergibt keine einzige normale markhaltige Nervenfaser, sondern wesentlich ein Schleimgewebe, in welchem einzeln oder in Bündeln beieinander liegend, kernhaltige Nervenfasern verlaufen. Dieselben sind parallel angeordnet, zwischen ihnen ziehen in regelmäßigen Abständen Fasern hin, die vielfach Kerne enthalten und leer gewordenen Schwannschen Scheiden gleichen.

42. Delens et Darier 1890. 23jähriges Mädchen, plexiformes Neurom des Oberlides und der linken Schläfe, wahrscheinlich angeboren, obwohl es nach einem Traume im Alter von 13 Monaten entstanden sein soll. Enorme Hypertrophie der pigmentierten Haut. Partielle Exzision. Stiel nach der Orbita. Sehfähigkeit sehr gering.

43. Ollier et Picque 1894. 29jährige Bäuerin. Angeborene Geschwulst der rechten Wange, des Oberlides und der Schläfe, sowie der

Warzenfortsatzregion. Keine hereditäre Belastung. Incision hinter dem Ohr. Freilegung der Schädelbasis. Exstirpation von nervösen Strängen.

44. Ramarkers et Vincent 1894. 16jähriges Mädchen, hereditär nicht belastet. Nach einem unbedeutenden Trauma im 3. Lebensjahre entwickelte sich im Nacken ganz langsam ein weicher Tumor, der mit einem anderen Tumor der Hinterhauptsgegend zusammenhängt. Die Haut des Nackens ist braun pigmentiert und verdickt. Palpation ergibt eine Reihe von harten Strängen, die sich weithin verfolgen lassen. Operation ergibt zahlreiche weißliche, knäuelartig gewundene Stränge, die sich nach allen Richtungen verfolgen lassen und zum Teil auch sich gegen die Querfortsätze der Wirbel zu erstrecken scheinen. Man begnügt sich damit, nur den Hauptteil der Geschwulst zu entfernen. Heilung. Mikroskopisch lassen die Stränge einen Aufbau aus welligem Bindegewebe mit wenigen Zellen und Gefäßen erkennen. Im Zentrum dieser Stränge finden sich markhaltige Nervenfasern, teils isoliert, teils in Gruppen vereinigt. Remaksche Fasern konnten nicht aufgefunden werden.

45. Collet et Piqué 1894. 18jähriger Junge, angeborne Geschwulst in Form zweier Hautfalten, deren eine das gesunde linke Auge bedeckt, während die andere von der Lippenkommissur zum Ohre zieht und im Gehörgang endigt. Taubheit. Atrophie des Oberkiefers. Die linke Gaumenbogenhälfte wölbt sich gegen die Mundhöhle vor. Kleine Tumoren unter der Gehörgangs- und Nackenhaut. Operation. Mikroskopisch Neuroma plexiforme.

46. Paviot 1894. 19jähriges Mädchen, hereditär nicht belastet. Im Alter von 7 Monaten erschien auf der rechten Wange ein langsam wachsender Tumor, der sich allmählich auf die Nachbargegend ausdehnte. Zweimalige Exstirpation von Teilen der aus gewundenen Strängen bestehenden Geschlwulst, die mikroskopisch den Bau des plexiformen Neuroms zeigte.

47. Jacqueau 1895. Junger Patient, im Alter von 3 Monaten entstand ein plexiformes Neurom des oberen Augenlides und der Wange, das allmählich das gesunde Auge völlig verdeckte. Typisches plexiformes Neurom, die knöcherne Unterlage ist deformiert und wölbt sich nach außen vor. Keine Schmerzen. Auf der Haut einige Pigmentflecke. Beim Husten oder Senken des Hauptes Vergrößerung der Geschwulst (Tellier nimmt deshalb in der Diskussion Meningocele an). Bei operativer Entfernung durch Rollet ergibt die Diagnose plexiformes Neurom.

48. Chipault 1896. 8jähriger Junge, hereditär nicht belastet. Seit frühester Jugend Tumor der Zunge, der in der letzten Zeit stärker gewachsen ist und den Anschein eines Angioms erweckt. Ein analoger Tumor an der Oberlippe und hinter dem rechten Ohre, der bei der Palpation ein Gebinde von dicken Fäden zu enthalten scheint. Absolut schmerzlos. Bei Druck etwas Verkleinerung. Mikroskopisch: Nervenstränge und konzentrisch angeordnete Bindegewebszüge.

49. Chipault 1897. 20jähriger Mann, seit der frühen Kindheit Tumor der Hinterhauptsgegend von einem Ohr zum anderen reichend. Die Haut zeigt lange, einzeln stehende Haare. Unter ihr einzelne Knoten und Stränge. Auf Druck unempfindlich. Schwierige Entfernung wegen starker

Blutung. Die Geschwulst ging bis aufs Periost. Makroskopisch sicheres plexiformes Neurom.

50. Finotti 1896. 13jähriges Mädchen. Erst vor 3 Jahren wurde am Rücken des Kindes eine Geschwulst bemerkt, die seit dieser Zeit oft in die Umgebung ausstrahlende Schmerzen verursachte. Bei genauerem Zusehen wurde auch noch Hautpigmentierung bemerkt, die zunächst drei Querfinger über dem rechten Lig. Pouparti saß und im weiteren Verlaufe mit der am Rücken liegenden sitzenden Geschwulst im Wachstum gleichen Schritt hält, so daß sich jetzt ein brauner Pigmentfleck findet, der von der Mittellinie des Rückens sich nach vorne erstreckt. Unter der Pigmentierung unverschiebliche Geschwulst, die sich wie aus Strängen geflochten anfühlt. Operative Entfernung, der tief in die Muskulatur sich erstreckenden Geschwulst; die erkennbaren Stränge stammen von den Rami perforantes. Histologische Untersuchung ergab derbes fibröses Gewebe, in dem die erwähnten Stränge liegen, die durch wucherndes Bindegewebe verdickte Nervenstämme und -bündel darstellen. Perineurales Fibrom. Weder Neubildung noch Degeneration von Nervenfasern.

51. Menke 1898. 23jähriger Mann, angeborne Geschwulst in der linken Weiche, die Gürteldruck unerträglich machte. Mutter und Großmutter, sowie ein Bruder der Mutter leiden an multiplen Neuromen. Geschwulst in der Weiche wuchs zuerst langsam, später schneller und macht erst seit den letzten Monaten Schmerzen. Auf der Rückenhaut eine große Anzahl bräunlicher Pigmentflecke. Einige Finger über der linken Crista ossis iliam eine verschiebbare, aus vielen spindelförmigen Knoten bestehende, auf Druck ungemein schmerzhafte Geschwulst. Haut über dem Tumor ist teigig. Die Geschwulst, die ein typisches Rankenneurom war, ließ sich schwierig entfernen, da sich einige Stränge tief in die Muskulatur einsenkten. Dem Sitze entsprechend werden als Ausgangspunkte die Lumbalnerven angenommen. Mikroskopische Untersuchung von Benda ergibt im Zentrum der Knoten ein, bisweilen auch mehrere Bündel markhaltiger Nervenfasern, denen sich zunächst unregelmäßig, dann konzentrisch angeordnete Faser- und Zellzüge nach außen anschließen. Außer diesem Rankenneurom noch Rosenkranzneurome am N. auricul. magn. sinister und dexter, sowie des N. medianus dexter. Ferner findet sich noch ein Rankenneurom von kleinem, aber typischem Bau im Bereich der Nervi occipitalis minor und subcutaneus colli. Endlich besteht noch eine Reihe von Knoten an den verschiedensten peripheren Nerven. Patient ist idiotisch veranlagt.

52. Katz 1898. 12jähriges Mädchen, im Alter von 3 Jahren Fall, dann allmähliche Verdickung des rechten oberen Augenlides, niemals Schmerzen. Sehvermögen rechts geringer als links. Wiederholte Operation, wobei zuletzt zahlreiche gelblich weiße, dick gewundene Stränge zum Vorschein kamen, woraus die Diagnose plexiformes Neurom gestellt wurde. Die Stränge ließen sich leicht aus der Tiefe hervorziehen, doch war es nicht möglich, tiefer in der Orbita liegende Stränge sämtlich zu entfernen. Mikroskopisch Nervenfaserbündel von konzentrisch geschichtetem Bindegewebe umgeben, das in einigen Teilen der Schnitte auch allein vorkommt. (Annahme einer Druckatrophie.)

53. Sachsalber. 7jähriges Kind. Bei der Geburt war schon die

linke Gesichtshälfte größer. Dieselbe ist asymmetrisch, nach abwärts verzogen und vergrößert, bedingt durch Veränderung des Gesichtsskelets und einen in der Orbita sitzenden Tumor. Zackige Defekte in der knöchernen äußeren Orbitalwand dem großen Keilbeinflügel entsprechend. Teigig weicher Tumor, in dem sich deutlich derbe Stränge und Läppchen durchfühlen lassen. Buphthalmus. Fingerzählen möglich. Enucleatio bulbi. Stiel der Geschwulst geht durch die Fissura orbit. inferior. Heilung. Haut über der Geschwulst elephantiastisch. Geschwulst besteht aus unregelmäßigem Gewirre anastomosierender und vielfach gewundener Stränge, die sich ziemlich leicht von einander trennen lassen. Mikroskopisch markhaltige Nervenfasern, Langhanssche Blasenzellen.

54. Soldan und Bergmann 1896. 20jähriges Dienstmädchen, seit dem 2. Lebensjahr Anschwellung in der linken Halsgegend, die langsam wuchs, ohne jemals Beschwerden zu machen. Keine hereditäre Belastung. In der linken Halsgegend ist an Stelle des normalen Hautüberzuges ein in großen Lappen herabhängendes Gebilde getreten, das vorne bis zum Zungenbein, hinten bis zum Ohre reicht. In der Tiefe kleine Knötchen und dünne Stränge. Zahlreiche Fibromata mollusca und Naevi pigmentosi zum Teil im Verlaufe der Nerven angeordnet. Wiederholte partielle Exzisionen. Die Stränge bestehen aus Nervenfasern und gewuchertem Bindegewebe.

55. Begouin 1897. 40jährige Frau, von der Geburt an auf der linken Schläfe eine behaarte Stelle, deren Haare sie im 13. Jahre mit einer Salbe wenigstens im Zentrum entfernte und die vom 20. Jahre an sich langsam in einen allmählich wachsenden Tumor verwandelte. Bei der Untersuchung findet sich in der linken Schläfengegend bis an die Augenlider heranreichend ein flacher, in der Haut gelegener Tumor in dem kleine Knötchen zu fühlen sind. Mikroskopische Untersuchung ergibt plexiformes Neurom, weshalb dieser Fall vielleicht auszuschalten ist.

56. Legrain 1898. 40jähriger Mann, im Alter von 2 Jahren nach Schädelbruch Geschwulst des linken Oberlides, welche langsam schmerzlos wuchs. Jetzt faustgroß, von der Nasenwurzel bis zum linken Ohre reichend und aus drei großen Hautfalten bestehend. Unter der unveränderten Haut fühlt man eine Reihe von Paketen aus harten knotigen Strängen, die das Gefühl einer Varicocele geben. Ein ähnlicher Tumor auf der Höhe der Talocruralgelenke.

57. Mouchet 1901. 10jähriges Mädchen angeborne Geschwulst des Nackens unterhalb und rechts von der Protuberantia occipital externa. Haut normal. Mit 3 Jahren rascheres Wachstum. Zurzeit besteht eine Art Nackenwulst (chignon), der die ganze rechte Hälfte des Nackens zwischen Warzenfortsatz und der Mittellinie einnimmt. Tumor ist mit der Haut auf der Unterlage verschieblich. Zahlreiche Lipome und Pigmentflecke am übrigen Körper. Teilweise Entfernung ergibt einen Haufen anastomosierender Stränge, die sich aus meist marklosen Fasern zusammensetzen, die in gefäßarmes Bindegewebe eingehüllt sind.

58. Nové Josserand et Piollet 1901. $14\frac{1}{2}$jähriges Mädchen, zuerst langsames, später rasches Wachstum eines angeborenen Tumors der Lendengegend, der hier stielförmig angewachsen bis zur Kniekehle reicht.

Haut braunrot pigmentiert, ödematös. Keine Bewegungs- oder Sensibilitätsstörungen. Zirkuläre Exzision unter Durchschneidung dicker Stränge, die Nervenstämmen gleichen. Wirbelsäule ohne Defekt. Mikroskopisch plexiformes Neurom.

Siehe Bemerkung zu Begouin.

Ehrich 1903. 7jähriger Knabe. Geschwulst aus enorm verdickten, stellenweise bis doppeldaumendicken Nervensträngen füllte die ganze Nackengegend aus und konnte nur unvollständig exstirpiert werden, da die Stränge sich zu den tiefen Halsmuskeln bis gegen die Wirbelsäule hin fortsetzten. Ausgedehnte Pigmentierung der Haut.

59. v. Bergmann 1903. Demonstriert in der freien Vereinigung der Chir. Berlins ein plexiformes Neurom des linken Occipitalnerven beim Kinde.

60. Albert 1889. 27jähriger Mann, angeborne Geschwulst an Nase, Wange und Oberarm. Am ganzen Körper Pigmentflecken, allgemeine multiple Nervenfibrome, mehrere kavernöse Angiome.

61. L. Bruns 1897. Nackenneurom, das sich auf der linken Seite von der Wirbelsäule unter den Rippenbogen bis fast in die Mitte des Bauches erstreckte. Hier muß die Neurombildung wohl in den Wirbelkanal gehen, da ganz symmetrische atrophische Lähmungen im Bereiche des Lumbalplexus bestehen.

62. Snéquirew 1900. 24jährige Frau mit Geschwulst der rechten Gesichtshälfte von der Stirne bis zum Ohre reichend und über das rechte Auge in Form eines Lappens herabhängend, von gekörnelter (chagrinée), aber normal gefärbter Haut überzogen. Erweiterte Talgdrüsen, einige Haare finden sich auf dem Tumor. Der freie Teil der Geschwulst ist weich, der aufsitzende ziemlich kompakt. Sehkraft sehr beschränkt. Die Geschwulst ist seit der frühen Kindheit ständig gewachsen. Eine ähnliche kleine Geschwulst unter der Bauchhaut nahe der linken Achselhöhle. 2malige partielle Abtragung der Geschwulst, die durch besondere Stränge sich in die Umgebung fortpflanzte. Tumor ist sehr hart. Ziemlich starke parenchymatöse Blutung. Weiße Stränge gehen in die Tiefe, die sich nach späterer mikroskopischer Untersuchung als Nerven auswiesen. Die Nerven (nach Pal gefärbt) sind von verschiedener Dicke und zeigen auch in ihrem Verlaufe verschiedenen Umfang. Markhaltige und marklose Fasern.

63. Oriot 1897. 26jähriger Mann mit angebornen Naevi pigmentosi und pilosi ohne hereditäre Belastung. Im Alter von 14 Jahren entstand das erste Molluscum fibrosum. Zahlreiche Nävi auf dem Körper. Neben vielfachen kleinen gestielten Hauttumoren zwei von Nußgröße, einer in der linken Leistenfalte, ein anderer an der Grenze der Brust und Lendengegend, links von der Mittellinie. Auf der Höhe dieser Geschwulst findet man in der Mittellinie unter der Haut eine unregelmäßige Masse, die das Gefühl der Varicocele gibt, auf Druck schmerzhaft ist und mandarinengroß ist. Wahrscheinlich plexiformes Neurom.

64. Duclos 1903. 3jähriges Kind mit einer angebornen Anschwellung des rechten Oberlides. Bei der Betastung hat man das Gefühl von harten Strängen, als ob man ein Bindfadenpaket anfühlte. Keine sonstigen

Veränderungen, keine hereditäre Belastung. Behandlung mit Elektropunktur hatte einigen Erfolg. Dann operative Entfernung des diffus ausgebreiteten Tumors. Mikroskopische Untersuchung ergibt Degeneration der Nervenfasern und Wucherung des Bindegewebes.

65. Preindlsberger 1903. 9jähriger Bauernsohn, angeborene Geschwulst der rechten Kopf- und Halsseite. Haut ist fleckig braungelb pigmentiert. Konsistenz der Geschwulst ist flaumig weich, teilweise kompressibel und größere und kleinere Knollen und Stränge aufweisend. Am Stamme wie am Oberschenkel zahlreiche Pigmentmäler. Partielle Exstirpation ergibt ein langes Bündel solider glattzylindrischer Stränge. Mikroskopisch markhaltige Nervenfasern und Bindegewebe.

66. Aurand 1903. 17jähriger Mann seit frühester Jugend schmerzlose Geschwulst des Oberlides, die seit 8 Tagen zu einem völligen Verschluß des Auges geführt hat. Keine hereditäre Belastung. Gänseeigroße Geschwulst unter unveränderter Haut. Bei der Palpation Gefühl eines Bindfadenpaketes. Schläfengegend zeigt Pigmentmal, die Schläfengrube ist ausgefüllt mit Strängen und kleinen harten Knötchen. Deformation des Arcus ciliaris und des Stirnbeins. Vertiefung der Schläfengrube. Augenhintergrund normal, keine sensiblen Störungen. Am Rumpfe zahlreiche kaffeebraunen Pigmentmäler.

67. Hanke 1904. 1. Fall. 18jähriges Mädchen, seit 7—8 Jahren Anschwellung des Lides des rechten Auges langsam zunehmend. Haut normal. Schwellung ist durch Fingerdruck zum Verschwinden zu bringen. Einzelne Fibromata mollusca am sonstigen Körper, über denen die Haut teilweise pigmentiert ist. Entfernung einer schwammigen, rötlich weißen Gewebsmasse, wobei man in der Gegend des äußeren Lidmuskels auf ein Konvolut derber gewundener Stränge, nicht unähnlich verkalkten Arterien, stößt. Ein solches reicht tief in den lateralen Teil der Orbita und setzt sich in einem weit nach rückwärts ziehenden Strang fort, dessen Entfernung nicht vorgenommen wurde. Berührung oder Zug an diesen Strängen war sehr schmerzhaft. Heilung. Mikroskopie s. unten.

68. Hanke 1904. 2. Fall. 13jähriges Mädchen, im 5. Lebensjahre Keuchhusten, dann Schwellung des Oberlides und eine Ptosis, die im Laufe der Zeit stetig zunahm. Nie Schmerzen. In der Kreuzbeingegend ebenfalls eine Geschwulst, zufällig vor einem Jahre beim Waschen entdeckt. Schwellung wie im 1. Fall auf Druck schwindend. Die Schläfengrube ist pathologisch vertieft, der Jochbogen auf eine dünne scharfrandige Knochenspange reduziert. Haut läßt sich nicht von der Geschwulst abheben. Im Oberlide 2 geschlängelte, federkieldicke harte Stränge, die auf Druck schmerzhaft sind. Bulbus zeigt eine Phlyktäne. In der bräunlich pigmentierten und behaarten Sakralgegend fühlt man unter der vollständig normalen Haut eine im geringen Grade bewegliche kirschgroße, knorpelharte, höckrige, schmerzlose Geschwulst, die an einem dünnen harten Strange befestigt ist, der aus einer Stelle in der Wirbelsäule neben den Dornfortsätzen zu kommen scheint. Entfernung des Tumors des Lides und der Schläfengegend, der sich über die Gegend diffus verbreitete. Geringe Blutung. Die charakteristischen, derben, gewundenen Stränge sind in großer Anzahl vorhanden. Mikroskopisch zahlreiche markhaltige Nervenfasern mit

Wucherung der endoneuralen zwischen den einzelnen Fasern gelegenen Zellen und konzentrisch angeordnetem Bindegewebe. Langhans- und Koppsche Blasenzellen. Im weiteren Verlaufe hydropische Degeneration der endothelialen Lymphspaltenauskleidung, myxomatöse Degeneration des neugebildeten Bindegewebes und Untergang der nervösen Elemente.

69. Delfosse 1904. 3jähriges Mädchen, seit der Geburt Exophthalmus, später Vergrößerung der ganzen Augengegend, im Alter von 2 Jahren Erblindung. Wegen der Schmerzen im Bulbus Entfernung derselben. Keine hereditäre Belastung. Schwächliches Kind. Tumor der rechten Augengegend, vor allem des Oberlides, das wie ein Schleier die Augenhöhle deckt. Palpation ergibt zunächst weiche Konsistenz wie bei Ödem oder Angiolipom. Auf Druck Verkleinerung der Geschwulst. Am Rande der Orbita fühlt man ein hartes Paket, das sich mit gänsekieldickem Strange in die Augenhöhle fortsetzt, ein gleiches Gebilde findet man nach außen hin gegen die Schläfe, ein drittes gegen die Wange. Keine Palpation, keine Schmerzen. Entfernung der knotigen Stränge, die sich zum Teil gegen den Stamm des N. opticus zu wenden scheinen. Mäßige Blutung. Nach 3 Tagen Tod ohne besondere klinische Erscheinungen. Autopsie ergibt mäßig getrübtes Exsudat im Duralsack. Auf der Sella turcica der rechten Seite finden sich einige weißliche, aufgerollte Stränge, die sich auch in der rechten Gesichtshälfte noch in reichlicher Menge zeigen. Sympathicus und seine Ganglien erscheinen dicker als gewöhnlich. In der Lunge tuberkulöse Erscheinungen. Die Stränge waren fest miteinander vereinigt, so daß ihre Entwirrung sehr mühsam war. Die Nerven der Gegend waren vollkommen normal gelagert, trotzdem gibt der Autor an, daß diese befallen waren und den Ausgangspunkt bildeten. Der Ausgangspunkt des unentwirrbaren Netzes konnte nicht gefunden werden. Mikroskopisch: Hypertrophie des Endoneuriums, keine markhaltigen Nervenfasern, im Zentrum der Stränge stets marklose Nervenfasern.

70. Abbott-Shattok 1903. 4jähriges Mädchen, einem Vetter des Vaters wurde ein Wangentumor entfernt. Kurze Zeit nach der Geburt Vergrößerung der Zunge und der linken Gesichtshälfte. Langsames allmähliches Wachstum. Bei der Aufnahme ragt die Zunge aus dem Munde heraus. Zunge ist nach links gerichtet. Die Medianlinie bildet die Grenze der Geschwulst. Diffusse Schwellung der Wange, des Halses und Nackens der linken Seite, sowie des Ohres. In der Tiefe deutlich strangartiges Paket. Gehör unverändert. Beim Schreien des Kindes halbseitige Rötung des Gesichtes. Entfernung der Zungengeschwulst und in einer 2. Sitzung der Halsgeschwulst, wobei Facialisparalyse auftrat. Kein Rezidiv nach 2 Jahren, obwohl im Bereiche des Kiefers und des Processus mastoideus Reste der Geschwulst zurückgeblieben waren. Die histologische Untersuchung der Geschwulst ergab ein plexiformes Neurom der Zunge und ein nach der beigegebenen Zeichnung exquisit typisches der Hals- und Nackengeschwulst. Markhaltige Nerven von verschieden geschichtetem Bindegewebe umgeben, fanden sich reichlich.

71. Helmholz und Cushing 1906. Großes Rankenneurom der linken Kopfhälfte bei einem 19jährigen Mann, der von Geburt an zahlreiche kleine Geschwülste auf der Oberfläche des Körpers gehabt hatte und

einen sehr beschränkten Eindruck machte. Entstehung der Geschwulst, die sich von der linken Augenbraue bis über das ganze Hinterhaupt und nach oben bis zur Pfeilernaht erstreckte, in Anschluß an ein Trauma. Sie war mit dünnem kurzen Haar bedeckt, das Ohr war weit nach abwärts gedrängt. Exstirpation führte zur Heilung. Mikroskopisch echte Nervenfibrillen.

72. Strauß (Friedrich) 1906. 11jähriger Junge. Pigmentierung. Spina bifida occulta. Hypertrichosis (s. oben).

Im Original oder größeren Referaten unzugänglich waren mir nachstehende Fälle, die wohl hierher gehören:

73—74. De Schweinitz. 2 Fälle von Rankenneurom des Lides: zitiert bei Hanke.

75. De Vincentiis 1897. Hypertrophie des rechten oberen Augenlides, das zu einem Tumor wurde, der marklose Nervenfasern zeigte. Stränge und Knoten: zitiert nach Snequirew.

76. Snell 1898. 43jähriger Mann mit Fibrom des linken Oberlides. Angeborener Tumor gestielt am Rande der Tränendrüse aufsitzend, zitiert nach Snequirew.

77. Lopez 1902. Temperopalpebrales Rankenneurom, N. plexiforme amyelinic(?) bei 15 monatlichem Kinde entfernt. Rezid. nach 5 Mt. (Virchow und Hirsch 1902/2).

78. Frujinele 1904. Zitiert nach Hanke: Temporapalpebrale und orbitale Geschwulst.

79—80. Snell 1903. 2 Fälle von temporpalpebralen R.-N., davon einer auch orbital.

II. Plexiforme Neurome im engeren Sinne.

1. Passavant 1851. 58jähriger Gärtner. Unter der Daumenhaut zahlreiche Neurome, die mit dem N. perinaei sin. zusammenhängen. Schmerzloser Verlauf. Mikroskopisch: Nervenfasern von stark entwickeltem Neurileum umgeben. Beigegebene Abbildung zeigt sehr schön zylindrische Stränge, mit vereinzelten knolligen Auftreibungen einen ziemlich wirren Plexus bildend. Leichenbefund.

Der Autor führt 18 analoge Geschwülste aus der Literatur bis 1850 an, die mir nicht zugänglich war.

2. Robin 1854. 45jähriger Mann, seit einigen Monaten Gefühl eines queren Balkens in der Magengrube. Leichenbefund. Neurom des Plexus solaris mit darmähnlichen sich verzweigenden und anastomosierenden Strängen von verschiedenem Umfang mit vereinzelten ganglienartigen Anschwellungen. Mikroskopisch: Nervenfasern und Ganglienzellen.

3. Verneuil 1861. 41jähriger Mann, seit 4 Jahren auf Grund eines Herpes progenitalis schwere Neuralgien des Praeputium glandis, die schließlich die Absetzung desselben nötig machten. Es fand sich dann hier anatomisch Hypertrophie der Talgdrüsen, die Nerven zeigten die auf-

fälligste Veränderung, indem sie zwischen beiden Blättern des Präputiums ein dichtes Netz bildeten. Die Nervenscheide war fibromatös entartet. Heilung.

4. Margerin und Verneuil 1867. 65jähriger Mann, hereditär nicht belastet, im Alter von 37 Jahren symmetrische Tumoren an beiden Ohren. Im Verlaufe von 13 Jahren entwickelten sich langsam an den Armen, dem Nacken, der Schulter, in der Achselhöhle, in der Lendengegend, auf der Wirbelsäule über dem Rücken, am Beine, am Schambein, die alle aus knotigen Strängen bestanden. Mannigfache Sensibilitätsstörungen. Wegen der Multiplizität keine Operation. Der Patient führt die Tumoren auf seine Anstrengungen und das Tragen schwerer Lasten als Kufer zurück.

5. Margerin 1867. 51 jährige Frau. Seit $1\frac{1}{2}$ Jahren Geschwulst am rechten Arm, der dann mehrere folgten, die alle am rechten Oberarm und der Schulter sich entwickelten. Spontane Schmerzen. Unter der unveränderten Haut knotige Stränge.

Fall 4 und 5 sind möglicherweise einfache multiple Neurofibrome.

6. Verneuil (mündliche Mitteilung zit. bei Cristot). Geschwulst der Brustdrüse aus verzweigten und plexiformen Strängen bestehend. Mikroskopisch besteht das Zentrum dieser Stränge aus Nerven (Ordonnez).

7. Czerny 1873. 27jährige Patientin Therese Geng; Urgroßvater trug viele faustgroße und warzenförmige Auswüchse, Großvater und dessen Bruder sollen große Geschwülste am Arm bez. Rücken gehabt haben, die Mutter Rosine (von Hecker 1858 bearbeitet) hatte eine Geschwulst in der Gegend der oberen Brustwirbel, ein Bruder derselben soll auch nicht frei von Geschwülsten gewesen sein. Patientin trug angeborne Geschwulst am Rücken, die vom 15. Lebensjahre an so rasch wuchs, daß Patientin nicht mehr arbeiten konnte. Große Geschwulst hängt bis zur Kniekehle herunter und ist zum Teil verjaucht. Partielle Abtragung konnte nur unter sehr großem Blutverlust bewerkstelligt werden. Patientin ging an Sepsis zugrunde. Bei der Sektion zeigte sich außer multiplen metastatischen Abszessen durch den Zug der Geschwulst bedingt eine scharfe Knickung zwischen dem fünften Lendenwirbel und dem Kreuzbein. Im kleinen Becken retroperitoneal derbe Geschwülste, die Verdickungen der vorderen Zweige des rechten Lumbalnervengeflechtes darstellen. Die Intervertebrallöcher zeigten kolossale Dimensionen. Die geschwulstartigen Verdickungen der Nerven beginnen an der Stelle der Intervertebralganglien und stehen untereinander in vielfacher plexusartiger Verbindung. Die Degeneration scheint vor allem die sympathischen Nerven befallen zu haben. Die Schnittfläche der großen Geschwulst ist sehr gefäßreich und zeigt teilweise sarkomatösen Bau, außerdem ein Flechtwerk von derben markweißen Strängen, das mit den Dorsalästen der Lumbal- und Kreuzbeinnerven zusammenhängt. Ferner fallen zwei große ganglionartige Knoten auf, von denen der eine mit den Lumbalnerven, der andere mit den Sakralnerven in Verbindung steht.

Am rechten Oberschenkel ist der N. cutaneus externus und medius in einem ebenfalls geschwulstartig degenerierten Unterhautzellgewebe zu einem

sehr reichen Plexus umgewandelt, ebenso findet sich eine Verdickung der den Ileopsoas versorgenden Nerven und des N. saphenus major. Mikroskopisch findet sich an den Neuromsträngen eine derbe Bindegewebshülle um einen zentralen markweißen Faden.

8. Winiwarter 1876. 36jähriger Handelsmann mit Geschwulst am linken Oberarm, seit dem achten Lebensjahre beobachtet. Keine Schmerzen oder Funktionsstörungen. Im letzten Jahre entwickelte sich rasch ein Tumor der linken Skapulargegend, der nur wegen seiner Größe entfernt wurde. Bald nachher wuchs die Geschwulst am Oberarm. Radialisparalyse, ausstrahlende Schmerzen. Haut über der Geschwulst pigmentiert mit hypertrophischen, spärlichen Haaren besetzt. Unter dem hypertrophischen subkutanen Fettgewebslager lassen sich einzelne feste Knötchen durchtasten, so daß sich die ganze Partie wie von Schrotkörnern durchsetzt anfühlt. Daneben besteht eine fast die ganze Länge des Oberarmes einnehmende weiche Geschwulst, welche dem Verlaufe der großen Gefäße und Nerven folgt. Endlich findet sich ein apfelgroßer Tumor an der Volarfläche des linken Vorderarmes etwas unterhalb der Ellenbogenbeuge. Ferner bestehen über den ganzen Körper verstreut noch mehrere, die Größe von Bohnen nicht übersteigende im Unterhautzellgewebe frei bewegliche, derbe unempfindliche Geschwülste. Operative Entfernung der ersten Geschwulst, die von einem neuen neuen Nerven auszugehen schien, der sich in der Geschwulst auflöste und am unteren Ende wieder heraustrat. Diese saß den verdickten Nerven auf. Zufällig wurde dabei die Art. brachial. unterbunden, so daß es zur septischen Gangrän und zum Tode kam. Die Geschwulst hatte sich im Verlaufe des N. radialis entwickelt. Sämtliche Zweige des Plexus brachialis waren verdickt, teilweise mit spindelförmigen oder knotigen Anschwellungen versehen oder zu einem Plexus von vielfach verschlungenen Nervensträngen aufgelöst. Mikroskopisch (sehr genau!) nicht allein eine Bindegewebshypertrophie, sondern auch eine Neubildung von Nervengewebe (Neuroma fibrillare amyelinicum). Dazu sarkomatöse Entartung der bindegewebigen Bestandteile des Fibroneuromstranges.

9. Garel 1878. 25jähriger Mann, im Alter von 18 Jahren Falten der linken Leistengegend unter normaler Haut, unter der sich an der Innenfläche des linken Oberschenkels ein plexiformes Neurom fand (zit. nach Bruns und Delfosse).

10. Duplay 1878. 25jährige Frau, im Alter von 15 Jahren kleine Geschwulst über dem Dorsum des Vorderarmes $^1/_2$ cm breit, 1 cm lang; mikroskopisch: marklose Nervenfasern.

11. Rapok. 40jähriger Landwirt schon als Knabe erbsengroße Geschwulst an der Zunge. Neuroma plexiforme der Zungenspitze.

12. Rose, 2. Fall. Bei einer jungen Person wurde eine nicht ganz klare flache Geschwulst in der Falte zwischen Gesäß und Oberschenkel exstiepiert, die sich nach der Untersuchung von Eberth als Rankenneurom auswies. Die Person starb an einem unerwartet eingetretenen Abort.

13. Herczel 1890. 1. Fall. 9jähriger Junge, hereditär nicht belastet. Muttermal am linken Arm allmählig größer werdend und sich mit einer Anschwellung verbindend. Bei der Operation finden sich im Sulcus bicipit.

int. wulstige zusammenhängende Kränze, welche etwa das Bild eines geflochtenen Zopfes darbieten und mit den Haut- und Muskelnerven zusammenhängen. Später progressives Wachstum. Mikroskopisch: Degeneration der Nervenprimitivfasern durch den Druck des überwuchernden, zum Teil hyalin entarteten Bindegewebes bedingt.

14. Herczel, 2. Fall, siehe I. Plexiformes Neurom des Oberarms und Ellenbogens bei hereditär belastetem Mädchen.

15. Andry et Lacroix 1891. 26jähriger Mann, seit frühester Jugend Geschwulst am Oberschenkel unter pigmentierter Haut. Zeitweise Schmerzen. Die weiche Haut zeigt eine Reihe schlangenartiger Massen. Rumpf ist mit Pigmentflecken übersät. Operative Heilung. Histologischer Befund fehlt.

16. Gernet 1892, Thoma, Dorpat. Siehe I. 43jährige Frau. Rankenneurom des Kopfes, multiple Fibroneurome des Rumpfes; im zweiten Lebensjahre wurde am linken Oberarm die Entstehung einer kleinen Geschwulst unter einem Muttermal bemerkt, die ständig wuchs. In der letzten Zeit sehr heftige Schmerzen. Keine hereditäre Belastung. Elephantiastische Geschwulst des linken Oberarms unter braun pigmentierter Haut. Beim Betasten fühlt man durch die schlaffe Haut zahlreiche harte, verschieden geformte Knollen und Stränge, die leicht verschieblich sind. Von einer isolierten Geschwulst im lateralen Teile des Tumors abgesehen, keine Druckempfindlichkeit. Am Unterarm weitere apfelgroße Geschwulst. Entfernung beider Tumoren. In dem größeren findet sich ein dicker glatter Strang, der alsbald zu einem unregelmäßigen spindelförmigen Knoten anschwillt, aus dem vier Stränge entspringen, die sich verzweigen und in ein dichtes Konvolut stark gewundener wurmförmiger Stränge übergehen, das sich im Kutisgewebe verliert. Sarkomatöse Entartung der apfelgroßen Geschwulst am Vorderarm. Mikroskopisch zahlreiche typische Neurofibrome besonders in der Kutis über dem Tumor.

17. Kriege 1887. 2. Fall. 5jähriges Mädchen, solitäre Geschwulst, angeblich nicht angeboren, in Form einer flachen rundlichen Erhebung der Wangenschleimhaut aus fibrillärem Bindegewebe mit eingelagerten „aufs evidenteste" hypertrophierten Nervenfasern bestehend, die einen bedeutenden Teil des Tumors ausmachen und in den mannigfachsten Windungen auftreten.

(Terminales Neurom, analog dem Falle Verneuils, Abbot und Shattoks.)

18. Kriege, 3. Fall. Altes Präparat der Straßburger Sammlung. Sitz nicht mehr zu eruieren. Ein Nerv in der Dicke des N. medianus eines Erwachsenen teilt sich in vier dicht nebeneinander verlaufende, fest miteinander verbundene Stränge, die sich dann durch weitere mannigfache Teilung vervielfältigen. Am entgegengesetzten Pol laufen all diese Stränge wieder in einen zusammen. Ganzer Tumor ist eingeschlossen von einer sehr dicken und derben fibrösen Scheide. Dicke der Stränge wechselt zwischen der einen Stricknadel und einer starken Gänsefeder. Mikroskopisch besteht jeder Strang aus einer Nervenfaser, umgeben von einer dicken, fibrösen Scheide. Die einzelnen Nervenfasern verlaufen geschlängelt in steilen Windungen.

19. Ouvry et Tartarin 1893. 19jähriger Junge (von Chipault in der Société anatomique Juni und Juli 1888 als „lymphangiome ganglionnaire" beschrieben). Keine hereditäre Belastung. Im Alter von 13 Jahren zuerst bemerkt. Tumor am Daumen und unter der Inguinalbeuge, der sich auf Druck verkleinert und das Gefühl von aufgerollten Strängen gibt. Dazwischen einige harte, bewegliche Knoten, ebenso wie der andere Tumor schmerzlos und nicht druckempfindlich. Im Skrotum ein mandarinengroßer Tumor, der mit dem der Leistenbeuge sich vereinigt. Reclus entfernt den Leisten- und Skrotaltumor. Nach einiger Zeit Urininkontinenz. Intestinale Störungen. Schmerzen im Leibe. Geschwulst am Damm besteht fort, dazu ist eine ebensolche der linken Hüfte aufgetreten. Keine Ödeme, keine Sensibilitätsstörung. Hinterfläche der linken Hüfte ist auf Druck empfindlich. An der Innenfläche des Oberarms ein knotiger Strang von der Achsel bis zur Ellenbeuge verfolgbar. In den Supraclaviculargruben zwei Stränge gegen das Ohr hinziehend. Großer Tumor im Leibe vom Schambein bis zum Nabel reichend. Tod im epileptiformen Anfall.

Sektion ergibt außer Glottisödem doppelseitige Hydronephrose. Die Bauchgeschwulst wie eine Reihe weiterer hinter dem Rektum gelegenen kugeliger Tumoren sind aus weißen verwickelten Strängen gebildet. Blase ist von der Bauchgeschwulst, die sich ins kleine Becken fortsetzt, umgeben, die Ureteren sind dilatiert. Unter der Dammhaut und am Bein ebenfalls die beschriebenen weißen Gebilde von solidem Bau. Fast sämtliche Extremitätennervenstämme zeigen doppelten Umfang und stellenweise knotenförmige Anschwellungen.

Es handelt sich um multiple Tumoren der Nervenstämme, die Cornil auf Grund seiner histologischen Untersuchung als plexiforme Neurome ansieht.

Nach der Schilderung der Bauchdeckengeschwulst erscheint maligne Degeneration wahrscheinlich.

20. Pilliet (Reclus) 1892. Junge, im Alter von 13 Jahren entstand Geschwulst in der Leistengegend, von Reclus entfernt, aus kleinen knotigen Strängen zusammengesetzt, die im Zentrum ein kapillares Gefäß zeigten. Keine markhaltigen, wohl aber zahlreiche marklose Fasern.

21. Adenot 1895. 10jähriger Junge, hereditär nicht belastet, im Alter von 4 Jahren wurde am Unterschenkel eine nußgroße Geschwulst bemerkt, die ohne Trauma nur schmerzlos entstand. Haut pigmentiert. Darunter in der weichen Geschwulst regenwurmartige, harte Stränge. Operation. Geschwulst sitzt zwischen der Tibia und Achillessehne und durchbricht die vielfach zerrissene oberflächliche Aponeurose, während die Gefäßnervenscheide völlig intakt ist. Völlige Entfernung möglich. Kein Zusammenhang mit den tiefen Nerven nachweisbar: „je ne constate pas la présence des nerfs de la face interne de la jambe se continuant avec la tumeur et il est bien certain, que le paquet vasculo nerveux profond en est complètement independant." Heilung. Makroskopisch: typisches plexiformes Neurom. Die mikroskopische Untersuchung (Paviot) ergibt typische markhattige Nervenfasern von konzentrisch geschichtetem Bindegewebe umgeben.

22. Finotti. 29jähriger Patient seit der ersten Kindheit unter der

linken Spina scapulae eine Geschwulst, die bis in die Achselhöhle reicht. Eine zweite Geschwulst findet sich am linken Oberarm im Bereiche des gelähmten M. biceps. Schmerzhafte Knötchen auf der Brust. Entfernung ergibt Tumoren, die aus mehreren geschlängelten, knollig verdickten, die Muskulatur durchsetzenden Strängen bestehen und in lockeres Bindegewebe eingebettet sind. M. biceps bleibt gelähmt.

23. Soldan (Bergmann und König) 1896. 6jähriger Knabe, seit der Geburt in der rechten Achselhöhle und am rechten Schultergelenk eine Geschwulst, die allmählich größer wurde. Keine hereditäre Belastung. Haut ist verdickt und stellt eine dunkelbraune pigmentierte Geschwulst von unregelmäßiger Oberfläche und weicher Konsistenz dar, die sich von der Unterlage abheben und darauf verschieben läßt. In der Tiefe vielfach gewundene, zum Teil knollig aufgetriebene Stränge von harter Konsistenz, die auf Druck schmerzhaft sind. Am Übergang in das normale Gewebe gelbbraun pigmentierte Haut. Sonst am Körper kleine Nävi die dem Ausgangsgebiet verschiedener Nerven entsprechen. Entfernung der Geschwulst. Makroskopisch: kolossal. Entwicklung des subkutanen Fettpolsters, aus dem hier und da mächtige bleistift- bis kleinfingerdicke strangartige Gebilde hervorragen, welche die Subkutis in mannigfachen, dichtaneinandergelagerten Windungen durchziehen. „Im Anfange sich nicht gleich bleibend, zeigen sie hin und wieder stärkere Anschwellungen, teilen sich allmählich in dünner werdende Äste, welche die gewundene Form beibehalten und in der Kutis zu verschwinden scheinen.“ Mikroskopisch: Nervenfasern mit bindegewebig gewuchertem Perineurium.

24. Soldan (Bergmann und König) 1896. 20jähriges Dienstmädchen. Seit dem 2. Lebensjahre an der linken Halsgegend eine kleine Anschwellung mit rötlicher Verfärbung, ohne Beschwerde langsam wachsend. Hereditär nicht belastet. In der Halsgegend schlaffes lappenartiges Gebilde, in dem kleine Knötchen und dünne Stränge durchzufühlen sind. Vereinzelte Pigmentflecke. Oberhalb der Clavicula und am hinteren Rand des Sternocleido mastoideus kleine schmerzhafte Tumoren. Bei der Operation deutliche Stielbildung, die etwa den N. auricular magnus vorstellt. Makroskopischer und mikroskopischer Befund wie im 1. Fall.

25. Burell 1901. 19jähriges Mädchen, seit dem 7. Lebensjahr eine Anschwellung des linken Beines, langsam wachsend mit zeitweiligen Schmerzen. Gut entwickeltes Mädchen mit zahlreichen Pigmentflecken. Großer Tumor mit harten Knoten sitzt in der Kniekehle, auf Druck geringe Schmerzhaftigkeit. Bei Esmarchscher Blutleere wesentliche Verkleinerung des Tumors. Wiederholte Incisionen ergaben ein aus Fascien-Muskel- und Bindegewebe zusammengesetzes Gewebe, in dem sich zahlreiche kleine harte Körper finden, die um Nervenfasern aufgereiht sind und nur mit dem Ganzen ein plexiformes Netz bilden.

26. Ehrich 1903. Junger Mann mit eigroßer Geschwulst der Ellenbeuge aus einem Gewirr von zahlreichen bis federkieldicken Strängen bestehend, die durch Bindegewebe zusammengehalten werden. Ähnlicher Knoten am Knöchel. Außerdem zahlreiche Pigmentnävi, multiple weiche Fibrome und subkutane Neurofibrome den Hautnervenverlaufe entsprechend.

27. Adrian 1901. 25jährige Arbeiterin, hereditär nicht belastet. Eine bestehende Kyphoscoliose wie zahlreiche Neurofibrome der Haut werden auf einen am 9. Mai 1894 erlittenen Unfall zurückgeführt. Starke Intercostalneuralgien. Auf der Innenseite des linken Oberschenkels, handbreit von der Plica genito-cruralis dreihalbmondförmig verlaufende, mit breitem Stiel aufsitzende, sich dachziegelförmig deckende Geschwülste von derber, knolliger Beschaffenheit. Haut darüber pigmentreich. Nach Exstirpation läßt sich sehr leicht der Nachweis von Nervenfasern führen.

28. Adrian 1901. 31jähriger Schneider mit angebornem Fibuladefekt, multiplem Neurofibrom der Haut und Schädelasymmetrie. Vater leidet auch an Hautgeschwülsten. Plötzliche Schmerzen in der Lendengegend lassen daselbst einen fast hühnereigroßen Knoten bemerken, der den Patienten in die Klinik führt. Daselbst wurden außer den bereits erwähnten pathologischen Bildungen noch zahlreiche Pigmentmäler, ferner eine Erhabenheit am weichen Gaumen, knollige, zusammenhängende Verdickungen am rechten Oberschenkel festgestellt. In der rechten Lendengegend ist in der Tiefe ein großer, auf Druck schmerzender Knoten tastbar, ebenso unter den Hervorragungen am Oberschenkel ein harter Tumor von Gänseeigröße mit deutlich zu- und abführendem Strange. Operation ergibt einen solchen auch beim Tumor der Lendengegend, der sich als plexiformes Neurom des N. ischiadicus erweist.

Später an Sarkom des Linsenkernes unter den Erscheinungen der Trigeminusneuralgie und Hirndrucksymptomen gestorben. Bei der Autopsie zahlreiche Neurofibrome im Bereiche des Plexus sacral. (Entspricht dem Fall 1 der Wolffschen und Fall 4 der Forsterschen Dissertation.

29. Delore et Bonne 1898. 11jähriges Kind ohne hereditäre Belastung. Seit der Geburt Naevus pigmentosus et pilosus auf der Innenfläche der linken Tibia und zahlreiche Pigmentflecken in der Kreuzbein- und Beckengegend. Später zahlreiche Fibromknoten. Im Alter von 8 Jahren entstand auf der linken Brustseite unten und nach außen von der Warze ein langsam wachsender Tumor im Bereiche des 6. Intercostalraumes, der nur auf Druck schmerzhaft war. Keine geistige Störung. Konsistenz charakteristisch, zahlreiche Knoten mit Strängen, die sich stielförmig vereinigten. Die Entfernung (Vincent) ergab ein typisches plexiformes Neurom, das zwei Stiele besaß: einen lateralen d. i. den verdickten n. intercostalis VII und einen medialen, d. i. den Ramus perforans anterior desselben Nerven. In der Nasolabialfurche und hinter der Achillessehne fanden sich reine Fibrome. Mikroskopisch Fibrome der Nerven.

30. Thomson 1900. Neuroma plexiforme N. ischiadici sin. mit multiplen subkutanen Neurofibromen am Stamm und an den Gliedern. Teilweise Exstirpation des plexiformen Tumors. Fortgesetzt gute Gesundheit $3^1/_2$ Jahre später.

31. Thomson. Neurofibroma plexiforme n. mediani am Oberarm. Punktförmige und fleckige Hautpigmentierung. Exstirpation des N. plexiforme und einiger Tumoren des Nervenstammes. Heilung.

32. Milner 1906. Junger Mann mit angeborener Neurofibromatose des ganzen Körpers und einem Rankenneurom am rechten Oberschenkel

und Knie. Die vorhandene Verlängerung des Knochengerüstes der Extremität wird auf die durch die Geschwulst bedingte venöse Hyperämie zurückgeführt.

Statistik.

Es finden sich so insgesamt 112 Fälle von plexiformem Neurom im allgemeinen, von dem 80 als Rankenneurome betrachtet werden können, während die übrigen 32 Fälle als plexiforme Neurome im eigentlichen Sinne aufzufassen sind. Von all diesen Fällen, die wir der Vollständigkeit wegen angeführt haben, möchten wir für die folgende Betrachtung jene ausscheiden, die nur ungenau berichtet wurden oder uns nur in einem nicht ausführlichen Referat zugänglich waren. Hier kommen im ganzen 20 Fälle in Betracht (16 der ersten und 4 der zweiten Gruppe), so daß noch 92 wohl beobachtete Fälle übrig bleiben. Die Kasuistik von Delfosse umfaßt (1904) nur 88 Fälle, die ohne jede Kritik gesammelt wurden, während Menke (1898) nur über 56 wahllos zusammengestellte Fälle berichten konnte, und Schuster 1880 16 Fälle anzuführen vermochte.

Das Alter, in dem die Patienten zur Beobachtung kamen, ist nicht das frühe Kindesalter, wie man bei der meist kongenitalen Anlage der Geschwulst vermuten möchte, sondern in den allermeisten Fällen die Zeit der reiferen Jugend. Erst in diesem Alter scheinen die Tumoren durch ihre Größe Beschwerden zu machen und, wie an anderer Stelle berücksichtigt werden soll, auch durch rascheres Wachstum und andere Störungen auffällig zu werden. Dies gilt besonders für das eigentliche Rankenneurom; die Geschwülste der zweiten Gruppe scheinen noch später zu stärkerer Entwicklung zu kommen.

Das Geschlecht dürfte keine besondere Bedeutung für das Vorkommen der Geschwulst haben, wenn auch in beiden Gruppen das männliche Geschlecht etwas stärker betroffen zu sein scheint (37 + 16 Männer gegen 26 + 9 Frauen). Die Differenzen sind bei dem kleinen Material viel zu gering, als daß man sie irgendwie verwerten könnte.

Ätiologie. Die Frage nach der Ursache der eigenartigen Geschwülste ist bis heute ungelöst geblieben. Die Tatsache, daß sich in den meisten Fällen eine kongenitale Anlage nachweisen ließ, brachte keine weitere Aufklärung, obwohl der fötale Ursprung der Mehrzahl der Fälle keinem Zweifel begegnete. Denn fast alle Be-

sichte über das Rankenneurom im engern Sinne geben an, daß die Geschwulst angeboren oder wenigstens in den ersten Lebensjahren beobachtet wurde. Im letzteren Falle wurde wohl die kleine Geschwulst bei der Geburt übersehen. Beim plexiformen Neurom finden wir dagegen häufiger die Angabe, daß die Geschwulst erst im späteren Lebensalter beobachtet wurde, was in jenen Fällen, die nicht gleichzeitig kongenitale Störungen der Haut zeigen, wahrscheinlich sein kann.

Es hat nicht an Stimmen gefehlt, die dem Trauma einen wesentlichen Einfluß auf das Wachstum oder gar die Entstehung der Geschwulst einräumten, wobei der Angabe der Patienten, daß die Geschwulst nach dem Trauma entstanden sei, eine zu große Bedeutung beigelegt wurde. Es finden sich übrigens nur insgesamt 6 Fälle, in denen eine äußere Gewalteinwirkung anamnestisch angeführt wird. Es dürfte sich hier wohl ausnahmslos um solche Fälle handeln, in welchen das Trauma die indolenten Patienten oder deren Eltern bewogen hat, die betroffene Stelle genauer zu beachten, oder bei welchen an Stelle früher kaum beachteter Sensationen nunmehr heftiger Schmerz auftrat und die vorgenommene Kontrolle der betreffenden Hautstelle das Vorhandensein der Geschwulst dartat.

Ganz ebenso dürfte es sich mit den sonstigen Gelegenheitsursachen verhalten, wie dem „nicht gereiften Furunkel" Margerins den Halslymphomen Czernys, dem Keuchhusten Hankes, die eben den Patienten erst auf seinen Tumor aufmerksam werden ließen.

Etwas eingehender muß die Brunssche Anschauung berücksichtigt werden, der den kongenitalen Ursprung der Geschwulst betonend, diese geradezu als Elephantiasis auf fötaler Grundlage bezeichnete. Da wir heute noch nicht wissen, welche Störungen zur Erscheinung der angeborenen Elephantiasis führen, ist mit jener Anschauung eigentlich keine weitere Erklärung der Ätiologie gegeben. Dazu kommt, daß die von Bruns zur Begründung dieser Ansicht gebrachten Momente nicht durchwegs für das Rankenneurom im allgemeinen zutreffen, was auch v. Recklinghausen hervorhebt, der betont, daß die Pachydermatocele nicht mit neuromatösen, sondern mit neuropathischen Zuständen in der Mehrzahl der Fälle zu verbinden sei. Über das zeitliche Auftreten der Geschwulst habe ich mich bereits geäußert, von sämtlichen 92 genauer berichteten Fällen fand sich die Geschwulst 45 mal bereits bei oder unmittelbar nach der Geburt vor.

Erblichkeit. Was die Erblichkeit betrifft deren Nachweis

Bruns heranzieht, so ist das Vorkommen derselben Geschwulst in der Aszendenz oder Deszendens nur ein einziges Mal von Rapok beschrieben, der ganz kurz erwähnt, daß der Vater eines 17jährigen Mädchens mit angeborenem plexiformen Neurom des Oberlides an multiplen plexiformen Neuromen leide.

Das Vorhandensein des gleichen Tumors bei Geschwistern wurde bisher dreimal beobachtet, darunter zweimal von Bruns selbst, während der andere Fall von Volkmann berichtet wurde.

Man könnte diese Tatsachen als merkwürdigen Zufallsbefund bezeichnen, wenn wir nicht wüßten, daß eine Reihe anderer Geschwülste mit der in Frage stehenden die einheitliche Grundlage teilen, was uns berechtigt, das Vorkommen aller dieser verwandten Formen auf hereditäre Anlage zurückzuführen, da finden wir in 8 Fällen multiple Neurofibrome verzeichnet, die in dem Falle von Herczel drei, in dem Czernys und Bruns, Menke, gar vier Generationen hindurch beobachtet wurden. In vielen anderen Fällen finden wir Pigmentierungen, abnorme Behaarung, Gefäßgeschwülste bei den Eltern betont, alles Krankheitsformen, die wie das Rankenneurom als Störung der fötalen Keimanlage betrachtet werden müssen.

Eine erbliche Prädisposition darf damit wohl als sicher angenommen werden, ohne daß deshalb die Geschwulst eine angeborene Elephantiasis darstellen müßte, die freilich auch erblichen Einflüssen untersteht und auch bei Geschwistern (Arnozan) in gleicher Weise auftritt.

Sitz. Was den Sitz der Geschwulst anlangt, den Bruns ebenfalls für seine Anschauung verwertet, so muß hier streng zwischen den beiden Gruppen des Rankenneuroms geschieden werden. Ein Vergleich zwischen diesen beiden zeigt, daß das Rankenneurom im engeren Sinne nur am Kopf und Rumpfe sich findet, während das plexiforme Neurom fast ausschließlich die Extremitäten befällt. Dazu kommt, daß die erstgenannte Geschwulst am Kopfe wie am Rumpfe nur vier Stellen bevorzugt. Es sind das die Orbita (mit Umgebung 43 Fälle von insgesamt 79 Fällen), die Ohrgegend (12 Fälle), der Nacken (10 Fälle) und der Übergang von der Lenden- in die Kreuzbeinwirbelsäule (9 Fälle). Nun sind das gerade die Stellen, die wir als Lieblingssitz jener Pseudotumoren kennen, die dem Zentralnervensystem oder dessen Hüllen ihren Ursprung verdanken und durch den mangelnden Verschluß der knöchernen Kapsel desselben zum Vorschein kommen.

Obwohl fast alle Autoren (ich erwähne nur Bruns in seiner

ersten und zweiten Mitteilung, Mesnet, Picqué, Delfosse, Menke, Hanke) die seitliche Partie des Kopfes vor und hinter dem Ohr, das obere Augenlid und die Schläfengegend als Prädilektionssitz bezeichnen, hat bisher keiner dieses Zusammentreffens weiter gedacht, was ohne weiteres begreiflich erscheint, wenn man bedenkt, daß alle diese gleichzeitig als den Sitz der Geschwulst das Unterhautbindegewebe betrachten. Hier breitet sich in der Tat der Tumor aus. Doch sind wir darum nicht berechtigt, den Tumor deshalb auch von den nervösen Gebilden des Unterhautzellgewebes ausgehen zu lassen, wie dies, von Bruns angefangen, fast alle anderen Beobachter tun. Das erklärt vielleicht auch, warum jener Autor und die anderen mit ihm zur Auffassung der Geschwulst als Elephantiasis kann. Nur Feindel und nach ihm Delore kamen für die Neurofibromatose im allgemeinen auf Grund von theoretischen Erwägungen zu dem Schlusse, daß die Neurofibrome aus der Tiefe stammen müßten, da sie an das Vorhandensein der Nerven gebunden seien.

Nun kommt noch hinzu, daß in mehr als der Hälfte aller Fälle bei der Operation ein in die Tiefe gehender stielartiger Fortsatz der Geschwulst beobachtet und — wie von Bruns — genau beschrieben wurde. Die Annahme der Elephantiasis als Ursache läßt es wiederum leicht verstehen, warum diese Tatsache keine weitere Berücksichtigung fand. Nur der erste Beobachter, der noch nicht von subjektiver Meinung beeinflußt war, Verneuil, legte sich scheinbar unwillkürlich — „deux hypothèses se présentaient" — die Frage vor, ob es sich nicht um einen Tumor handeln möge, der seinen Ursprungsort in der Schädelkapsel habe und nur gegen den Hals zu vorgerückt sei.

Pathogenese. Mit meiner Auffassung von dem Sitze der R.-N. im engern Sinne fällt einiges Licht in das Dunkel der Pathogenese des Prozesses, von der Delfosse noch 1904 nichts anderes berichten konnte, als mit den Worten Margerins: „dans ce domaine nous ne saurions jusqu'ici faire que des conjunctures sans aucune base, sans aucun appui" unsere völlige Unwissenheit auf diesem Gebiete einzugestehen. Leider können wir nicht in Anspruch nehmen, volle Klarheit in das Dunkel zu bringen, wir müssen uns begnügen, auf Tatsachen und einen Weg hinzuweisen, auf dem vielleicht spätere Beobachter zum Ziele der Erkenntnis kommen werden.

Es ist wohl keine gekünstelte Hypothese, wenn ich auf Grund der Lokalisation der Geschwulst an den Stellen, wo sich sonst mit

Vorliebe Brüche (Celen) des Zentralnervensystems und seiner Hüllen finden und unter Bezugnahme auf zwei eindeutige Fälle von Koexistenz jener Spaltbildungen mit dem R.-N. im engeren Sinne die Auffassung vertrete, daß das R.-N. im engeren Sinne mit dem Zentralnervensystem einschließlich seiner Hüllen in Zusammenhang zu bringen ist. Daß jene Stellen, das Halsmark und die Cauda equina, nach Adrian auch die Lieblingssitze der zentralen Neurome des Rückenmarks (v. Büngner, Berggrün) sind, soll nur angedeutet werden.

Nun wird man einwenden, daß es sich in jenen beiden Fällen um ein Zufallsprodukt handle, das nicht gut verallgemeinert werden dürfe. Doch muß berücksichtigt werden, das im ganzen nur recht wenig genaue Beobachtungen vorliegen und zudem der von uns betonten Tatsache bisher keine Berücksichtigung geschenkt wurde, so daß diese gar oft übersehen worden sein mag. Des ferneren möchte ich hervorheben, daß die Spaltbildung im Knochen des öfteren von den Autoren gleichzeitig erwähnt wird, wie in dem Falle von Billroth, Herczel, Bruns (4), v. Dessauer, Christot, Marchand, Böhm-Volkmann.

Freilich wird hier der Knochenspalt nicht als primär, sondern als sekundär, durch Druckatrophie zustande gekommen, betrachtet. An anderer Stelle werden wir den Nachweis führen, daß diese Auffassung nicht unbedingt geteilt zu werden braucht. Der Vollständigkeit halber möchte ich noch einige zum Teil recht gekünstelte Hypothesen über die Pathogenese der Geschwulst anfügen, die vor allem von französischen Autoren aufgestellt wurden. So nimmt Lafforgue für das plexiforme Neurom des Oberlides, das er vom N. lacrymalis entspringen läßt, einen zentralen Ursprung an, indem er in den Trigeminuskernen einen Locus minoris resistentiae vermutet. Dieser soll durch Störungen des intra- oder extrauterinen Lebens stärker beeinflußt werden, vor allem durch solche zirkulatorischer Natur, und dem Kerne des N. lacrymalis entsprechen. Andere Autoren suchten eine zentrale Störung wie bei der Akromegalie nachzuweisen, wieder andere trophische Störungen, ohne ihre Hypothesen durch irgendwelche beweisenden Momente glaubhaft machen zu können. Die Hypothese, die Feindel für die Neurofibromatose aufstellte, kommt dagegen unserer Auffassung ziemlich nahe. Er nimmt eine Entwicklungsstörung des Ektodermblattes an und betrachtet alle Erscheinungsformen der Neurofibromatose als ektodermale Teratome, die sich überall an den Abkömmlingen des Ektoderms finden können.

Wir glauben also nach alldem berechtigt zu sein, darauf hinzuweisen, daß der Sitz des R.-N. im engeren Sinne den Gedanken nahe legt, daß die Geschwulst von dem zentralen Nervensystem ihren Ausgang nimmt. Irgendeine weitere Folgerung, insbesondere in bezug auf die Teile des Zentralnervensystems, von denen die Geschwulst abstammt, läßt sich auf Grund der vorliegenden Tatsachen nicht ziehen. Vielleicht geben spätere mikroskopische Forschungen darüber Auskunft. Ich lasse es daher völlig unentschieden, ob der Tumor von abgesprengten Keimen des Zentralnervensystems oder von dessen Hüllen ausgeht. Vielleicht entspricht auch das R.-N. jener geschwulstartigen fibro- oder myolipomatösen Masse, in der das verlängerte Rückenmark bei der Spina bifida occulta zu endigen pflegt und in dem sich bei dieser Anomalie, sofern sie am Sacrum sitzt, Reste des Rückenmarks nachweisen lassen. Diese Annahme würde freilich das R.-N. auf einen ektoblastischen Ursprung zurückführen. Denn nach der heute allgemein angenommenen Ansicht v. Recklinghausens, Muscatellos, Joachimsthals handelt es sich bei der Spina bifida occulta um geplatzte Myelomeningocelen, bei deren Ausheilung Haut- und Muskelplatten durch den Narbenzug in die Tiefe gezogen wurden, wo sie sich zu der fibrolipomatösen Geschwulstmasse umwandelten. In einem Falle will freilich Hildebrand eine geschwulstähnliche Anhäufung von Zentralnervensubstanz in Form eines Glioms gesehen haben.

Die zirkumskripte Hypertrichosis, die sich in meinem Falle ebenso wie in dem ersten Verneuils, dem Chipaults und Rizzolis und 36 anderen findet, würde weiteren recht gut zu dem Bilde der verborgenen Spaltbildung passen, da sie bei dieser als Haupt- und oft einziges Merkmal recht häufig beobachtet wird.

Ich möchte nun ganz kurz auf die eigentlichen Plexusneurome eingehen, deren verschiedener Sitz und Pathogenese mich vor allem bestimmten, sie in einer getrennten Gruppe zu vereinigen. Eine kurze Berücksichtigung der Zusammenstellung zeigt, daß sie sich vor allem im Verlaufe langgestreckter Nerven finden. Dementsprechend sehen wir sie in erster Linie am Armplexus und im Bereiche des Armes sowie im Bereiche der unteren Extremität, wo sie vor allem den N. ischiadicus befallen. Ganz vereinzelt finden sie sich sonst am Körper, so im Verlaufe des Vagus und des Sympathicus. Ihre Pathogenese ist in völliges Dunkel gehüllt; ob das Befallensein der großen Nervenstämme der Extremitäten von Bedeutung ist, wage ich kaum anzudeuten, die kongenitale Keimanlagenstörung dürfte jedoch hier in erster Linie zu berücksichtigen

sein, zumal sich bei diesen Fällen gerade eine Häufung der hereditären Belastung und der Komplikationen durch analoge angeborene Störung findet.

Symptomatologie.

Viel einfacher als die bisherigen Erörterungen gestaltet sich das Bild der klinischen Erscheinungen.

Subjektive Symptome: Für das R.-N. im engeren Sinne kann es wohl als Regel betrachtet werden, daß es ohne spontane Schmerzen verläuft. Dagegen ist mehr minder starker Druck auf die Geschwulst wie in unserem Falle, so auch in der überwiegenden Mehrzahl der anderen Fälle recht schmerzhaft — eine diesbezügliche Angabe findet sich sehr oft —, und wenn Picqué behauptet, die Tumoren seien weder spontan noch auf Berührung empfindlich, so befindet er sich nicht allein im Widerspruch mit allen anderen Beobachtern, sondern auch mit sich selbst, da er wenige Zeilen weiter anführt, daß ein, freilich starker, Druck heftige Schmerzen hervorrufe.

Die sonstigen subjektiven Beschwerden sind in erster Linie durch das Wachstum der Geschwulst bedingt, die freilich erst durch das gleichzeitige Größerwerden der meist komplizierenden Hautveränderungen den Träger weniger durch ihre Größe und ihr Gewicht an und für sich, als durch die resultierende Verunstaltung belästigt. Für die Lokalisation in der Orbita kommt noch die Ptosis des Oberlides in Betracht, die den Gebrauch des verdeckten Auges unmöglich macht.

Bei den plexiformen N. im engeren Sinne finden wir dagegen häufiger die Angabe von spontanen lanzinierenden Schmerzen, seltener hinwiederum motorische Störungen im Bereiche der befallenen Nerven.

Die objektiven Symptome sind für beide Gruppen zunächst durch eine Schwellung gegeben, die nicht fest begrenzt ist, sondern diffus in die Umgebung überzugehen scheint. Diese Schwellung sitzt nicht, wie Lagrange behauptet, unter unveränderter Haut; die Oberfläche ist vielmehr in fast allen Fällen mehr oder minder von der normalen Bedeckung verschieden. Ich möchte schon hier hervorheben, daß diese Veränderungen meiner Auffassung nach größtenteils nur insofern mit der Geschwulst zusammenhängen, als sie häufig mit derselben kombiniert sind. Als charakteristisch können sie nicht betrachtet werden, da wir sie in unzähligen Fällen sehen, ohne irgend welchen sonstigen Anhaltspunkt für ein R.-N. zu

finden. Es dürfte also nicht berechtigt sein, wenn Picqué behauptet, daß die Geschwulst wie ein Sack herabhänge, da dies lediglich die komplizierenden Pachydermatocelen tun, auf die allein auch die Beschreibung Meslets, der von Picqué und Delfosse zitiert wird, paßt. Auch Courvoisier und mit ihm Kölliker sowie L. Bruns heben ebenso wie die übrigen französischen Autoren die trophischen Störungen der Haut und ihrer Anhänge als das Hauptsymptom hervor.

Die Palpation erst ergibt wirklich charakteristische Kennzeichen für die rankenförmige Geschwulst, die auch in allen Fällen aufgefunden und betont werden. Durch die meist verdickte, unelastische Haut fühlt man ein Konvolut mehr minder harter Stränge mit knotenförmigen Verdickungen, so daß sich die Geschwulst wie eine Varicocele abtasten läßt und dabei oft wie dieser das Gefühl des „Vogeldarmabtastens" gibt. Lafforgue wählt als Vergleichsobjekt ein Paket Regenwürmer, andere einen Bindfadenknäuel, während das subkutane Emphysem wohl nicht passend zum Vergleiche herangezogen wird.

Die Verschieblichkeit der Haut über der Geschwulst trifft ebenso wie die Beweglichkeit der Geschwulst selbst nur für die plexiformen N. im engeren Sinne zu und auch für diese besonders dann, wenn sie mit Lappenelephantiasis kombiniert sind. Für das R. N., wie es der Bruns-Lotzbeksche und unser Fall vor allem darstellen, muß an dem festen Verwachsensein der Geschwulst mit der Haut und der Unverschieblichkeit auf der Unterlage festgehalten werden.

Die von Meslet wohl mit Unrecht verallgemeinerten Palpationsbefunde, der das plexiforme N. aus zwei deutlich getrennten Blättern zusammengesetzt fand, die man aufeinander gleiten lassen kann, beziehen sich nur auf die begleitenden Hautveränderungen, der Pachydermatocele Motts, die andere englische Autoren noch zutreffender als Dermatolysis bezeichneten.

Eine Reihe von Beobachtern fand nun Veränderungen an den knöchernen Gebilden, denen die Geschwulst aufsaß. Was die Hyperostosen der Knochen betrifft, so können sie wohl ohne weiteres nicht als sekundäre Folgeerscheinungen, sondern als völlig gleichgeordnete Komplikationen betrachtet werden, die vielleicht aus der gleichen kongenitalen Keimstörung oder sonstiger Ursache entstanden sind. Wo man Defekte oder Erosionen des Knochens findet, muß zunächst genau beachtet werden, ob es sich nicht um eine Spaltbildung handelt, die sich fötal stets findet und in pathologischer

Weise im späteren Leben offen blieb, was eben unserer Auffassung nach mit der Pathogenese des R.-N. in Zusammenhang zu bringen ist. So dürfte der bohnengroße Defekt, den Rizzoli im großen Keilbeinflügel, ebenso wie die 7 anderen in der Literatur niedergelegten diesbezüglichen Beobachtungen, die vor allem am Os temporale und occipitale gemacht wurden, angeborene Defekte darstellen, die vielleicht in einer kausalen Beziehung zu dem sie meist bedeckenden R.-N. im engeren Sinne stehen. Recht beweisend ist hierfür ein von Adrian berichteter Fall, in dem sich freilich kein Knäuelneurom entwickelt hatte. Wegen der vielfachen Analogien mit den beiden schon erwähnten Fällen von Spina bifida darf ich ihn wohl hier in Kürze anführen, zumal er eine Neurofibromatose gleichzeitig darbot, die ja mit dem R.-N. die gleiche histogenetische Grundlage teilt.

36jähr. Frau mit multiplen Neurofibromen, die sie ebenso wie zwei andere gleichfalls ledige Schwestern als Erbe eines ebenfalls mit Neurofibromen behafteten Vaters (Adrians Fall 1) trägt. 2 Brüder und deren Deszendenz sind dagegen bis jetzt völlig gesund. Ziemlich weitgehende geistige Schwäche, die den Schulbesuch unmöglich machte. Im 9. Lebensjahre wurde eine nußgroße Geschwulst auf der rechten Hinterkopfhälfte außen und oben vom Ohre bemerkt, die auf Druck schmerzhaft war und flüssigen Inhalt gehabt haben soll. Um dieselbe Zeit plötzlich totale Erblindung. Patientin wurde „aus Schwäche" bettlägerig, ohne eigentlich krank zu sein. Nach einem Jahre konnte Patientin wieder gehen und stehen, doch soll der Gang, wie schon in der frühen Kindheit, schwankend gewesen sein. Im 12. Lebensjahre entstanden die vielfachen Geschwülste am ganzen Körper langsam und schmerzlos, während die Hinterkopfgeschwulst im 20. Lebensjahre langsam bis zu Kindskopfgröße herangewachsen war. Die Konsistenz blieb weich, zugleich machte sich 16 Jahre hindurch ein Stillstand im Wachstum der Geschwulst bemerkbar. Im letzten halben Jahre ist die Geschwulst bis zu Mannskopfgröße rasch gewachsen und nahm harte Konsistenz an.

Die Oberfläche der Geschwulst war leicht höckerig. Spalt ließ sich sich in dem sehr großen Caput quadrat auch mit Hilfe der Röntgenstrahlen nicht nachweisen. Probepunktion verlief trotz stellenweisen Fluktuationsgefühles negativ.

Es wurde ein maligner Tumor diagnostiziert, von seiner Entfernung wurde wegen seiner Größe und der bereits bestehenden Drüsenmetastasen Abstand genommen.

Die Geschwulst wuchs in wenigen Wochen weiter und führte zum Tode, in der Zwischenzeit wurde das Auftreten neuer multipler Neurofibrome, einiger Naevi vasculosi, sowie umschriebener und diffuser Pigmentation beobachtet.

Die Autopsie (Prof. Schmidt) ergab keine Anzeichen von Hydrencephalocele der Hinterhauptschädelgrube, dagegen starken Hydrocephalus beider Seitenventrikel. Irgendeine Verbindung des Hirns mit dem Tumor

ist nicht nachweisbar, dagegen ist der Tumor mit der Dura verwachsen, indem er sich von außen in eine der rechten Hälfte der Hinterhauptschuppe entsprechende Knochenlücke von 5 cm Länge und 2 cm Breite einfügt. Gewicht des Tumors 5750 g.

Die anatomische Diagnose wurde auf Fibromyxosarkom gestellt, während die mikroskopische Untersuchung einiger Hauttumoren das typische Bild des Neurofibroms mit stellenweise massenhaften Nervenfasern ergibt.

Adrian vermutet nach der Anamnese, daß früher eine Meningocele bestand, dann aber habe sich der vorgestülpte Duralsack wieder an die richtige Stelle gelagert und um seine äußere Fläche habe sich die mächtige maligne Neubildung herausgebildet. Die Möglichkeit der bösartigen Umwandlung eines bestehenden Neurofibroms wird erwähnt. Dagegen sind Defekte, die sich als Unebenheiten, grubige Vertiefungen (Gernet, Jaqueau) darstellen und das typische Bild der Druckusuren zeigen, wohl durch die Geschwulst bedingt, denkbar. Sie wären dann den Knochenveränderungen vergleichbar, die wir bei durchbrechenden Aortenaneurysmen oder tiefsitzenden Cavernomen oder auch partieller Elephantiasis der Extremitäten finden, wo das Röntgenbild in den durch Riesenwuchs veränderten Gliedmaßen von ungeheuren Dimensionen ganz dünne atrophische Röhrenknochen zeigt. Er muß aber hier hervorgehoben werden, daß sich diese eigentlichen Druckusuren nur bei dem sogenannten plexiformen N. sowie bei Neurofibromatose finden, was der Fall von Gerhardt-Riesenfeld, Gernet, Jaqueau und Berggrün darstellt. Beim R.-N. im engeren Sinne finden wir fast ausschließlich die oben erwähnten Knochendeformitäten, ein Moment, das auch für eine Trennung beider Gruppen sprechen dürfte.

Nicht minder kommt hier der Umstand in Frage, daß sich ausgesprochene nervöse Symptome, die überhaupt recht selten sind, fast ausschließlich nur bei der ersterwähnten Gruppe finden. Hier zeigt der zweite Verneuilsche Fall, den auch Bruns in seiner ersten Mitteilung nicht zu den eigentlichen R.-N. rechnet, irradiierenden Schmerz auf Berührung oder spontanen Schmerz, wie dies auch vom Winiwarterschen und Margerinschen 6. Fall erwähnt wird. Ebenso gehört wohl der Laroyennesche Fall, wo sich Anästhesie der bedeckenden Haut fand, Margerins 4. und 5. Fall, sowie der bereits erwähnte Winiwartersche, die alle, auch leichte motorische Störungen, Zuckungen, Kontrakturen und Lähmungen zeigten, zu der erwähnten Gruppe.

Die von einzelnen Beobachtern erwähnten Sensibilitätsstörungen der bedeckenden Haut und das angeblich mangelnde Bewußtsein von der Lage des Tumors im Raum, auf das Picqué und Delfosse näher eingehen, dürften meiner Auffassung nach weniger auf das R.-N. an und für sich, als auf die in diesen Fällen komplizierende Pachydermatocele zu beziehen sein.

Das Vorkommen von psychischen Defekten hinwiederum ist fast ausschließlich auf das plexiforme Neurom i. e. S. beschränkt, wo es zwar nicht die Regel ist, im allgemeinen aber wie bei Poisson und Vignaud, sowie Socin, Billroth, Rose, Berggrün, Gerhardt-Riesenfeld, Feindel, Menke, Du Mesnil, Herczel in jenen Fällen auftritt, die multiple Bildungen oder auch sonstige Merkmale von Neurofibromatose zeigen. Für diese gilt ja heute noch die schon von Virchow und Hebra betonte Tatsache, daß „alle mit Fibroma molluscum behafteten Kranken ein allgemeines, eigentümliches Gepräge ihrer Körper und Geisteskonstitution hatten, alle waren im Wachstum zurückgeblieben, mehr oder minder auch geistige verkümmerte Individuen", was der von Samson aus der Leipziger chirurgischen Poliklinik berichtete Fall besonders klar zeigt. Einen weiteren Unterschied zwischen den beiden Arten des Rankenneuroms bildet ferner die Multiplizität der Geschwülste bez. die Kombination mit anderen Formen der Neurofibromatose. Diese beiden Symptome finden sich fast ausschließlich unter dem plexiformen N. i. e. S., während das eigentliche R.-N. fast nur in der Einzahl vorkommt und auch nicht mit anderen Gebilden der Recklinghausenschen Erkrankung vereinigt ist. Ein Vergleich meines Falles mit dem schon zitierten Winiwarterschen oder Herczelschen enthebt mich jeder weiteren Beweisführung für diese Tatsache.

Wachstum. Das Wachstum der Geschwulst ist im großen und ganzen als recht langsam zu bezeichnen, was alle Beobachter zugeben. Nur die plexiformen Neurome zeigen zuweilen raschere Entwicklung, was leicht die Vermutung maligner Degeneration wachrufen kann, die bisher nur bei dieser Gruppe und da lediglich in 3 Fällen nachgewiesen wurde.

Ein Stillstand der Entwicklung wurde bisher noch nicht beobachtet, ebensowenig traten regressive Veränderungen auf; das zeitweise Stationärbleiben in dem Falle Guérsant und Garel, sowie Winiwarter kann nicht als absolut feststehend bezeichnet werden, wie dies Courvoisier tut, da die Beobachtung lediglich von dem Patienten gemacht wurde.

Dagegen möchte ich einen Umstand hervorheben, der in fast allen Anamnesen wiederkehrt und daher etwas größere Glaubwürdigkeit für sich in Anspruch nehmen kann. Es handelt sich darum, daß der Tumor gegen Ende der Kindheit, zum Beginn der Pubertät, deren Eintritt natürlich in den einzelnen Fällen recht verschieden ist, ein rascheres Wachstum gezeigt habe. Es muß dahingestellt bleiben, ob diese Tatsache mit den zur Zeit der Pubertät eintretenden Veränderungen des Organismus in Zusammenhang zu bringen ist, was für die multiplen Neurofibrome von Recklinghausen und Philipson andeuten. Immerhin wird die Therapie, wie ich noch später anführen werde, diesen Umstand beachten müssen.

Die von Delens erwähnte Beobachtung, daß das plexiforme N. des oberen Augenlides zur Zeit der Menses etwas größer geworden sei, möchte ich nicht anzweifeln. Doch muß wohl erwogen werden, ob nicht die Vergrößerung durch stärkere Blutfüllung bedingt gewesen ist, zumal wir einerseits wissen, daß zu dieser Zeit eine stärkere Blutfüllung der Kopfgefäße vorhanden ist und andererseits die Untersuchung der R.-N. zeigt, daß sie außerordentlich gefäßreich sind. Auf diesen Umstand möchte ich auch zum Teil die in unserem Fall gemachte Beobachtung zurückführen, daß die Geschwulst je nach Lage des Patienten Änderungen im Umfang zeigte.

Komplikationen: Besondere Beachtung verdienen noch die begleitenden Erscheinungen, die ich nicht als Symptome der Geschwulst auffassen möchte. Sie sind meiner Meinung nach vielmehr als völlig gleichgeordnete Nebenerscheinungen zu betrachten, die wie der Tumor selbst einer bis jetzt noch unbekannten Störung der fötalen Anlage ihren Ursprung verdanken. Die Mannigfaltigkeit der Erscheinungen darf uns nicht hindern, ihre Einheitlichkeit zu betonen, zumal wie sie auch sonst in buntem Gemisch recht oft nebeneinander sehen.

Ich erwähne zunächst die lokale Hypertrichosis, die sich vor allem bei dem eigentlichen R.-N. findet und als häufige Komplikation der Spina bifida occulta wiederum für meine Auffassung von der Genese der Geschwulst spricht. Meist handelt es sich um vereinzelte, mehr minder dicht stehende Haare von beträchtlicher Dicke und oft größerer Länge, die sich deutlich von der Behaarung normaler Hautpartien unterscheiden. Eine Wirbelbildung fand sich unter den 40 Fällen mit lokaler Hypertrichosis bisher nur einmal, sie dürfte mit der ausgeprägten Spina bifida occulta, wo sie ja häufiger ist, zusammenhängen.

Sodann wäre die Hauptpigmentation zu erwähnen, die wiederum mein Fall neben 36 anderen zeigt. Sie findet sich ziemlich wahllos bei beiden Gruppen des R.-N. meist in Form einer nicht ganz scharf begrenzten hellbraunen Verfärbung der Haut, die zuweilen eine mehr dunkel- oder kupferrote Nuance zeigt. Hin und wieder wurde auch an der Peripherie des Tumors ein brauner Pigmentfleck beobachtet, der die Geschwulst wie ein Hof umgab. Es würde uns hier zu weit führen, wenn wir untersuchen wollten, was hierbei das Primäre ist, es genügt, darauf hinzuweisen, daß die Beobachtung von Samson, der auf dem Boden eines exzidierten Nävus Neurofibrome entstehen sah, mit unserer Auffassung von dem Nebeneinander beider Erscheinungen übereinstimmt.

Viel auffallender sind noch die lappenartigen Auswüchse der Haut, die sich vor allem bei den Tumoren des Oberlides und des Nackens, seltener bei denen der Schläfengegend finden. Die eigentliche Geschwulst sitzt entweder an ihrer Basis, oder neben ihnen, oder in ihnen, wie in einer Tasche. Ich habe schon an früherer Stelle betont, daß diese Lappenelephantiasis eine unwesentliche Komplikation des R.-N. ist, und auch ohne dieses vorkommt, wo sie dann mit Recht als Dermatolysis oder Pachydermatocele bezeichnet wird, deren unmerklichen Übergang zum Neuroma elephantiasticum Bruns wohl mit Unrecht angenommen hat. Für die Lappenbildung gilt auch die von einzelnen Autoren angegebene Beschreibung des R.-N. im allgemeinen, indem sich hier eine weiche, schlaffe, molluskumartige Geschwulst findet, die von der Unterlage nach allen Richtungen weithin beweglich abhebbar ist. Nur das Fühlen von beweglichen festen Strängen und Knoten von beweglicherem Kaliber erlaubt die Diagnose, daß gleichzeitig ein R.-N. vorhanden ist. Bruns gibt in seiner ersten Mitteilung zwei recht anschauliche Abbildungen dieser Komplikationen, die zudem noch ein Brüderpaar betraf. Ganz entsprechend sind auch die von Kaposi in seinem Handatlas der Hautkrankheiten als Molluscosis gebrachten Abbildungen (Tafel 227, 228, 230) und endlich der Fall von Lanz, der mit allgemeiner Neurofibromatose gepaart ist, aber als Leontiasis gedeutet wird, obwohl eine Hypertrophie der knöchernen Grundlage nicht nachgewiesen werden kann.

Über die sonstigen Veränderungen der bedeckenden Haut kann ich recht kurz berichten. Viele Beobachter erwähnen die enorme Hypertrophie der Talgdrüsen, die sich auch bei sonstiger Neurofibromatose findet. Adrian konnte in einem solchen Falle sogar die acinöse Struktur derselben makroskopisch erkennen.

Im engen Zusammenhang damit steht die teilweise beobachtete Häufung von Comedonen, die frühere Autoren, wie Tilesius (1793), als Ausgangspunkt der Tumoren betrachteten.

Die Schweißdrüsen dagegen sollen einer erheblichen Atrophie verfallen sein, und es gibt eine ganze Reihe von Beobachtern, welche ihr Vorhandensein überhaupt leugnen, wie dies Arnozan tut, der nach Pilocarpininjektion einen starken Schweißausbruch der ganzen Körperoberfläche bis auf die den Tumor bedeckende Haut sah.

Zum Schlusse dieses Kapitels möchte ich noch ganz kurz auf die Knochenhypertrophien eingehen, die namentlich an Schädelknochen beobachtet wurden (an der Schläfenbeinschuppe: Volkmann, Audry und Lacroix, Kolpin; am Stirnbein: Bruns und Poncet; an der Mandibula: Bruns; an der Crista ossis illei: Dessauer). Es dürfte wohl keinem Zweifel unterliegen, daß es nicht eigentliche Hyperostosen sind, wie dies die Mehrzahl der Autoren angibt. Vielmehr liegt es näher, sie als kombinierte Knochenleontiasis aufzufassen, die wie die Hautelephantiasis und die Geschwulst selbst einer kongenitalen Störung ihren Ursprung verdankt. Für diese Auffassung, die mit der von der Ursache der Spaltbildung übereinstimmt, spricht auch das gleichzeitige Vorkommen beider Erscheinungen wie in Billroths und Poncets Fällen.

Pathologische Anatomie.

Makroskopische Betrachtung. Fast alle Beobachter haben bei dem nicht durch Hautelephantiasis komplizierten R.-N. die Schwierigkeiten hervor, die sich bei der Lostrennung von der Haut einstellen. Die Geschwulst scheint infiltrierend in die Kutis eingewachsen zu sein, in die sie wie in meinem Falle zahlreiche Ausläufer sendet. Als Ursache dieser festen Verwachsungen müssen wir ein derbes mäßig fettreiches Bindegewebe betrachten, das dem umgewandelten Unterhautzellgewebe zu entsprechen scheint. In dieses eingelagert findet man nun jene eigenartigen gelbweißen Stränge, deren Aussehen schon alle möglichen Vergleiche hervorgerufen hat, von denen ich neben den früher erwähnten nur noch den von Andry und Lacroix zitieren will, die von schlecht gebackenen Macaronis sprechen. Besser als viele Worte zeigen wohl die beiden photographischen Abbildungen meines Falles, die den von Bruns gebrachten fast völlig gleichen, die Eigenart dieser Gebilde.

Die Dicke der nervenartigen Stränge wechselt von der eines Bindfadens bis zu der eines Gänsekiels und darüber, wobei oft ein stärkerer Strang ohne weiteres in einen viel dünneren übergeht.

In der Anordnung der einzelnen Stränge zeigen sich nun hervorzuhebende Verschiedenheiten zwischen dem R.-N. und dem plexiformen N. im engeren Sinne, auf die zuerst Tietze hinwies, ohne daß seiner Arbeit später weitere Beobachtung geschenkt wurde. Hier finden wir ein verhältnismäßig übersichtliches Netz aus den erwähnten Gebilden, die vor allem flächenhaft ausgebreitet sind und deutliche Anastomosen miteinander bilden. Bei den erst erwähnten dagegen finden wir die einzelnen Elemente nach allen drei Dimensionen zu einem wirren Haufen zusammengeballt, indem die Stränge von dem obenerwähnten Gewebe umgeben und durch dieses miteinander verbunden sind. Eine Loslösung und Aufreihung zu einem größern Strang gelingt nicht, der Knäuel erscheint unentwirrbar. Die beiden hier wiedergegebenen Reproduktionen eines Brunsschen und eines Herczelschen Falles illustrieren zur Genüge das Gesagte.

Das Zwischengewebe ist in beiden Gruppen in seiner Ausdehnung verschieden. Bei beiden Geschwulstarten finden wir ein recht lockeres, fettreiches Gewebe als Grundsubstanz, die beim R.-N. im engeren Sinne recht wenig entwickelt ist, obwohl sie sehr reich an größeren und kleineren Gefäßen ist, was die vielfach erwähnten stärkeren Blutungen bei der Entfernung erklärt.

Ferner muß hier erwähnt werden, daß das Konvolut des R.-N. in der Mehrzahl der Fälle mit der Unterlage, d. i. Fascie oder der Muskulatur, fest verwachsen ist, wie das die Beschreibung meines Falles zeigt. Das plexiforme N. ist dagegen locker eingebettet, so daß es mühelos aus der Umgebung ausgeschält wird, während das Rankenneurom nur im ganzen mit seiner Umgebung und vor allem der unterliegenden Fascie entfernt werden muß. Erst die nachfolgende, oft sehr mühsame Präparation kann dann die einzelnen Stränge freilegen und so das von Bruns gegebene Bild gewähren.

Die makroskopische Betrachtung der Geschwülste läßt endlich noch die Ausbreitungsweise derselben leicht erkennen. Man wird wohl nicht fehlgehen, wenn man dem Bilde des pl. N. die Ausdehnung und Entstehung im Verlaufe präexistierender Nerven entnimmt, während das R.-N. die endständige Auflösung eines Stammes darzustellen scheint, der aus der Tiefe sich nach oben durchwindet und erst hier nach dem Durchbruch der Fascie zwischen dieser und der Haut Raum zur Ausbreitung findet, so daß es als Neuro-

fibroma terminale, freilich nicht im Sinne Borsts und v. Recklinghausens erscheint.

So gering die Meinungsverschiedenheiten über den makroskopischen Befund bisher waren, so weit gingen die Ansichten über den mikroskopischen Befund auseinander, so daß es berechtigt erscheint, auf diese Fragen näher einzugehen. Die ersten Beobachtungen schlossen ohne weiteres von dem makroskopischen Aussehen auf den histologischen Befund und nahmen wie Verneuil und Guérsant hypertrophische Hautnerven an, die zahlreiche ganglio- oder neuromartige Anschwellungen besaßen. Dagegen ließ bereits Billroth seine als Fibroide betrachteten Tumoren von den Nervenscheiden und auch der Adventitia der Gefäße ausgehen; die letzteren sollten bleiben, während die Nerven in Degeneration gefunden wurden. Virchow, der den Verneuilschen und Lotzbeckschen Fall erwähnt und beide in Beziehungen zur Elephantiasis congenita und zur Pachydermatocele Motts bringt, reiht die Geschwulst unter die wahren Neurome, die vom Nervengewebe ihren Ursprung nehmen. Ebenso kam Bruns für seine beiden ersten Fälle zu dem Ergebnisse, daß es sich um eine Nervenneubildung unabhängig von präexistenten Fasern handle, welche „aus einer Wucherung und Umbildung der Bindegewebszellen ihren Ursprung nimmt", da niemals Teilung der Primitivfasern beobachtet wurde. Eine Verbindung dieser neugebildeten Nervenfasern mit den normal vorhandenen konnte ebenfalls nicht nachgewiesen werden, so daß Bruns die Frage des Zusammenhangs mit dem Zentralnervensystem unentschieden lassen mußte. In demselben Jahre wies jedoch bereits Genersich nach, daß für Stammneurome die Entwicklung aus den spindelförmigen Elementen Bruns, die auch später noch Czerny und Winiwarter annahmen, nicht gelte. Er konnte zeigen, daß die erwähnten Tumoren gar nicht Neurome im Sinne Odiers seien, sondern in der Hauptsache aus fibrösem Gewebe beständen, das aus den Nervenscheiden hervorgehe und in dem die Nervenfasern zugrunde gingen. Marchand hob dann hervor, daß er in seinem Falle von N. plexiforme, den er mit Fibromen und mit Elephantiasis congenita in Zusammenhang bringen konnte, lediglich eine Bindegewebsentwicklung im Verlaufe der Nerven fand. Diese ging vom Perineurium aus und führte zum Untergange der Nervenfasern, wobei gleichzeitig eine starke Wucherung des den Nerven benachbarten Bindegewebes zustande kam. Als dann v. Recklinghausen für alle Erscheinungsformen der Neurofibromatose einschließlich des Rankenneuroms die Wucherung der Nervenscheiden

und die Druckatrophie der in diesen befindlichen Nervenfasern feststellte, fand diese Tatsache bald allgemeine Geltung und wurde auch für das pl. N. fast durchwegs anerkannt, wie dies vor allem aus den Arbeiten von Kriege, Pomorski, Herzel, Bruns (zweite Veröffentlichung), Tietze, Soldan, Zusch hervorgeht. Nur in Einzelheiten finden sich abweichende Befunde, die jedoch nicht verallgemeinert werden dürfen, zumal sie teilweise durch die Schwierigkeiten der Färbetechnik bestimmt sein mögen. So kann hierher das angebliche Fehlen von Nervenfasern gerechnet werden, das einzelne Beobachter wie Tietze und Hürthle gesehen haben wollen. Man muß bedenken, daß lediglich in Formal-Müller fixierte Präparate die Osmierung oder Markscheidenfärbung nicht annehmen, was Knaus erwähnt und was auch ich in meinem Falle erlebte, wo zwei Stücke derselben Partie verschiedenes Verhalten zeigten. Ein in Müllerscher Lösung fixiertes Stück ließ mit der Weigertschen Färbung und all ihren Modifikationen keine Markscheiden erkennen, während ein nach Wittmak vorbehandeltes Stück ohne weiteres eine ganze Reihe von Markscheiden auf dem Quer- und Längsschnitt zeigte.

Es zeigt sich auch in der Tat, daß die Beobachter, die ein Fehlen der Nerven oder eine Atrophie derselben betonen, fast durchwegs nur mit in Müllerscher Lösung fixierten Präparaten arbeiteten.

Eine andere Frage ist die der Neubildung von Nervengewebe neben der Bindegewebsentwicklung, die ja schon vorher in einzelnen Fällen beschrieben war, späterhin aber als unmöglich abgetan wurde. Man gab wie Kriege höchstens eine Hyperplasie der Nerven, deren Länge in einzelnen Fällen durch die Schlängelung vermehrt werde, zu, während eine wahre Hypertrophie geleugnet wurde. Nun hat aber Knaus, der einen Fall von multiplen Neuromen fortlaufend beobachten und stets mit lebensfrischem Material arbeiten konnte, für diesen eine Reihe von wohl einwandfreien Befunden erhoben, die den Beobachtungen vereinzelter früherer Arbeiten neuen Wert geben. Knaus konnte nämlich feststellen, daß er ein echtes Neurom vor sich habe, das aus markhaltigen Nervenfasern und zahlreichen Ganglienzellen bestand. Er schloß dann aus der Analogie mit den Befunden von Czerny, Bruns. Winiwarter, daß es sich auch hier, bei dem typischen plexif. Neurom, um neugebildete Nervenfasern handeln könne.

Es ist vielleicht von Interesse, daß dies, von dem Brunsschen Falle abgesehen, durchwegs Fälle von pl. N. im engeren Sinne sind.

so daß sich auch eine histologische Verschiedenheit der beiden von mir geschaffenen Gruppen feststellen ließe.

Die von Arnozan gefundenen Nervenzellen, die in ganglienartigen Anschwellungen beschrieben wurden und die vielleicht auch mit den hin und wieder beobachteten großblasigen Zellen (Hanke, Sachsalber) identisch sind, erscheint mir nach den von Knaus gegebenen Tatsachen und gezogenen Schlüssen nicht mehr so seltsam, als dies die französischen Autoren, wie Picqué und Meslet, darstellen. Wurden diese organähnlichen Tumoren doch in einem Falle beobachtet, der multiple Neuromen des Vagus und des benachbarten Sympathicus zeigte, wo sich ja Ganglienzellen auch schon beim normalen Organismus finden. Meine Auffassung von der Genese des R.-N. im engeren Sinne würde es auch begreiflich erscheinen lassen, wenn solche Ganglienzellen hier beobachtet würden, da dies den Ursprung der Gebilde aus verlagerten Abkömmlingen des Zentralnervensystems recht gut stützen würde. Es dürfte daher berechtigt sein, wenn spätere Beobachter, denen lebensfrisches Material zur Verfügung steht, die Untersuchungen von Knaus besonders berücksichtigen würden.

Ich möchte hier noch auf die von Grawitz in dem Helferichschen Falle mit Bestimmtheit betonte Umwandlung in Schleimgewebe eingehen, die in neuester Zeit auch von Hanke vertreten wird und die sich auch in meinem Falle zeigte.

Bei der mikroskopischen Untersuchung fand sich keine einzige normale markhaltige Nervenfaser, sondern wesentlich ein Schleimgewebe, in dem einzelne kernhaltige Fasern von Nervengewebe verlaufen. Grawitz kommt zum Schlusse, daß das R.-N. nicht eine Geschwulst im Sinne eines Neoplasmas, sondern eine Metaplasie markhaltiger Nerven im Schleimgewebe sei. Ganz analog schildert Hanke, der auch die Langhansschen Blasenzellen beobachten konnte, den typischen Verlauf des Rankenneuroms als allmähliche schleimige Entartung, die das Grundgewebe und die Nervenstämme bis in ihre feinsten Ausläufer ergreife. Der Befund beider Autoren ist nach der gegebenen Schilderung in der Tat eindeutig. Doch dürfte man daraus noch nicht das Recht nehmen, diese Tatsache zu verallgemeinern, zumal sich reichliche, nicht minder eindeutige Beobachtungen finden, die nur die fibromatöse Umwandlung und Hyperplasie des Perineuriums zeigen; Borst berücksichtigt diese Tatsache auch in seiner Geschwulstlehre, indem er das plexiforme Neurom zu den falschen Neuromen Virchows zählt und es wie Marchand als Fibromatose der Nervenscheiden bezeichnet. Doch handelt es

sich im wesentlichen ja nicht um prinzipielle, sondern nur um nebensächliche Verschiedenheiten, da in der bindegewebigen Neubildung, zu der auch das Schleimgewebe zu rechnen ist, alle Autoren übereinstimmen.

Ich möchte also unser Wissen über die histologischen Eigenarten der merkwürdigen strangförmigen Gebilde dahin zusammenfassen, daß wir eine Wucherung des bindegewebigen Anteils der Nerven vor uns haben, wobei sich in erster Linie das Endoneurium beteiligt. Das wuchernde Bindegewebe kann mehr minder zahlreich sein und dadurch teilweise embryonalen Charakter zeigen, ebenso wie es durch myxomatöse Entartung der Bindegewebsfasern zur Bildung von Schleimgeweben kommen kann. Die Nervenfasern zeigen sich meist in der Mitte des gewucherten Bindegewebes, an ihrer oft gut erhaltenen, zuweilen auch in Degeneration begriffenen Markscheide erkennbar, die bis zum völligen Schwund der Markscheiden führen kann. Neben den markhaltigen Fasern finden sich in einzelnen Fällen auch marklose, die zum Teil den Beobachtern entgangen sein dürften, weil die Anfertigung und Untersuchung von Zupfpräparaten unterlassen wurde. Eine Neubildung von spezifisch nervösem Gewebe scheint nur in Ausnahmefällen bisher beobachtet worden zu sein, doch ist eine gewisse Neubildung und Hypertrophie insofern in fast allen Fällen vorhanden, als jeder Strang in seinem Zentrum eine mehr oder weniger gut erhaltene Nervenfaser enthält und die so vorhandene Summe von Nervenfasern sicherlich um vieles die sonst an der betreffenden Körperstelle befindliche Zahl der nervösen Elemente übertrifft. Es erscheint ferner das Vorhandensein von Ganglienzellen nicht unmöglich, vielleicht sind auch die Blasenzellen Hanks als diesen analoge Gebilde aufzufassen. Die Genese und Ursache des Schwundes der Nervenfasern ist bis heute noch ziemlich unklar; das passive Verhalten der Nervenfasern und ihren Schwund durch Druckatrophie, das Westfalen, Kriege, Finotti annehmen, ist ebenso eine unbewiesene Hypothese wie die von Hanke vertretene Tatsache, daß die Degeneration und der schließliche Untergang der zuerst hypertrophierten nervösen Gebilde das notwendige Endprodukt der pathologischen Gewebshypertrophie sei.

Über die Histologie jenes Gewebes, das den Boden der Stränge bildet und zwischen diesen ausgebreitet ist, kann ich mich recht kurz fassen, da hier keine großen Meinungsverschiedenheiten bestehen. Im allgemeinen handelt es sich um ein ziemlich derbes, recht gefäßreiches Bindegewebe, das verhältnismäßig reich an Kernen

ist und viele regelmäßig verlaufende, teilweise konzentrisch angeordnete Fasern zeigt. Der von Hanke beschriebene Auflockerungsprozeß mit ödematöser Durchtränkung und myxomatöser Degeneration, den wir auch in unserem Falle fanden, wurde auch sonst vielfach beachtet.

Die von anderen Autoren beschriebenen histologischen Befunde der Haut hängen mit den komplizierenden selbständigen Veränderungen derselben zusammen und sind daher an dieser Stelle wohl zu übergehen. Im wesentlichen handelt es sich eben um die Erscheinungen der kongenitalen Elephantiasis, deren Histologie in den Hauptgrundzügen als Bindegewebshyperplasie feststeht.

Diagnose. Die Erkennung der Geschwulst als solche dürfte in Anbetracht der recht charakteristischen Symptome, der Lokalisation, des Angeborenseins, der komplizierenden Hautveränderungen und vor allem der merkwürdigen abtastbaren Stränge und Knoten im allgemeinen keine besonderen Schwierigkeiten bieten. Doch muß wohl bedacht werden, daß all diese Erscheinungen kein pathognomonisches Merkmal bieten, daß insbesondere die eigenartigen Stränge sich auch bei anderen Tumoren finden, die keinen weiteren Zusammenhang mit dem Nervensystem haben, aber auch von kongenitalen Störungen der Haut begleitet sein können. Hier ist in erster Linie das Aneurysma cirsoideum und das Angiocavernom zu erwähnen, das freilich Pulsation oder wenigstens ausgedehnte Kompressibilität zu zeigen pflegt.

Dann muß betont werden, daß auch andere Tumoren, wie Lipome, Myxome und Fibrome rankenartigen Bau zeigen können; so berichtet Czerny über ein plexiformes Myxofibrosarkom des Oberlides bei einem 3jährigen Kinde und erwähnt dabei einen analogen, von Rokitansky beobachteten Fall, wo die Geschwulst im Gesicht saß. Billroth veröffentlichte gleichzeitig ein plexiformes, ossifizierendes Chondrofibrom des Oberkiefers, während er seinen 2. Fall von pl. N. zuerst als Lipom mit kavernösen Venektasien betrachtet hatte. Ebenso beobachtete Goldzieher einen Fall von plexiformem Fibrom des Oberlides, während der Hankesche Fall zunächst als schwammiges Lymphangiom bezeichnet wurde (Cholesterincy und Porywaff). Doch dürfte in all diesen Fällen eine Fehldiagnose keine weitere Bedeutung haben, weit wichtiger ist die Frage, ob es sich in dem einen oder anderen Falle um eine komplizierende Meningo- oder Encephalocele handelt, die ja den Prädilektionsort mit dem R.-N. teilen. So wenig Schwierigkeiten es bieten wird, eine solche Deformität an und für sich von unserer Geschwulst

zu scheiden, so schwer dürfte es werden, eine Vereinigung beider Veränderungen festzustellen, die nicht einmal recht selten zu sein braucht.

Prognose. Hier zeigt sich wieder, wie notwendig die von mir hervorgehobene Trennung der plexiformen Nervengeschwülste in zwei Gruppen für die klinische Betrachtung ist. Denn die Prognose ist für beide Arten recht verschieden. Das R.-N. im engeren Sinne ist wohl durchweg als recht gutartige Geschwulst zu betrachten, die in ihrem langsamen Wachstum an und für sich dem Träger weniger Beschwerden macht als die begleitenden kongenitalen Hautveränderungen. Dagegen ist das plexiforme Neurom schon deshalb prognostisch erheblich ungünstiger, als sich verhältnismäßig recht oft mit ihm eine multiple Neurofibromatose der Eingeweidenerven oder des Zentralnervensystems vergesellschaftet. Dazu ist das Wachstum der eigentlich plexiformen Neurome ein viel rascheres, und endlich sind gerade und ausschließlich bei dieser Gruppe Fälle bekannt, die durch häufige Rezidive nach mehr minder ausgiebiger Exstirpation eine gewisse Bösartigkeit bekundeten und zum Teil auch durch maligne Degeneration zum Tode führten. Hierher gehört der v. Winiwartersche Fall, ebenso wie Czernys, Laroyennes und Socins Beobachtung, die alle sarkomatös entarteten. Poncet erwähnt die Möglichkeit einer krebsigen Degeneration, ohne jedoch ein Beispiel hierfür zu bringen.

Hier sind auch noch die Komplikationen zu erwähnen, die durch die Lokalisation der Geschwulst gegeben sind und zuweilen die Prognose des einen oder anderen Falles erheblich trüben können.

Inwieweit die Erblindung auf dem Auge der befallenen Seite mit dem Tumor an sich oder mit dem Verschluß des Auges durch das veränderte Oberlid zusammenhängt, vermag man nicht zu entscheiden. Die Erblindung findet sich außer den beiden Brüdern der ersten Brunsschen Mitteilung noch bei dem Falle von Delfosse erwähnt. Dieser Beobachter führt die Erblindung auf Ernährungsstörungen durch Kompression der Gefäße sowie auf Druck auf den N. opticus zurück; doch könnte die Bulbusverödung wohl auch auf den andauernden Verschluß des Auges zurückzuführen sein.

Die cerebrospinale Meningitis, an welcher der Pntient von Chavasse zugrunde ging, dürfte von Delfosse wohl zu Unrecht auf das bestehende pl. N. zurückgeführt werden, da es sich wahrscheinlich um eine genuine Infektion handelt. Dagegen sind die Kompressionserscheinungen im Bereiche der Hohlvene bei Pomorski

wohl auf das sich ausbreitende pl. N. der Intercostalnerven zurückzuführen, das hier ebenso wie in dem Falle Ouvrys zur indirekten Todesursache wurde. In letzterem Falle kam es durch Kompression der Ureteren und der Blase zum tödlichen Ausgang. Daß, von den Augenkomplikationen abgesehen, all diese ungünstigen Erscheinungen beim pl. N im engeren Sinne beobachtet wurden, mag berücksichtigt werden.

Der Vollständigkeit wie der Merkwürdigkeit halber möchte ich noch beifügen, daß Collet völligen Verschluß des Gehörganges und daraus resultierende Taubheit sah, während Abbot und Shattock bei einem auf der Zunge befindlichen pl. N. eine Herabsetzung der Geschmacksempfindung sahen.

Die Therapie kann ich zum Schlusse recht kurz erwähnen. All die in früherer, besonders vorantiseptischer Zeit versuchten palliativen Behandlungsmethoden, vor allem die kaustischen, hatten ebensowenig befriedigenden Erfolg, wie die in allerletzter Zeit von Duclos angewandte Elektrolysis. Einzig und allein kommt die möglichst völlige Ausrottung des Tumors in Betracht, die freilich wegen der oft begleitenden ziemlich starken Blutung, dem ziemlich tiefen Sitz und der möglichen Komplikation durch Verbindung mit dem Zentralnervensystem oder dessen Hüllen gewisse Anforderungen an den Patienten wie an den Operateur stellt.

Die Indikationen zum operativen Eingriff sind wiederum bei den beiden Gruppen der in Frage stehenden Geschwulst recht verschieden. Das Rankenneurom, fast stets in der Einzahl vorhanden und ohne besondere Neigung zu Rezidiven, wird vor allem wegen seiner Größe zur Entfernung auffordern, das plexiforme N. dagegen wird wegen der Möglichkeit der malignen Degeneration und den oft reichlichen subjektiven Beschwerden operiert werden müssen, zumal die Courvoisierschen Bedenken gegen die Zulässigkeit der Entfernung einer Geschwulst, die so wenig Beschwerden macht, heute nicht mehr Geltung haben dürften. Es muß aber stets im Auge behalten werden, daß das pl. N. wegen der häufigen Kombination mit multiplen Neuromen an fast allen Nerven des Körpers recht wenig Aussichten für dauernde Heilung bietet.

Daß auch eine zeitliche Indikation besteht, möchte ich noch hervorheben. Da wir wissen, daß viele Tumoren beider Gruppen zur Zeit der Pubertät stärkeres Wachstum zeigen, dürfte es sich wohl empfehlen, die Entfernung der Geschwulst in der zweiten Hälfte der Kinderzeit vorzunehmen, wo die Geschwulst noch klein und der Patient kräftig genug ist, die immerhin eingreifende Ope-

ration zu überstehen. Die Entfernung ist natürlich möglichst vollständig vorzunehmen; bei dem R.-N. im engeren Sinne ist es nicht notwendig wie bei einem malignen Tumor vorzugehen, da die Möglichkeit des Rezidivierens recht gering ist.

Unangenehme Folgen der Operation wurden nur bei den ersten Fällen in der vorantiseptischen Zeit beobachtet, daß auch heute noch ein unglücklicher Zufall eintreten könnte, muß zugegeben werden.

Zum Schlusse sei es mir gestattet, die von mir für das sogenannte Rankenneurom erhobenen Folgerungen noch einmal in gedrängter Kürze anzuführen.

Das R.-N. bildet mit den anderen falschen Neuromen Virchows, vor allem der Neurofibromatose eine histogenetische Einheit. Unter dem Namen Rankenneurom werden eine Reihe von Gebilden zusammengefaßt, die nach den verschiedenen klinischen Symptomen (Störungen und Komplikationen), nach Pathogenese, Prognose, Therapie. Sitz und makroskopischem Aussehen besser in zwei Gruppen getrennt werden, die man als R.-N. und plexiformes N. im engeren Sinne bezeichnen kann.

Histologisch handelt es sich bei beiden Gruppen im wesentlichen um eine Neubildung von Bindegewebe um meist bereits vorhandene, seltener erst neugebildete Nervenfasern.

Für das R.-N. im engeren Sinne kommt als Pathogenese der Zusammenhang mit den Gebilden des Zentralnervensystems in Betracht, da sich der Sitz dieser Geschwulst nicht allein an den Stellen befindet, wo das Zentralnervensystem in pathologischen Fällen seine knöcherne Kapsel verläßt, sondern auch in einigen Fällen der direkte Nachweis des makroskopischen Zusammenhangs gebracht werden konnte.

Es ist mir eine angenehme Pflicht, meinem hochverehrten Chef, Herrn Professor Dr. Friedrich, für die Überlassung des Falles und die Anregung zur vorliegenden Arbeit, nicht minder für das Interesse und die Unterstützung bei der Ausarbeitung meinen ehrerbietigsten Dank auszusprechen.

Literaturverzeichnis.

A. Rankenneurom im allgemeinen.

1. Abbott und Shattock, Neurofibromatosis of the nerves of the tongue (Macroglossia neurofibromatosa and of certain other nerves of the head and neck). Annals of surgery, 1903, Vol. XXXVII, p. 321.
2. Adenot, Névrome plexiforme de la partie inférieure de la jambe avec malformation et pigmentation de la peau. Lyon médical, 27. année, tome LXXVII, 1895, p. 321.
3. Adrian, Über Neurofibromatose und ihre Komplikationen. Beitr. z. klin. Chir. XXXI, S. 1, 1901.[1])
4. Albert, Arbeiten und Jahresbericht der k. k. ersten chir. Universitätsklinik zu Wien, Schuljahr 1888, S. 173.
5. Arnozan, 3 cas de névrome plexiforme dans le Recueil d'observations de dermatologie, Bordeaux 1892; ebenso Association française pour l'avancement des sciences. Congrès de Peau 1892 und Journal de médecin de Bordeaux 1885, 20. Sept.
6. Audry et Lacroix, Les névromes plexiformes et les pachydermies, nevromateuses. Lyon médical, 23. année, Tome LXVII, 1891, p. 109 u. 145.
7. Aurand, Névrome plexiforme de la paupière supérieure gauche, Société des sciences médicales de Lyon 1902, zit. bei Delfosse.
8. Berg, s. Westberg.
9. Begouin, Névrome plexiforme. Société d'anatomie et de physiologie normales et pathologiques de Bordeaux. Séance du 5. avril 1897. Ref. in Arch. für Derm. u. Syphilis 49, 1899, S. 149.
10. v. Bergmann, Demonstration eines plexiformen Neuroms am Hinterkopf und Hals. Freie Vereinig. der Chirurgen Berlins, September 1903. Ref. in Berl. klin. Wochenschr. 1903, S. 1183.
11. Billroth, Über die Entstehung der Fibroide. Archiv f. klin. Chir. IV, S. 547.
12. Derselbe, Über plexiforme Geschwülste. Arch. f. klin. Chir. XI, S. 232.
13. Derselbe, Chirurg. Klinik, Wien 1871—1876, S. 93. Berlin 1879.
14. Böhm, Beitrag zur Kenntnis vom plexiformen Neurom. Dissertation, Halle 1883. (Fälle von Volkmann).
15. Bonnand et Lacroix, Observation pour servir à l'histoire du névrome plexiforme amyélinique. Archives de méd. experim. et d'anatom. patholog. I. Série, Tome II, 1890, p. 411.
16. P. v. Bruns, Über das Rankenneurom. Arch. f. klin. Chir. XLII, S. 581; dasselbe: Beitr. z. klin. Chir. VIII, S. 1; dasselbe: Kongreß d. Deutschen Gesellsch. f. Chir. 1891.
17. Derselbe, Das Rankenneurom. Virchows Archiv L, S. 81.
18. Burrel, Névrome plexiforme du creux poplité. Boston medic. and surgic. journ. 1901, p. 321; zit. nach Delfosse.
19. Cartaz, Névrome plexiforme. Arch. général. de médic. 1876, p. 176.
20. Chipault, Deux cas de neurofibromatose plexiforme du cuir chevelu, Tri-

1) Sehr ausführliches kritisches Literaturverzeichnis über Neurofibromatose.

bune médicale 1896, p. 445, 448; dasselbe: Revue neurologique 1896, travaux du neurologie chirurg. 1897.
21. Derselbe, Un cas du varices lymphatiques du derme. Bulletin de la soc. anatom. de Paris, LVIII. année, 5. Série, tome II, p. 774 (Fall von Ouvry); ebenso Gazette des hôpit. 1888, p. 1329.
22. Collet, Névrome plexiforme. Société des sciences médic. de Lyon ref. in Lyon médic., XXV. année, tome LXXIV, 1893, p. 617; zit. nach Adrian.
23. Derselbe, Malformation congenitale de la face, ibidem p. 488.
24. Collet et Lacroix, Malformation congénitale de la face et du crâne, avec éléphantiasis des parties molles. Névrome plexiforme etc. Gazette hebdomed. de med. et de chir., 2. Série, tome XXX, p. 569; siehe auch Poncet.
25. Cristot, Des tumeurs plexiformes. Gazette hebdom. etc. 1870, p. 242, 254.
26. Czerny, Eine Elephantias. arab. congénita mit plexiformen Neuromen. Arch. f. klin. Chir. XVII, p. 357.
27. Depaul et Verneuil, Bulletin de la société anatomique de Paris 1857.
28. Dieselben, s. Verneuil.
29. v. Dessauer, zit. bei Bruns, schriftliche Mitteilung.
30. Delens et Darier, Traité de chirurg., II. edition, Tome IV, p. 395.
31. Delore et Bonne, Névrofibromatose et névrome plexiforme. Gazette hebdoméd. de méd. et de chir. N. S. III, 1898, p. 289.
32. Duclos, Névrome plexiforme de la paupière. Soc. d'ophthalmol. de Paris 1903, Avril. Annal. d'oculist. XXX, p. 276.
33. Duplay, Névrome plexiforme amyelinique de l'avant bras. Arch. génér. de medicin 1878, Série VII, Tome I.
34. Ehrich, Demonstration von Neuromen. Rostocker Ärzteverein, Sitz. vom 14. III. 1903. Münch. med. Wochenschr. 1903, Nr. 20.
35. Feindel, Sur quatre cas de névrofibromatose généralisée. Thèse de Paris 1896 (Fall von Deleus).
36. Finotti, Beitrag zur Chirurgie und pathologischen Anatomie der peripheren Nerven. Virchows Archiv, Bd. 143, S. 133.
37. Fochier, siehe Audry et Lacroix. Lyon médical 1891.
38. Frujiuile, Annali di ottalmol. 1904.
39. Garel-Morat, Note sur un nouveau cas de névrome plexiforme. Lyon médical, 9. année, tome XXIV, p. 41.
40. Gernet, Das plexiforme Fibrom der Nerven und der Haut. Ein Beitrag zur Geschwulstlehre. Dissert., Dorpat 1892.
41. Graal, Contribution à l'histologie pathologique des tumeurs primitives des nerfs. Thèse de Lyon 1897.
42. Guersant, Un cas de névrome plexiforme. Bulletin de la société de chir. de Paris 1859, X, 1. Sér., p. 219.
43. Grawitz, siehe Helferich.
44. Goldmann, Beitrag zur Lehre von den Neuromen (mit Abb.). Beitr. z. klin. Chir. X, 13.
45. Hanke, Das Rankenneurom des Lides. Graefes Archiv für Ophthalmologie, LIX, S. 316 (mit Abb.).
46. Helferich, Ein Fall von Neuroma plexiforme. Greifswalder med. Verein,

16. I. 1892. Ref. Deutsche med. Wochenschr. 1892, 31. III, S. 288. Mikroskopie von Grawitz (mit Abb.)
47. Herczel, Über Fibrome und Sarkome der peripheren Nerven. Zieglers Beiträge zur patholog. Anat. etc., VIII, S. 38 (mit Abb.).
48. Helmholz und Cushing, v. Recklinghausens disease. John Hopkins hospital. Bulletin 1906, März; ref. in Zentralbl. f. Chir. 1906, S. 624.
49. Jacqueau, Névrome plexiforme de la paupière supérieure. Soc. des sc. médic. de Lyon, Lyon médic., 27. année, tome LXXX, p. 572 u. 604; dasselbe: Gazette hebdoméd., févr. 1896.
50. Imbert, Observation inédite, ref. in Graal, l. c.
51. Kaposi, Handatlas der Hautkrankheiten, 2. Abteilung, 1899, Tafeln 227 bis 230.
52. Katz, Ein Fall von Rankenneurom des Oberlides. v. Graefes Archiv für Augenheilk., Bd. 45, S. 153.
53. König, F., Neurofibrome und Elephantiasis. Freie Vereinigung der Chir. Berlins. Dez. 1894. Ref. in Berl. klin. Wochenschr. 1895, S. 798. (Soldans Fälle).
54. Kriege, Über das Verhalten der Nervenfasern in den multiplen Fibromen der Haut und in den Neuromen. Virch. Arch. 108, S. 466.
55. Lacroix et Bonnand, siehe Bonnand.
56. Laroyenne, siehe Cristot.
57. Lafforgue, Contribution à l'étude du névrome plexiforme de la paupière supérieure. Thèse de Lyon 1897.
58. Labbé, Elephantiasis de la face. Bull. de la société de chir. 1882, VIII, p. 96.
59. Lacroix et Collet, siehe Collet, 1893.
60. Legrain, Névrome plexiforme de la paupière sup. gauche. Soc. franç. de dermat. et de syphil. 1898; Annales de dermat. et de syphil. 1898, IX, 3. Sér., p. 375; Revue neurologique 1899.
61. Labouverie, Considérations à propos de quelques cas de neurofibrom. généralisée. Thèse de Nancy 1899.
62. Leisrink, Bericht der chir. Abteil. des jüd. Krankenhauses. Arch. f. klin. Chir. XXVI, 982. Hamburg 1879—82.
63. Lopez, Névrome plexiforme fasciculé amyélinique de la paupière. Recueil d'ophthalm. 1902, p. 292.
64. Lotzbeck, Die angeborenen Geschwülste der hinteren Kreuzbeingegend. Dissert., München 1858, S. 18.
65. Marchand, Das plexiforme Neurom (zylindrisches Fibrom der Nervenscheiden). Virch. Arch., Bd. 70, S. 36 (mit Abb.).
66. Margerin, Des névromes plexiformes, variété de tumeurs etc. Thèse de Paris 1867.
67. Menke, Rankenneurom mit allgemeiner Multiplizität von Neuromen. Berl. klin. Wochenschr. 1898, S. 974; dasselbe: Berl. med. Ges. 11. V. 1898.
68. Meslet, Contribution à l'étude des névromes plexiformes. Thèse de Bordeaux 1892/93.
69. Mouchet, Névrome plexiforme congénital de la nuque etc. Revue neurologique 1901, Gaz. hebdom. Nr. 134.
70. Milner, Freie Vereinigung der Chir. Berlins, 12. II. 1906; ref. in Berl. klin. Wochenschr. 1906, S. 494.

71. Nové Josserand et Piollet, Revue neurologique 1901, zit. nach Delfosse.
72. Ollier, Observation inédite. Ref. bei Piqué und Graal.
73. Oriot, Contribution à l'étude de la neurofibromatose. Thèse de Paris 1897.
74. Ouvry, Névrome plexiforme généralisée. Bulletin de la société anatomique de Paris, LXVIII. année, 5. Série, tome VII, p. 366 (Fall von Chipault).
75 Panas, Traité des maladies des yeux.
76. Passavant, Ein Fall mit zahlreichen Neuromen des N. perinaei sinistr. Virch. Arch. VIII.
77. Paviot, Observation inédite, ref. bei Graal, l. c. p. 52.
78. Picqué, Contribution à l'étude des névromes plexiformes. Thèse de Lyon 1894 (mit Bild).
79. Pilliet, Névrome plexiforme du cordon inguinal. Bullet. de la société anatom. de Paris, LXVII. année, 1890, 5. série, tome VI, p. 742.
80. Pomorski, Ein Fall von Rankenneurom der Intercostalnerven. Virchows Arch. 111, S. 60 und Inaug.-Diss., Greifswald 1887 (mit Bild).
81. Poncet, siehe Collet et Picqué.
82. Preindsberger, Ein Fall von Rankenneurom mit Pigmentbildung. Zeitschrift für Heilkunde, N. F., 1903, S. 100 (mit Abb.).
83. Ramarkers et Vincent, Névrome plexiformes. Arch. provinciales de chir. III, p. 506.
84. Rapok, Beitrag zur Statistik der Geschwülste usw. Deutsche Zeitschr. f. Chir., Bd. 30, S. 465. Inaug.-Diss., Straßburg 1890.
85. Rizzoli-Barbieri, Due casi di neuroma cirsoidea. Losperimentale, novembre 1870. Ref. in Virchow-Hirsch V, 1.
86. Robin, Névrome du plexus solaire trouvé sur le cadavre etc. Mémoire de la société de Biol. de Paris 1854.
87. Rose, Über die Exstirpation gutartiger Bauchgewächse. Deutsche Zeitschrift f. Chir., Bd. 19, S. 24.
88. Derselbe, Ein Neurom der Erbschen Plexuswurzeln. Ibidem Bd. 24, S. 392.
89. Sachsalber, Über das Rankenneurom der Orbita mit sekundärem Buphthalmus. Deutschmanns Beiträge zur Augenheilkunde 1897, Heft 27, S. 1.
90. Schuster, Elephantiasis der Nase, kombiniert mit plexiformen Neurom usw. Prager med. Wochenschr. 1880, V, 201 ff.
91. Schweinitz, Transactions of the americ. ophth. soc. 1891, XXVII.
92. Sellerin, Contribution à l'étude de l'adipose douloureux. Thèse de Paris 1903.
93. Snell, Neurofibr. de la peau de la paupière et de la tête. Arch. d'ophthalmol. XX, p. 375.
94. Snequirew, Névrofibrome de la peau de la paupière et de la tête. Arch. d'ophthalm. 1900, XX, S. 375.
95. Socin und Rauch, Jahresbericht über die chir. Abteil. des Spitals zu Basel 1882, S. 29.
96. Soldan, Kasuistischer Beitrag zur Lehre von der histogenetischen Einheit usw. Inaug.-Diss., Berlin 1896.
97. Tartarin, zit. bei Delfosse.

98. Thomson, A., On neuroma and Neurofibromatosis, 1900. Edinburgh, ref. nach Goebel. Deutsche Zeitschr. f. Chir., Bd. 57.
99. Verneuil, siehe Depaul et Verneuil.
100. Derselbe, Névrome plexiforme etc. Arch. génér. de médic. 1861, p. 540.
101. de Vincentiis, Lavor. della clinica ocul. di Napoli 1897.
102. Westberg, Pathol.-anat. Untersuch. eines Falles von pl. Neurom usw. Hygiea LV, S. 298, s. Berg, mit Abb. (Ref. in Virchow-Hisch 1893|2, S. 146.
103. v. Winiwarter, Plexiformes Fibroneurom der Armnerven mit zirkumskripter Hauthypertrophie und Sarkomentwicklung. Arch. f. klin. Chir. XIX, S. 595 (mit Bild).

Sonst benutzte Literatur.

104. Arnozan, Névrome plexiforme. Journ. de méd. de Bordeaux 1885.
105. Audry et Fabre, Étude d'un cas de dermatofibromes généralisés d'origines nerveuse. Gaz. hebdoméd. de médic. et de chir., 2. série, tome 29, p. 462.
106. Abadie, Un cas de dermatolyse. Bullet. et mém. de la société anatom. de Paris 1902, 72. année, VI.
107. Bruns, L., Die Geschwülste des Nervensystems. Eine klinische Studie. Berlin 1897.
108. Borst, Geschwulstlehre.
109. v. Bergmann, Bindegewebsgeschwülste usw. Freie Vereinigung der Chir. Berlins, 18. XI. 1889. Ref. in Berl. klin. Wochenschr. 1889, S. 1133.
110. v. Büngner, Über allgemeine multiple Neurofibr. usw. Deutsche Geschaft für Chir. 1897, Arch. f. klin. Chir., 55. Bd., S. 559.
111. Bocasso, zit. bei Delfosse, Giorn. acad. med. Torino 1896.
112. Berggrün, Ein Fall von allgemeiner Neurofibromatose bei einem 11jährigen Knaben. Arch. f. Kinderheilk., Bd. 21, S. 89.
113. Chavasse, On a case of multiple Neuromata. Medic. chir. transact. London. Bd. 69, S. 517.
114. Courvoisier, Die Neurome, eine klinische Monographie. Basel 1886.
115. Esmarch und Kulenkampf, Die elephantiastischen Formen usw. Hamburg 1885.
116. Fox, Multiple Neurofibromata. Dermatolog. society of London, 9. V. 1900, zit. nach Adrian, l. c.
117. Derselbe, On certain scin and other diseases. London 1876.
118. Genersich, Multiple Neurome. Virchows Archiv 49, 15.
119. Gerhardt-Riesenfeld, Zur Diagnostik multipler Neurombildung. Deutsches Arch. für klin. Medizin 1878, XXI, S. 268.
120. Goldzieher, Fibrom des Oberlides usw. Zentralbl. f. prakt. Augenheilkunde XXII, S. 174.
121. Garré, Über sekundär maligne Neurome. Beitr. zur kl. Chir. IX, S. 465.
122. Hebra, Ein Fall von Molluscum fibrosum. Vierteljahrsschr. f. Dermat. u. Sphil. 1875, II, S. 121.
123. Hürthle, Beiträge zur Kenntnis des Fibroma mollusc. usw. Inaug.-Diss. 1886, Tübingen.

124. Knauß, Zur Kenntnis der echten Neurome. Virchows Archiv. 153, S. 29; dasselbe: Verhandl. der d. Gesellschaft für pathol. Anatomie in Düsseldorf 1898, S. 95.
125. Köbner, Multiple Neurome im Bereich des Plex. brach. sin. Virch. Arch. 93, S. 345.
126. Kölpin, Ein Fall von Fibroma mullusc. usw. Inaug.-Diss. Greifswald 1897.
127. Kölliker, Die Verletzungen und chir. Erkrankungen der peripherischen Nerven. Deutsche Chirurgie 24b, 1890.
128. Labbé et Legros, Étude anatomo-pathologique de trois cas de névromes. Journ. de l'anat. et de la physiol. par Robin 1870, VII, 171.
129. Lahmann, Die multiplen Fibrome in ihrer Beziehung zu den Neurofibromen. Virch. Arch. 101, S. 263.
130. Lanz, Leontiasis mit generalisiertem Fibroma molluscum. Deutsche Zeitschr. für Chir., Bd. 58, S. 580.
131. Mott, Transactions med. chir. XXXVIII, 1854.
132. Marchand, Spina bifida in der Realencyklopädie von Eulenburg 1889. VIII, S. 460.
133. Muscatello, Über die angebornen Spalten des Schädels und der Wirbelsäule. Arch. f. klin. Chir. 47. Bd., S. 162 u. 257.
134. Payne, Multiple neurofibromata in connection etc. Transactions of the pathol. society of London, Vol. 38, p. 69.
135. v. Recklinghausen, Untersuchungen über die Spina bifida. Virch. Arch. 105, S. 243; Über die multiplen Fibrome der Haut und ihre Beziehung zu den multiplen Fibromen. Festschrift für Virchow 1882. Berlin.
136. Samson, Über Naevus neurofibromatosus. Inaug.-Diss. Leipzig 1900.
137. Strube, Über eine Kombination allgemeiner Neurofibromatose mit Gliom des Rückenmarks.
138. Tietze, Beitrag zur Kenntnis des Rankenneuroms. Langenbecks Arch. f. klin. Chir. 45, 2.
139. Tillmanns, Die Verletzungen und chirurg. Krankheiten des Beckens. Deutsche Chirurgie 62a. Stuttgart 1905, S. 517.
140. Virchow, Die krankhaften Geschwülste. Bd. III 1, S. 234. Berlin 1867.
141. Wittmaak, Zur histopathologischen Untersuchung des Gehörorganes usw. Zeitschrift f. Ohrenheilk. 51, 148.

Erklärung der Abbildungen auf Tafel I.

Fig. 1. Quer-, schräg- und längsgetroffene Ranken aus einer Stelle nahe der Haut (Hämatoxylin-Eosin). Zeiß, Okul. 3. Obj. A.

Fig. 2. Schnitte aus dem Gewebe zwischen den einzelnen Ranken (Vergr. und Färbung wie 1).

Fig. 3. Schnitt aus einer sehr dicken Ranke (Vergr. und Färbung wie 1).

Fig. 4. Markscheidenfärbung nach Wittmaak (Vergr. wie 1).

Fig. 5. Derselbe Schnitt mit Ölimmersion betrachtet. Zeiß, Okul. 3. Ölimmersion $^1/_{12}$, Apert 1,40.

VII.

Aus der chirurgischen Universitätsklinik zu Göttingen
(Direktor: Geh.-Rat Prof. Dr. Braun.)

Beitrag zur Pathologie der Kniescheibe.

Von

Dr. Creite,

Assistenzarzt der Klinik.

Während Verletzungen der Patella, besonders Frakturen des öfteren zur Beobachtung und Behandlung gelangen, werden Erkrankungen dieses Knochens seltener gefunden. Relativ am häufigsten noch ist die tuberkulöse Erkrankung der Kniescheibe. König[1]) fand unter 281 ostalen Herden bei Kniegelenkstuberkulose

107 mal	einen Herd in der Tibia	= 38,1	Proz.
93 „	„ „ „ dem Femur	= 33,1	„
33 „	„ „ „ der Patella	= 11,7	„
48 „	waren mehrere Knochen befallen	= 17,1	„

Ohne nun auf das pathologisch-anatomische Bild und das klinische Verhalten der Kniescheibentuberkulose näher einzugehen, bei der es zu diffuser käsiger Infiltration, zu Bildung von Sequestern oder größeren Käseherden kommen kann und in deren Verlaufe sich Fisteln bilden, die nach außen oder in das Gelenk führen, und so zu einer sekundären Infektion des Gelenks Veranlassung geben können, möchte ich vielmehr im folgenden über zwei Patellaerkrankungen berichten, die in der Göttinger Klinik im Laufe der letzten Jahre zur Beobachtung und Behandlung gelangten und die schon ihrer Seltenheit wegen Beachtung verdienen.

1) König, Die Tuberkulose des Kniegelenks, 1896, S. 5.

I. Osteomyelitis der Patella.

Der 18jährige Landwirtssohn F. O. erkrankte 2 Monate vor seiner Aufnahme in die Klinik an Influenza, in deren Verlauf etwa 8 Tage nach Beginn der Erkrankung sich eine schmerzhafte Schwellung des rechten Knies mit Erguß im Gelenk einstellte. Gleichzeitig trat höheres Fieber 39,5—40° auf und der Kranke hatte heftige Schmerzen bei der geringsten Bewegung des Gelenkes.

Das Krankheitsbild änderte sich in den nächsten Tagen und Wochen nur insoweit, daß die Schwellung über das Kniegelenk nach oben hinaus auf die untere Hälfte des Oberschenkels überging. So kam der Kranke am 13. II. 1896 in die Klinik.

Der fiebernde Kranke zeigt eine schmerzhafte Schwellung der ganzen rechten Kniegelenksgegend mit Erguß im Gelenk. Die Schwellung geht nach oben auf den Oberschenkel bis in seine mittleren Teile hinauf, ist mit Ausnahme des Gelenks derb, auf Druck schmerzhaft und zeigt an keiner Stelle einen Abszeß. Das Kniegelenk steht in leichter Flektionskontraktur. Jede Bewegung im Gelenk, die nur in sehr geringem Maße möglich sind. ist äußerst schmerzhaft. Es besteht geringe seitliche Bewegung der Gelenkenden. Die Diagnose wurde, da die Erkrankung an der unteren Hälfte des Oberschenkels und dem Kniegelenk lokalisiert war, auf Osteomyelitis femoris im unteren Teil mit Beteiligung des Kniegelenks (Erguß) gestellt. Ein Abszeß bildete sich im Verlaufe der nächsten Wochen nicht, vielmehr besserten sich die objektiven und subjektiven Erscheinungen ziemlich erheblich und der Kranke konnte mit Gipsverband für das Knie auf einige Wochen nach Hause entlassen werden.

Bei seiner Wiederaufnahme, 12 Wochen später, am 1. VII. 1896 ist die Anschwellung am Oberschenkel kleiner geworden, die Patella ist fest angewachsen und es hat sich oberhalb des Kniegelenkes an der Innenseite des Oberschenkels ein bis in das mittlere Drittel des Oberschenkels hinaufreichender Abszeß gebildet. Weitere kleinere Abszesse sind oberhalb und unterhalb der Patella entstanden. Die Bewegungen im Kniegelenk sind fast aufgehoben, es besteht geringe seitliche Beweglichkeit. Fieber besteht nur abends in geringem Grade, 38,2°.

Am 3. VII. 1896 wird in Chloroformnarkose und unter Blutleere auf den Abszeß am Oberschenkel eingeschnitten (Geheimrat Braun); derselbe enthält dünnflüssigen, gelbgrünen Eiter und dicke Granulationsmassen. Er kommuniziert nicht wie angenommen mit dem Femur, sondern die eingeführte Sonde gelangt in einen an der Gelenkfläche der Kniescheibe zwischen abgehobenem Periost und dem Knochen gelegenen Abszeß, in dem man deutlich die rauhe Fläche der Patella fühlt. Das Gelenk selbst scheint gegen den Abszeß abgeschlossen zu sein. Auch die nahe der Patella gelegenen Abszesse kommunizieren mit dem Abszeß. Es wird nun das Gelenk durch einen Bogenschnitt unterhalb der Patella eröffnet. Hierbei müssen die breiten knöchernen Verwachsungen, die sich zwischen Patella und Tibia gebildet haben, mit dem Meißel durchschlagen werden. Die Patella wird in die Höhe geklappt, und man sieht in der ausgedehnt rauhen Gelenkfläche der Patella einen völlig gelösten, von Granulationen umgebenen, flachen corticalen Sequester liegen. Das Gelenk zwischen Femur

und Tibia ist durch ödematöse bindegewebige Massen abgeschlossen und enthält nur eine geringe Menge klarer, seröser Flüssigkeit. Die Patella wird exstirpiert, die Abszesse ausgeräumt, die Quadricepssehne mit dem Ligamentum patellae vernäht und die Wunde geschlossen.

Der Wundverlauf war, abgesehen von geringer Eiterung in den ersten Tagen, ein ungestörter, die Wunden heilten und der Kranke konnte am 22. VIII. 1896, 7 Wochen nach der Operation, geheilt mit fixierendem Schienenverband entlassen werden.

Es handelt sich also in diesem Falle um eine eitrige Entzündung der Patella, die zur Bildung eines Sequesters in der Patella geführt hat und als subakute Osteomyelitis der Patella anzusprechen ist.

Die Diagnose dieser Erkrankung an der Patella ist in allen jenen Fällen leicht, in denen sich ein Abszeß an der Vorderfläche der Patella gebildet hat und man bei der Incision direkt auf den Herd in der Patella kommt, schwer, ja fast unmöglich war sie zunächst in unserem Falle, bei dem sich der Abszeß an der Hinterfläche des Knochens gebildet hatte, dadurch lange verborgen blieb und die Erkrankung sich solange hinzog. Hierzu kommt ferner, daß die Osteomyelitis an der Patella eine selten beobachtete Erkrankung ist. Noch vor nicht langer Zeit wurde die Osteomyelitis der kurzen und platten Knochen für eine große Seltenheit gehalten. Man stellte nur zögernd die Diagnose, wenn nicht gleichzeitig eine unzweifelhafte Erkrankung eines langen Röhrenknochens mit vorlag.

Erst durch die genaue bakteriologische Untersuchung des Eiters und der Granulationen konnten eine große Anzahl von Erkrankungen als Osteomyelitis festgestellt werden, die früher zu den tuberkulösen gezählt waren.

Zieht man aus den Einzelberichten von Kocher[1]), Luecke[2]), Volkmann[3]), Müller[4]), Schede[5]), Lannelongue[6]), Bruns

1) Kocher, Die akute Osteomyelitis, mit besonderer Rücksicht auf ihre Ursachen. Deutsche Zeitschr. f. Chir., Bd. XI, 1879, S. 87.

2) Luecke, Die primäre infektiöse Knochenmark- und Knochenhautentzündung. Deutsche Zeitschr. f. Chir., Bd. IV, 1874, S. 218.

3) Volkmann, zit. nach Fröhner.

4) Müller, Die akute Osteomyelitis der Gelenkgebiete. Deutsche Zeitschrift f. Chir., Bd. XXI, 1885, S. 471.

5) Schede, zit. nach Fröhner, l. c.

6) Lannelongue, De l'Ostéomyélite aigué pendant la croissant. Paris 1879.

(Fröhner[1]) und Trendel[2]), König[3]), Duguet[4]) und Bergmann[5]) die Fälle von Osteomyelitis an den platten und kurzen Knochen des Körpers zu einer Häufigkeitsskala zusammen, so erhält man folgende Zahlen. Von insgesamt 273 Erkrankungen war betroffen:

Os ileum	53 mal
Clavicula	38 „
Scapula	35 „
Maxilla inf.	28 „
Calcaneus	27 „
Metatarsi	16 „
Costae	14 „
Schädel	14 „
Vertebrae	10 „
Metacarpi	7 „
Patella	6 „
Maxilla sup.	4 „
Os nasale	3 „
Os zygomat.	2 „
I. Phalanx d. Mittelfingers	2 „
Os naviculare	2 „
Sternum	2 „
I. Phalanx d. Großzehe	1 „
Os sacrum	1 „

Unter diesen 273 Fällen finden sich also 6 Fälle von Osteomyelitis der Patella. Zwei von ihnen führt Lannelongue[6]) auf, einer wird im Jahresbericht der Heidelberger chirurgischen Klinik für 1898[7]) kurz erwähnt, den vierten Fall beschreibt Trendel.[8])

1) Fröhner, Über die akute Osteomyelitis der kurzen und platten Knochen. Beitr. z. klin. Chir., Bd. V, 1889, S. 79.

2) Trendel, Beiträge zur Kenntnis der akuten infekt. Osteomyelitis. Beitr. z. klin. Chir., Bd. 41, 1904, S. 607.

3) König, Lehrbuch der allgemeinen Chirurgie.

4) Duguet, siehe Lannelongue, l. c.

5) v. Bergmann, Petersburger med. Wochenschr. 1884 und 1887.

6) Lannelongue, De l'Ostéomyélite aigué pendant la croissant. Paris 1879.

7) Jahresbericht der Heidelberger chirurg. Klinik. Beitr. z. klin. Chir., 1898, Bd. 26, Supplem. S. 210.

8) Trendel, Beiträge zur Kenntnis der akuten infekt. Osteomyelitis. Beitr. z. klin. Chir., Bd. 41, 1904, S. 607.

Außer diesen finden sich noch zwei weitere Fälle von Müller[1]) angeführt, deren Krankengeschichten ich hierunter kurz mitteilen will. da ich sie nirgends erwähnt finde.

(Fall 19 von Müller.) H. K., 12 J., aus Oexter bei Oyenhausen. Vor 9 Wochen plötzlich erkrankt mit heftigen Schmerzen in der linken Kniescheibe, am nächsten Tage heftiger Schüttelfrost, darnach Fieber, starke Schwellung und Schmerzen am Knie. Nach 8 Tagen spontaner Aufbruch, es kam Eiter. Knie blieb schmerzhaft, Patient erholte sich nicht. 14. Mai 1884 aufgenommen. Linkes Knie geschwollen und schmerzhaft, Ödem in der Umgebung, deutliche Gelenkfluktuation. An der Vorderfläche eine in die Patella führende Fistel, aus der sich auf Druck Eiter entleert. Temperatur 38 bis 38,5°.

15. V. 1884. Incision auf die Patella. Man gelangt in einen kirschengroßen Hohlraum, in dem ein loser spongiöser Sequester in erweichte Granulationen gebettet liegt. Die Höhle ins Kniegelenk perforiert. Letzteres voll Eiter, wird an vier Stellen incidiert und drainiert.

Nach dem Eingriff rasch Erholung. Reaktionsloser Wundverlauf. Nach 6 Wochen mit vollkommen geheilter Wunde, beweglichem, schmerzlosem Knie entlassen.

(Fall 24 von Müller.) J. A., 12 J., aus Rimbach. Vor 4 Wochen schmerzhafte Fußgelenksschwellung mit Abszeß und späterer Sequestrierung des Calcaneus. Am 28. Februar 1883 aufgenommen. Schmerzhafte Schwellung des linken Kniegelenks. Nach 4 Tagen Punktion des Kniegelenks, es entleert sich trüb seröse Flüssigkeit mit Fibrinflocken. Erguß im Kniegelenk kehrt bald wieder. Patella in der Mitte empfindlich, deutliche Gewebslücke daselbst. 14 Tage später Incision auf die druckempfindliche linke Patella. In derselben findet sich ein schaliger von erweichten Granulationen umgebener Sequester von der Größe einer halben Mandel, der mit dem eitrig entzündetem Kniegelenk kommuniziert. Extraktion des Sequesters, Drainage des Gelenks. Heilung per primam intentionem. Eine vorher eingetretene Luxatio iliaca dextra führt zur Resectio coxae. 4 Monate später völlig geheilt entlassen.

Der pathologisch-anatomische Prozeß in der Patella spielt sich ebenso wie in den übrigen platten und kurzen Knochen in der Weise ab, daß an den Stellen, wo größere Mengen spongiöser Substanz vorhanden sind, die Osteomyelitis ihren Anfang nimmt; da aber gerade diese spongiösen Stellen so sehr reichliche Gefäßversorgung besitzen, kommt es meistens zu bedeutend kleineren Sequestern, als an den langen Röhrenknochen, es spielt sich der Prozeß auf kleinerem Raum und mit geringerer Intensität ab, ein Umstand, der bei unserem Patienten das Kniegelenk selbst vor einer eitrigen Infektion geschützt und nur nach Abschluß des eigent-

1) Müller, Die akute Osteomyelitis der Gelenkgebiete. Deutsche Zeitschrift f. Chir., Bd. XXI, 1885, S. 471.

lichen Gelenks durch Bindegewebsmassen, zu seröser Entzündung geführt hat.

Was nun die ätiologische Seite betrifft, so haben in der letzten Zeit eine große Anzahl ausführlicher Arbeiten nachgewiesen, daß die akute Osteomyelitis in der Mehrzahl der Fälle durch den Staphylococcus pyogenes aureus hervorgerufen wird, daß andererseits aber auch eine große Anzahl anderer Entzündungserreger sich im Knochen lokalisieren und zu einer Osteomyelitis Veranlassung geben können, so der Diplococcus lanceolatus (Fränkel), der Typhusbazillus und andere. Unser Patient ist 8 Tage vor Beginn der Knieschwellung an einer Influenza erkrankt, und es ist wohl anzunehmen, daß hier die Osteomyelitis durch den Influenzabacillus hervorgerufen ist. Ein Beispiel hierfür ist der von Moure[1]) berichtete Fall. Er operierte eine akute Osteomyelitis des Schläfenbeins nach Influenza. Eiterung der Paukenhöhle fehlte, aber schwere meningitische Erscheinungen und schmerzhafte Auftreibung des Warzenfortsetzes machten am 7. Tage eine Operation nötig. Es fanden sich nur wenige Tropfen Eiter, aber eine ausgedehnte Nekrose der Wände der Warzenfortsatzzellen, besonders an der Decke, so daß eine breite Kommunikation mit der Schädelhöhle entstand. Die äußere Wand war gesund. Die Erscheinungen gingen schnell zurück und es trat Heilung ein. Moure glaubt, daß die Infektion von der Tuba Eustachii aus durch die Paukenhöhle in die Warzenfortsatzzellen gegangen ist, wo die Infektionserreger ihre volle Virulenz erlangt haben. Bei unserem Patienten sind die Bazillen wohl auf dem Wege der Blutbahn in die Patella gelangt.

II. Sarkom der Patella.

Während der erste Fall mit Fieber, Eiterung und Sequesterbildung einherging, bot der andere Patient insofern ein völlig anderes Bild, als es sich bei ihm um ein langsam ohne Entzündungserscheinungen entstandenes, fast schmerzloses Knieleiden handelte, das zunächst unter dem typischen Bilde einer Kniegelenkstuberkulose auftrat.

Der 42jährige Mann G. B. kam im November 1905 in die Klinik, nachdem er 2 Monate vorher ohne nachweisbare Ursache eine Schwellung des linken Knies mit Erguß im Gelenk bekommen hatte, die langsam gewachsen und nur wenig schmerzhaft war.

1) Moure, Ein Fall von Osteomyelitis acuta des Schläfenbeins nach Influenza. Allgem. Wiener med. Zeitung 1899, Nr. 27.

Der große blühend aussehende Mann zeigt am linken Kniegelenk eine starke spindelförmige Schwellung, die nach oben handbreit über die deutlich fühlbare Kniescheibe, nach unten bis zur Tuberositas tibiae geht, und die Furchen zu beiden Seiten der Patella ausfüllt. Die Kniescheibe ist durch einen Erguß im Gelenk abgehoben. Das Bein steht im Knie in leichter Flektionsstellung, die Haut über dem Gelenk gespannt, glänzend, blaß. Bewegungen im Kniegelenke sind nur in ganz geringem Maße möglich. Er kann das Bein vollständig strecken, aber nur bis zu einem Winkel von 160° zur Geraden beugen. Ober- und Unterschenkel etwas abgemagert. Lunge und Herz gesund, Temperatur 36,8°.

Die Diagnose wurde auf eine Kniegelenkstuberkulose gestellt. Nach einer Punktion des Gelenkergusses, die klare, gelblich gefärbte Flüssigkeit ergab, wurde eine Ausspülung mit 3proz. Karbolsäurelösung gemacht und der Mann mit einem Kniegipsverbande auf einige Wochen entlassen. Als er 5 Wochen später, Ende Dezember 1905, wieder in die Klinik kam, war unter dem Gipsverbande das Knie nicht nur nicht dünner geworden, wie man hätte annehmen sollen, sondern es war eine ziemlich erhebliche Schwellung eingetreten, die dem Patienten in den letzten Tagen heftige Beschwerden verursacht hatte. In der Gegend der Kniescheibe findet sich eine etwa faustgroße, fluktuierende Anschwellung, die die Patella anscheinend vollständig verdeckt und bei der Punktion leicht getrübte, rötlich gefärbte Flüssigkeit enthält. Da nach der Punktion die Flüssigkeit rasch sich wieder ansammelt, wird 8 Tage später in Chloroformnarkose mittels Längsschnitt von mir auf sie eingegangen. Man kommt in eine apfelgroße, von flüssigem und geronnenem Blute angefüllte Höhle, deren Wand aus gleichmäßigem graurotem, weichem, leicht blutendem Gewebe besteht, das mit dem scharfen Löffel entfernt werden kann. Hierbei gerät man nach hinten in das von ähnlichen Massen ausgefüllte Kniegelenk nach oben in das Gewebe der Quadricepssehne nach unten gegen die Tibia. Nach Tamponade der Höhle wird die Operation zunächst abgebrochen, um das Untersuchungsresultat der ausgeschabten Massen abzuwarten. Unter dem Mikroskop erweisen sich diese Gewebsstücke als großzelliges Spindelzellensarkom, es wird deshalb wenige Tage später die Entfernung der Tumormassen vorgenommen. Hierbei zeigt sich, daß die Kniescheibe völlig verschwunden ist, daß die Geschwulst nach oben weit in die Quadricepssehne, seitwärts bis zu den Ligamenta lateralia und nach unten bis an die Tuberositas tibiae sich erstreckt. Das Gelenk ist mit Sarkommassen angefüllt, die Ligamenta cruciata sind erhalten, der Knorpel ebenso wie die bei der Resection des Gelenkes gemachten Sägeflächen am Femur und Tibia weisen an keiner Stelle Sarkommassen auf. Die Gelenkkapsel an der Rückseite des Gelenkes ist nicht sarkomatös entartet. Die Knochenflächen des Femur und der Tibia werden durch zwei Silbernähte gegeneinander fixiert und die Wunde geschlossen.

Der Wundverlauf war ein völlig ungestörter; der Patient konnte nach einigen Wochen geheilt mit Gipsverband entlassen werden. Jetzt, $5\frac{1}{2}$ Monate nach der Operation, ist die Wunde vernarbt, die Knochen stehen fest aufeinander, ein Rezidiv ist bis jetzt, 5 Monate nach der Operation, nicht eingetreten.

Zur mikroskopisehen Untersuchung wurden Stücke aus allen

Teilen der Geschwulst herausgeschnitten, in Formalin-Alkohol gehärtet, in Celloidin eingebettet und mit Hämalaun-Eosin oder van Gieson gefärbt. An den Präparaten erkennt man, daß es sich um ein Spindelzellensarkom handelt, das zusammengesetzt ist aus sich durchkreuzenden und durchflechtenden Zügen spindelförmiger Zellen. Diese sind sehr groß und besitzen scharf konturierte Kerne mit Kernkörperchen, an welch erstere nach beiden Seiten hin der spindelförmig gestaltete Protoplasmaleib sich anschließt. Zwischen den eng zusammenliegenden Zellen erkennt man nur wenig Intercellularsubstanz. In den Randpartien der Geschwulst, die an das normale Sehnen- und Bindegewebe grenzen, sieht man neben vereinzelten kleinen Blutungen zahlreiche Riesenzellen mit deutlichen, meist randständigen Kernen. An keiner Stelle ist ein direkter Übergang der Sarkomzellen in Sehnenzellen nachweisbar, vielmehr läßt sich an vielen Stellen erkennen, wie die Sarkomzellen entlang den Gefäßen und Bindegewebszügen in das Sehnengewebe hineinwachsen und so durch Infiltration und Kompression das ursprüngliche Sehnengewebe zum Schwund bringen. Von der Patella ist auch mikroskopisch nicht eine Spur mehr nachzuweisen.

Es handelt sich demnach um ein Spindelzellensarkom der Patellagegend, in das die Patella vollkommen aufgegangen ist. Bei der Frage nach dem Ausgangspunkt der Neubildung kann man an die Möglichkeit des Ursprungs von der Gelenkkapsel, der Quadricepssehne und der Patella denken.

Daß die Gelenkkapsel hier nicht als Ausgangspunkt des Tumors angesehen werden kann, geht schon daraus mit aller Sicherheit hervor, daß die Gelenkkapsel mit Ausnahme der dem Tumor nahe gelegenen Teile völlig frei von Sarkom war. Um einen Tumor, wie ihn Garré[1]) und v. Rüdiger-Rydygier[2]) beschrieben hat, kann es sich also nicht handeln.

Viel größer ist die Möglichkeit, daß die Geschwulst von der Quadricepssehne ihren Ausgang genommen hat.

Es würde sich dann um einen Tumor handeln, wie ihn Schwöbel[3]) aus dem Würzburger pathologischen Institut beschrieben hat. In seinen Präparaten ließ die Gestalt der Geschwulstzellen, die Beschaffenheit ihrer Kerne, sowie die Eigenart der von den Zellen produzierten Intercellularsubstanz mit einer gewissen Wahrscheinlichkeit vermuten, daß die Elemente des Sehnengewebes

1) Garré, Diffuses Sarkom der Kniegelenkkapsel. Beitr. z. klin. Chir., Bd. VII, 1891, S. 232.

2) v. Rüdiger-Rydygier, Zur Diagnose und Therapie des primären Sarkoms der Kniegelenkkapsel. Deutsche Zeitschr. f. Chir., Bd. 82, S. 211.

3) Schwöbel, Zwei Fälle von Fibrosarkom der Quadricepssehne. Diss. med., Würzburg 1900.

es selbst waren, von welchen das Sarkom seinen Ausgangspunkt genommen hatte, daß also nicht das intertendinöse Bindegewebe die Entwicklungsstelle des Sarkoms darstellte. Andererseits war es interessant zu sehen, daß das Sarkom nicht durch fortgesetzte sogenannte Infektion des vorhandenen normalen Sehnengewebes wuchs, sondern daß es aus sich selbst heraus durch Vermehrung der eigenen Zellen sich vergrößerte. Die Patella war intakt. Dieser Tumor war also ein hartes sogenanntes Fibrosarkom, Geschwülste, wie sie an den Sehnen des Vorderarms und des Fußes beschrieben sind. Unsere Neubildung gehört zu den weichen Sarkomen und macht dadurch ihre Abstammung von der Sehne des Quadriceps sehr unwahrscheinlich. Es bleibt also nur noch die letzte Möglichkeit, daß die Patella als der Ursprungsort der Neubildung anzusehen ist. Gesichert wird diese Annahme einmal dadurch, daß sich in den Randpartien der Geschwulst Riesenzellen finden. Daß diese Zellen als eigentliche Tumorzellen anzusprechen sind, ist wohl schon aus dem Grunde nicht angängig, weil sie nur in den Randpartien, sonst an keiner anderen Stelle des Tumors zu sehen sind. Andererseits ist aber ihre Ähnlichkeit mit den Osteoblasten so groß, daß sie sehr wohl als die Überreste eines in die Geschwulst aufgegangenen Knochens angesprochen werden können. Weiter kommt man zu der Diagnose, Patellasarkom, wenn man berücksichtigt, daß die Patella völlig in den Tumor aufgegangen ist und daß dieser hauptsächlich in der Kniescheibengegend lag.

Das einzige vielleicht analoge Beispiel in der Literatur findet sich bei Wilks[1]), der über ein 24jähriges Dienstmädchen berichtet, das sich $2^1/_2$ Jahr vor seiner Aufnahme an das rechte Knie stieß; es trat Schmerz auf, und 12 Monate darauf bemerkte sie eine Geschwulst, die den Umfang von 3 Zoll Länge und 2 Zoll Breite hatte und von Knorpel und Knochenplatten umgeben war. Es wurde die Amputatio femoris gemacht und Pat. verließ geheilt das Hospital. Bei der Untersuchung des Kniepräparates gehörte der Tumor der Patella an, über dessen pathologisch-anatomische Natur sich kein Vermerk findet.

Zum Schluß möchte ich noch kurz auf die diagnostischen Schwierigkeiten eingehen, die sich bei Sarkomen in der Nähe von Gelenken mit der Gelenktuberkulose einstellen, da sie auch in

1) Wilks, Myeloid Diseases of Bones. Guy's Hospital Reports, Vol. III, 1857, p. 171.

unserem Falle sich zeigten. Rose[1]) hat bei einem Vortrage von Küster in der Vereinigung der Berliner Chirurgen vom 15. Sept. 1890 über Knochensarkome einen Fall erwähnt, der als Fungus genu imponierte, sich aber bei weiterer Beobachtung als ein Sarkom der unteren Femurepiphyse herausstellte. Nasse[2]) berichtet über 3 Fälle von Sarkom in der Nähe des Kniegelenks, bei denen die Verwechslung der epiphysären Sarkome mit Tuberkulose anfänglich vorkam.

Die Geringfügigkeit der Knochenauftreibung bei dem Bestehen einer Gelenkschwellung erschwert anfänglich die Diagnose. „Bei einer Tuberkulose, welche lange besteht und wächst, bildet sich fast immer die Spindelgestalt des Gelenks aus, während sie bei einem Sarkom in der Regel fehlt. Allerdings gibt es tuberöse Formen der Gelenktuberkulose, welche nicht die gleichmäßig spindelige, sondern eine unregelmäßig knollige Gestalt besitzen, aber die Knollen sitzen dann gewöhnlich in der Kapsel und nicht am oder im Knochen. Andererseits kann auch ein Sarkom eine spindelige Form annehmen, nämlich dann, wenn es in das Gelenk durchbricht, und vielleicht den anderen Knochen angreift oder wenn es rings das Gelenk umwächst."

1) Rose, Küster: Über Knochensarkome. Berl. klin. Wochenschr. 1890, Nr. 37, S. 851.

2) Nasse, Die Sarkome der langen Extremitätenknochen. Arch. f. klin. Chir., Bd. 39, 1889, S. 897.

VIII.

Experimentelle Untersuchungen über die Ätiologie der Fettgewebsnekrose und Leberveränderungen bei Schädigung des Pankreasgewebes.

Vorläufige Mitteilung.

Von

Prof. Dr. **E. Payr** und Dr. **A. Martina** in Graz.

Die Ätiologie der abdominellen Fettgewebsnekrose blieb lange Zeit in Dunkel gehüllt und ist auch jetzt noch nicht in allen ihren Einzelheiten genügend erklärt. Seit Balser zuerst dieses eigentümliche Krankheitsbild beschrieb, bemühte sich eine Reihe von Forschern, dessen Ursache zu ergründen. Die Untersuchungen führten zunächst zu dem Ergebnis, daß zwischen abdomineller Fettgewebsnekrose und Pankreaserkrankung ein inniger Zusammenhang besteht in dem Sinne, daß bestimmte Veränderungen an der Bauchspeicheldrüse Nekrosen im Fettgewebe zur Folge haben können. Diese Tatsache wird fast allgemein anerkannt, obgleich noch in der jüngsten Zeit Versuche unternommen wurden, die Richtigkeit dieser Anschauung zu bekämpfen. Doch entbehren die dagegen angeführten Beobachtungen und Gründe der nötigen Beweiskraft.

Eine um so größere Divergenz der Meinungen machte sich in der Frage nach den Ursachen der Fettgewebsnekrose geltend. Zwei Theorien, von den übrigen wollen wir absehen, von denen der eine Vertreter, Langerhans, das fettspaltende Ferment des Pankreassaftes, der andere, Ponfick, Bakterien als Ursache der Fettveränderung ansprach, hielten sich lange das Gleichgewicht, bis die übereinstimmenden Resultate neuerer Forscher der Fermenttheorie zum Siege verhalfen (O. Hildebrand u. a.). Die Entstehung der Fettgewebsnekrose dachte man sich demnach in der

Weise, daß in die freie Bauchhöhle ausgetretenes Pankreassekret das Fett durch direkten Kontakt in bestimmter Weise verändert. Für die Mehrzahl der Fälle ist diese Ansicht gewiß richtig und wurde durch eine Reihe experimenteller Arbeiten, auch noch der jüngsten Zeit, gestützt. Auch wir können die Richtigkeit dieser Anschauung an einer Reihe von Tierversuchen mit entsprechender Kontrolle bestätigen. Immerhin spricht manches gegen eine Verallgemeinerung dieser Lehre. Wenn schon die Lokalisation mancher Nekrosen aus anatomischen und physikalischen Gründen schwere Bedenken gegen die Möglichkeit einer Entstehung durch Kontaktwirkung mit dem Pankreassekret wachrief, so trat die Unwahrscheinlichkeit dieser Genese noch deutlicher zutage in jenen speziellen Fällen, bei denen Fettgewebsnekrosen im subpleuralen und subperikardialen (Balser, Ponfick), subkutanen Fettgewebe (Chiari, Langerhans, Hansemann), letzteres bei uneröffneter Bauchhöhle, im Rückenmark (Balser, Ponfick) usw. beobachtet wurden. In dem Bestreben, diese augenscheinliche Schwäche in der Lehre von der Entstehung der Nekrose durch Berührung mit dem Pankreassaft zu verdecken, nahmen die Anhänger dieser Lehre zu unnatürlichen Erklärungsversuchen ihre Zuflucht.

Wir hoffen, diese Lücke ausfüllen und die Frage nach der Ätiologie dieser absonderlich lokalisierten Nekrosen in befriedigender Weise lösen zu können.

Anläßlich unserer Versuche über die Lebernaht mit Magnesiumplatten konnten wir bei einigen Kaninchen eigentümliche Veränderungen an den Lungen nachweisen, die wir nach den histologischen Befunden auf Embolien von Leberzellen in die Lungengefäße infolge zu starker Quetschung des Lebergewebes zurückführten. Der Gedanke lag nahe, das technische Verfahren auf die anderen parenchymatösen Organe zu übertragen in der Absicht, Parenchymzellembolien zu erzeugen und deren Folgezustände zu studieren. Gleich die ersten Versuche am Pankreas belehrten uns, daß die Quetschung (selbst ganz leichten Grades) der Bauchspeicheldrüse zwischen zwei Platten eine unfehlbare Methode sei, Fettgewebsnekrosen in so ausgedehntem Maße zu erzeugen, wie sie bisher im Tierexperiment unbekannt waren. Zahlreiche Versuche (40 Katzen) führten immer zu dem gleichen Ergebnis. Außer den Fettgewebsnekrosen wurden eigentümliche, herdförmige Veränderungen an der Leber beobachtet. Infolge der früheren Erfahrungen bei unseren Versuchen über Lebernaht, sowie der Art der Versuchanordnung drängte sich uns immer bestimmter die An-

sicht auf, daß wenigstens ein kleiner Teil dieser Veränderungen auf embolischem Wege durch Verschleppung von Pankreaszellen auf dem Blutwege entstehen könnte. Der Gedanke, daß Fettgewebsnekrosen durch Embolien von Pankreaszellen hervorgerufen werden, ist durchaus nicht neu (Böhm, neuerdings Eppinger jun.). Wiesel will sie in der Leber gefunden haben. Indes blieben die Bemühungen der genannten Forscher, die in den mikroskopischen Präparaten mit mehr oder weniger Wahrscheinlichkeit Pankreaszellen entdeckt zu haben glaubten, nach deren eigener Angabe nur auf Vermutungen beschränkt; wenigstens ist es unseres Wissens bisher noch nicht geglückt, den unwiderleglichen Nachweis derselben zu erbringen. Es ist wenig wahrscheinlich, daß die betreffenden Untersucher wirklich Pankreaszellen gesehen haben, da an dem Orte ihrer Nachforschungen, den Nekrosen selbst, keine Zellen zu finden sind, ausgenommen vielleicht Wiesel, der sie in den Lebervenen beobachtet haben will, dessen reproduzierte mikroskopische Bilder jedoch in der Deutung nicht über jeden Zweifel erhaben sind.

Nach vielen, sehr mühseligen histologischen Untersuchungen ist es uns gelungen, den bestimmten Nachweis für die Möglichkeit der Entstehung von Fettgewebsnekrosen auf embolischem Wege zu erbringen.

Die Ergebnisse unserer später ausführlich zu publizierenden Experimente können wir in folgende Sätze zusammenfassen:

1. Die Fettgewebsnekrosen entstehen in der Regel durch Kontaktwirkung des ausfließenden Pankreassekretes.

Je mehr man die Möglichkeit des Kontaktes des Fettes (Netzes) mit dem Pankreassekret durch geeignete Maßnahmen beschränkt, um so geringer sind die Nekrosen. Der Einwirkung des fettspaltenden Fermentes geht eine Blutung (Trypsinwirkung) im Fettgewebe voraus.

2. Die Größe, Menge und Schnelligkeit des Eintritts der Nekrosen steht in einem direkten Zusammenhang zur Aufnahme und Qualität der Nahrung. Im Zustande der Verdauung und reichlicher Fettfütterung sind sie am intensivsten ausgeprägt, im Hungerzustande sind sie um so geringer, je länger die Nahrungsentziehung dauert (in Übereinstimmung mit Eppinger jun.).

3. Ein geringer Teil der Nekrosen im Tierexperimente entsteht auf embolischem Wege durch Verschleppung von Pankreaszellen auf dem Wege der Blutbahn (zum Teil retrograde Embolie).

Ob ein Transport der Pankreaszellen auf dem Lymphwege mit den gleichen Folgeerscheinungen erfolgen kann, wie von mehrerer Seite behauptet wurde (zuerst Böhm, Eppinger jun.) ist uns unbekannt; wenigstens konnten wir nicht den geringsten Anhaltspunkt hierfür gewinnen. Möglicherweise ist die Zahl der embolischen Nekrosen beim Menschen infolge der leichten Vulnerabilität der retroperitonealen Lage des Pankreas, der derberen Kapsel, der Möglichkeit des dichten Abschlusses der Bursa omentalis gegen die freie Bauchhöhle erheblich größer.

4. Die embolischen Nekrosen unterscheiden sich von den durch Kontaktwirkung entstandenen:

a) Durch den späteren Zeitpunkt ihres Auftretens. Eine ganz genaue Zeitangabe vermögen wir infolge der versteckten Lage der Nekrosen nicht zu machen; anscheinend bedarf es zur Ausbildung mehrerer Tage, während die Nekrosen durch Kontaktwirkung schon nach zwei Stunden sichtbar sein können.

b) durch die Lokalisation in der unmittelbarsten Umgebung der Venen; sie sind somit in den Anfängen nur auf Durchschnitten zu sehen und erreichen nicht die freie Oberfläche der Lokalisationsstelle. Dabei kann es bleiben. War jedoch die Zellembolie sehr reichlich, stand viel Steapsin zur Verfügung, verstrich längere Zeit, dann können sie an die Oberfläche treten und von Kontaktnekrosen nicht mehr unterscheidbar sein.

c) Durch den mikroskopischen Nachweis von Pankreaszellen in der von der Nekrose eingeschlossenen Vene. Die Zellen finden sich mitten im geronnenen Blute teils einzeln, teils gehäuft in deutlichem Zusammenhang miteinander, seltener in größeren Verbänden. Je nach der Dauer der Embolie sind die Konturen der Zellen bald deutlicher gegen die Umgebung abzugrenzen, bald wieder verschwommen. Immer aber gelingt die Unterscheidung gegen andere korpuskuläre Elemente des Blutes, besonders da sich die Zellen in Serienschnitten verfolgen lassen. So wertvoll dieser Nachweis ist, so wird er doch nicht in allen Fällen gelingen, da die Pankreaszellen bei längerem Verweilen in der Blutbahn zugrunde gehen und unsichtbar werden. Somit spricht der negative Ausfall der histologischen Untersuchung nicht gegen die Möglichkeit embolischen Ursprungs.

5. Die embolischen Nekrosen zeigen keine typischen Infarktbildungen, im Gegensatze zu Zellembolien in anderen Organen, entsprechend der chemischen Beschaffenheit des Agens. Es ist jedoch

nicht zu leugnen, daß Infarktbildungen vorgetäuscht werden können, besonders durch Kontaktnekrosen.

6. Durch Injektion von sehr zerkleinertem Pankreasgewebe entweder direkt ins Fettgewebe (Netz oder Unterhautzellgewebe) oder in die Blutbahn (Venen) gelingt es, typische Fettgewebsnekrosen zu erzeugen. Die ersteren entstehen ausnahmslos durch Kontaktwirkung, die letzteren gleichfalls in der unmittelbaren Umgebung des injizierten Gefäßes und an dem später daselbst anklebenden benachbarten Fettgewebe (Netz), in der Peripherie dagegen rein durch Zellembolie (besonders schön im Unterhautzellgewebe um die kleinsten Zweige der injizierten Vena epig. inf.).

7. Die Leber weist in der Peripherie und im Zentrum verschieden große, herdförmige schwere Veränderungen auf in Form undeutlicher oder fehlender Acinuszeichnung, in Übereinstimmung mit den Leichenbefunden von Wiesel, Marx, Rudolph.

Ein Teil dieser Veränderungen, die wir mit dem Tode der Versuchstiere, wenn auch nicht ausschließlich, in Zusammenhang bringen, ist fast sicher auf embolischem Wege entstanden, da sich in den zugehörigen Venen Pankreaszellen, oft in größeren Verbänden (bis zu wohlerhaltenen Acinis) nachweisen lassen; der größte Teil der Veränderungen dürfte allerdings durch die mit dem Blute in die Leber gelangenden Pankreasfermente verursacht werden.

Den Vorwurf, daß wir unsere Experimente unter unnatürlichen beim Menschen nie zutreffenden Voraussetzungen angestellt haben, begegnen wir mit dem Hinweis, daß Drucksteigerungen, wie wir sie im Tierversuch anwendeten, infolge der großen Vulnerabilität des Pankreas und der Zerreißlichkeit der Gefäße auch beim Menschen leicht möglich sind (Trauma, Blutung, Entzündung). Außerdem sind die Bedingungen für die Entstehung der Fettgewebsnekrosen auf embolischem Wege durch die Blutbahn aus anatomischen Gründen beim Menschen, wie schon erwähnt, günstiger.

Jedenfalls müssen wir es als erwiesen bezeichnen, daß auf embolischem Wege Fettnekrosen entstehen können.

Literaturverzeichnis.

1. Balser, Virchows Archiv, Bd. 90.
2. Böhm, Beiträge zur klin. Chirurgie, Bd. 43.
3. Chiari, Prager med. Wochenschr. 1893.
4. Eppinger, jun., Zeitschr. f. experim Pathol. u. Therapie, Bd. II, Heft 2.
5. Hansemann, Berl. klin. Wochenschr. 1896.
6. Hildebrand, Zentralbl. f. Chirurgie 1895.
7. Langerhans, Virchows Archiv, Bd. 122.
8. Marx, Virchows Archiv, Bd. 165.
9. Ponfick, Berl. klin. Wochenschr. 1896.
10. Rudolph, Deutsches Archiv f. klin. Medizin, Bd. 87.
11. Wiesel, Mitteil. aus den Grenzgeb. d. Med. u. Chir., Bd. 14.
12. Payr und Martina, Experim. und klin. Beiträge zur Lebernaht und Leberresektion. Arch. f. klin. Chir., Bd. 77, Heft 4.

IX.

Kleinere Mitteilung.

Aus der chirurgischen Abteilung des Diakonissenhauses zu Posen. (Dirig. Arzt: Medizinalrat Dr. Borchard).

Sechs Fälle von Syringomyelie.

Von

Assistenzarzt Otto Lüders.

(Mit 5 Abbildungen.)

In Band 72 der Deutschen Zeitschrift für Chirurgie wurden von Herrn Medizinalrat Dr. Borchard an der Hand von 19 selbst beobachteten Fällen eingehende Untersuchungen über die Knochen und Gelenkserkrankungen bei Syringomyelie veröffentlicht. Im Anschluß daran möchte ich durch sechs weitere Fälle, die ebenfalls im Diakonissenhause zu Posen zur Beobachtung gelangten, einen Beitrag zur Kasuistik des Syringomyelie liefern.

1. Fall. K. K., 49jähriges Dienstmädchen.

Anamnese: Keine hereditäre Belastung. Im Alter von 11 Jahren fiel Patientin auf den Rücken, welcher Unfall eine Buckelbildung zur Folge hatte, die im Laufe der Jahre immer größer geworden sei. 5 Jahre später erkrankte ohne besondere Veranlassung der Mittelfinger der rechten Hand. Er wurde dick und nach einiger Zeit stießen sich Knochenstückchen ab. Schmerzen hat Patientin dabei nicht gehabt. Im Laufe der folgenden 3—4 Jahre wurden auch die übrigen Finger der rechten Hand mit Ausnahme des Daumens in gleicher Weise ergriffen. Zur selben Zeit begann auch der linke Ellenbogen anzuschwellen; einige Tage hindurch seien Schmerzen damit verbunden gewesen, doch wären dieselben bald völlig geschwunden. Bei Bewegungen fühlte Patientin in der ersten Zeit Knacken und Knarren im Gelenke, dann sei das verschwunden und der Unterarm ganz locker geworden. Vier Wochen vor der Aufnahme ins Krankenhaus schwoll der Ellenbogen plötzlich sehr stark an, schließlich bildete sich eine Fistel, aus der viel Eiter herauskam. Schon bald nach Beginn der Erkrankung an den Fingern hat Patientin bemerkt, daß sie an der rechten Hand und dem rechten Unterarm keine Empfindung für

Hitze habe; sie habe sich an diesen Stellen öfters verbrannt, ohne es zu fühlen und sei erst durch die Blasen darauf aufmerksam geworden. Am Unterarm sei seit einigen Jahren das Gefühl wieder zurückgekehrt.

Sonst will Patientin immer gesund gewesen sein. Im Alter von 26 Jahren hatte sie einen Partus; das Kind starb nach $^5/_4$ Jahren.

Status: Kleine schwächliche Frau in mäßigem Ernährungszustande von blasser, gelblicher Gesichts- und Hautfarbe. Es besteht ein ziemlich starker Hängebauch; sonst sind Brust- und Bauchorgan nicht nachweisbar erkrankt. Der Intellekt ist ungestört. An der Wirbelsäule besteht eine

Fig. 1.

beträchtliche Kyphoskoliose mit Rippenbuckel nach rechts, die den unteren Teil der Halswirbelsäule, die ganze Brustwirbelsäule und den oberen Teil der Lendenwirbelsäule einnimmt. Die Pupillen sind beiderseits gleich und reagieren träge. Die Augenbewegungen sind nach allen Richtungen frei. die Sensibilität im Gesichte intakt. Der Facialis funktioniert normal.

An der rechten Hand sind sämtliche Finger mit Ausnahme des Daumens in erheblichem Maße verkrüppelt. Am zweiten und vierten Finger fehlt das Endglied. Am dritten Finger steht nur das Grundglied. an dessen Spitze ein kümmerlicher Rest des Nagels sitzt. Vom fünften Finger ist ebenfalls nur die Grundphalange erhalten. Am Daumen ist das Metacarpophalangealgelenk stark aufgetrieben. Die Fingergelenke der vier langen Finger sind gänzlich unbeweglich, dagegen ist die Beweglich-

keit in den Grundgelenken und in den Gelenken des Daumens nur mäßig gestört. Die Muskeln der linken Hand sind erheblich atrophisch; die Atrophie erstreckt sich besonders auf die Interossei und den Adductor pollicis. Die Haut an der rechten Hand ist derb und rissig. An der Streckseite des Unterarms finden sich verschiedene oberflächliche Brandnarben.

Der linke Arm zeigt ganz bedeutende Veränderungen des Ellenbogengelenks. Dieses ist zu einem mächtigen, etwas unregelmäßigem Tumor von über Kindskopfgröße aufgetrieben, der prall gespannt und fluktuierend ist. An der größten Erhabenheit des Tumors an der Streckseite befindet sich

Fig. 2.

eine kleine Fistelöffnung, die eine reichliche Menge zäh flüssigen Eiter sezerniert. Bei der Betastung fühlt man regellose Knochenvorsprünge und Knochenplatten, die anscheinend der Kapsel angehören, die Enden der Ober- und Unterarmknochen sind nicht abzutasten, sie sind anscheinend vollkommen aus ihrem Zusammenhange im Gelenke gelöst. Durch Zug am Unterarm läßt sich der Arm im Ellenbogengelenk wie ein Gummiband ziemlich erheblich verlängern. Bei Bewegungen fühlt man weiches Krepitieren und Knarren und Reiben.

Das Röntgenbild gibt etwas nähere Aufschlüsse über die Zerstörungen im Gelenke. Die Gelenkflächen des Humerus, des Radius und der Ulna sind völlig abgeschliffen; am Humerusende sieht man noch einige unregel-

mäßige Knochenvorsprünge, während die Enden der beiden Unterarmknochen ganz glatt sind. Die Compacta der Knochen ist verdickt, aber für die Strahlen durchlässiger als bei normalem Knochen. Die sonst noch im Bilde vorhandenen regellosen Knochenschatten rühren von Knochenablagerungen in der Kapsel her.

Trotz der ausgedehnten Zerstörungen und Veränderungen im Ellenbogengelenk ist seine Beweglichkeit und Gebrauchsfähigkeit und die Kraft des ganzen linken Armes nur wenig herabgesetzt. Die Patientin führt alle Bewegungen völlig ohne Schmerzen aus und ist imstande, schwere Gegenstände (s. Abbildung) zu tragen und zu heben.

Fig. 3.

Sensibilität: Die Empfindung für feine Berührungen ist an der ganzen rechten Hand mit Ausnahme des Daumens und seines Ballens herabgesetzt, ebenso am linken Ellenbogen und am Rücken an der rechten Seite im Bereiche der Kyphoskoliose, an den Spitzen des zweiten bis vierten Fingers der rechten Hand besteht vollkommene Anästhesie.

Die Schmerzempfindung ist in denselben Bezirken aufgehoben, mit Ausnahme des Rückens, wo sie nur herabgesetzt ist. Auch der Temperatursinn fehlt an den gleichen Stellen, außerdem ist er noch gestört am rechten Vorderarm und der rechten Seite des Rückens, wo die Angaben über warm und kalt widersprechend gemacht werden.

Von den Reflexen sind die oberflächlichen ungestört. Die Sehnenreflexe sind an den Beinen besonders rechts gesteigert, die Achillessehne reagiert fast klonisch. Babinsky ist negativ, Romberg ebenfalls.

Während der Beobachtung im Krankenhause wurde einmal eine Punktion des Ellenbogengelenks vorgenommen, jedoch ohne besonderen Erfolg; es kam nur eine ganze geringe Menge sehr zähen Exsudats zum Vorschein. Auch in der nächsten Zeit sah man keine merkliche Beeinflussung des Prozesses durch die Punktion. Am 27. August 1905 konnte die Patientin neuerlich untersucht werden.

Im allgemeinen zeigt der äußere Befund wenig Veränderungen gegen die erste Aufnahme. Nur der linke Ellenbogen zeigt eine wesentlich andere Gestalt. Die kolossale Auftreibung ist völlig verschwunden. An Stelle der Fistelöffnung befindet sich eine punktförmige eingezogene Narbe. Am Unterarm ist das Ödem verschwunden, die Venen des Unterarms scheinen stark geschlängelt durch die Haut. Die Beweglichkeit im Ellenbogengelenk ist etwas schlechter, die Muskulatur des Armes etwas dünner und schlaffer als bei der ersten Untersuchung.

Die Prüfung der Sensibilität ergibt, daß die Berührungsempfindung jetzt am ganzen rechten Unterarm, an der Hand, an der rechten Seite des Rückens im Bereiche des Buckels und an der Streckseite des linken Ellenbogengelenks völlig aufgehoben ist. Herabgesetzt ist sie am ganzen übrigen rechten Arm und der rechten Thoraxhälfte.

Die Schmerzempfindung ist analog der vorigen aufgehoben und abgeschwächt. Die Störungen des Temperatursinnes haben ebenfalls weitere Fortschritte gemacht. Am rechten Unterarm wird überhaupt kein Unterschied zwischen warm und kalt gemacht. Die Zone setzt sich in einem schmalen Streifen über die Streckseite des Oberarms zum Buckel fort, auf dem auch kein Unterschied gefühlt wird. Ungenau und wechselnd sind die Angaben am ganzen übrigen Oberarm und an der rechten vorderen Brustwand. Ferner besteht noch an der Streckseite des linken Ellenbogens eine kleine etwa dreimarkstückgroße Zone, wo die Temperaturempfindung ebenfalls völlig aufgehoben ist.

Bemerkenswert ist die Erkrankung im jugendlichen Alter, die beim vorstehenden Falle im zwölften Lebensjahre eingesetzt hat. Die am meisten wahrscheinliche Theorie über die Entstehung der Krankheit ist wohl die, daß schon bei der Geburt Veränderungen im Rückenmarke vorhanden sind, die dann später teils im Anschluß an ein Trauma, wie in unserem Falle, teils unabhängig davon sich weiter entwickeln. Ab und zu kommen Remissionen der Erscheinungen vor; auch bei dieser Patientin hatte früher fraglos eine Thermanästhesie des rechten Unterarmes bestanden, von der bei der ersten Untersuchung nur wenig zu finden war, während sie sich bei der zweiten Untersuchung wieder eingestellt hatte. Diese Schwankungen sind auf Veränderungen in der Umgebung der Höhlenbildung, Durchtränkung des Gewebes ödematöser oder blutiger Natur, zurückzuführen; die von ihnen verursachten Symptome in der Peripherie verschwinden, wenn das Ödem oder die Blutung wieder resorbiert werden.

Eine besondere Stellung nehmen die syringomyelitischen Gelenkserkrankungen ein. Ein jedes Gelenk hat bis zu einem gewissen Grade seine eigene Erkrankungsform und der oben beschriebene Ellenbogen ist der Typus, wie er sich meistens, so auch bei den beiden nächsten Fällen wiederfindet: Knochenschwund an den Gelenkenden, die einem gewissen Druck ausgesetzt sind und Knochenauflagerungen an Stellen, die diesen Druck

nicht erleiden, wie z. B. die Humeruskondylen. Daneben meist ein mächtiger Erguß, der häufig in Eiterung übergeht. Die Verdickung der Compacta der Knochen und ihre verhältnismäßige Weichheit ist allen syringomyelitischen Knochenerkrankungen gemeinsam.

Die Vereiterung der syringomyelitischen Gelenksergüsse, wie überhaupt alle syringomyelitischen Eiterungen, die wohl zu unterscheiden sind von den Eiterungen bei Syringomyelie, die als solche mit der Krankheit nichts zu tun haben, zeigen eine Gutartigkeit, die sich darin äußert, daß sie wenig progredient sind und auch meist keine Allgemeinerscheinungen machen. Die Kranken setzen dabei, wie auch in unserem Falle ihre Arbeit meist ohne viel Beeinträchtigung fort.

Aktive Therapie ist in den meisten Fällen ohnmächtig, bisweilen sogar schädlich; Punktionen, Incisionen und auch Resektionen bringen den Prozeß nicht zur Heilung, die dann sehr häufig, so auch bei unserer Patientin, bis zu einem gewissen Grade spontan eintritt.

2. Fall. P. M., Wirt, 47 Jahre alt.

Vor etwa 20 Jahren fiel Patient vom Pferde herab und auf die rechte Schulter; er konnte seine Arbeit sofort weiter verrichten und hat auch sonst keine Folgen darnach verspürt. Seit etwa 15 Jahren entstehen zeitweise Eiterungen an den Fingern, in deren Verlaufe sich öfters Knochenstückchen abgestoßen haben; es bestanden dabei nur sehr mäßige Schmerzen. Im März dieses Jahres machte sich Patient wegen Reißens heiße Umschläge um die Brust und zog sich dabei umfangreiche Verbrennungen zu, die nicht sehr stark geschmerzt haben. Am 28. Juni dieses Jahres erlitt Patient einen Fall auf den rechten Ellenbogen. Er hatte nach dem Unfalle nur mäßige Schmerzen, schon am nächsten Tage hatte sich jedoch eine starke Anschwellung des Ellenbogens gebildet, die ihn veranlaßte, sich in ärztliche Behandlung zu begeben. Der Arzt machte mehrmals Einschnitte, wobei immer eine Menge Eiter herausgeflossen sei. Augenblicklich hat Patient hin und wieder noch brennende Schmerzen im rechten Unterarm, die bis zu den Fingern ausstrahlen.

Status: Mittelkräftig gebauter Mann mit gut entwickelter Muskulatur, in genügendem Ernährungszustande und von frischer gesunder Gesichtsfarbe. Der Intellekt ist ungestört. Die inneren Organe sind nicht nachweisbar erkrankt.

Der Schädel ist beim Beklopfen nirgends schmerzhaft. Die linke Gesichtshälfte ist in geringem Maße atrophisch. Die Zunge wird gerade herausgestreckt, zittert etwas dabei. Die beiden Zungenhälften sind gleich.

Die Pupillen sind gleich weit. Ihre Reaktion auf Lichteinfall und Akkommodation ist gut. Kein Nystagmus.

Der rechte Arm zeigt in der Nähe der Schulter und an der Streckseite große Brandnarben. Der ganze Arm ist etwas ödematös geschwollen. Die Gegend des Schultergelenks ist verdickt und verbreitert. Die Verdickung ist auf Knochenwucherungen zurückzuführen; ein Erguß besteht nicht. Der Arm kann nicht ganz bis zur Senkrechten erhoben werden. Bei Bewegungen hört man starkes Reiben und Knacken im Gelenk; Schmerzen bestehen nicht.

Das Röntgenbild des Schultergelenks zeigt die Kapsel etwas erweitert, jedoch keinerlei Ablagerungen in ihr. Der Oberarmkopf ist ziemlich stark

verdickt, auch die Pfanne ist verbreitert und der Proc. coracoideus zeigt mäßige Verdickung. Die Gelenklinien sind undeutlich und verwaschen.

Das rechte Ellenbogengelenk ist stark aufgetrieben. An der Streckseite befinden sich mehrere Incisionen, von denen die eine, etwa zweipfennigstückgroß, noch nicht verheilt ist. Sie zeigt eitrigen Belag und eine Fistelöffnung, die in das Innere des Gelenks auf rauhen Knochen führt. Aus der Fistel strömt eine mäßige Menge dünner getrübter Flüssigkeit.

Bei der Betastung des Gelenks fühlt man alle drei Knochen, besonders Humerus und Ulna stark verdickt, in der Tricepssehne ist eine große Knochenplatte eingelagert. Bei Bewegungen spürt man starkes Reiben.

Fig. 4.

Beugung ist nur bis etwas über einen R, Streckung nur bis 150^0 möglich. Pronation und Supination ungestört. Sämtliche Bewegungen sind schmerzlos.

Im Röntgenbild zeigt sich die Kapsel beträchtlich erweitert und mit starken Knochenablagerungen versehen, die sich an der Streckseite zu einer großen Knochenplatte entwickelt haben, die vom Olekranon dem Verlaufe der Tricepssehne entsprechend nach oben zu schmaler werdend bis fast zur Grenze des unteren und mittleren Oberarmdrittels sich erstreckt. Zwischen Olekranon und der Knochenplatte selbst besteht eine etwas hellere Zone, die durch einige festere Knochenspangen zwischen den beiden Gebilden unterbrochen wird. Die Knochenplatte zeigt eine keilförmige dem Olekranon selbst nicht unähnliche Gestalt und könnte bei eventuellem Fehlen sehr wohl zu Verwechslungen mit diesem Anlaß geben. Humerus, Ulna und Radius sind stark verdickt und zeigen unregelmäßige Auflagerungen, besonders die beiden ersteren. Die Gelenklinie zwischen Humerus und Ulna ist undeutlich. Das Humeroradioulnargelenk ist verhältnismäßig am wenigsten betroffen.

Die rechte Hand ist mit spröder, rissiger, schwieliger Haut bedeckt; am Dorsum befinden sich zwei frische Brandwunden. Das Endglied des Daumens ist verdickt und zeigt an der Spitze eine eingezogene Narbe; der Nagel darüber ist verkrüppelt. Der Mittelfinger bietet an seinem Endgliede ähnliche Verhältnisse; in seinem Grundgelenke steht er in starker Beugekontraktur. Die Muskulatur des ganzen rechten Armes ist atrophisch, besonders die kleinen Handmuskeln.

Am linken Arm finden sich ebenfalls mehrere kleine Brandwunden, eine frische am Dorsum der Handwurzel. Die Haut der Hand ist gleichfalls verdickt und rissig. Das erste Gelenk des Mittelfingers ist stark aufgetrieben, an der Streckseite sieht man mehrere von alten Eiterungen herrührende Narben. Der Finger steht in mäßiger Beugekontraktur, seine Bewegungsfähigkeit ist äußerst gering.

Am Rumpf sieht man in seinem oberen Teile eine Reihe von großen Brandnarben, von denen eine etwa handgroße an der vorderen linken Brustwand besonders hervorgehoben sei. Die Wirbelsäule ist in ihrem ganzen Dorsal- und Halsteile ziemlich stark nach rechts verkrümmt, auf der rechten Seite besteht ein mäßiger Rippenbuckel.

Sensibilität: Feinste Berührungen werden überall empfunden. Die Schmerzempfindung ist überall vorhanden, nur in einer kleinen Zone an der radialen Seite des rechten Vorderarms herabgesetzt.

Der Temperatursinn ist an beiden Armen und am Rumpf im Bereiche der Skoliose herabgesetzt, vollkommen aufgehoben ist er nirgends.

Reflexe: Die Fußsohlen-, Cremaster- und Bauchdeckenreflexe fehlen, ebenso der Gaumenreflex.

Der Patellarsehnenreflex ist beiderseits stark erhöht, die Achillessehne reagiert klonisch; Babinsky ist angedeutet.

Die Anfänge der Krankheit liegen auch in diesem Falle um Jahre zurück, und es ist nicht ausgeschlossen, daß der Fall vom Pferd vor zwanzig Jahren das auslösende Moment gewesen ist. 5 Jahre darauf traten zum ersten Male aus scheinbar nicht erkennbaren Ursachen Eiterungen an den Fingern auf und diese bildeten lange Zeit die einzigen Symptome der Krankheit. Im Anfange dieses Jahres, als Patient reißende Schmerzen in der Brust und der Schulter verspürte, die wohl auch als Symptome der Krankheit aufzufassen sind, zog er sich bei Anwendung von heißen Umschlägen ausgedehnte Verbrennungen zu, aber erst als sich durch einen Fall der Ellenbogen in der geschilderten ausgedehnten Weise veränderte, wurde die Krankheit manifest. Wann die Veränderungen im Schultergelenk eingesetzt haben, läßt sich nicht mit Bestimmtheit sagen; sie sind dem Patienten auch jetzt noch nicht zum Bewußtsein gekommen. So zeigt auch hier die Krankheit einen über Jahre ausgedehnten außerordentlich langsamen Verlauf, bis es zu subjektiv und objektiv wahrnehmbaren Gelenkserkrankungen kam. Jetzt wird das Krankheitsbild von den geschilderten Gelenksveränderungen vollkommen beherrscht, und unter ihnen imponiert wieder am meisten das rechte Ellenbogengelenk, das die typischen Veränderungen bei diesem Gelenk ein sehr schöner Weise in ihren Anfängen zeigt. Gegen die Gelenkserkrankungen treten die Erscheinungen von seiten der Sensibilität vollkommen zurück; selbst der Temperatursinn ist trotz der Zeichen ausgedehnter Verbrennungen an keiner Stelle vollkommen auf-

gehoben. Es ist dies ein Beweis dafür, daß die syringomyelitischen Gelenksveränderungen nicht abhängig sind von Sensibilitätsstörungen der Knochen. Auffällig ist das Fehlen sämtlicher oberflächlichen Reflexe; die tiefen sind stark gesteigert. Die Kyphoskoliose ist ziemlich beträchtlich, sie zeigt nach der hauptsächlich erkrankten Körperhälfte.

3. Fall. M. Sz., Arbeiter, 22 Jahre alt.

Patient fiel im April 1904 auf den linken Ellenbogen. Er verspürte mäßige Schmerzen und es entstand eine Anschwellung des Ellenbogens, die sich langsam vergrößerte, ihn zunächst aber noch nicht am Arbeiten verhinderte. Im Mai dieses Jahres trat eine plötzliche Verschlimmerung ein; die Anschwellung wurde bedeutend größer und der Arm war nicht wie bisher zur Arbeit zu gebrauchen. Seit 3 Jahren leidet Patient öfters an Geschwüren, besonders an beiden Händen; sie stellten sich ohne äußere Ursache ein und haben dem Patienten nur wenig Schmerzen verursacht. Sonst will Patient immer gesund gewesen sein.

Status: Mittelgroßer, kräftig gebauter Mann, in gutem Ernährungszustande und von gesundem Aussehen. Der Gesichtsausdruck ist etwas stupide, doch zeigt sich der Intellekt nicht gestört. Die inneren Organe sind ohne nachweisbare Veränderungen.

Der Schädel ist regelmäßig geformt und auf Beklopfen nirgends schmerzhaft. Die linke Gesichtshälfte ist in ganz geringem Maße atropisch, deutlicher ist die linke Zungenhälfte dünner und schmäler als die rechte; die Zunge weicht beim Herausstrecken nicht ab.

Die Augenbewegungen sind normal, die Lidspalte ist beiderseits gleich groß, die Pupillen sind gleich weit und reagieren auf Lichteinfall und Akkommodation.

Am linken Arm zeigt das Ellenbogengelenk eine bedeutende Schwellung (Umfang links 41, rechts 31 cm). Die Schwellung wird in der Hauptsache durch einen Erguß verursacht, daneben fühlt man deutlich Verdickungen und Einlagerungen in der Kapsel, besonders an der Streckseite des Gelenkes. Die Gelenkenden sind infolge des Ergusses nicht deutlich abzutasten. Der Arm wird meist in rechtwinkliger Beugung gehalten, kann jedoch ohne wesentliche Schmerzen bewegt werden. Die Bewegungen sind sowohl aktiv wie passiv bei der Beugung und Streckung nicht in vollem Umfange möglich.

Die Röntgenaufnahme des Gelenkes zeigt die durch den Erguß stark erweiterte Kapsel mit zahlreichen Knocheneinlagerungen, von denen die an der Streckseite gelegene Platte am meisten in die Augen fällt. Sie ist etwa 5 cm lang, 2—3 cm breit und hat die Gestalt etwa eines abgesprengten Olekranons. Der Humerus ist an seinem Gelenkende stark abgeschliffen. Der Stumpf zeigt verschwommene Konturen und ist mit Knochenneubildungen bedeckt. An der Ulna fehlt das Olekranon vollständig; auch hier ist der Stumpf mächtig verdickt, die Konturen verschwommen; die Knochenmassen erscheinen aufgelockert. Der Radius zeigt am wenigsten Veränderungen, wenn auch hier Verdickungen und Auflagerungen nicht fehlen.

Im Schultergelenk kann der Arm nicht völlig bis zur Horizontalen gehoben werden; hier sind objektiv keine Veränderungen nachzuweisen. Die Muskulatur des ganzen linken Armes ist schlaffer und welker als

rechts, an den kleinen Handmuskeln ist deutliche Atrophie zu bemerken. Der Händedruck ist in seiner Kraft links wesentlich herabgesetzt. Die Finger sind auffallend dick und kurz (allerdings auch auf der rechten Seite), die ganze Hand ist mit spröder rissiger Haut bedeckt und zeigt an der Beugeseite mehrere Rhagaden.

Die Wirbelsäule hat eine Skoliose des Halsteils nach links und eine kompensierende des Brustteils nach rechts.

Fig. 5.

Sensibilität: Feinste Berührungen und Nadelstiche werden überall empfunden, am ganzen linken Arme sind jedoch die Angaben nicht so präzis wie am übrigen Körper. Der Temperatursinn ist in einem schmalen Streifen an der Beugeseite des linken Arms aufgehoben. Diese Zone zieht über die Schulter nach dem Rücken zur Wirbelsäule und nach vorn über die Brust bis zur Mittellinie; am ganzen übrigen Arm werden ungenaue Angaben gemacht.

Reflexe: Fußsohlenreflexe und Babinsky sind beiderseits nicht auslösbar, ebenso der Bauchdeckenreflex, der Cremasterreflex ist links nicht vorhanden, rechts deutlich. Die Patellarreflexe sind an beiden Beinen stark erhöht, die Achillessehnen reagieren klonisch.

In diesem Falle liegt die Erkrankung mindestens 3 Jahre zurück; ein Trauma, auf das der Beginn der Krankheit zurückzuführen wäre, läßt sich nicht eruieren. Am augenfälligsten sind auch hier wieder die Veränderungen im Ellenbogengelenke, die ganz wie im vorigen Falle das erste subjektiv wahrgenommene Symptom bildeten. Sie sind insofern recht interessant, als sie in Verbindung mit dem Befunde bei dem vorigen Falle einen Einblick in die Natur der charakteristischen Veränderungen beim syringomyelitischen Ellenbogengelenke geben. Bei oberflächlicher Betrachtung konnte die der Ulna vorgelagerte Knochenplatte für das abgesprengte Olekranon gehalten werden. Daß aber hier das Olekranon restlos abgeschliffen und der davorgelagerte Knochenschatten eine Einlagerung in der Kapsel ist, zeigt eben der Vergleich mit Fall 2, bei dem diese Platte schon ebenfalls in der Tricepssehne genau so gebildet ist, während das Olekranon noch vollständig erhalten ist. Im letzteren Falle befinden sich die Rarefikation der Gelenkenden der Knochen auf der einen Seite und die Einlagerungen in der Kapsel auf der anderen in einem weit vorgeschritteneren Stadium.

Neben diesen Gelenkveränderungen spielen die übrigen Erscheinungen, die Skoliose, die verhältnismäßig geringfügigen Muskelatrophien, die isolierten Thermanästhesien und das Verhalten der Reflexe eine untergeordnete Rolle, wenn sie auch zur Sicherung der Diagnose sehr wertvoll waren.

4. Fall. Th. T., 51 Jahre, Steinklopfer.

Der Kranke gibt an, daß sein Leiden vor etwa einem Jahr langsam begonnen hätte. Er hat nur die Veränderungen an den Gelenken des linken Armes bemerkt. Von Störungen in seiner Sensibilität weiß er nichts. Er führt die Veränderungen am linken Arme auf seine Arbeit zurück, bei der er mit der linken Hand die Bruchstücke der Steine fortwerfe und auf der Schulter schwere Steine habe tragen müssen. Einen Unfall kann er nicht angeben.

Status: Mittelkräftiger Mann in genügendem Ernährungszustande von etwas blasser Gesichtsfarbe. Der Intellekt ist ungestört. Die inneren Organe sind nicht nachweisbar erkrankt.

Der Schädel ist beim Beklopfen nirgends schmerzhaft; die beiden Gesichtshälften zeigen keinen merklichen Unterschied. Die Zunge wird gerade herausgestreckt, ihre linke Hälfte ist deutlich schmäler als die rechte.

Die Lidspalte ist auf beiden Seiten gleich groß. Die linke Pupille ist weiter als die rechte; beide reagieren etwas träge. Nystagmus ist nicht vorhanden. Der Facialis funktioniert normal.

Am Rumpfe ist die linke Seite schmäler als die rechte. Es besteht eine mäßige Kyphoskoliose der Halswirbelsäule nach links, eine kompensierende des Dorsalteils nach rechts. Das linke Sternoclaviculargelenk ist stark aufgetrieben. Diese Auftreibung kommt fast ausschließlich auf Rechnung des sternalen Endes des Schlüsselbeins, das eine Verdickung von Kleinapfelgröße zeigt. Von der rundlichen Verdickung ragt noch ein zapfenförmiger Knochenfortsatz etwa 2 cm nach oben zwischen die beiden Ursprungspartien des Sternocleidomastoideus. Bei Druck auf das Gelenk werden mäßige Schmerzen empfunden.

Das linke Schulterblatt hängt etwas und steht ein wenig vom Körper ab. Am linken Arm, besonders am linken Unterarm, sieht man eine Reihe von alten Brandnarben. Das Handgelenk ist stark verdickt. Die Hand steht in Subluxationsstellung. Im Gelenke ist ein geringer Erguß nachzuweisen. Das untere Radiusende ist besonders stark verdickt und mit unregelmäßigen Knochenauflagerungen versehen, seine Gelenkfläche ist von der Vorderseite teilweise abzutasten. Das Röntgenbild zeigt die beschriebenen Veränderungen sehr deutlich. Das untere Ende des Radius ist verdickt. Die Corticalis des Knochens aufgefasert, dafür aber mit Auflagerungen bedeckt, die Ulna ist an dem Prozesse etwas weniger beteiligt. Die Subluxationsstellung zur Handwurzel ist sehr deutlich. Auch an den Handwurzelknochen sind Auflagerungen bemerkbar. Die Bewegungen im Handgelenk sind nach allen Richtungen hin ziemlich beschränkt.

Die linke Hand ist mit rissiger, spröder, schwieliger Haut bedeckt. Das Endglied des Daumens ist verdickt, seine Spitze zeigt eine eingezogene Narbe; darüber sitzt der verkrüppelte Nagel. Das erste Gelenk des Mittelfingers ist stark aufgetrieben, der Finger steht in diesem Gelenk in mäßiger Beugekontraktur.

Die kleinen Handmuskeln sind erheblich atrophisch, während die übrige Muskulatur des linken Armes ziemlich voluminös, dabei aber von schlaffer Beschaffenheit ist. Die rohe Kraft des linken Armes und der Hand ist gegen die rechte Seite bedeutend herabgesetzt.

Dieselben Verhältnisse zeigt die Muskulatur an den unteren Extremitäten.

Sensibilität: Das Gefühl für feinste Berührungen ist an der ganzen linken Körperhälfte aufgehoben. Am Rücken greift die Störung noch um etwa 1 cm über die Linie der Dornfortsätze auf die rechte Seite hinüber.

Der Temperatursinn ist in der gleichen Ausdehnung gestört. Das Gefühl für Hitze ist hier überall vollkommen aufgehoben, Berührungen mit dem glühenden Paquelin werden als kalt empfunden.

Die Schmerzempfindung fehlt ebenfalls auf der ganzen linken Körperhälfte, zeigt aber nicht das Hinübergreifen auf die rechte Seite.

Reflexe: Die oberflächlichen Haut- und Schleimhautreflexe fehlen vollständig. Babinsky ist links positiv, rechts angedeutet.

Die Patellarreflexe sind beiderseits erheblich gesteigert. Auf der linken Seite ist Fußklonus vorhanden.

Romberg ist nicht vorhanden. Der Gang ist sicher, doch wird das rechte Bein etwas nachgeschleppt.

Auch in diesem Falle ist ein Unfall für die Erkrankung nicht verantwortlich zu machen; der Kranke selbst gibt allerdings als Ursache seiner Krankheit die kleinen Schädigungen in seinem Berufe an. Erst vor einem Jahre hat er die ersten Erscheinungen bemerkt, inzwischen hat die Krankheit erhebliche Fortschritte gemacht.

Jetzt ist die ganze linke Körperhälfte anästhetisch; ebenso ist die ganze Muskulatur dieser Seite, mit Ausnahme des Gesichts, mehr oder weniger atrophisch. Von den Gelenken sind, abgesehen von den Fingergelenken, das linke Sternoclaviculargelenk und das linke Handgelenk ergriffen. Veränderungen am ersteren sind verhältnismäßig selten beobachtet worden. Sie betreffen hauptsächlich das mediale Ende der Clavicula und

äußern sich in exzessiven Knochenmißbildungen. Das Handgelenk zeigt beträchtliche Verdickung, Subluxationsstellung und einen mäßigen Erguß. Es sind im allgemeinen das die für das Handgelenk charakteristischen Veränderungen, nur der in unserem Falle vorhandene Erguß fehlt in den meisten Fällen.

Die Hand zeigt Andeutung von Veränderungen nach Morvanschem Typus.

Die Kyphoskoliose ist nur gering und zeigt mit ihrer Konvexität nach der erkrankten Seite.

5. Fall. J. J., 28jähriger Arbeiter.

Vor ungefähr 6 Jahren wurde der Patient von einer Kuh gestoßen und zur Erde geworfen. Seit diesem Unfalle entwickelte sich langsam eine Verkrümmung des Rückgrats und Schwäche und Steifigkeit im linken Arm. Patient bemerkte auch, daß er nicht fühle, wenn er mit der linken Hand heiße Gegenstände berührte; er hat sich deshalb öfter Verbrennungen zugezogen, die er erst wahrnahm, wenn er sie sah.

Status: Untersetzter, ziemlich muskulöser Mann in genügendem Ernährungszustande, von gesunder, gebräunter Haut- und Gesichtsfarbe. Der Gesichtsausdruck ist stupid. Die inneren Organe sind ohne nachweisbare Veränderungen.

Beim Beklopfen des Schädels wird auf der rechten Seite an der Stirn Schmerz verspürt. Das Gesicht zeigt eine merkliche Differenz der beiden Hälften zuungunsten der linken. Am linken Auge besteht Verengerung der Lidspalte und Nystagmus. Die Pupillen sind gleich weit, ihre Reaktion ist links weniger präzis als rechts. Die Zunge weicht beim Herausstrecken etwas nach rechts ab.

Am linken Arm und der rechten Hand finden sich verschiedene frische Brandwunden und Narben, herrührend von Geschwüren und Brandwunden. Am linken Ellenbogen, über dem Olekranon, besteht ein rundes, etwa 10pfennigstückgroßes Geschwür mit etwas erhabenen Rändern, das sich zu reinigen beginnt.

Die unteren Enden der Vorderarmknochen, besonders des Radius, sind stark aufgetrieben, das Handgelenk ist bedeutend verdickt; die Hand steht etwas volar subluxiert.

Ein Erguß ist im Gelenk nicht vorhanden. Der ganze linke Unterarm und besonders die Hand erscheint gegen die rechte Seite ziemlich erheblich vergrößert. Dabei sind die Muskeln atrophisch, was hauptsächlich bei den kleinen Handmuskeln besonders auffallend ist. Die passive Beweglichkeit ist in allen Gelenken des Armes ungestört, während die aktive Beweglichkeit überall in geringem Maße beeinträchtigt ist, was an der Hand in verstärktem Maße der Fall ist. Die Finger können nicht fest in die Hohlhand eingeschlagen werden. Die rohe Kraft des linken Armes und der linken Hand ist bedeutend schwächer als auf der rechten Seite. Am Rumpfe findet sich eine starke Kyphoskoliose nach links, die den Hals- und Brustteil der Wirbelsäule betrifft. Die ganze linke Seite des Rumpfes erscheint schmäler als die rechte. Auch das linke Bein ist schwächer als das rechte. Der Gang ist vorsichtig und unbeholfen. Patient ermüdet beim Gehen sehr leicht.

Sensibilität: Die Berührungsempfindung ist auf der ganzen linken

Körperhälfte und außerdem an der rechten Thoraxhälfte herabgesetzt. Die Schmerz- und Temperaturempfindung fehlen auf der ganzen linken Seite vollständig, Berührungen mit dem glühenden Paquelin und Durchstechen von Hautfalten mit der Nadel werden nicht empfunden. An der rechten Thoraxhälfte sind diese beiden Qualitäten herabgesetzt.

Reflexe: Der Fußsohlenreflex ist links nicht auslösbar, rechts vorhanden, Babinsky beiderseits negativ. Der Cremasterreflex ist rechts vorhanden, links erfolgt er verspätet. Der Bauchdeckenreflex ist rechts leichter auslösbar als links.

Die Sehnenreflexe der oberen Extremität sind beiderseits etwas lebhaft. Patellarsehnenreflex ist links deutlich gesteigert; Fußklonus ist nicht vorhanden.

Der Beginn der Krankheit wird in diesem Falle auch vom Patienten selbst auf den erlittenen Unfall zurückgeführt. Dem Patienten fiel zunächst die Verkrümmung seiner Wirbelsäule auf, sodann zeigten sich Nervenstörungen, die in der verhältnismäßig kurzen Zeit des Bestehens der Krankheit die oben geschilderte große Ausdehnung erreichten. Gelenksveränderungen waren nur am linken Handgelenk vorhanden und zeigten wieder die im vorigen Falle beschriebenen charakteristischen Eigentümlichkeiten für das Handgelenk. Die Krümmung der Wirbelsäule wies nach der linken, der erkrankten Körperseite.

6. Fall. Th. B., 36jähriger Arbeiter.

Der Patient zog sich im Dezember vor. Jahres einen Unfall dadurch zu, daß aus dem Kessel, den er bediente, heißer Dampf strömte und ihm den ganzen linken Arm und die Hand verbrühte. Wie er selbst angibt, hat er die Verbrennungen nicht sofort gespürt, sondern ist erst darauf aufmerksam geworden, als er Blut vom kleinen Finger träufeln sah. Die Verbrennungen am Arme hat er erst bemerkt, als er am nächsten Tage die Wäsche wechselte. Nach 3—4 Tagen begann der Arm zu schwellen und heftig zu schmerzen. Nach Verheilung der Wunden habe sich eine Schwäche des ganzen linken Armes eingestellt, die sich besonders in den Fingern durch Steifigkeit geltend mache, die bei Kälte besonders deutlich hervorträte; er sei außer stande mit der linken Hand etwas fest zu ergreifen und zu halten. Allmählich sei auch der Arm und die Hand abgemagert. Vor dem Unfall will Patient immer gesund gewesen sein und keinerlei Erscheinungen am linken Arm bemerkt haben.

Status: Mittelgroßer, mittelkräftiger Mann von etwas blasser Gesichtsfarbe. Die inneren Organe sind nicht nachweisbar erkrankt. Der Intellekt ist ungestört.

Die Wirbelsäule ist in ihrem Hals- und Brustteile in geringem Maße kyphoskoliotisch nach rechts verkrümmt. An beiden Händen ist ein kleinschlägiger Tremor zu bemerken, der links etwas deutlicher als rechts ist.

Am linken Arm, dicht an der Schulter, findet sich eine etwa 5 Markstückgroße Brandnarbe, ferner ausgedehnte frischere, zum Teil noch mit Schorfen bedeckte Brandnarben am Ellenbogen, an der übrigen Seite des Vorderarmes und auf dem Handrücken. Der Arm kann nicht völlig bis zur Senkrechten erhoben werden. An den Gelenken ist jedoch objektiv nichts Pathologisches zu bemerken. Die Muskulatur, besonders die des Vorder-

arms, ist atrophisch; an den kleinen Handmuskeln ist die Atrophie sehr deutlich.

Sensibilität: Die Berührungsempfindung ist am ganzen linken Arm herabgesetzt. Die Zone greift auf den Rumpf über und breitet sich hier auf der linken Seite im Bereiche zwischen 7.—12. Brustwirbel aus bis zur Wirbelsäule resp. der Mitte des Brustbeins.

Die Schmerzempfindung ist am ganzen linken Arm und der Hand, mit Ausnahme des Daumens und des Zeigefingers, völlig aufgehoben, an den oben bezeichneten Stellen des Rumpfes herabgesetzt. Der Temperatursinn verhält sich wie die Schmerzempfindung, nur daß auch Daumen und Zeigefinger von der Störung nicht ausgenommen sind.

Die Reflexe sind in normaler Weise vorhanden, links ist der Patellarreflex etwas leichter als rechts auslösbar.

Der Gang zeigt keine Besonderheiten.

Der Patient hat das Bestreben, seine Krankheit auf einen Unfall, der ihn vor einem Jahre betroffen hat, zurückzuführen; die ersten Anfänge der Erkrankung liegen jedoch weiter zurück, die Veränderungen waren beim Erleiden des Traumas schon ziemlich weit vorgeschritten; die Störungen des Temperatursinnes scheinen jedenfalls zur Zeit des Unfalls in derselben Ausdehnung bestanden zu haben wie jetzt. Die Krankheit hat wohl überhaupt seither nur wenig Fortschritte gemacht; herausgebildet hat sich in der Zwischenzeit nur die Muskelatrophie am linken Arm, wobei die Rigidität der Muskeln bei Kälte bemerkenswert erscheint. Diese Muskelatrophien und die Sensibilitätsstörungen, besonders die Störungen des Temperatursinnes, stehen im Vordergrund der Erscheinungen, dagegen ist die Rückgratsverkrümmung weniger auffällig.

Wir haben es hier mit dem klassischen Symptomenkomplex des cervicalen Typus der Syringomyelie zu tun, bei dem auch schon die Steigerung des Patellarreflexes auf der betroffenen Seite nicht vermißt wird.

Von den sechs mitgeteilten Fällen waren fünf männliche Patienten, nur in einem Fall handelte es sich um eine weibliche Person.

Die Gelenkserkrankungen, die uns am meisten interessieren, betrafen das Ellenbogengelenk dreimal, das Handgelenk zweimal, das Sternoclaviculargelenk einmal; dreimal waren neben einem großen Gelenk auch eines oder mehrere der Fingergelenke erkrankt. Die Häufigkeit der Erkrankungen der einzelnen Gelenke in unseren Fällen steht in ungefährer Übereinstimmung mit den Resultaten aus größeren Zusammenstellungen; überall weist das Ellenbogengelenk die größte Erkrankungsziffer auf. Dasselbe Verhältnis zeigte sich auch bei drei weiteren Fällen, die erst nach Abschluß dieser Arbeit zur Beobachtung gelangten; bei diesen war das Ellenbogengelenk dreimal, das Schulter- und das Handgelenk je einmal erkrankt.

Anzeigen literarischer Neuigkeiten, welche der Redaktion zugeschickt worden sind:

Nordiskt Medicinskt Arkiv, Inre Medicin 1905, Afd. II, Heft 4.

Kier: Über experimentelle Leukocytose.

Levin: Traitement de la tuberculose par le Sérum antituberculeux de Marmorek étudié d'un point de vue expérimental et pratique.

Revue de Chirurgie No. 4, Avril 1906.

Berger: Les hernies et les accidents du travail. Considérations sur l'etiologie et sur les origines des hernies.

Ieanbrau et Riché: L'occlusion intestinale par l'hiatus de Winslow. Hernies internes à travers l'hiatus de Winslow. (13 fig.)

Archives intemationales de Chirurgie. Vol. II, fasc. 6.

d'Arcis (Genève): Étude sur les kystes des os longs.

Betagh (Messina): Studio sulla biologia dell'agente patogeno isolato in due casi di actinomicosi umana.

Willems (Gand): De la thoracotomie dans les adhérences pleurales étendues.

Archives provinciales de Chirurgie No. 4, Avril 1906.

Delagénière: Contribution à l'étude de la chirurgie du pancréas d'après dix observations.

Massoulaw: Étranglement herniaire de l'appendice et appendicite herniaire.

Revue Française de Médecine et de Chirurgie No. 6, 7, 8, 1906.

Bombes de Villiers: Tétanos spontané, à frigore, d'origine pneumococcique.

Etiévant: La tuberculose vélopalatine.

The St. Paul Medical Journal No. 4, Avril 1906.

Mago: Cancer of the rectum.

Frank Allport: Indications for the so-called radical mastoid operation.

Colvin: The macroscopic, microscopic and radiographic evidences of bone sarcoma.

Surgery, Gynecology and Obstetrics No. 3, March 1906.

Carrel et Guthrie: Uniterminal and biterminal venous transplantation.

Abbott: Pre-operative thrombi in the region of the field of operation as a cause of postoperative complications and death.

Grant: Carcinoma of the descending Colon.

Beck: On extensive separation of the periosteum in displaced bone fragments.

Bulletins et Mémoires de la Société de Chirurgie de Paris March-Avril 1906.

Thierry, Lenormant u. a.: La botriomycose.

Bonnet: Mésentérite consécutive à l'appendicite.

Archivio di Ortopedia. fasc. 2, 1906.

Ferrarini: Sopra la compositione chimica dei muscoli degli arti sottoposti ad immobilizzazione.

Fasoli: Contributo allo studio delle esostosi cartilaginee della cartilagine di conjugazione.

Burci: Di una rara malformazione congenita del collo.

Jasa: Contributo alla cura chirurgica dei piedi torti.

Von W. Roths Jahresbericht über die Leistungen und Fortschritte auf dem Gebiet des Sanitätswesens ist der XXX. Band (Bericht über das Jahr 1904) erschienen.

Baum-Kiel.

SPECIELLE DIAGNOSE
DER
INNEREN KRANKHEITEN.

Ein Handbuch für Ärzte und Studirende
von
Prof. Dr. WILHELM v. LEUBE.

I. Band.
Siebente neubearbeitete **Auflage.**
Mit 28 Abbildungen. Lex. 8. 1904. Preis 13 M., geb. 14 M. 50 Pf.

II. Band.
Sechste neubearbeitete **Auflage.**
Mit 68 Abbildungen. Lex. 8°. 1901. Preis 15 M., geb. 16 M. 25 Pf.

VORLESUNGEN
über den
BAU DER NERVÖSEN ZENTRALORGANE
DES MENSCHEN UND DER TIERE.

Für Ärzte und Studierende
von
Prof. Dr. LUDWIG EDINGER
ärztl. Direktor des Dr. Senckenbergischen neurologischen Instituts in Frankfurt a. M.

ERSTER BAND.
Das Zentralnervensystem der Menschen und der Säugetiere.
Siebente, umgearbeitete und vermehrte **Auflage.**
Lex. 8°. 1904. Preis 12 M., geb. 13 M. 50 Pf.

ZWEITER BAND.
Vergleichende Anatomie des Vertebratengehirns.
Sechste Auflage. Mit 115 Abbildungen. Preis 5 M., geb. 6 M.

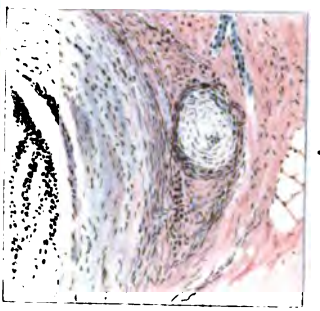





Braus

Verlag von F.C.W.Vogel in Leipzig

Lith. Anst. v. E. A. Funke, Leipzig

X.

Klinische und histologische Studien über Hautverpflanzung, besonders über Epithelaussaat.[1]

Von

Dr. med. **Kurt Noesske**,
stellv. Oberarzt der chirurg. Abteilung des Carolahauses, Dresden-A.

(Mit 1 Abbildung im Text und Tafel II, III.)

Es ist gerade ein Decennium verflossen, seitdem mein verehrter Lehrer und Chef an der chirurgischen Abteilung des Carolahauses zu Dresden, Herr Hofrat Dr. v. Mangoldt, über die sogenannte Epithelaussaat, eine durch ihn in die Chirurgie eingeführte Modifikation der Hautverpflanzung, seine erste Mitteilung machte. Die kurze Abhandlung in der Deutschen medizinischen Wochenschrift[2], die noch im gleichen Jahre dem Vortrage in der Dresdner ärztlichen Gesellschaft folgte, enthielt im wesentlichen nur eine Schilderung der neuen Methode und ihrer praktischen Verwertbarkeit, dagegen nur Präliminarien über die sich dabei abspielenden mikroskopischen Vorgänge, auch noch kein Beweismaterial in Form von Krankengeschichten und Darstellungen des klinischen wie histologischen Bildes der Epithelaussaat.

Vielleicht liegt es mit an der Kürze jener vorläufigen Mitteilungen, die erst in neuerer Zeit durch eine zweite Arbeit desselben Autors[3] in manchen Punkten ergänzt wurden, daß die Epithel-

1) Nach einem am 11. März 1905 in der Gesellschaft für Natur- und Heilkunde zu Dresden gehaltenen Vortrage. — Vergl. auch Referat in Münchner med. Wochenschr 1905, Nr. 37.

2) Jahrg. 1905, Nr. 48: F. v. Mangoldt; Die Überhäutung von Wundflächen und Wundhöhlen durch Epithelaussaat, eine neue Methode der Transplantation.

3) Zur Behandlung der Knochenhöhlen in der Tibia. Arch. f. klin. Chir., Bd. 69. 1902.

aussaat seither nur sehr wenig ausgeübt worden ist, vielleicht auch, wie ich glauben möchte, an einzelnen Mißerfolgen, die da oder dort eintreten mußten, wo die etwas eigenartige Technik des Verfahrens und besonders seiner Nachbehandlung außer acht gelassen wurde oder unbekannt geblieben war.

Während meiner über siebenjährigen Assistenz unter v. Mangoldts Auspicien hatte ich vom Jahre 1898 bis 1901 an der hiesigen Kinderheilanstalt, von 1901 ab bis jetzt im Carolahause Gelegenheit, die Methode an zahlreichen und verschiedenartigsten Fällen selbst zu erlernen, auszuüben und nachzuprüfen. Die zweifellos praktisch verwertbaren Resultate, die ich beobachten konnte, regten in mir den Gedanken an, Hand in Hand mit allgemeinen Studien über Hautverpflanzungsmethoden auch für die Epithelaussaat eine gründlichere, histologisch und klinisch besser gesicherte Basis zu schaffen.

Zu diesem Zwecke habe ich — abgesehen von photographischen Aufnahmen behandelter Fälle, die Hand in Hand mit einigen Daten aus den Krankengeschichten das makroskopische Bild veranschaulichen sollten — vor allem vielfach Probeexzisionen aus den verschiedensten Altersstufen der Epithelaussaat histologisch untersucht, und zwar ausschließlich solche vom lebenden menschlichen Körper und ohne Verwendung von Tierversuchen, deren Resultate gerade bei Epithelübertragungen mir nicht ohne weiteres auch für den Menschen gültig erscheinen wollten.

Es ist mir eine sehr angenehme Pflicht, auch an dieser Stelle mit wärmsten Danke meines verehrten Freundes, des Herrn Dr. Geipel, Prosektor am hiesigen Johannstädter Stadtkrankenhause, zu gedenken, der mir bei meinem reichlichen klinischen Dienste in liebenswürdigster Weise die Präparation der durch Probeexzision gewonnenen Objekte abgenommen und auch sonst sein Interesse meinen Untersuchungen zugewendet hat.

Aus äußeren Gründen muß ich freilich hier auf die Wiedergabe der meisten photographischen, insbesondere der Serien-Aufnahmen mehrerer instruktiver Fälle (vom ersten Sichtbarwerden der Epithelinseln an bis zur vollendeten Überhäutung des ganzen Defektes) verzichten, wie ich solche gelegentlich des Vortrages demonstriert habe. —

Die Epithelaussaat unterscheidet sich bekanntlich dadurch von allen anderen Formen der Hautverpflanzung, daß nicht ganze flächenhäfte Hautstücken unter mehr oder minder tiefer Schnitt-

führung von der Entnahmestelle abgetragen und auf den zu überhäutenden Epitheldefekt aufgelegt werden, sondern daß winzige, durch Schaben der Hautoberfläche gewonnene Epidermisteilchen, durch beigemengtes Blut zu formlosem Brei untereinander verbacken, übertragen werden.

Ich möchte es hier für angezeigt halten, selbst auf die Gefahr hin, vielen Bekanntes zu wiederholen, noch einmal die Technik des Verfahrens und deren theoretische Begründung näher zu erläutern, weil ich einerseits bemerkt habe, daß selbige überhaupt nur sehr vereinzelt bekannt geworden, andererseits, weil in den Arbeiten v. Mangoldts noch nicht auf den und jenen Umstand hingewiesen ist, auf dessen Beachtung wir selbst erst durch jahrelange Erfahrung hingeleitet worden sind, und dessen Übergehung manchen Chirurgen gleich bei den ersten Versuchen zu Mißerfolgen und Zweifeln und somit zum Verlassen der Methode geführt haben dürfte.

Was die Vorbereitungen zur Epithelaussaat anbelangt, so ist selbstverständlich völlig aseptisches Vorgehen und demgemäß nicht nur gründliche Desinfektion und Rasierung der Entnahmestelle zu verlangen, sondern es muß auch die zu überhäutende Wundfläche selbst (genau wie zur Transplantation nach Thiersch) durch Ätzungen, feuchte oder Salbenverbände, Bäder usw. so gut vorbehandelt sein, daß kräftige, frischrote Granulationen ohne Belag und ohne Eiterung überall zutage liegen. Auf einer Wunde mit stärkerer Sekretion und ekzematöser Umgebung würden naturgemäß die winzigen Epithelschuppen nicht haften können, sondern vom Sekret maceriert und fortgeschwemmt werden, ähnlich den Hautlamellen von Thiersch.

Zur Beseitigung des oft so störenden Ekzems in der Umgebung von Wundflächen (Unterschenkel-Ulcus) habe ich mich stets mit großem Nutzen in den ersten zwei bis drei Tagen der Behandlung mit feuchten Verbänden (Acid. salic. 1 $^0/_{00}$) oder Olivenölumschlägen bedient, denen dann, nach Abweichen der Borken und Säuberung der Hautoberfläche, ein eintrocknender Verband folgte, der täglich ein- bis zweimal gewechselt wurde; und zwar benutzte ich für die Wundfläche selbst den trockenen aseptischen Gazemullverband, event. unterstützt durch aufgepudertes Nosophen oder Airol, während die ekzematöse Umgebung mit Lassarscher Zinkpasta ziemlich dünn bestrichen und darauf ein trockener Gazeverband gelegt wurde. Gewöhnlich heilt unter solcher Behandlung der Ekzem sehr rasch so weit, daß die Hautübertragung ausgeführt werden kann. Man kann sogar die Wundfläche allein feucht verbinden und gleichzeitig die Umgebung mit Lassarscher Pasta behandeln, ohne bei deren Konsistenz befürchten zu müssen, daß das Ekzem durch längere feuchte Behandlung

der Wunde verschlimmert werde. Jedenfalls ist es falsch und davor zu warnen, die Wundfläche selbst mit Salbe zu bedecken, besonders wenn sie noch reichlich sezerniert, denn durch Luftabschluß wird das Sekret gestaut und das Ekzem vermehrt, ferner ist auch die auf den Granulationen sich ausbreitende, wohl kaum steril zu erhaltende Fettschicht ein Hemmnis für die nachfolgende Transplantation. Das Wichtigste bei solcher Vorbereitung einer nicht sauberen Wundfläche ist aber, welche Verbandart man auch bevorzuge, der tägliche, ja sogar gelegentlich täglich mehrmalige Verbandwechsel, weil auch die beste Verbandmethode versagt bei Stauung des Sekrets, die das Ekzem und das Wachstum schädlicher Keime fördert.

Schon Reverdin und Thiersch forderten für ihre Hautübertragungen straffe, „grobkörnige" Granulationen mit wenig Neigung zu Blutung und von möglichster Trockenheit, d. h. minimaler Sekretion, und von den Wundrändern her sollte bereits das Wachstum eines Epithelsaumes, bei Fehlen aller Entzündungserscheinungen in der Wundumgebung, zu beobachten sein.[1])

Die theoretischen Erwägungen, die zu diesen Postulaten geführt hatten, möchte ich, weil sie auch für die Epithelaussaat Geltung besitzen und zum Verständnis ihres Wesens nötig sind, in Kürze hier vorausschicken.

Reverdin hatte 1869 seine „greffes épidermiques", kleine, 2—6 mm große, mit der eingestochenen Lanzette abgenommene Hautläppchen, welche außer der Epidermis noch den Papillarkörper und einen guten Teil der Kutis enthielten, direkt auf so vorbereitete Granulationen aufgesetzt und letztere gewissermaßen damit bepflastert, indem er in kleinen Abständen voneinander zahlreiche, oft Hunderte solcher Hautstückchen überallhin verteilte. Dazwischen blieben kleine unbedeckte Partien, die aber bald von dem wachsenden Epithel überhäutet wurden. So wurde zwar zunächst das für den Kliniker wichtigste Resultat erreicht, die Überhäutung der Wundfläche, aber der kosmetische Erfolg war unbefriedigend, weil die aufgesetzten dickeren Hautstückchen sich deutlich von der nachgewachsenen, die Zwischenräume überkleidenden, dünnen Narbenhaut abhoben und somit der Transplantationsfläche auch später noch ein rauhes, warziges Aussehen verliehen.

Aber noch ein anderer, größerer Nachteil dieser Methode machte sich bald hier und dort geltend und begann, das mit soviel Hoffnung und Begeisterung aufgenommene Verfahren zu diskreditieren: das war das gar nicht seltene Wiederabfallen vorübergehend an-

1) Urban, Über die Hautverpflanzungen nach Thiersch. Deutsche Zeitschr. f. Chir., Bd. 34, S. 233.

geheilter Läppchen und die Vereitelung eines guten funktionellen Resultates dadurch und durch nachträglich einsetzende Narbenschrumpfung.

Es bleibt Thierschs Verdienst, schon frühzeitig durch seine Forschungen über das Granulationsgewebe die Fehlerquelle in dem Reverdinschen Verfahren ergründet und auf der so gewonnenen Erkenntnis seine maßgebend gewordene Methode der Transplantation aufgebaut zu haben. Er hatte schon lange vor Reverdins Veröffentlichung (Gazette des Hôpitaux 1870) die Studien über die Wundheilungsvorgänge begonnen[1]), und bereits 1874 zeigte er auf dem Chirurgenkongresse, der zwölf Jahre später seine erste Mitteilung über die neue Transplantationsmethode erlebte, daß die Heilung einer granulierenden Fläche erstens auf der Umwandlung der weichen Granulations- in festere Narbenpapillen, zweitens auf der Überkleidung der letzteren mit Epidermiszellen beruhe.[2])

Vor allem lehrte er den geeigneten Zeitpunkt für die erfolgreiche Transplantation erkennen: die frischen, breiten Granulationen sollten erst ihre Weichheit, ihren großen Blutreichtum zugunsten relativ gefäßarmer, trockener, schmaler Narbenpapillen verloren haben, und das granulierende Gewebe sollte nach und nach unter Herbeiziehung der benachbarten Teile so weit geschrumpft sein, bis eine im wesentlichen stationär bleibende Fläche entstand. Erst letztere konnte transplantiert werden ohne die Sorge vor wesentlicher nachträglicher Narbenschrumpfung unter der aufgeheilten Haut und dadurch bewirkter Trübung des anfänglich guten kosmetischen Resultates, — aber doch noch nicht ganz ohne Sorge vor dem Wiederabfallen der Haut infolge von Blut- und Serumaustritten unter ihr, wie solche schon durch geringe mechanische Schädigungen der empfindlichen Granulationsschicht herbeigeführt werden.

Letztere Befürchtung wurde erst gegenstandslos durch Thierschs zweite Forderung, daß man vor der Transplantation auch noch die weiche, gefäßreiche oberste Schicht des Granulationsgewebes, die der Fleischwärzchen mit den senkrecht aufsteigenden, zarten Gefäßbäumchen, entfernen solle, weil sie „die Hauptrolle sowohl bei der Schrumpfung, als bei der Hinfälligkeit des Resultates spielt“ (Plessing, l. c.).

---

1) C. Thiersch, Die feineren anatomischen Veränderungen nach Verwundung der Weichteile. Pitha-Billroth, Chirurgie, 1867, Bd. I, 2.

2) Vergl. E. Plessing, Hautverpflanzungen nach Thiersch. Arch. f. klin. Chir. 1888, Bd. 37.

Mit anderen Worten: nur eine frische Wunde, sei diese eben durch Operation oder Verletzung gesetzt, oder sei sie durch Anfrischung oder Abtragung der Granulationen erneut geschaffen, bietet die Grundbedingungen für gute und dauerhafte Anheilung der transplantierten Haut.

Diese für die Thierschsche Transplantation aufgestellten Postulate gelten naturgemäß, wie schon betont, auch für die Ausführung der Epithelaussaat, wenn diese von Erfolg begleitet sein soll. Denn genau wie bei der Hautübertragung nach Thiersch gelingt es zwar auch bei der Epithelaussaat nicht selten, ohne Anfrischung der Granulationsschicht ein Haften des Epithels und eine Überhäutung zu erzielen, allein letztere ist meist nicht von Bestand, weil nachträgliche Unterblutung des Epithels oder blasige Abhebung desselben durch Serumaustritte (infolge kleiner Traumen gegen die weiche, leicht verletzliche Unterlage) zu neuen Ulcerationen zu führen pflegen; auch wird das kosmetische Resultat günstiger, wenn die später schrumpfenden Granulationen vorher entfernt und eine stabilere Unterlage geschaffen worden waren. —

Nach diesen theoretischen Erwägungen kann ich nun zur Schilderung der Technik des Verfahrens übergehen, wie wir es jetzt üben.

Nach exakter Vorbereitung der Entnahmestelle wird mit einem scharfen, aseptischen Rasiermesser, dessen Schneide man senkrecht auf die mit der linken Hand gegengespannte Haut aufsetzt, die oberste Hautschicht in rasch wiederholten, einige Zentimeter lang geführten Zügen abgeschabt; einige aufgeträufelte Tropfen steriler physiologischer Kochsalzlösung erleichtern das Schaben der oberflächlichsten verhornten Schicht und schonen das Messer, sind aber entbehrlich, zumal in den tieferen, weniger trockenen Lagen der Epidermis. Es entsteht nun bei den ersten Zügen des fest aufgesetzten Messers, das bei rascher, senkrechter Führung nie Schnittverletzungen macht, zunächst ein trockenes Mehl spröder Epidermisschuppen, das vorwiegend nur die bereits verhornten, also abgestorbenen Zelllagen des Stratum corneum, vielleicht auch noch schädliche Mikroorganismen trotz aller Desinfektion, enthält und demgemäß als wertlos für unsere Zwecke erst beseitigt werden muß, ehe das Messer beim Fortsetzen des Schabens die lebenden, vermehrungsfähigen Zellen der unteren, dem Papillarkörper aufsitzenden Epidermisschicht, des Stratum germinativum, erreicht. Bei dem welligen Bau des Papillarkörpers ist es ohne weiteres ersichtlich, daß die obersten Kuppen der Papillen bei der Abschabung

der untersten Epidermislagen zum Teil mit verletzt werden, und daß somit auch eine Blutung aus den Kapillaren des Papillarkörpers erfolgen muß. Erst das Erscheinen dieser feinen, punktförmigen Blutungen aber gibt uns die Gewißheit, daß wir die lebensfähigsten, sich beständig vermehrenden Fußzellen des Stratum germinativum mit gewonnen haben, auf deren Lebenskraft und Wachstum, wie ich später noch zeigen werde, das Wesen der Epithelaussaat beruht (Tafel II, III, Figur 2).

Der ziegelrote Epithelbrei, der beim Schaben der tieferen Epidermislagen als ein Gemisch von Epithelien und defibriniertem Blute entsteht, wird nun vom Rasiermesser mit Myrtenblattsonde abgestrichen und überallhin auf dem zu überhäutenden Defekt durch Aufstreichen und Aufpressen möglichst gleichmäßig verteilt. Vorher schon muß, wie bereits betont, die oberste, weiche Granulationsschicht des Defektes abgeschabt oder besser noch mit einem Messer glatt abgetragen und die Blutung durch Aufpressen von glatten Lagen von Gazemull, der mit steriler Kochsalzlösung genügend befeuchtet ist und daher nicht anklebt, gestillt worden sein.

Ich benutze zur Entfernung der Granulationen nie den scharfen Löffel, weil er einmal unebene Flächen schafft und besonders, weil die bereits abgeschabten Granulationen, die doch oft nicht ganz sicher steril sind, auf der frisch gesetzten Wundfläche hin und her gescheuert werden und so durch Aussaat von Keimen zur Infektion des Transplantationsgebiets Anlaß geben können. Äußerst praktisch habe ich die Verwendung eines sehr dünn geschliffenen (alten) geknöpften Messers befunden, das bei einer Länge von 5—6 cm so dünn und daher über die Fläche biegsam ist, daß man selbst eine muldenförmige Granulationsfläche, wenn sie nicht allzu breit ist, auf einmal exzidieren kann, ohne bei geschickter Führung des Messers jemals aus der sicher sterilen Unterlage in die Granulationsschicht selbst hineinzugeraten; ja selbst verdächtige, noch belegte Granulationen habe ich gelegentlich auf diese Weise im Gesunden auf einen Zug exstirpiert und den Untergrund darnach mit Erfolg transplantiert.

Die mit dem Epithelbrei überall bestrichene Wundfläche wird nun mit 1—1½ cm breiten, in kochendes Wasser für wenige Sekunden eingetauchten Protective-Silk-Streifen oder dergl. unter Belassung schmaler Lücken für das Wundsekret genau so bedeckt, wie es bei der Thierschschen Transplantation zu geschehen pflegt, und über den Protective-Stoff kommt einfach der aseptische, sterile Mullverband, der nicht mit Kochsalzlösung befeuchtet zu sein braucht. Granulationssekret und Körperwärme sorgen genügend für Erhaltung der nötigen Feuchtigkeit und Temperatur unter dem anscheinend trockenen Verbande. Es empfiehlt sich nicht, den

Protective-Stoff durch Sublimat oder Karbol usw. zu sterilisieren, da die Epithelzellen darunter leiden könnten; auch ist es unnötig, weil dieser glatte Stoff durch Eintauchen in bereits kochendes Wasser in einigen Sekunden sicher sterilisiert werden kann, ohne dabei seine Glätte zu verlieren.

Die oberflächliche Wunde an der Entnahmestelle bedeckt man am besten nicht direkt mit trockener Gaze, weil diese fest anbäckt, manchmal von Granulationen durchwachsen wird und dann oft, selbst nach Wochen, nur unter Schmerzen für den Patienten und unter Abreißung der Borken, manchmal sogar unter Bildung einer noch tieferen Wunde, als die frühere es war, zu entfernen ist; auch ist die Heilungsdauer selbst ohne solche Zufälle entschieden länger, als wenn man vor Auflegung des Verbandes ein eintrocknendes Pulver (Nosophen, Airol usw.) so dick aufträgt, daß ein Ankleben der Gaze unmöglich ist, sondern eine trockene Borke entsteht, die nach 14 Tagen von selbst abfällt. Am allerschnellsten aber, meist in 6—10 Tagen, heilt die Entnahmestelle der Epithelaussaat wie der Thierschschen Hautlamellen dann, wenn man auch sie mit den Protectivestreifen unter Belassung schmaler Lücken für das Sekret bedeckt und erst darüber den Gazeverband legt; zugleich ist es die einzige wirklich schmerzlose Verbandmethode, denn auch die Einstäubung mit den trockenen Pulvern ruft im Anfang häufig brennenden Schmerz hervor. Für mehrere Wochen trägt die geheilte Schabungsstelle noch eine rötliche Hautfarbe gleich einer oberflächlichen Verbrennung oder einer gewöhnlichen Hautabschürfung, die sie ja auch eigentlich nur ist, und wird nach und nach blasser und schließlich unsichtbar; eine Narbe bleibt, da der Papillarkörper erhalten ist, nicht zurück. — Was den Ort der Epithelentnahme anbelangt, so eignet sich natürlich am besten der Oberschenkel dazu wegen seiner straffen und breiten Hautflächen; doch wird man die Haut nicht ohne Not von dort entnehmen wollen, wenn der Patient an einer Affektion leidet, die ihm das Umhergehen erlaubt, und wird dann ebensogut die Außen-, auch die Innenfläche eines Ober- oder Unterarmes verwenden können.

Unter dem beschriebenen Verbande vollzieht sich nun, anfangs unsichtbar für unser Auge, der Anheilungsprozeß des ausgesäten Epithels. Nur wenige freilich von den zahllosen Zellen und Zellgruppen sind durch den Zufall auserwählt, auf den ernährenden Boden so sich aufzulagern, daß die basalen Zellen Fuß fassen und anheilen können; die anderen gehen zugrunde und stoßen sich mit dem Wundsekret ab (vgl. Tafel II, III, Fig. 5, Sch).

Wenn man nach 2—3 Tagen zum ersten Male den Verband wechselt, so sieht man zunächst den roten Brei in graugelben, schmierigen Belag verwandelt, der wie Eiter und Fibrinflocken aussieht. Es ist ein Gemisch von normalem Wundsekret mit defibriniertem Blut und abgestorbenen Epithelien. Es wäre aber falsch, wenn man, wie das nun zweifellos öfters zum Schaden des Erfolges geschehen ist, aus diesem Anblick den Schluß ziehen wollte, daß alles vereitert und nichts angeheilt sei, und wenn man diesen Belag einfach wegwischen würde. Damit würde man auch jene winzigen, nur dem Kundigen mit bloßem Auge sichtbaren Epitheliselchen wegreißen, die in den ersten Tagen noch äußerst locker auf der Unterlage haften. Man sollte höchstens mit feuchten Tupfern ganz vorsichtig den lose aufliegenden schleimigen Belag absaugen, um nicht durch stärkeres Reiben und Wischen Schaden zu stiften, und darnach den Verband in gleicher Weise wie den ersten anlegen, dabei Sorge tragend, daß er sich nicht verschieben und dadurch mehr Unheil anrichten, als Schutz gewähren kann.

Ich rate übrigens, mit dem ersten Verbandwechsel im allgemeinen nicht länger als zwei bis höchstens drei Tage zu warten und auch die nächsten in nicht zu großen Zwischenräumen folgen zu lassen, denn nichts ist für die zarten Epithelschuppen gefährlicher, als die durch Sekretstauung bewirkte Maceration; selbst bereits angeheilte Epithelinseln können durch sie ebenso, wie die Thierschschen Hautlamellen, wieder ganz oder teilweise zerstört werden. Man kann durch häufigeren, natürlich mit großer Vorsicht unternommenen Verbandwechsel manches Resultat gerade bei Hautverpflanzungen aller Art retten oder doch noch bessern, das dem Säumigeren ganz verloren geht.

Nach etwa 4—5 Tagen, manchmal schon eher, sieht man dann plötzlich an den verschiedensten Stellen auf den Granulationen mattglänzende, bläulich-weiße Flecken von 1—3 mm Durchmesser, die nun mit außerordentlich raschem Wachstum sich nach allen Richtungen hin vergrößern, miteinander und mit den Hauträndern des Defektes schließlich konfluieren und einen glatten Epithelüberzug schaffen, der anfangs noch zart und daher durchscheinend rosa aussieht, mit zunehmender Verdickung aber blasser und derber wird. Dieses Aufgehen von Epithelinseln und ihr weiteres Wachstum ist auffallend ähnlich dem Wachstum von Bazillenkulturen auf Gelatineplatten: wie in einer solchen Kultur erfolgt die Ausbreitung konzentrisch, am Rande mit einem kaum erkennbar feinen Saume vorwärts schreitend, während das Zentrum bereits undurchsichtig dick ist. Dieses Stadium der Epithelaussaat vergegenwärtigt in

schönster Weise die beigegebene photographische Aufnahme (vgl. Fig. 1).

Die betreffende Krankengeschichte ist kurz folgende: Margarete D., 5 Jahre alt, verbrühte sich Anfang März 1898 durch heißen Kaffee das linke Bein in weiter Ausdehnung an Unter- und Oberschenkel. Nach zehnwöchiger Behandlung der breiten Brandwunden bestand noch ein 22,5 cm langer, bis 15 cm breiter, gereinigter, gut granulierender Hautdefekt am Knie und an der Innen-Vorderfläche des Unter- und Oberschenkels, dessen spontane Überhäutung keine Fortschritte mehr machte. Daher am 13. V. 1898 in der Kinderheilanstalt Dresden-Altstadt nach Abtragung der Granulationsschicht Epithelaussaat. Primärer Verlauf. Völlige Überhäutung durch die zahlreich aufgegangenen Inseln wurde am 10. VI. 1898 konsta-

Figur 1.

tiert, d. h. 4 Wochen nach der Operation. Das Bild entspricht dem Zustande der Aussaat in der dritten Woche nach dem Eingriffe; Inseln wie die dort sichtbaren, z. T. schon mit dem Epithelsaum des Defektrandes konfluierenden, wachsen so rasch, daß schon Ende der vierten Woche alles überhäutet ist.

Aber auch das Greisenalter zeigt fast oder ganz dieselbe Übertragbarkeit der Epidermiszellen, wie die jugendlichen Jahre. Dafür ein kurzes Beispiel:

Bei der achtundsechzigjährigen, schwächlichen und dürftig genährten Frau Christine J. war am 22. IX. 1904 durch Exzision eines großen Ulcus rodens der rechten Wange ein ausgedehnter Hautdefekt entstanden, der mittels Drehung eines über dem Unterkiefer gestielten Hautfettlappens aus der rechten Schläfengegend gedeckt wurde. Der seinerseits an der Schläfe nun zurückbleibende Defekt von 4:6 cm Breite wurde sofort in der gelben Sitzung mit Epithelbrei bestrichen, nach sorgfältiger Blutstillung. Es

entwickelte sich dasselbe Bild wie im vorhergehenden Falle; drei zentral im Defekte aufgegangene Hautinseln, die am zehnten Tage kaum erst linsengroß waren, hatten durch Verschmelzung untereinander und mit dem von den Rändern her rasch entgegenwuchernden Epithel am vierundzwanzigsten Tage den ganzen Defekt bereits solid überhäutet. Die neue Hautdecke, die vollkommen genügte, weil sie an dieser Stelle keinerlei Druck oder sonstigen Traumen ausgesetzt war, zeichnete sich aus durch die kosmetisch sehr günstig wirkende Glätte ihrer Fläche.

Gleichzeitig zeigt der Fall, daß die Epithelaussaat ebenso wie andere Transplantationen nicht des granulierenden Untergrundes bedarf, sondern sehr wohl auch auf frischen Wunden Verwendung finden kann.

Daß eine einzige Epithelinsel infolge ihres lebhaften Wachstums nach allen Seiten hin einen verhältnismäßig großen Hautdefekt zu überhäuten vermag — wennschon natürlich in längerer Zeit, als bei Vorhandensein mehrerer Inseln —, das habe ich wiederholt zu beobachten Gelegenheit gehabt. Diese Überhäutung kommt zustande erstens durch das erwähnte, Pilzkulturen-ähnliche Wachsen der Hautinsel mitten im Defekt, zweitens aber infolge einer gar nicht zu bezweifelnden, sonderbaren Eigenschaft der Epidermis (die sie übrigens mit anderen Gewebsformen des Organismus teilt), nämlich ihrer Chemotaxis, die sie veranlaßt, stets dorthin besonders rasch zu wachsen, wo gleichfalls Epidermis ist: so kommt es, daß nicht nur die Insel ihrerseits rasch nach den Hauträndern des Defektes zuwächst, sondern daß ihr umgekehrt auch von den zunächst gelegenen Wundrändern her das Epithel viel schneller entgegenwächst, als wenn inmitten des Defektes keine solche Epitheliinsel wäre. Es ist ja genügsam bekannt, daß die Ränder eines Hautdefektes oft wochenlang unverrückbar als kallöser Wall stehen bleiben — ich erinnere nur an die hartnäckigen Ulcera cruris —, bis eine im Zentrum des Defektes implantierte Hautinsel plötzlich die alten Hauträndер anregt, einen Epithelsaum zu produzieren und zentripetal ihr entgegenzurücken. Aus äußeren Gründen muß ich es mir versagen, einen solchen Fall (Hautdefekt von 6:5 cm Größe am Unterschenkel eines 30jährigen Mannes) als Beleg im Bilde vorzuführen.

Der chemotaktischen Eigenschaft der Epidermis kann man nun noch sehr wirksam zu Hilfe kommen, wenn man die Granulationen niederhält und glättet, um das „Hinübersteigen“ des Epithels zu erleichtern, da die Epidermiszellen bekanntlich am besten auf glatten Flächen wachsen und normaliter nur langsam und nicht weit vom

Oberflächenniveau hinweg weder in die Höhe noch in die Tiefe gehen. Solche Hilfe erfolgt nicht allein durch Ätzungen, sondern viel energischer und reizloser durch Druck auf die Granulationen. Letzteren erzielt man sehr einfach durch zentimeterbreite Streifen sauberen, die Haut nicht reizenden (Zink-) Heftpflasters, die mit einiger Anspannung quer über den Defekt (unter Belassung von Lücken für das Wundsekret) direkt auf die Wundfläche gelegt werden; darüber legt man den sterilen Gazeverband. Auch gerade bei der Epithelaussaat, falls nur wenige Inseln aufgegangen waren, kann diese einfachste und doch oft alle anderen Verbände übertreffende Methode, die Epithelisation irgend eines Hautdefektes zu beschleunigen, mit vielem Nutzen angewendet werden; doch empfiehlt es sich, nicht vor der zweiten Woche nach der Aussaat damit zu beginnen, wo die Inseln bereits eine gewisse Größe und Festigkeit erlangt haben. Unter den entspannenden und nivellierenden Heftpflasterstreifen wächst das Epithel sichtlich ungleich rascher, als auf unebenen, anders verbundenen Granulationen.

Eines immerhin interessanten Versuches möchte ich an dieser Stelle noch erwähnen, den ich gemacht habe, um die mancherlei Schwierigkeiten und Mühen der Nachbehandlung, die jede Hautübertragung mit sich bringt, und die in der Praxis sehr ins Gewicht fallen, auf ein Minimum herabzudrücken. Ich habe seit Januar 1904 wiederholt die mit Epithelaussaat oder Thierschscher Transplantation bedeckten Hautdefekte gänzlich ohne jeden direkten Wundverband gelassen, um zu sehen, ob nicht auch bei dieser Art von „Freiluftbehandlung" ein Erfolg zu erzielen sei. Im Sommer 1904 wurde dann von Brüning[1]) aus der evang. Diakonissenanstalt in Freiburg (Prof. Goldmann) eine kurze Notiz veröffentlicht, in der er über ähnliche Untersuchungen berichtet und die offene Behandlung der Thierschschen Transplantation außerordentlich rühmt.

Das Vertrauen in die Lebenszähigkeit der Epithelzellen wurde nicht getäuscht: wenn auch offenbar langsamer als unter dem üblichen Protective-Verbande, erfolgte doch Anheilung und weitere Ausbreitung des aufgesäten Epithels trotz Fehlens eines Wundverbandes. Den einzigen Schutz der epithelisierten Wundfläche gegen Traumen und Verunreinigung bildete in den ersten Fällen eine gewölbte Gipskapsel, die ein großes Fenster

1) F. Brüning, Über offene Wundbehandlung nach Transplantationen. Zentralbl. f. Chir. 1904, Nr. 30.

für den freien Zutritt der Luft enthielt, und die ich späterhin durch eine viel leichtere, mit feinen Löchern wie ein Sieb versehene Zelluloidkappe ersetzte, die ich nach Ausschneidung aus einer dünnen Zelluloidtafel rasch in heißem Wasser zurechtbog und mit ein paar Heftpflasterstreifen über dem zu überhäutenden Defekt wie eine Glocke befestigte. Solche Schutzkapseln, die natürlich auch von Drahtgaze usw. hergestellt werden können, lassen sich leicht der Körperoberfläche in der Wundumgebung anpassen und schützen besonders an Brust und Abdomen die zu epithelisierende Wunde wirksamer als die ihr aufliegenden Verbände, die bei stärkeren Bewegungen des Rumpfes, ja schon bei Atembewegungen sich leicht ein wenig verrücken und so die zur Anheilung bestimmte Haut verschieben können; außerdem ist die Wunde selbst unter der Kappe immer sichtbar und leicht zugänglich. Die ganze Behandlung ist sonach weniger mühsam und billiger als die Anlegung subtiler Protectivesilk-Verbände. Immerhin müssen bei stärkerer Wundsekretion häufig die sich bildenden dicken Borken, unter denen sich macerierendes Sekret ansammeln kann, entfernt und die Wundränder durch dünnes Bestreichen mit Lassarscher Zinkpasta vor Ekzem bewahrt werden. Denn die feuchten Kammern unter den nur oberflächlich austrocknenden Borken stören die Weiterentwicklung sowohl der nach Thiersch transplantierten Läppchen wie auch der durch Epithelaussaat erzeugten Hautinseln, und bei solchen Wundflächen ist es oft zweckmäßig, durch ein oder zwei Heftpflasterstreifen in oben geschilderter Weise das Wachstum der Hauträndер zu fördern, ohne daß man im übrigen einen weiteren Verband unter der Schutzkappe anzubringen nötig hätte. Am geeignetsten für diese „Freiluftbehandlung" sind aber naturgemäß Wunden mit minimaler Sekretion.

Einige Daten aus der Krankengeschichte einer so behandelten Frau mögen an die Stelle der hier nicht wiederzugebenden Serie von photographischen Aufnahmen treten. Die siebenundfünfzigjährige Frau Emilie H. behielt nach der am 26. X. 1904 erfolgten Exstirpation eines veralteten, großen Carcinoma mammae (unter Wegnahme der Muskulatur des Pectoralis major und minor) einen 15:10 cm breiten Defekt zurück, dessen steile Ränder bei dem ziemlich dicken Fettpolster der Frau 2 cm tief senkrecht abfielen, und dessen durch das Rippenperiost und die Interkostalmuskulatur gebildeter Boden durch die Atmung beständig bewegt wurde. Die steilen, vom Fettgewebe gebildeten Wundränder des Defektes transplantierte ich nun — gleich in derselben Sitzung und nach exakter Blutstillung — nach Thiersch und versuchte die Hautstücken durch feine Nähte vor allzu großer Verschiebung zu bewahren. Den ganzen Boden des darnach noch

über handtellergroßen Defektes bestrich ich mit Epithelbrei (aus der nächsten Umgebung des Operationsgebietes entnommen). Das gesamte Wundgebiet wurde darnach nur mit Nosophenpulver behufs Eintrocknung bestäubt, sonst aber ohne jeden direkten Verband belassen und darüber nur eine glockenförmige Zelluloidkappe mit Heftpflasterstreifen rings an der Brusthaut befestigt. Sowohl die Thierschschen Hautstücken als die Epithelaussaat waren erfolgreich; allerdings wurden trotz der fixierenden Nähte die Hautlamellen etwas zusammengeschoben und heilten in mehr oder minder welliger und unebener Gestalt an. Die Epithelinseln der Epidermisaussaat aber lieferten einen schönen glatten Hautüberzug des Defektbodens, wennschon die vollkommene Epithelisation der großen, durch die Atmung beständig bewegten und stellenweise wenig blutreichen, weil von dünnem Periost gebildeten Brusthautdefektes erst am Ende der vierten Woche erreicht wurde, zumal infolge der ungünstigen Umstände relativ wenig Inseln aufgegangen waren. — Nach fast anderthalbjähriger Frist sah ich die Frau vor kurzem wieder; der Hautüberzug war, da tiefer gelegen als die Umgebung, seither ohne Aufbruch bestehen geblieben, sogar auf dem Periost etwas verschieblich, völlig reizlos und infolge seiner Glätte und ziemlich weißen Farbe kosmetisch recht befriedigend, während die nach Thiersch transplantierten Ränder uneben und gefältelt geblieben waren und durch leicht bräunlich-gelbe Pigmentation deutlich abstachen.

Wenn demnach auch die von Brüning nach dem Vorgange Wagners[1]) und Bernhards[2]) veröffentlichten Versuche von mir bestätigt und mit positiven Erfolgen auch auf die Epithelaussaat ausgedehnt werden konnten, so möchte ich gleichwohl nicht unbedingt in den Enthusiasmus mit einstimmen, mit dem diese Behandlungsmethode von erstgenannter Seite gepriesen wurde, sondern bei Anerkennung ihrer Bequemlichkeit und ihrer Leistungsfähigkeit in geeigneten Fällen doch von ihr dort abraten, wo die Möglichkeit stärkerer Wundsekretion nicht ausgeschlossen ist, und in solchen Fällen Verbände empfehlen, die die Möglichkeit einer Absaugung des Sekretes gewähren, und deren Vorzüge ich weiter oben schon hervorgehoben habe.

Nicht unerwähnt möchte ich hier lassen, daß ich auch die interessanten Angaben Werners[3]) über den das Wachstum des Epithels anregenden Einfluß von kräftigen Kältereizen wiederholt nachprüfen und für die Epithelaussaat bestätigen konnte. Ich sah

1) R. Wagner, Die Behandlung von granulierenden Hautwunden. Zentralblatt f. Chir. 1903, Nr. 50.

2) Bernhard, Über offene Wundbehandlung durch Insolation und Eintrocknung. Münchner med. Wochenschr. 1904, Nr. 1.

3) Werner, Experimentelle Epithelstudien. Über Wachstum, Regeneration, Amitosen- und Riesenzellen-Bildung des Epithels. Bruns' Beitr. z. klin. Chir. XXXIV, 1902, S. 1—84.

zweifellos bei kleinen, aber sehr hartnäckigen Hautdefekten, deren Ränder ich mit Chloräthyl in der vorgeschriebenen Weise zu kurzdauernder Gefrierung brachte, nach wenigen Tagen ein rascheres Vorwärtsschreiten des Epithelsaumes eintreten und habe seitdem aus dieser Erfahrung einige Male auch bei solchen Fällen von Epithelaussaat Nutzen gezogen, wo zufällig nur wenige Inseln in einem größeren Defekte aufgegangen waren. —

Bevor ich nun zu der Darstellung der praktischen Verwertbarkeit der Epithelaussat im Vergleich mit anderen Überhäutungsmethoden übergehe, möchte ich zunächst an dieser Stelle die theoretische und histologische Begründung der Epithelaussaat an der Hand der durch Probeexzisionen gewonnenen mikroskopischen Präparate geben.

Es ist eine experimentell wiederholt bewiesene Tatsache, daß die unseren Organismus zusammensetzenden Gewebe, wenn sie vom lebenden Körper abgetrennt werden, eine außerordentlich verschiedene Lebensfähigkeit oder, wie Marchand[1]) es bezeichnet, Lebenszähigkeit bekunden. Während z. B. die hochorganisierten Ganglienzellen des Zentralnervensystems in wenigen Minuten nach Aufhören der Blutzirkulation bez. der Sauerstoffzufuhr nicht mehr vor der Degeneration zu bewahren sind, während auch die Epithelien der Leber, der Nieren äußerst empfindlich sind gegen jede Unterbrechung der Sauerstoffzufuhr, beruht andererseits die chirurgische Übertragung von Periost behufs Knochenneubildung oder diejenige von Haut zur Deckung von Epitheldefekten auf der Erfahrung, daß sowohl einige bindegewebigen Zellformen, wie eben das Periost, als vor allem die epithelialen Zellen der Haut[2]) nicht nur viele Stunden, sondern mehrere Tage nach der Loslösung vom Körper lebens- und proliferationsfähig erhalten werden können. So behalten

1) Marchand, Der Prozeß der Wundheilung mit Einschluß der Transplantation. Deutsche Chirurgie, Lieferung 16, 1901, S. 383.

2) Die in allerjüngster Zeit über diese Frage unternommenen Experimente von Burkhardt (Über die Lebensdauer und Lebensfähigkeit der Epidermiszellen; Ref. in Münchner med. Wochenschr. 1905, Nr. 46) haben ergeben, daß 24stündige Aufbewahrung Thierschscher Hautläppchen deren Anheilungsfähigkeit kaum schädigt, und daß, wenn auch ausnahmsweise, selbst noch nach 12 Tagen eine partielle Anheilung erzielt werden konnte, da einzelne Zellen oder Zellgruppen der Läppchen bisweilen relativ lange Zeit ihre Vitalität bewahren. — Vgl. hierüber auch Marchand (l. c. S. 379, 383) und die daselbst referierten Arbeiten von Wentscher, Enderlen u. A.

sie Zeit genug, an anderer Stelle des Körpers wieder anzuheilen ehe ihre Lebenskraft erlischt. Die Grundbedingung dafür ist nur, daß die losgelösten Elemente vor der Austrocknung, wohl auch vor zu warmen oder zu kalten Temperaturen bewahrt bleiben, mag nun die Aufbewahrung in physiologischer Kochsalzlösung, in Blutserum usw. erfolgen oder nicht. Ja selbst bei dem allgemeinen Tode des menschlichen Körpers sterben bekanntlich nicht alle Gewebe gleichzeitig mit ab; die rasch und zuerst abgestorbenen nervösen Elemente in Hirn und Rückenmark werden noch lange, vielleicht zum Teil tagelang überlebt von anderen Geweben, und so kommt es, daß mit Erfolg Transplantationen ausgeführt werden konnten mit der Haut von Verstorbenen oder von amputierten Gliedern, nach einzelnen Autoren bis zu 36 Stunden nach Aufhören der Zirkulation (vergl. Marchand, l. c. S. 413).

Es würde zu weit führen, wollte ich hier auch nur in gedrängter Kürze auf die hochinteressanten Ergebnisse experimenteller Forschungen auf dem Gebiete der Gewebeübertragungen eingehen, die in den Arbeiten von Reverdin, Thiersch, Wolfe, Eversbusch, Enderlen und vieler neuerer Forscher, und vor allem in unübertrefflicher Zusammenfassung in Marchands oben zitiertem Werke niedergelegt sind.

Jedenfalls wird es heute nicht mehr, wie früher, ohne weiteres für unwahrscheinlich gelten dürfen, daß Epithelzellen der Haut allein und ohne bindegewebige Unterlage übertragbar und zur Erzeugung neuer Epidermis fähig sind. Sicher nachgewiesen ist es aber, soviel mir bekannt, noch nicht.

Die Nachforschungen über diesen Punkt führten zu dem interessanten Ergebnisse, daß schon lange vor von Mangoldt, und diesem unbekannt, ganz ähnliche Versuche, Epidermis auszusäen, von anderer Seite gemacht, bald aber wieder als wertlos angesehen worden und in Vergessenheit geraten sind. Auch der Epithelaussaat ist also das Schicksal vieler Arten von Transplantationen nicht erspart geblieben, verkannt und für unmöglich oder wertlos gehalten zu werden; ich erinnere nur an den lange geführten Streit um das plastische Verfahren Tagliacozzis, das trotz seiner schon im Mittelalter berühmt gewordenen Vorzüge am Ausgange des 18. Jahrhunderts von der Pariser Akademie für unmöglich erklärt wurde, bis Carpue in England und v. Graefe in Deutschland es endgültig rehabilitierten; ferner erinnere ich an die zahllosen Diskussionen über die Möglichkeit der Wiederanheilung ganz abgetrennter Körperteile, wie Nasenspitzen, Fingerkuppen, Hautfettlappen usw.[1])

1) Vgl. Ed. Zeis, Die Literatur und Geschichte der plastischen Chirurgie. Leipzig 1863.

Die Reverdinsche Pfropfung mit den kleinen „Greffes épidermiques" regte besonders englische Ärzte schon bald nach dem ersten Bekanntwerden der bedeutsamen Entdeckung zu eifrigen Studien über das Wesen der Hautverpflanzung an, und so finden wir jenseits des Kanals schon in den siebziger Jahren die Entdecker mancher wichtigen und interessanten Neuerung auf dem Gebiete der Transplantationen. Während J. Wolfe[1]) die mangelhafte Haltbarkeit der Reverdinschen Pfropfungen durch die Einführung der ungestielten Übertragung von Haut in ganzer Dicke ohne das Fettgewebe verbesserte, wurde umgekehrt versucht, durch noch dünnere Hautentnahme, als sie Reverdin empfahl, und dadurch in einfacherer und schmerzloserer Weise die Epithelisation von Hautdefekten zu erzielen. Über die Geschichte dieser Versuche fand ich folgende Belege.

Als erster scheint David Fiddes, Chirurg am Königl. Krankenhaus in Aberdeen, sich mit Epithelpfropfungen im eigentlichen Sinne beschäftigt zu haben.[2]) In seiner kurzen Mitteilung über „skin-grafting" sagt er: „Es ist jedoch ganz unnötig, den Patienten damit zu quälen, daß man ihm ein Stück ganzer Haut vom Leibe schneidet, um es auf den Hautdefekt zu verpflanzen. Was allein nötig ist, besteht darin, daß man ein langes Bistouri oder Rasiermesser nimmt und damit von den konvexen Partien der Extremitäten Epidermisschuppen abschabt oder abkratzt, z. B. an den äußeren und konvexen Flächen der Vorderarme und Schenkel, und daß man diese Schuppen auf die gesunden Granulationen aufträgt. Letzteres geschieht am besten durch Abstreichen der Schuppen mittels eines Kamelhaarpinsels vom Messer auf die Wundfläche. Nachdem man mittels gewöhnlichen Heftpflasters die Hautschuppen für 3 bis 4 Tage in situ erhalten hat, nehmen die mit ihnen belegten Granulationen ein bläuliches, glasiertes Aussehen (a glazed bluish appearance) an, das nach und nach zum Hautüberzug wird, der sich mit dem nächsten Rande des heilenden Geschwürs verbindet. . . . Das Resultat ist ein vollständiger Hautüberzug" . . .

Über die Entstehungsweise der neuen Haut ist sich aber Fiddes nicht recht klar. Er sagt: „Mr. Erasmus Wilson stellt in seinem Werke über Hautkrankheiten fest, daß die Bildung von Epidermisschuppen auf der Austrocknung der Zellen beruht. Nun, wenn die Schuppen von der Haut abgeschabt und auf gesunde Granulationen gebracht und daselbst für einige Zeit — sagen wir 4 Tage — fixiert werden, ist es da nicht möglich, daß die Schuppen sich mit der Lymphflüssigkeit auf den Granulationen und den angrenzenden Geweben durchtränken und Zellen bilden, die schließlich zur Neubildung der Haut führen?" Er glaubt also an die Möglichkeit einer Wiederbelebung der Zellschuppen des Stratum corneum der Epidermis, der verhornten, trocknen Zellen der obersten Hautschichten, durch Imbibition mit Lymphe oder Blutserum. So erklärt er sich auch das von einem seiner Kollegen beobachtete Wachstum einer isolierten Hautinsel inmitten eines großen Geschwüres dadurch, daß zufällig einmal eine solche Epidermisschuppe auf das Geschwür gefallen sei.

---

1) Julius Wolfe, A new method of performing plastic operations. Medic. Times and Gaz. 1876, 3. Juni.

2) The Lancet, vol. II, Dec. 17, 1870, pag. 870.

Fast um die gleiche Zeit und veranlaßt durch Fiddes' Publikation spricht sich auch Vacy Ash[1]) über ähnliche von ihm bereits gemachte Beobachtungen und Versuche aus, ohne seine Technik freilich genauer zu schildern. Nur erfahren wir, daß er nicht Abschabungen von Epidermis vornahm, sondern daß er ganz dünne Schnitte ohne jede Blutung („without drawing blood") herstellte. „Je dünner ich die Hautstückchen bekommen konnte, um so lebhafter wurden sich ausbreitende Streifen von neuer Haut gebildet; zu gleicher Zeit bemerkte ich, daß die bis dahin stillstehenden Hautränder des Geschwüres anfingen sich kräftig nach der zentralen Hautinsel hin auszubreiten. Die Tatsache, daß die ganz dünnen Hautstücken Erfolg hatten, während die dicken versagten, . . . führten mich zu der Überzeugung, daß die sogenannte Hautpfropfung lediglich auf einem Erzeugnis von Epithelschuppen beruhe, und ich stellte dies auch fest. Das gelegentliche Auftreten von Hautinseln in Geschwürsflächen kann, wie Dr. Fiddes bemerkt, auf solche Weise erklärt werden, indem also eine Epithelschuppe mit lebendem Kern auf einen feuchten Nährboden (bed) fällt. Ob freilich trockene (und wenn trocken, dann auch tote) Epithelschuppen in der Feuchtigkeit und Wärme eines Geschwüres Wurzel fassen und den Ausgangspunkt eines neuen Hautwachstums bilden können, ist fraglich. Meiner Meinung nach müssen die Schuppen frisch, also von gesunder Haut entnommen sein, nach Beseitigung der oberflächlichen Lagen toter Schuppen, so daß die in ihnen enthaltenen Kerne Wurzel fassen können, bevor sie Zeit haben, ihre geringe Vitalität einzubüßen . . ."

Vacy Ash hat somit bereits die Möglichkeit der Anheilung von lebenden Epidermiszellen der tieferen Schichten (Stratum germinativum) verfochten und geglaubt, den absoluten Beweis dafür durch Übertragung dünnster Hautstückchen, bei deren Entnahme es angeblich nicht blutete, erbracht zu haben. Aber bei dem Mangel histologischer Untersuchungen muß es zum mindesten zweifelhaft, wenn nicht unwahrscheinlich bleiben, daß auch er bei der noch so vorsichtigen Hautentnahme den obersten Teil des Papillarkörpers nicht verletzt und nicht mit übertragen hat, wie dies auch Marchand annimmt (l. c. S. 401). Übrigens ist in Vacy Ashs Mitteilungen die Schilderung interessant, die er bereits von der oben (S. 223) erwähnten Wirkung einer neuen Hautinsel in einem Geschwüre entwirft, dessen starre Hautränder durch solche Epithelinseln zu neuem, raschem Wachstume angeregt werden, ein Vorgang, den die spätere Zeit nach dem Vorgange Pfeffers als Chemotaxis gedeutet hat, und der in vielen Berichten jener ersten Zeit der Hautverpflanzungen sich wiederfindet.

Auch der Glasgower Chirurg George Macleod[2]) hat offenbar ganz Ähnliches bei seinen Versuchen mit abgeschabtem Epithel gesehen, ist aber im übrigen mit seinen Resultaten nicht sehr zufrieden. Er sagt: „Abschabungen von der Hautoberfläche haben bei dem Autor nicht „gefangen" (scrapings have not „caught"), doch schienen sie in einer merkwürdigen und unerklärlichen Weise die benachbarten Wundränder anzuregen. Dies trat besonders hervor in einem Falle von ausgedehnter Maschinenverletzung des Armes eines Jungen, die drei Monate lang offen geblieben war. Drei

1) The Lancet, vol. II, Dec. 24, 1870, pag. 913.
2) The British Medical Journal, vol. I, April 1, 1871, pag. 335.

Tage, nachdem solche Abschabung an zwei Stellen in der Längsrichtung aufgetragen worden war, hatten sich daselbst (und nur dort) die Wundränder zusammengezogen und geschlossen, sodaß das Geschwür ein sanduhrförmiges Aussehen bekam." Es ist mir nach dieser Schilderung Macleods nicht unwahrscheinlich, daß winzige, am dritten Tage (wie oben erwähnt) kaum deutlich sichtbare Epithelinselchen dennoch aufgegangen waren und somit das auffällige Wachstum der Wundränder der Defektes veranlaßt hatten.

Macleod hat aber auch noch in anderer Form die Epithelaussaat zu wiederholen versucht. Er berichtet darüber (l. c.) folgendes: „Wundheilungs-Versuche wurden auch gemacht mit Auftragung der in frischen Blasen (blisters) enthaltenen Flüssigkeit. Nach Erzeugung der Blasen und nach Sammlung des Serums und der Gerinnsel in einem Reagensröhrchen wurde eine geeignete Geschwürsfläche mit einem Kreis von Guttapercha umgeben, das infolge Lösung in Chloroform der Hautoberfläche fest anliegend gemacht war. In die so hergestellte napfartige Vertiefung wurde die erwähnte Flüssigkeit langsam eingegossen und die Gerinnsel auf die Wundfläche behutsam niedergedrückt. Es entstand rasch ein Häutchen über den Granulationen, und es konnte, da eine große Menge von Epidermiszellen auf diese Weise auf die Granulationen gebracht worden waren, auf eintretende Vernarbung gehofft werden. Im ersten Falle, bei dem der Autor selbst das Experiment ausführte, war das Resultat sehr bemerkenswert, in einem folgenden Falle versagte die Bildung einer heilenden Schicht über der Wunde gänzlich, doch schloß sich das Geschwür andrerseits sehr rasch von den Rändern aus". Es folgt dann die ausführlichere Krankengeschichte des geheilten Falles, der eine junge Frau mit einem sehr hartnäckigen Geschwür auf einem atrophischen, durch schwere Wadenverletzung verstümmelten und mit schlechter Zirkulation versehenen Unterschenkel betrifft. Am 17. II. 1871 wurde das gereinigte Ulcus, auf dem eine kleine Hautpfropfung keine Überhäutung erzielt hatte, mit dem Serum von Blasen bedeckt (und zwar von der Haut einer benachbarten Patientin). Am 21. II. war die Wunde „bis auf einen Punkt" geheilt und wurde rasch mit fester Narbe überzogen, so daß Patientin wenige Tage später entlassen werden konnte. Macleod selbst fragt sich nach den Ursachen des guten Erfolges in diesem, des schlechten im andern Falle, und ob bei ersterem irgendein Zufall oder ein unbekanntes Agens mitgewirkt habe. Ich vermute, daß — wenn man nicht alte Drüsenepithelreste in dem Geschwürsgrunde annehmen will — die Epithelisation durch Übertragung von Elementen des Stratum germinativum erfolgt ist, die beim Sammeln des Blaseninhaltes durch leichtes, unbeabsichtigtes Abwischen und Abkratzen der am Grunde der Blasen gelegenen, aufgeweichten Hautflächen — die ja kein Stratum corneum mehr enthalten — beigemengt worden sind. Denn die im Blaseninhalte selbst enthaltenen Zellaufschwemmungen dürften keine sehr lebensfähigen Elemente der Epidermis mehr beherbergen. Übrigens wäre die vorherige Abhebung der toten Zelllagen der Haut durch Erzeugung von Vesikatorblasen und die nun folgende leichte Abschabung der Hautschichten an deren Grunde der sicherste Weg zur Reingewinnung lebender Epidermiszellen, wenn der Prozeß nicht etwas zu umständlich wäre.

Auch in Frankreich sind Versuche mit Epidermis-Transplantationen

bereits 1870 gemacht worden. In der Société de chirurgie de Paris berichtete Marc Sée[1]) über einen Patienten mit schwerer Weichteilzermalmung des Unterarmes und Ellbogens durch Maschinengewalt. Nach erfolgter Reinigung der Wunde setzte er „zwei kleine, mittels Lanzette entnommene Hautläppchen auf den vorspringenden Teil der Wundflächen, wo sie durch einen einfachen Verband fixiert wurden. Einige Tage später machte er eine neue Pfropfung, indem er auf die Wundfläche Epidermisteilchen brachte, die er durch Schaben der Hautoberfläche des Armes mittels Lanzette erhalten hatte (des particules épidermiques obtenues en râclant avec une lancette la surface cutanée). Am gleichen Tage setzte Reverdin . . . auf die Wunde mehrere kleine Hautläppchen vom Oberschenkel und fixierte sie daselbst durch einen Pflasterverband. Am übernächsten Tage hatten diese verschiedenen Pfropfungen gehaftet, und in den folgenden Tagen bildeten die Hautinseln, indem sie sich ausbreiteten und untereinander verschmolzen, eine Narbe über einem beträchtlichen Teile der Wunde". Schon in der dem Vortrage folgenden Diskussion, wie aus dem Referate über jene Sitzung hervorgeht (F. de Ranse), wurde die Frage aufgeworfen, ob nicht etwa der Papillarkörper bei der Epidermispfropfung mit übertragen worden sei, wie bei den übrigen Formen der Transplantation, und es wurde die Wichtigkeit eines Beweises dafür ausdrücklich betont. Denn wir lesen: „Es ist in dieser Hinsicht von geringerem Interesse zu wissen, ob die Zellen der Hornschicht sich der Eigenschaft erfreuen, unter den gegebenen Bedingungen zu proliferieren, oder ob der Epidermislappen zu seiner Überpflanzung des Vorhandenseins von Zellen des Malpighischen Körpers bedarf. Im einen wie im andern Falle handelt es sich schließlich um Epidermis, d. h. um eine Membran oder ein Gewebe, das weder Gefäße noch Nerven empfängt, und folglich ist diese Art der Pfropfung nicht mehr vergleichbar mit den bekannten autoplastischen Operationsmethoden. Die Frage wird entschieden werden, wenn man bei einfacher Aussaat von Epidermiszellen, die durch oberflächliches Schaben abgehoben sind, auf einer Wundfläche ebenso Inseln von Narbenbildung erhält, wie mit größeren und dickeren Hautlappen." Auch hier also, wie bei Fiddes bereits hervorgehoben, dieselbe Unklarheit über die Frage, welche Zellen die Anheilung bewirken, und ob die tote, vertrocknete Hornschicht dabei nicht auch beteiligt sein könne. Immerhin ist es wichtig und bezeichnend, daß schon damals die Eigenartigkeit der Epithelaussaat ausgesprochen worden ist, ohne daß der angestrebte Beweis für ihre wirkliche Existenz einwandfrei erbracht wurde.

Gegenüber diesen der Wahrheit so nahekommenden Anschauungen und Ergebnissen früherer Forscher erscheinen die Mißerfolge und Zweifel späterer Untersucher dieser Frage fast als ein Rückschritt. Selbst neuere Beurteiler jener Versuche glauben nicht recht an die Epithelaussaat als solche, sondern erklären sich die berichteten Erfolge von Fiddes und anderen durch das vermutliche Vorhandensein alter Epithelreste in den Granulationen, oder durch Übertragung von Epidermis in Verbindung mit einem Teil des Coriums, halten sie also nur für eine Modifikation des Reverdinschen Verfahrens.

1) Gazette médicale de Paris, No. 26, 1870, pag. 343.

So sagt z. B. Hahn[1]): „Wie dies [die Überhäutung durch abgeschabte Epidermis] freilich zustande kam, ist, wie mir scheint, nicht recht klar. Theoretisch muß es ja wohl möglich sein, ausgesäte, lebenskräftige und vermehrungsfähige Epidermiszellen zum Anheilen auf eine granulierende Fläche zu bringen. Aber wenn man Epidermis mit dem Messer — und dazu noch mit Absicht nur oberflächlich — abschabt, so ist es schwer zu verstehen, woher die nötige Menge geeigneter Epidermiszellen herkommt. [?!] Die Zellen der Epidermis haben nur in den tiefsten Schichten des Rete Malpighi die erforderlichen Eigenschaften, während alle übrigen in einem degenerativen Verhornungsprozesse begriffen und zur Vermehrung gewiß untauglich sind."

„Ebenso kann man sich auch nicht mit der von Fiddes gegebenen Erklärung des Auftretens von Epidermisinseln innerhalb größerer Geschwürsflächen einverstanden erklären, wonach diese aus zufällig daraufgefallenen Epidermisschuppen hervorgegangen sein sollten. Viel näher liegt es, anzunehmen, daß diese hervorgegangen sind aus einer Wucherung von in der Tiefe versteckten und so vor dem Absterben geschützten Epithelzellen, etwa der Talg- und Schweißdrüsen."

Auch C. Obst[2]) sagt in seiner Beurteilung der von Fiddes und Marc Sée gemachten Versuche, daß, wenn nicht Zellen des Rete Malpighi, so wahrscheinlich Reste von Talg- und Schweißdrüsen durch Zellproliferation den Überhäutungsprozeß bewerkstelligt haben dürften.

Auch Marchand (1901; l. c. S. 402) hält die Epithelaussaat nur für eine Modifikation des Reverdinschen Verfahrens.

So geht aus allen Diskussionen über die Epidermis-Transplantation hervor, daß Zweifel an ihrer Möglichkeit bez. praktischen Verwendbarkeit bisher nicht durch eigens darauf hinzielende Beweismittel behoben sind, und daß man sich zum Teil noch jetzt nicht ganz klar darüber ist, ob und welche Epidermiszellen Lebenskraft genug besitzen, um mit Erfolg allein übertragen werden zu können; auch in v. Mangoldts Abhandlung über die Epithelaussaat ist zunächst die Frage, „von welcher Schicht der Epidermis oder Kutis aus nun die Regeneration der Zellen vor sich geht," noch offen gelassen, wenn er es auch als wahrscheinlich bezeichnet, daß sie von den Zellen des Rete Malpighi aus erfolge.

Auch die von Vacy Ash (s. oben) geschilderte und hier und da wohl jetzt noch gelegentlich angewandte Methode der Überhäutung mit feinsten, angeblich ohne Blutung entnommenen Hautstückchen ist kein sicherer Beweis für echte Epithelaussaat. Denn ich möchte bestreiten, daß es bei der so geringen Dicke der nor-

1) Über Transplantation ungestielter Hautlappen nach Wolfe, mit Berücksichtigung der übrigen Methoden. Inaug.-Diss. Kiel 1888, S. 10.

2) Dissertation Berlin 1894, S. 11.

malen Epidermis[1]) überhaupt möglich ist, mit flachen Rasiermesser- oder Scherenschnitten nur Epidermis ohne Papillarkörper zu gewinnen, und bin mit dieser Ansicht ganz in Übereinstimmung mit Marchand und Enderlen (l. c. S. 483). Solange die Untersuchung dieser angeblichen Epidermistransplantationen nicht die im folgenden erwähnte exakte Prüfung vornimmt, bleibt immer der Verdacht begründet, daß auch subepitheliale Gewebsanteile, wennschon vielleicht nur in ganz geringem Grade, mit übertragen worden sind. Auch die „Epidermis-Pfropfungen" von Giovannini[2]), der die Anheilung des Epithels mit der weiter unten näher berührten Zapfenbildung nach der Tiefe zu beobachtete, waren keine reinen Epidermis-Transplantationen, sondern enthielten einen Teil der Kutis, wie er selbst beschreibt („un pezzetto d'epidermide, comprendente porzione di derma").

Daß es nun nicht der Blutstrom ist, der im ersten Beginne der Anheilung die transplantierten Zellen am Leben erhält und zu weiterem Wachstum anregt, sehen wir nicht nur bei der Epithelaussaat, sondern auch bei der Transplantation nach Thiersch, wo die Neubildung von Kapillaren gleichfalls erst nach 2—3 Tagen so weit vorgeschritten ist, daß von der Unterlage her Blutkörperchen bis zu der Epidermis des aufgesetzten Läppchens vordringen können; und doch ist eine reichliche Neubildung von Epithelzellen, ja ganzer, in die Unterlage hinein strebender Epithelzapfen, schon lange vor der Ausbildung von Blutgefäßen nachzuweisen, wie dies sehr schön auf unserer Darstellung einer nur zwei Tage alten Transplantation nach Thiersch (Tafel II, III, Figur 3) zu sehen ist. Schon das allein leitet auf die Möglichkeit hin, daß eine Mitübertragung anderer Zellen nicht Vorbedingung für eine Übertragung von Epithel sein müsse, das viel eher und viel intensiver seine Lebenstätigkeit nach der Verpflanzung aufnimmt und fortsetzt, als dies die bindegewebigen Elemente tun, auf denen es normaliter fußt.

Plessing (l. c.) glaubte noch, daß bei der Thierschschen Methode gerade die Mitübertragung von einem Teile des Coriums, der nicht nur die Papillen, sondern auch glattes Stroma mit dem

1) Nach Spalteholz (Handatlas der Anatomie des Menschen, 1903, Teil III, 2, S. 837) beträgt die Dicke der Epidermis außer an Hohlhand und Fußsohle nur 0,07—0,17 mm.

2) Seb. Giovannini, Ricerche intorno ad alcune lesioni infiammatorie e neoplastiche della pelle. B. Innesti epidermici. — Archivio per le scienze mediche. Vol. X, 1886, No. 16, pag. 346—349.

horizontalen Gefäßnetz (Spalteholz' Rete subpapillare) enthält, das Wichtigste für die rasche Anheilung der Hautlappen sei, weil durch dieses Gefäßnetz sehr bald das Blut aus der Unterlage in die Pfropfung eindringen könne; erst spätere Arbeiten, besonders die von Garrè[1]), Hübscher[2]), Goldmann[3]) und Enderlen[4]), wiesen nach, daß die Gefäßneubildung zwischen Pfropfung und Mutterboden erst am dritten bis vierten Tage deutlich erkennbar wird, daß überhaupt also erst neue Gefäße gebildet werden müssen, während der größte Teil der Gefäße der Pfropfung zugrunde geht und verödet, und höchstens ein kleiner Teil derselben „seine Funktion vom dritten Tage ab wieder aufnimmt" (Garrè). Aus solchen Gründen empfahl schon Hübscher, möglichst dünne Schnitte zu nehmen, weil er glaubte, daß der als Ernährer der Pfropfungen anzunehmende Lymphstrom (plasmatische Zirkulation) rascher den aufgesetzten Hautlappen durchtränken könne, wenn derselbe dünn sei und infolgedessen auch dem Mutterboden sich eng anschmiege.

Auch die normale Cornea des Auges ist gefäßlos, nur ernährt durch einen Saftstrom, und doch ist ihr Epithel bekanntlich raschester Regeneration fähig, wenn es durch Verletzung abgeschürft wurde; und diese Regeneration ist nicht ein Nachschieben von Epithelien vom Cornealrande her, bis wohin die Blutgefäße reichen, sondern die an die Verletzungsstelle angrenzenden Epithelien weitab vom Hornhautrande sind es nach histologischen Untersuchungen, die durch rascheste Erzeugung neuer Zellen in 1—2 Tagen die Epitheldecke wieder schließen. Von dem zarten Endothel der serösen Häute weiß man sogar, daß es frei in einer serösen Höhle liegende Fremdkörper ohne bindegewebige Unterlage zu umwachsen und abzukapseln vermag.

Dieses Verhalten des Epithels der gefäßlosen Cornea und der Endothelien seröser Häute ist gewissermaßen ein Analogon zu den Vorgängen bei der Aussaat von Epidermiszellen.

---

1) Garrè, Über die histol. Vorgänge bei der Anheilung der Thierschschen Transplantationen. Bruns' Beitr. z. klin. Chir., Bd. IV, 1889, S. 625.

2) C. Hübscher, Beitrag zur Hautverpflanzung nach Thiersch. Ibid. S. 395.

3) Goldmann, Die künstliche Überhäutung offener Krebse durch Hauttransplantationen nach Thiersch. Zentralbl. f. allgem. Pathol. u. pathol. Anat. 1890, Bd. I.

4) Enderlen, Histol. Untersuchungen über die Einheilung von Pfropfungen nach Thiersch und Krause. Deutsche Zeitschr. f. Chirurgie, Bd. XLV, 1897, S. 453—504.

Da jedoch der Beweis fehlte, daß bei der Epithelaussaat die ausgestreuten Epidermiszellen allein, ohne Anteilnahme des Coriums, auf der Unterlage haften und weiterleben können, so blieb, wie bereits erwähnt, die Möglichkeit bestehen, daß immer auch Spuren des mitabgeschabten, obersten Teiles des Papillarkörpers bei der ersten Anheilung der Epithelien beteiligt seien, wie dies nach obigen Darlegungen in der Tat bisher als feststehend angenommen wurde. Denn wie sich bei mikroskopischer Untersuchung des durch Schaben der Hautoberfläche gewonnenen Epithelbreies leicht dartun läßt, erhält man durch diese Prozedur nicht etwa nur einzelne Epithelzellen, sondern außer diesen auch eine große Menge von ganzen Epithelzellen-Gruppen; aber nur dann, wenn das Schaben zu robust und zu lange an einer und derselben Hautstelle fortgesetzt worden war, finden sich sogar Zellenschuppen mit geringen Spuren des oberflächlichsten Papillarkörpers, wie ich solche des Vergleiches halber in meine Darstellung des geschabten Epithels mit aufgenommen habe, obwohl sie bei der typischen, oberflächlichen Epithelgewinnung fehlen (vergl. Taf. II, III, Fig. 2).

Nun ist es naturgemäß zunächst unmöglich, zu unterscheiden, ob von all den Tausenden von Einzelzellen und Zellgruppen, welche bei einer Epithelaussaat ausgestreut werden, nur diejenigen mit Spuren des Papillarkörpers, oder aber auch diejenigen, die lediglich epitheliale Zellen enthalten, auf der Unterlage anheilen und einen neuen Epidermisüberzug erzeugen. Denn die winzigen, in unzählbarer Menge regellos übertragenen Einzelzellen und Zellgruppen können selbstverständlich im weiteren Verlaufe nicht einzeln mikroskopisch beobachtet und so deren Schicksal direkt weiter verfolgt werden. Und würde man erst nach einigen Tagen die aufgegangenen Epithelinseln — früher erkennt man sie nicht — mikroskopisch auf diesen Unterschied hin nachuntersuchen, so würde der Umstand, daß dann Epithelschuppe und Granulationsgewebe schon innige Verwachsung miteinander eingegangen zu sein pflegen, keinen absolut sicheren Anhalt für oder wider mehr finden lassen — wenigstens nicht bei Anwendung der gewöhnlichen Färbemethoden.

Aber eine Methode gibt es, die in dieser schwierigen Frage dem Untersucher zu Hilfe kommen kann, und deren Ergebnis, glaube ich, sehr gewichtig, ja mit Beweiskraft für die Fähigkeit losgelöster Epidermiszellen spricht, ohne Papillarkörper auf Wunden anzuheilen und neues Epithel zu bilden: das ist die Beachtung des Verhaltens der elastischen Fasern.

Bekanntlich ziehen in der normalen menschlichen Haut die elastischen Fasern hinauf bis in die obersten Spitzen des Papillarkörpers, also bis an die Epithelgrenze; sie bilden in der Kutis dicht unterhalb der Papillen ein dichtes Fasernetz mit vorwiegend horizontaler Verzweigung, das man als Plexus subpapillaris bezeichnet hat; aus diesem horizontalen Fasergewebe treten feinste Ästchen als Rete subepitheliale senkrecht in die Papillen empor bis an die Basis der Epidermis; im großen und ganzen ist also die Ausbreitungsweise die gleiche wie bei den Blutkapillaren. Durch die Weigertsche Färbemethode nun können alle diese elastischen Gebilde, auch die allerfeinsten Faserzüge, unserem Auge sichtbar gemacht werden, wie dies auch die Abbildung des Thierschschen Lappens am 2. Tage seiner Anheilung (Taf. II, III, Fig. 3) und ferner diejenige von abgeschabtem Epithel erkennen läßt, in welch letzterer eine durch absichtlich zu lange und zu stark ausgeführtes Schaben gewonnene Epidermisschuppe (P) deutlich die Kuppen des Papillarkörpers mit den feinen elastischen Fasern aufweist, während die anderen, normalen Schuppen nur Epithel enthalten. (Taf. II, III, Fig. 2.)

Diese elastischen Fasern fehlen nun vollständig in meinen Präparaten allerjüngster, durch Epithelaussaat gewonnener Hautinseln. Wäre hier der Papillarkörper auch nur in geringen, oberflächlichsten Bruchstücken bei der Aussaat mit übertragen worden und ein bei der Anheilung der Epidermisschuppe beteiligter Faktor gewesen, so müßten in den nach der Weigertschen Methode tingierten Präparaten ohne weiteres elastische Fasern unter der Epithelschicht der Hautinseln sich nachweisen lassen, genau wie in den Präparaten Taf. II, III, Fig. 2, 3. Denn bekanntlich halten sich die elastischen Fasern wochenlang in transplantierter Haut, ehe sie langsam resorbiert werden.

Ich möchte daher die in Taf. II, III, Fig. 4 u. 5 wiedergegebenen Präparate als erste sichere Beweise für das Gesagte ansehen: daß losgelöste Epidermiszellen selbständig auf einer Wundfläche anheilen und sich weiter entwickeln können.[1])

1) Aus äußeren Gründen habe ich es unterlassen müssen, diese Gewebsschnitte auch in ihrer Weigertschen Färbung hier abzubilden, nachdem die Beschreibung der übrigen an ihnen wahrnehmbaren histologischen Merkmale bereits ihre Wiedergabe mit anderer Gewebsfärbung (Haematoxylin und Eosin) erforderte. Die nach Weigert gefärbten Präparate wurden bei Gelegenheit des Vortrages in der Dresdner Gesellschaft für Natur- und Heilkunde demonstriert.

Die Präparate entstammen von einem 45jährigen Manne, der nach gangräneszierender Phlegmone große granulierende Hautdefekte des rechten Unterschenkels zurückbehalten hatte, und bei dem es mir gelang, bereits am 3. Tage nach Ausführung der Epithelaussaat mittels einer Lupe ein paar frisch aufgegangene, winzige Epithelinseln auf den angefrischten Granulationen zu entdecken und zur Untersuchung zu gewinnen. Es dürften die frühesten Stadien sein, die von der Epithelaussaat und somit der Übertragung von Epidermiszellen untersucht wurden; denn noch frühzeitiger sind solche Inseln überhaupt kaum zu erkennen.

An diesen Präparaten erkennt man, wie die angeheilte Epithelzellengruppe sich schon weithin, wenn auch zunächst nur in dünner Lage, über ihre Unterlage, die angefrischten Granulationen, ausgebreitet, also neue Hautzellen gebildet und, was das Interessanteste ist, schöne, große Fuß- oder Basalzellen (B) an der Grenze der Unterlage entlang geschickt hat, wie sie die Basis der normalen Epidermis bekanntlich auch enthält: diese basalen Zellen an der Grenze von Epithel und Unterlage sind es offenbar, die nun durch rasche Teilungsvorgänge die so schnelle Produktion der neuen Epitheldecke bedingen.

Die beiden Präparate, die von ein und derselben jungen Epithelinsel gewonnen wurden, sind aber noch in mancher anderen Hinsicht interessant. Das eine derselben (Taf. II, III, Fig. 4) zeigt die neue Epitheldecke, die stets in einer mehrschichtigen, nie in bloß einschichtiger Zellenlage vorwärts rückt, etwas entfernt vom ersten Anheilungspunkte des Epithels; die Richtung des Epithelwachstums ist durch den mit W bezeichneten Pfeil angedeutet. Die Basalzellen an der Grenze von Epithellage und Granulation sind im allgemeinen und besonders weiter entfernt vom Zentrum (d. h. von der durch Aussaat übertragenen Epithelschuppe) nur einschichtig (B′), doch treten sie näher dem Zentrum anscheinend nicht selten, wie in der Figur bei B″ dargestellt ist, in zweischichtiger bez. unregelmäßig verworfener Lage auf. Sie zeigen sehr veränderliche Gestalt, die sich der jeweiligen Beschaffenheit der Umgebung, besonders der Unterlage anpaßt, und sehen daher nicht so rein zylindrisch und schlank aus, wie die Basalzellen der normalen, fertigen Epidermis, sondern sind niedriger, mehr rundlich oder vieleckig und tragen fast alle, wie die Figur gut wiedergibt, mehr oder weniger lange, spitz ausgehende Ausläufer, mit denen sie, gleich Wurzeln, in den Granulationen Fuß fassen bez. sich untereinander und mit den von ihnen gebildeten oberen Lagen des Epithels ver-

ankern. Wie schon oben erwähnt, haftet das Epithel in den ersten Tagen nach der Aussaat noch äußerst locker an der Unterlage; so ist auch die Abhebung des Epithels (E) von der Granulationsschicht (G), wie sie in der Zeichnung wiedergegeben ist, zu erklären als eine mechanische, bei der Präparation des Objektes (Alkohol usw.) entstandene blasige Abhebung einer kleinen Strecke der Epithelschicht, deren normales Anliegen zu beiden Seiten dieser Partie (bei B′ und B″) zu sehen ist. Durch diese Abhebung sind stellenweise die Basalzellen (B) mit emporgerissen und dadurch deren Formen, besonders ihre wurzelähnlichen Ausläufer, sehr schön sichtbar geworden; als Basalzellen sind sie sehr leicht kenntlich an der tiefblauen, das Hämatoxylin stark aufnehmenden Kernfärbung, die von derjenigen der oberen Epithelzellen mit den oft kaum deutlich färbbaren, stets nur blaßblauen, großen ovalen Kernen scharf absticht.

Dieselbe Skizze gibt auch noch von einem anderen interessanten Vorgange Kenntnis, nämlich von der Entstehung von Hautpapillen, die denen der normalen Epidermis außerordentlich ähnlich werden können. Auf harter Unterlage, auf kallös-schwieligem Bindegewebe, entwickeln sie sich nicht, denn sie können nur da entstehen, wo die Basalzellen bei ihrer zentrifugalen Ausbreitung auf weichem, zartem Granulationsgewebe kleine Unebenheiten vorfinden, kleine Vertiefungen der sonst glatten Wachstumsebene, in die dann eine oder mehrere Basalzellen hinabdringen, sich mit ihren langgestreckten, spitzen Ausläufern darin festsetzend und die Grube ausfüllend, so daß über deren Rand hinweg dann das weitere Flächenwachstum der Basalzellen und der Epidermis erfolgen kann. Die in die kleine Grube hinabwurzelnden Basalzellen bleiben aber ebensowenig untätig, wie diejenigen, die im normalen, flächenhaften, horizontalen Wachstum vorgeschoben werden; beide bilden neue Zellen und erzeugen somit ein mehrschichtiges Epithel. Wenn auch die Fläche der beste Boden für die Ausbreitung der normalen Epithelzellen ist und jede wesentliche Unebenheit ihr Fortschreiten aufhält oder verzögert, so haben doch die basalen Zellen die Fähigkeit, bis zu einem gewissen Grade auch in die Tiefe einzudringen und da sich zu vermehren; eine gewisse Schwelle aber können sie nach dieser Richtung hin nicht überschreiten, solange der Reiz zur malignen Degeneration sie nicht getroffen hat.

Ein Beispiel vom Tiefenwachstum basaler Epithelzellen veranschaulicht, wie gesagt, Taf. II. III, Fig. 4 a, b, und zwarfindet

sich daselbst dieser Vorgang im ersten Werden dargestellt (320fache Vergrößerung), entsprechend dem sehr jugendlichen Stadium der sich ausbreitenden Epidermisinsel (3. Tag). Man erkennt sehr gut die beiden, noch schmalen und kurzen, wenigzelligen, ins lockere Granulationsgewebe gleich Wurzeln hinabdringenden Epithelzapfen, die zunächst nur von Basalzellen gebildet sind.

Die Frage, was aus diesen zapfenförmig in die Unterlage wachsenden Basalzellen im weiteren Verlaufe wird, beantwortet die Zeichnung eines dritten Präparates (Taf. II, III, Fig. 6), das der Hautdecke einer mehrere Wochen alten Epithelaussaat entnommen ist (Vergrößerung nur 75 fach). Da erkennt man, daß aus den von jenen einzelnen Basalzellen erzeugten Eindringlingen inzwischen wirkliche Epithelzapfen geworden sind, die von mehrschichtigen, nicht mehr bloß aus Basalzellen bestehenden Zelllagen erfüllt sind; und je zwei dieser Zapfen schließen Gebilde nach Art der Papillen (P) des normalen Rete Malpighi zwischen sich ein. Zwar sind Form, Größe und Verlaufsrichtung sowohl der Zapfen wie infolgedessen der Papillen selten typisch und regelmäßig und den normalen ganz gleich, doch findet sich ähnliches manchmal auch in der normalen Epidermis an solchen Stellen, wo dieselbe einer Spannung, einer Verletzung oder Entzündung ausgesetzt gewesen ist. Wie in der Figur 6 ersichtlich, wachsen die Epithelzapfen nur zum Teil senkrecht in die Unterlage hinein, mehrfach finden sich ganz schief eindringende oder verbogene Zapfen, auch gabelig sich teilende Formen kommen vor.

Je weiter man die neugebildete Epidermis nach der Peripherie, der Grenze ihres Vordringens, verfolgt, um so niedriger werden ihre Zelllagen und um so kleiner auch die tiefwachsenden Zapfen, doch bleibt bis zum äußersten Rande des Epithelsaumes die neue Epidermis mehrschichtig (R), und eine Andeutung beginnender Zapfen- und Papillenbildung erkennt man auch in unserem, nur schwach vergrößert dargestellten Präparate schon bis dicht an die Grenze des Epithelwachstums hin (P′).

Es wäre also irrig, zu sagen, daß ein Charakteristikum für normale Haut das Stratum papillare sei: das kann, wie unsere Präparate zeigen, auch sekundär in der durch Epithelaussaat, d. h. durch Ausstreuung einzelner formloser Epithelzellgruppen gebildeten Haut, wieder entstehen. Allerdings sekundär nur; in der normalen Haut entstehen die Papillen primär und erst nach deren Formung bilden sich die Epidermislagen aus; letztere richten sich in ihrem Wachstum also nach der Gestalt und Höhe der

Papillen, ganz wie der Epithelüberzug z. B. der Darmzotten oder der spitzen Kondylome sich nach der Form und Höhe des bindegewebigen, gefäßführenden Stützgewebes richtet. In der durch Epithelaussaat gebildeten Haut ist es also umgekehrt: deren Papillen verdanken ihre Entstehung den in die Tiefe wachsenden Epithelzapfen.

Das Eindringen von zapfenförmigen soliden Epithelzellen-Formationen in die Unterlage ist zudem keine bei den Hautübertragungen noch unbekannte Erscheinung; sie findet sich bekanntlich in sehr ausgesprochenem Maße auch bei der Thierschschen Transplantation. Nur ist daselbst der Prozeß insofern ein ganz andrer, als der übertragene Hautlappen bereits die fertig ausgebildete, normale Epidermis und die Papillenschicht des Coriums mit enthält, und weil die Epidermis schon außerordentlich bald nach der Transplantation, vielleicht schon innerhalb des ersten Tages, große, vielzellige Ausläufer von Epithelzellen bildet, während, wie wir gesehen haben, bei der Epithelaussaat die Zapfenbildung mit einzelnen, in Vertiefungen der Unterlage eindringenden, erst allmählich sich vermehrenden Basalzellen beginnt und eine ganze Reihe von Tagen braucht, ehe die zellreichen Epithelzapfen vorhanden sind. Ein sehr instruktives Bild solch einer raschen Entsendung starker Epithelzapfen bei der Thierschschen Transplantation gibt die Fig. 3, Taf. II, III, welche eine nur ca. 48 Stunden alte Transplantation (bei 75facher Vergrößerung) darstellt; man sieht den durch Z bezeichneten voluminösen Zapfen, wie er von der Epidermis des aufgelegten Hautläppchens hinabdringt durch den mitübertragenen Teil des Coriums hindurch und schließlich das letztere durchbricht, um sich in der fibrinösen, Hautlamelle und Granulationsfläche im Anfang zusammenhaltenden Zwischenschicht (F) allseitig auszubreiten, wohl auch gabelig zu teilen. Auf solche Epithelgebilde in diesem Präparate will ich hier jedoch nicht weiter eingehen, da Ähnliches schon anderweitig dargestellt worden ist.[1]) Zweifellos darf man aber annehmen, daß der erste Beginn einer schon nach 48 Stunden so tiefgewucherten und so zellenreichen Zapfenbildung bereits ganz kurz nach der Operation, wahrscheinlich innerhalb des ersten Tages, ja vielleicht schon innerhalb der ersten Stunden eingesetzt hat, also lange vor der eigentlichen Anheilung des Gewebsstückes.

Von größerem Interesse als jene Zellenzapfen — speziell für die Frage der Epidermis-Transplantation — erscheinen mir bei

1) Marchand, l. c. S. 405—407 und Figg. 87 u. 88.

den Frühstadien der Thierschschen Transplantation, wie genannte Figur ein solches darstellt, jene eigentümlichen Anhäufungen (E, E') von Epidermiszellen genau an der Grenze der die Verklebung des Hautlappens vermittelnden Fibrinzone (F) und der Granulationsschicht (G), und ich möchte gerade bei der Besprechung der Epithelaussaat auf diese Gebilde eingehen, weil sie verschiedener Deutung bezüglich ihrer Herkunft fähig sind, weil nämlich die Frage erwächst, ob sie von der Epidermisschicht des Lappens oder von Epithelresten im Mutterboden gebildet, oder ob sie gar selbständige Epithelübertragungen, also Epithelaussaaten, seien. Denn es gibt folgende Möglichkeiten, an die man bei Betrachtung ihrer Lage in unserem auf Taf. II, III, Fig. 3 wiedergegebenen Präparate denken könnte. Erstens könnten alle jene „Epithelnester", die in dem strukturlosen, noch nicht organisierten Fibrin ohne jede erkennbare Verbindung mit der Unterlage und dem aufgesetzten Hautlappen zu flottieren scheinen (E), ferner auch die langgestreckten, spitzovalen, nirgends in die Granulationsschicht eindringenden und doch ihr breit anliegenden Epithelmassen an der Grenze der Fibrin- und Granulationsschicht (E') nur scheinbare Selbständigkeit besitzen und in Wirklichkeit nichts anderes sein, als Quer- und Schrägschnitte von Epithelzapfen, wie dieselbe Skizze einen solchen (Z) in sehr prägnanter Weise erkennen läßt; die Epidermis der transplantierten Lappen bildet ja, wie soeben erwähnt, sehr rasch tiefgehende Zapfen, und es wäre nicht undenkbar, daß wir es in den fraglichen Epithelgebilden nur mit schief oder gabelig gewachsenen, daher nur teilweise in die Schnittebene fallenden Zapfen der oberflächlichen Epidermis zu tun hätten. Obwohl ich anfangs dieser Anschauung zuneigte, konnte ich doch bei Durchsicht mehrfacher Präparate desselben Hautstückes nirgends einen verbindenden Epithelstrang zwischen Oberflächen-Epidermis und diesen Zellhaufen finden, welch letztere immer wieder, in einer Reihe von Schnitten, dieselbe flache oder rundlich-ovale Gestalt ohne Andeutung eines Fortsatzes nach oben zu zeigten, ebensowenig wie jemals im daruntergelegenen, übrigens bei der Operation stets tief angefrischten Granulationsgewebe Reste epithelialer Gebilde gefunden wurden. Dieses Verhalten drängte mich zu der Deutungsweise, die auch Herr Prosector Dr. Geipel, mit dem ich über diese Gebilde debattierte, vertrat: daß wir es in der Tat mit selbständigen, nicht von der darüberliegenden Epidermis durch Zapfenbildung erzeugten, noch aus hypothetischen Epithelresten der granulierenden Unterlage hervorgegangenen Epithelien zu tun

hätten. Um aber ihr selbständiges Entstehen an dieser seltsamen Stelle — einerseits unter dem Hautläppchen und andererseits oberhalb der angefrischten Granulationsschicht — erklären zu können, muß man annehmen, daß sie von mechanisch bei der Operation mit losgerissenen und verlagerten Epidermis-Zellen herrühren, daß also das zur Anfrischung der Geschwürsränder oder auch das zur Abhebung der Thierschschen Hautlamellen verwendete Messer beim Eindringen in die Epidermis einzelne Zellen oder Zellgruppen aus der Epidermis oder den durchschnittenen Ausführgängen der Hautdrüsen losriß, die dann bei der Transplantation zwischen den aufgelegten Hautlappen und die zu überhäutende Unterlage zu liegen kamen. Auch daß sie etwa nach erfolgter Transplantation von den Stümpfen durchschnittener Schweißdrüsen bez. der Ausführgänge derselben ihren Ursprung nehmen, konnte ich bei dem Fehlen irgendwelcher darauf hindeutender Vorgänge in den betreffenden Gewebsschnitten bisher nicht feststellen; ebensowenig sah ich Anzeichen dafür, daß diese Epithelhäufchen etwa durch spontane Abschnürungsvorgänge aus den abwärts wachsenden Epithelzapfen hervorgingen, und so blieb selbst dem Widerstrebenden keine andere Deutung als die eben angeführte übrig.

Wenn dem aber so wäre, so würde dieser Vorgang für das bereits über das Wesen der Epithelaussaat Gesagte ein zweiter Beweis sein müssen: daß losgetrennte Epidermiszellen ohne bindegewebige Stützsubstanz an andere Stellen des Körpers (in diesem Falle also auch an nicht einer Oberfläche zugekehrte, sondern mitten in anderen Geweben gelegene Stellen) übertragen werden und dort sich vermehren können; mit anderen Worten: wir hätten es dann also mit ungewollten Epithelaussaaten im kleinen zu tun.

Solche Epithelgebilde sind schon von anderer Seite bei frühen Stadien Thierschscher Transplantation beobachtet worden, insbesondere von Enderlen[1]) und Marchand. Letzterer erwähnt ihrer nur kurz mit den Worten (l. c. S. 406): „Auch kleine abgelöste Häufchen von Epithelzellen findet man mit deutlichen Zeichen der Wucherung in der Verklebungsschicht eingeschlossen."

Enderlen hat die in Rede stehenden isolierten Epithelzellenhäufchen offenbar in zahlreichen Fällen ebenfalls gesehen, und zwar gleichfalls schon in den frühesten Stadien der Anheilung

1) Enderlen, Histologische Untersuchungen über die Einheilung von Pfropfungen nach Thiersch und Krause. Deutsche Zeitschr. f. Chirurgie, Bd. XLV, 1897.

Thierschscher Pfropfungen. So sagt er z. B. bei der Beschreibung der Transplantationen am zweiten Tage (l. c. S. 463): „An den Partien, an welchen ein Exsudat zwischen Streifen und Mutterboden besteht, kann man kleinere und größere Epithelhäufchen in dem Exsudate nachweisen. . . .“ Auch vom 3., 5. und noch vom 10. Tage beschreibt er dieselben Gebilde, und fügt hinzu (l. c. S. 472): „Nur an einer Stelle hat es (das Epithel) schmälere oder breitere Ausläufer in die Tiefe geschickt; solchen Fortsätzen dürften auch einzelne anscheinend isoliert liegende Epithelherde entsprechen, welche eben in den Schnitt fielen; einige der Epithelinseln verdanken Drüsenresten ihr Dasein.“ Enderlen spricht hier positiv aus, was er später an seiner Zusammenfassung der Ergebnisse (S. 482) weniger bestimmt behauptet: „Die Hauptmasse der neugebildeten Epithelien geht von der basalen und mittleren Schicht aus. Die isolierten Epithelhaufen dürften zum Teil mit dem Deckepithel im Zusammenhange stehen, zum Teil aber von den drüsigen Partien der Pfropfung ausgegangen sein.“ Er vertritt also die an sich, wie oben erwähnt, ja zunächstliegende Ansicht, daß es sich um Produkte von Hautdrüsenresten oder Epithelzapfen handle, obwohl bei seiner so genauen Beobachtung aller die Anheilung von Transplantationen begleitenden Vorgänge, soviel aus seinen eigenen Schilderungen der Präparate hervorgeht, keine Tatsache gefunden wurde, die als Beweismittel dafür angenommen werden könnte, ebensowenig wie ich selbst jemals einen solchen Zusammenhang zwischen diesen Epithelinseln und dem Deckepithel bezw. den Hautdrüsen finden konnte.

Ich muß sonach, bis andere Beweise vorliegen, die mechanische Loslösung und Verschleppung von Epithelzellen während der Operation als zum mindesten nicht unwahrscheinlich ansehen und betrachte demnach die Entwicklung dieser isolierten Epithelien zu kleinen Häufchen — in deren Zellkernen Enderlen (l. c. S. 468) Mitosen, also Zeichen regen Lebens fand — als Beweis für echte Epithelaussaat ohne Mitwirkung anderer Gewebsarten: nur handelt es sich hier um zufällige Epithelaussaat unter der Oberfläche, in unseren klinischen Versuchen um praktisch verwertete Aussaat auf der Oberfläche.

Es ist an sich ja eine bekannte Erscheinung[1]), daß Epithelgewebe, in anderes Gewebe eingepflanzt, mitten in dem letzteren und allseitig von ihm umgeben gelegentlich dauernd fortbestehen

1) Ziegler, Allgem. Pathologie, Bd. I, 10. Aufl., 1901, § 88.

kann; es bildet dann nicht selten die sog. Epithelcysten, wieder ein Beweis, daß verpflanzte Deckepithelien oft eine sehr große Lebenszähigkeit besitzen. Denn gleich ihnen persistieren nur die wenigsten Gewebsformen des menschlichen Körpers nach ihrer Überpflanzung; die Regel ist, daß sehr bald, nach Wochen oder wenigstens nach Monaten, das betreffende Gewebsstück degeneriert und schließlich ganz resorbiert und zerstört wird durch Einwachsen benachbarten Bindegewebes; zum mindesten aber geht das ursprünglich übertragene Gewebsstück langsam zugrunde und wird durch inzwischen einsetzende Wucherung der alten Zellen mit neu entstehendem Gewebe der gleichen Art (Knochen, Knorpel) ersetzt. Es ist aber meines Wissens bisher nicht sicher nachgewiesen, ob die Entstehung solcher Epithelcysten, wie überhaupt das Fortleben des in andere Gewebe verschleppten Epithelgewebes, etwa unter Beteiligung von gleichfalls mit in die Tiefe gerissenen bindegewebigen Zellelementen ermöglicht wird; der Umstand, daß die Epithelcysten meist durch akut einwirkendes Trauma (Druck, Biß, Stichverletzung) entstehen, weshalb sie Garrè[1]) auch als „traumatische Epithelcysten" zuerst bezeichnet hat, spricht an sich eher für eine Loslösung und Tieferdrängung von Epithel und Bindegewebe, als bloß für eine solche von Epithel allein. Und aus diesem Grunde dürfen die Epithelcysten noch nicht ohne weiteres als Beweise für eine erfolgte Epithel-Transplantation in der von uns geforderten exakten Weise angesehen und der typischen Epithelaussaat sowie den selbständigen Epithelnestern der oben skizzierten Art gleichgestellt werden.

Wenn sonach auch feststeht, daß im allgemeinen die Epithelaussaat eine echte Überpflanzung reiner Epidermis ist, somit als Epidermis-Transplantation eine von allen anderen Formen der Hautverpflanzung prinzipiell abweichende Methode darstellt, so glaube ich doch, daß gelegentlich bei diesem Transplantationsverfahren Mischformen von reiner Epithelaussaat und von solcher mit Spuren von Coriumbestandteilen (also modifizierte Reverdinsche Pfropfungen) auftreten, dann nämlich, wenn durch zu brüskes Schaben der Epidermis auch Teile des Papillarkörpers hier und da mitabgerissen und, an einer oder der andern Epithelschuppe haftend, übertragen worden sind; doch ist diese Mischform bei richtiger

1) Traumatische Epithelcysten der Finger. Bruns' Beiträge zur klin. Chirurgie, 1894, Bd. XI. — Vergl. auch Wörz, ibid. 1897, Bd. XVIII, S. 755.

Epithelgewinnung nach unseren Untersuchungen die Ausnahme, die echte Epithelaussaat die Regel.

Es erübrigt nun noch, einiges über die praktische Verwertbarkeit der Epithelaussaat hinzuzufügen.

Sowohl die Thierschsche Transplantation wie die Epithelaussaat haben beide ihre Vorteile und ihre Nachteile, auf die ich kurz hinweisen muß, weil nach solchen Erwägungen der einen Methode in diesem, der anderen in jenem Falle das Vorrecht zu lassen sein dürfte.

Die Epithelaussaat ist technisch viel leichter und bequemer ausführbar als die Transplantation, denn die geschickte, oft nur unter geschulter Assistenz mögliche Schnittführung wie bei der Gewinnung gleichmäßig dünner Thierschscher Hautläppchen fällt ganz weg, was für die Praxis gelegentlich sehr wohl ins Gewicht fallen kann.

Auch genügt ein relativ recht kleiner Hautbezirk, um die ausreichende Menge von Epithelbrei zum Bestreichen selbst recht großer Hautdefekte zu erhalten, während die anderen Methoden zur Bedeckung sehr ausgedehnter Wundflächen oft so viel Haut erfordern, daß dieselbe von mehreren Extremitäten beziehentlich in mehreren, getrennten Sitzungen entnommen werden muß. Je größer und komplizierter aber der nötige Verband, um so unbequemer wird die Lage des Patienten, ja er wird unter Umständen zu längerer Bettruhe verurteilt, wenn große Hautentnahmen an den unteren Extremitäten unvermeidlich waren, was bei alten oder kachektischen Leuten bezw. bei Lungenkranken manchmal recht mißlich ist. Den Epithelbrei aber kann man meist ohne weiteres aus der Nachbarschaft der zu überhäutenden Wunde gewinnen, ohne daß große, weithin straff gespannte und glatte Hautflächen nötig wären, und man kann somit den Verband sehr viel kleiner, sparsamer und für den Patienten bequemer gestalten.

Namentlich bei kleineren Kindern mit ausgedehnten Brandwunden kann die Frage, woher genügend Haut zu nehmen sei, viel Sorge und Schwierigkeiten bereiten und zu der nicht unbedenklichen Maßnahme Veranlassung geben, die Haut von anderen Individuen zur Deckung der Defekte zu benutzen. Ich will hier nicht näher auf jene wohl genugsam bekannt gewordenen traurigen Erfahrungen eingehen, die mit solchem Vorgehen gemacht worden sind, auf die dadurch bewirkte Übertragung von Lues[1]), Tuber-

1) Deubel, Gaz. méd. de Paris 1881, No. 55.

kulose [1]), Variola [2]) und anderen Infektionen, die bei scheinbar einwandfreier Gesundheit des gebenden Teiles überimpft wurden und zu schwerer Erkrankung des Empfängers führten. Nur im alleräußersten Notfalle sollte daher ein Zurückgreifen auf solche Operationsmethoden der „Heteroplastik" an Stelle der „Autoplastik" in Frage gezogen werden, wie dies besonders seit Czernys Warnungen auch mehr und mehr der Fall geworden ist. Nur bei genauester, jede Täuschung ausschließender Kenntnis der anderen Person sollte man deren Haut auf den Kranken überpflanzen, ist doch selbst vom Vater auf den Sohn auf diese Weise Lues übertragen worden (Deubel, l. c.). Aber auch abgesehen von diesen Gefahren ist die Heteroplastik kein so zuverlässiger Hautersatz wie die Autoplastik, die nur Haut desselben Individuums benutzt. Gleich zahlreichen anderen Autoren habe auch ich ganz eklatante Beispiele des Mißlingens heteroplastischer Transplantation nach Thiersch erlebt, und zwar, wie es auch anderen ergangen ist, erst einige Zeit nach ihrem scheinbaren Gelingen, d. h. nach anscheinend erfolgter Anheilung der Haut. Interessant ist der eine von mir beobachtete Fall besonders dadurch, daß er zeigt, daß selbst unter den nächsten Blutsverwandten gleichen Geschlechts die Heteroplastik nicht vor solchen Mißerfolgen schützt: Ein fünfjähriges, sonst gesundes Mädchen hatte nach Verbrennung ausgedehnte Hautdefekte des rechten Armes, der rechten Hals- und Brusthälfte zurückbehalten, zu deren Bedeckung die eigene Haut der kleinen Patientin nicht ausreichte. Deshalb erbot sich die zwölfjährige Schwester der Kleinen, das Fehlende mit ihrer Haut zu ersetzen, und bei der nahen Verwandtschaft und der sonstigen Gesundheit der beiden wurde davon unbedenklich Gebrauch gemacht. Nach anfänglich glatter Anheilung der Thierschschen Lappen traten jedoch in der dritten Woche blaurote Sugillate unter verschiedenen Hautstücken auf, die sich rasch vermehrten und ausbreiteten, bis alle Hautlappen von der Unterlage durch Unterblutung ohne jede Eiterung abgehoben und abgefallen waren. Man mußte nun doch die Haut der Patientin selbst — in mehreren Sitzungen — verwenden und behalf sich bei dem relativ geringen, für die Entnahme zur Verfügung stehenden Flächenraum so, daß man sparsamerweise nur die Umgebung der Gelenke und den oberen Teil des Thorax nach Thiersch transplantierte, während für die Epithelisierung der übrigen Partien die

1) Czerny, Zentralbl. f. Chir. 1886. (Beilage-Bericht für den Chir.-Kongr.)
2) Völcker, Deutsche militärärztl. Zeitschr. 1872, Heft I.

Epithelaussaat mit Erfolg einsprang, weil für sie nicht weite Entnahmeflächen nötig waren. — In solchen Fällen kann also die Epithelaussaat ein sehr willkommenes Aushilfsmittel werden.

Zur Austapezierung von Höhlenwunden, besonders von schwer zugänglichen Knochenhöhlen, eignet sich die Epithelaussaat in vielen Fällen nicht nur ebensogut, sondern besser als die Thierschsche Transplantation, weil es oft gar nicht oder nur höchst mühevoll gelingen will, Hautlappen in solche Höhlen richtig einzulagern und zu fixieren, während die Bestreichung der Höhlenwandungen mit Epithelbrei leicht auszuführen ist. Ganz besonders sind es die Knochenhöhlen im Tibiakopf nach Osteomyelitis-Operationen und diejenigen im Processus mastoideus nach Trepanation des vereiterten Mittelohres, die oft recht mühsam zu überhäuten sind. Selbst das in neuester Zeit von Politzer[1]) angegebene, sehr sinnreiche Verfahren, mittels eines kleinen, aufblähbaren Gummibeutels die Thierschschen Läppchen in die Höhle des Processus mastoideus einzubringen und dort an die Wände zu pressen, ist doch bedeutend schwieriger und komplizierter, als die ohne besonderen instrumentellen Apparat ausführbare Einstreichung des Epithelbreies, die sich ohne weiteres mit der Myrtenblattsonde bewerkstelligen läßt. So sind von Mann[2]) sehr befriedigende Resultate gerade mit Epithelaussaat in Höhlen des Warzenfortsatzes veröffentlicht worden.

Als eigentliche Domäne der Epithelaussaat möchte ich die Höhlen in den großen Röhrenknochen betrachten. Mit den dort erzielten Dauerresultaten kann man recht wohl zufrieden sein, wie dies schon v. Mangoldt selbst hervorgehoben[3]), und wie dies auch Friedr. Haenel[4]) von einer großen osteomyelitischen Höhle des unteren Femurendes bestätigt hat. Naturgemäß ist erstes Erfordernis für das Gelingen der Epithelaussaat in Knochenhöhlen, daß der Eiterungsprozeß vollkommen abgelaufen ist, daß vor allem keine Sequesterabstoßungen mehr im Gange sind, wie dies ja auch für alle anderen plastischen und Transplantationsmethoden Bedingung

1) Politzer, Über intraauriculäre Transplantation Thierschscher Hautlappen nach der operativen Freilegung der Mittelohrräume. Wiener klin. Wochenschr. 1904, Nr. 12.

2) Mann, Die v. Mangoldtsche Transplantationsmethode nach Radikaloperationen chronischer Mittelohreiterungen. Deutsche med. Wochenschr. 1895, No. 48.

3) Zur Behandlung der Knochenhöhlen in der Tibia. Arch. f. klin. Chir. Bd. 69.

4) Jahresbericht der Gesellschaft für Natur- und Heilkunde zu Dresden, 1895/96, S. 81.

ist. Ist diese aber erfüllt, dann erzielt man mit der Epithelaussaat in relativ müheloser, schonender Weise einen schönen, glatten Hautüberzug in der Knochenhöhle, der eben deshalb, weil die Höhle ihn vor Traumen schützt, dieselbe Beständigkeit besitzt und behält, wie die Transplantation nach Thiersch. Ich kann bezüglich dieser kosmetisch wie funktionell gleich guten Resultate der Epithelaussaat auf die Abbildungen solcher Knochenhöhlen der Tibia hinweisen, die v. Mangoldt seiner eben zitierten Arbeit beigegeben hat (l. c. Taf. I, Fig. 12; Taf. II, Fig. 22).

Das kosmetische Resultat der Epithelaussaat ist bei allen glatten, der Narbenschrumpfung nicht ausgesetzten Flächen, also besonders in Knochenhöhlen, aber auch auf Knochen- und Fascien-Oberflächen, besser als bei der Thierschschen Transplantation, weil der Hautüberzug ein gleichmäßiger, überall gleich starker und glatter ist, während die Thierschsche Methode oft einen ungleichmäßig dicken Hautüberzug schafft, dessen Zusammensetzung aus einzelnen Läppchen man oft dauernd an einer mehr oder minder deutlichen Felderung und abweichenden Pigmentierung erkennt.

Voraussetzung aber für die Verwendung der Epithelaussaat an solchen einer festen Unterlage aufliegenden bez. dem Knochen benachbarten Defekten ist die Möglichkeit, den zarten Hautüberzug gegen äußere Schädlichkeiten, insbesondere gegen Druck oder Reibung seitens der Kleidung, zu schützen. Außer in Knochenhöhlen ist dies aber nur noch an gewissen Stellen des Schädels und Gesichts (Schläfengegend) und z. B. an der Brust nach Mamma-Exstirpationen möglich; der tief eingezogene, muldenförmige Defekt, welcher nach Abtragung ausgedehnter Brustdrüsen-Carcinome samt Pectoralis-Musculatur an der Oberfläche der Rippen manchmal bestehen bleibt, eignet sich nach meinen Erfahrungen recht gut zur Überhäutung mit Epithelaussaat, weil er geschützt unterhalb des normalen Hautniveaus der Umgebung liegt. Eine solche ganz glatte, auf dem Rippenperiost sogar etwas verschiebliche Hautdecke zeigt z. B. der oben (S. 225) geschilderte Fall, den ich, wie erwähnt, nach über Jahresfrist unverändert und solid epithelisiert wiedersah, ohne daß es seither jemals zu Ulcerationen gekommen wäre.

Als ein Nachteil der Epithelaussaat muß zugegeben werden, daß sie zur Überhäutung einer längeren Frist bedarf, als die Transplantation nach Thiersch, wenigstens dann, wenn von der Aussaat nur relativ wenig Inseln aufgegangen waren. Da aber zur Entnahme des Epithels nur ein kleiner Bezirk irgendwo am Körper (nahe dem zu überhäutenden Defekte) erforderlich und das Schaben

an sich sehr rasch ausführbar und wenig schmerzhaft ist, so kann in solchen Fällen immer noch durch erneutes Aufstreichen von Epithelbrei auf die inselfreien Gebiete des Defektes ohne weiteres nachgeholfen werden. Die entschieden geringere Schmerzhaftigkeit der Epithelentnahme, deren kürzere Dauer und auf geringen Raum beschränkte Ausdehnung gestatten es jedenfalls viel eher, auf die Narkose zu verzichten, als dies bei anderen Hautübertragungen der Fall ist; und eben deshalb und weil nur von Abschabung, nicht von „Hautausschneiden" die Rede ist, wird da und dort ein dem „Schneiden" sich ängstlich widersetzender Patient doch noch gewonnen, sich seinen Hautdefekt epithelisieren zu lassen. In der allgemeinen Praxis kommen jedenfalls solche Vorteile, wie Verzicht auf Narkose, kurze und geringe Schmerzhaftigkeit des Eingriffes, der gerade für den Laien relativ harmlose Eindruck, den der Begriff des Abschabens oberflächlichster, kaum blutender Schichten erzeugt, sehr wohl in Betracht; aber auch im Krankenhause haben wir schon davon Nutzen gezogen.

Wie schon oben zugegeben, ist ein anderer Nachteil der Epithelaussaat die Empfindlichkeit der durch sie gebildeten Hautdecke gegen äußere mechanische Schädigungen. Freilich teilt die Epithelaussaat diese Eigenschaft, wie genugsam bekannt, mit der Transplantation nach Thiersch, wennschon letztere vielleicht da und dort ein wenig resistenter sich erweisen mag. Aus diesem Grunde betonte ich im vorhergehenden bereits, daß die Epithelaussaat ihre beste Leistung zeitigt bei Überhäutung von geschützt gelegenen Hautdefekten, besonders solchen in Knochenhöhlen und in eingezogenen, unter dem Niveau der Umgebung gelegenen Wunden. Weniger geeignet und daher nicht zu empfehlen — wenn ohne Not durch andere Methoden ersetzbar — ist die Epithelaussaat an allen Stellen des Körpers, die einem Druck oder dem Reiben der Kleidung oder der Zerrung bei Bewegungen ausgesetzt sind; denn die dünne, trockene, weil der Talgdrüsen entbehrende Hautschicht neigt an solchen Partien naturgemäß zur Entstehung von Einrissen und Geschwüren, wie dies ja auch von der Thierschschen Transplantation solcher Partien, besonders von Unterschenkelgeschwüren, Knochenkanten, Gelenkumgebungen, allgemein bekannt ist. Denn wenn auch wir selbst und andere Autoren[1]) gelegentlich ganz be-

1) Vergl. A. Kozerski, Zehn nach v. Mangoldt behandelte Fälle von Unterschenkelgeschwüren. Medycyna 1897, No. 14—16. Ref. in Virchows Jahresber. 1897, II, S. 265.

friedigende Resultate von der Epithelaussaat an solchen exponierten Stellen gesehen haben, in Fällen, wo infolge Weigerung des Patienten oder infolge sonstiger mißlicher Umstände auf andere Hautübertragungsmethoden verzichtet werden mußte, so muß doch für solche Defekte im allgemeinen ein stärkerer und damit verläßlicherer Hautüberzug gewählt werden, als Epithelaussaat und Thierschsche Transplantation ihn liefern können. Wo äußere Schädlichkeiten obengenannter Art auf eine Körperstelle einwirken, empfiehlt es sich, eine Transplantation nach Wolfe (Krause), d. h. eine Übertragung völlig losgelöster Haut in ganzer Dicke ohne Fettgewebe, auszuführen, obwohl auch gegen diese eingreifende und technisch schwierigere Methode, deren Anwendung noch dazu nicht immer zur sicheren Anheilung der sehr empfindlichen Lappen führt, sich mancherlei einwenden läßt, abgesehen davon, daß sie überhaupt nur in verhältnismäßig recht beschränkter Ausdehnung und nicht zur Deckung ganzer großer Granulationsflächen, wie sie nach Verbrennungen oft genug zurückbleiben, verwendbar ist. Zudem genügt auch diese Methode noch nicht an den Stellen, die einem besonders starken Drucke ausgesetzt sind, wie über manchen Knochenkanten, an Handteller und Fußsohle, oder die infolge der Nachbarschaft von Gelenken einer besonders guten Elastizität und Verschieblichkeit der Hautdecke bedürfen, wenn nicht störende Kontrakturen bezw. neue Einrisse und Geschwüre eintreten sollen. Die Erfüllung solcher Anforderungen an die neue Hautbedeckung vermag nur die zweizeitige Plastik mit gestielten Hautfettlappen zu garantieren, weil sie allein normale Haut samt Fettpolster an die Stelle der verloren gegangenen zu setzen imstande ist. Diese allerdings sehr eingreifende und langwierige, für Arzt und Patienten oft gleich mühevolle und beschwerliche Methode der Hautübertragung liefert allein wirklich ideale Heilungserfolge, mit denen selbstverständlich die Epithelaussaat, aber auch die Transplantation nach Thiersch, selbst die nach Wolfe-Krause sich nicht messen können.

Die Epithelaussaat aber vermag innerhalb der ihr im vorhergehenden gezogenen Grenzen völlig Befriedigendes zu leisten und auch in Notfällen, wo wegen der Größe der zu epithelisierenden Flächen auf die allseitige Überhäutung mit dickerer Haut verzichtet werden muß, wirksam einzuspringen.

Erklärung der Abbildungen auf Tafel II, III.

Textfigur 1. Typisches Bild der Epithelaussaat in der dritten Woche des Epithelwachstums. Die Epithelinseln im Bereiche der 22,5 cm langen, bis 15 cm breiten Granulationsfläche (nach Verbrennung des linken Beines eines 5jährigen Kindes, vergl. Krankengeschichte S. 222) breiten sich pilzkulturenartig aus, mit dem dünnen Randschleier untereinander und mit dem Epithelsaum der Defekträndern verschmelzend.

Tafel II, III, Figur 2. [Vergr. Zeiß A. Okul. 3 (75 fach)]. Epidermis-Abschabung, wie dieselbe zur Epithelaussaat durch Schaben der Hautoberfläche mit einem Rasiermesser gewonnen wird. Man sieht einzelne Zellen und größere wie kleinere Zellgruppen. A = Präparat nach Weigert gefärbt, B = Präparat mit Haematoxylin und Eosin gefärbt. P, P stellen zwei durch absichtlich zu starke Schabung losgerissene Hautpartien dar, welche Teile des Papillarkörpers und infolgedessen auch elastische Fasern (in Bild A schwarzgefärbt) enthalten; solche Hautstücken fehlen bei der gewöhnlichen oberflächlichen Epithelabschabung.

Tafel II, III, Figur 3. [Vergr. Zeiß A, Okul. 3 (75 fach)]. Zwei Tage alte Transplantation nach Thiersch; schwarze Färbung der elastischen Fasern nach Weigert. Th = Thierschscher Hautlappen, F = strukturlose Fibrinzone zwischen dem Hautlappen und dem bei der Operation angefrischten Granulationsgewebe G. Bei V ist bereits vollständige Verbindung der Epidermis des Lappens mit der des Geschwürsrandes, bezw. der normalen Haut H eingetreten; man erkennt daselbst noch deutlich die Übergangsstelle an dem bogenförmig angeordneten Wachstum der Epithelzellen, sowie an der schräg unter dem Thierschschen Lappen sich einschiebenden Epidermis des schief angefrischt gewesenen Randes der normalen Haut H. Letztere kennzeichnet sich durch etwas höher geschichtete Epidermis, da diejenige des Thierschschen Lappens infolge Abhebung der nekrotischen Zelllagen des Stratum corneum usw. (n) schmäler geworden ist, und ferner durch die Hautpapillen P. Th' = derjenige Teil des Thierschschen Lappens, der, weil zu lang und daher den Geschwürsrand überragend, nicht zur Anheilung gelangen konnte und in Nekrose begriffen ist, weshalb in dem aufgerollten, von a bis c reichenden Hautstück keine deutliche Kernfärbung mehr besteht. Im Granulationsgewebe zahlreiche quer- und längsgetroffene Blutgefäße (v), doch nirgends Reste von epithelialen Gebilden. Über die zum Teil frei im Fibrin F flottierenden (E), zum Teil an der Grenze desselben und des Granulationsgewebes sich ausbreitenden Epithelhäufchen (E') vergl. im Text S. 242. Z = ein bereits durch die ganze Dicke des Lappens bis in die Fibrinschicht hineingewucherter, hier sich ausbreitender Epidermiszapfen.

Tafel II, III, Fig. 4. [Vergr. Zeiß D, Okul. 3 (320 fach)]. Epithelaussaat am dritten Tage; Wachstum einer Epithelinsel, deren Zentrum rechts bei B'' liegt, Wachstumsrichtung W nach links zu (B'). G = frisches Granulationsgewebe mit großen Blutgefäßen (v). E = Epithel mit eingestreuten Leukocyten, überall mehrschichtig fortschreitend, die unterste Lage desselben von den Basalzellen B', B'' mit tiefblauer Kernfärbung gebildet. Am ursprünglich implantierten Epidermisstück bei B'' mehrschichtige und verworfene Lagen solcher

Zellen (= Stelle, wo eine ausgesäte Hautzellengruppe angewachsen ist), die weiterhin nach B′ nur einschichtig weiterwachsen. Blasige Abhebung des Epithels von den Granulationen zwischen B′ und B″ infolge Präparation mit Alkohol usw., wobei die Basalzellen sich zum Teil von den blasser gefärbten, neu gebildeten Epithelien der oberen Schichten losgelöst haben. Bei a und b beginnen die Basalzellen des Epithels in die weichen Granulationen wurzelartig hinabzuwachsen: erster Beginn von Papillenbildung (vgl. Text S. 239 u. Fig. 6).

Tafel II, III, Fig. 5. [Vergr. Zeiß D, Okul. 3 (320 fach)]. Epithelinsel gleichfalls am dritten Tage. Bei B Zentrum der ursprünglich ausgesäten Epithelschuppe (E), die nach rechts zu weiter wächst und bei a ihre derzeitige Wachstumsgrenze erreicht. G = Granulationsgewebe mit großen, zahlreichen Gefäßen (v). F = Fibrinauflagerung auf der Oberfläche des Granulationsgewebes; dort, wohin die darüber hinwachsenden Epithelien noch nicht gelangt sind, mit zahlreichen Leukocyten (L) durchsetzt und von unten her in Organisation begriffen. Sch = eine nicht angeheilte ausgesäte Epidermisschuppe, bereits nekrotisch (ohne Kernfärbung) und in Auflösung begriffen, rings von Leukocyten umgeben; unter ihr mehrere Fremdkörper-Riesenzellen (R).

Tafel II, III, Fig. 6. [Vergr. Zeiß A, Okul. 3 (75 fach)]. Epithelinsel, z. T. mehrere Wochen alt. Längsspalt in der Mitte des Präparates entspricht einer größeren, in der Zeichnung absichtlich ausgelassenen Strecke des benutzten Präparates, um links das stationäre ältere, rechts das jüngere, noch im Fortschreiten begriffene Epithel zu zeigen. E = Epithel; G = Granulationsgewebe; W = Wachstumsrichtung des Epithels, das von einer links (außerhalb der Skizze) ursprünglich angehafteten Epidermisinsel ausgegangen ist. In dem schon etwa acht Wochen überhäuteten linken Teile sieht man sekundär durch Tiefenwachstum von Epithelzapfen entstandene, verschiedenartig gestaltete Papillen P (vgl. Text S. 240 und Fig. 4, a und b). Auch ist die neue Epidermisdecke deutlich in mehrere, der normalen Epidermis ziemlich gleichende Schichten gesondert, man erkennt Stratum germinativum, granulosum, lucidum und corneum. In der viel jüngeren, rechten Hälfte der Hautinsel, die noch im Fortschreiten begriffen ist und bei R vor einem hohen Granulationswall zunächst Halt gemacht hat (F = Fibrinauflagerung auf den Granulationen mit zahlreichen Leukocyten), sieht man das stets schon mehrschichtige Fortschreiten der Epitheldecke, den Beginn einer Differenzierung in mehrere Zellschichten der Epidermis, ganz rechts noch ohne klare Schichtenbildung; ferner erkennt man hie und da eben beginnende Zapfenbildung in die Unterlage hinein und damit Papillenbildung (P′).

XI.

Aus dem hygienischen Institut der Universität Greifswald.
(Geheimrat Professor Dr. Loeffler.)

Über Bauchfellresorption und ihre Beeinflussung bei Peritonitis.

Von

Dr. P. Glimm.

Will man Versuche über das Resorptionsvermögen der Bauchhöhle anstellen, so stehen einem verschiedene Wege zur Verfügung. Das älteste, natürlich — möchte man fast sagen — von Wegner[1]) angegebene und erfolgreich benutzte Verfahren ist folgendes: Dem betreffenden Versuchstier wird eine bestimmte Flüssigkeitsmenge in die Bauchhöhle gespritzt. Nach einer bestimmten Zeit tötet man das Tier durch Entbluten oder laparotomiert es und stellt dann fest, wieviel von der injizierten Flüssigkeit noch in der Bauchhöhle geblieben ist. Aus der Differenz der Flüssigkeitsmengen ergibt sich dann ohne weiteres, wieviel in einer gewissen Zeit zur Resorption gelangt ist.

Bei einer anderen von Schnitzler und Ewald[2]) eingeführten Versuchsmethode spritzt man in die Bauchhöhle des Versuchstieres eine bestimmte Menge einer chemischen Substanz, die im Urin sicher ausgeschieden wird und sich leicht nachweisen läßt, und achtet darauf, zu welcher Zeit, wie lange oder wie stark die Reaktion im Urin auftritt. Schließlich hat man sich der Anwendung von Giften bedient. Gleiche Giftmengen im Verhältnis zum Körpergewicht der Versuchstiere werden unter verschiedenen Bedingungen den Tieren in die Bauchhöhle eingeführt, und man sucht

1) Wegner, Chirurgische Bemerkungen über die Peritonealhöhle, mit besonderer Berücksichtigung der Ovariotomie. Langenbecks Archiv, Bd. XX.

2) Schnitzler und Ewald, Zur Kenntnis der peritonealen Resorption. Deutsche Zeitschrift für Chirurgie, Bd. 41.

dann aus der verschiedenen Zeit des Eintretens der ersten Vergiftungssymptome oder des Exitus Schlüsse auf die Schnelligkeit der Resorption zu ziehen.

Allen diesen Verfahren haften Mängel an. Die erste Methode ist für vergleichende Untersuchungen aus folgenden Gründen nicht brauchbar. Die Menge der noch in der Bauchhöhle befindlichen Flüssigkeit läßt sich nicht mit absoluter Genauigkeit bestimmen. Der Versuch ist durch die einmalige Laparotomie oder durch den Exitus beendet. Dasselbe Tier läßt sich wegen der veränderten Resorptionsfähigkeit, die durch den notwendigen, sehr großen Bauchschnitt bedingt ist, für einen zweiten vergleichenden Versuch nicht mehr verwenden.

Bei der zweiten Versuchsanordnung muß man berücksichtigen, daß man nicht die reine Leistung der Bauchhöhle erhält, sondern das Produkt der Tätigkeit der Bauchhöhle und der Nieren. Ist dies Verfahren auch nicht gerade ideal, so haben wir doch dabei die Möglichkeit, bei dem gleichen Tier die Resorptionsfähigkeit unter normalen und unter veränderten Bedingungen studieren zu können. Diese letzte Forderung muß aber unter allen Umständen aufrecht erhalten werden, da die Größe der Bauchfellresorption, wie schon aus den Versuchen Wegners hervorgeht, bei verschiedenen Tieren derselben Art unter gleichen Bedingungen zwischen 3,3—8,0 Proz. des Körpergewichts schwankt. Es wäre also nur ein außerhalb der angegebenen Grenzen liegender Wert für die Beurteilung der Resorptionsgröße wirklich zu gebrauchen.

Auch dem Gebrauch von Giften zu vergleichenden Resorptionsversuchen stellen sich die gleichen Bedenken entgegen. Die Tiere können nur für einen Versuch benutzt werden, da sie entweder bereits dem ersten Versuch erliegen, oder sich, wenn sie am Leben bleiben, an das Gift gewöhnt haben können. Das Auftreten der ersten Vergiftungserscheinungen, bezugsweise des Exitus, kann wegen der individuell so sehr verschiedenen Resorptionsgröße zu Trugschlüssen verführen. Am besten werden sich für unsere Zwecke die chemischen Stoffe verwenden lassen, die im Urin zur Ausscheidung kommen und leicht nachweisbar sind. Betrachten wir die hierfür gebrauchten Substanzen, so sehen wir, daß sich Schnitzler und Ewald[1]) und später Clairmont und Haberer[2]) dünner Lösungen von Jodkalium und Ferricyankalium bedient haben. Die zum Nach-

1) l. c.

2) Clairmont und Haberer, Wiener klin. Wochenschrift 1902, Nr. 45.

weis erforderlichen Farbreaktionen haben den Vorzug großer Einfachheit. Sie genügen für den qualitativen Nachweis, auf den sich die genannten Autoren beschränkt haben. Ein quantitativer Nachweis der betreffenden Substanzen, der allein einwandfreien Aufschluß über die wahre Größe der vermehrten oder verminderten Resorption während eines bestimmten Zeitabschnittes geben kann, ist recht zeitraubend. Außerdem kommen bei der Anwendung des Jodkaliums absolute Ausscheidungspausen vor, die anscheinend ganz willkürlich auftreten und so schon die Richtigkeit der Untersuchungsergebnisse gefährden können.

Es ist das Verdienst von Klapp[1]), eine neue Substanz, den Milchzucker, zur quantitativen Prüfung der parenchymatösen und peritonealen Resorption eingeführt zu haben. Er stützt sich dabei auf die Untersuchungen von Voit[2]), der nachgewiesen hat, daß Milchzucker und Rohrzucker bei subkutaner Einspritzung nicht wie andere Zuckerarten im Körper zerlegt und nur spurenweise im Urin nachweisbar werden, sondern von den Nieren geradezu quantitativ zur Ausscheidung kommen. Für alle Resorptionsversuche, auch für die Bauchfellresorption, hat sich der Milchzucker gut bewährt, wie aus den betreffenden Arbeiten leicht zu ersehen ist. Die naheliegende Vermutung, bei intraperitonealer Einspritzung des Milchzuckers könne ein Teil in den Darm resorbiert und durch Weiterverwertung im Körper dem Nachweis entzogen werden, hat sich als unzutreffend erwiesen. Besonders angenehm bei der Methode ist der mühelose quantitative Nachweis des Milchzuckers vermittels des Polarisationsapparates.

Clairmont und Haberer[3]) haben gegen die Genauigkeit der Klappschen Versuche angeführt, daß bei den Tieren bisweilen im Urin etwas mehr oder etwas weniger Zucker gefunden, als eingeführt ist. Die vorhandenen Differenzen sind aber nur gering und üben bei der Beurteilung keinen wichtigen Einfluß auf die Resultate. Im Gegenteil, die Richtigkeit und Beweiskraft der mit dieser Methode gemachten Versuche dürfte wohl keinem Zweifel begegnen. Kleine Fehler können bei jeder quantitativen Untersuchung sehr leicht vorkommen. Schon das Verschütten weniger Tropfen Urins kann für das Resultat unter Umständen verhängnisvoll werden.

---

1) R. Klapp, Archiv f. experim. Pathologie und Pharmakologie, Bd. 47. Mitteilungen aus den Grenzgebieten der Medizin und Chirurgie, Bd. 10.

2) Voit, Deutsches Archiv f. klin. Medizin, Bd. 58.

3) Clairmont und Haberer, Archiv f. klin. Chirurgie, Bd. 76.

Nach meiner Überzeugung steht uns zurzeit für quantitative Resorptionsversuche kein chemisches Mittel zur Verfügung, das angenehmer und sicherer wäre als der Milchzucker. Außerdem wird die Resorptionsfähigkeit des Peritoneums durch den Milchzucker, der allerdings nicht in zu hoher Konzentration gebraucht werden darf, nicht geschädigt. Wir können dasselbe Tier für einen zweiten vergleichenden Versuch verwenden. Damit können wir die zweite maßgebende Bedingung erfüllen, daß das gleiche Tier wegen der individuell so sehr verschiedenen Resorptionsfähigkeit des Bauchfells zum eigentlichen Versuch und zum Kontrollversuch gebraucht werden muß.

Nach Feststellung der Methode, die ich für meine Untersuchungen anwenden konnte, beschäftigte ich mich mit dem Gedanken, auf welche Weise ich wohl eine geeignete Form der gewünschten Peritonitis erzielen könnte. Aus sehr zahlreichen Versuchen — ich erwähne nur die Arbeiten von Wegner[1]), Grawitz[2]), Pawlowski[3]), Waterhouse[4]), A. Fränkel[5]) — geht hervor, daß eine das Leben gefährdende eitrige Peritonitis bei den meist gebrauchten Versuchstieren, beim Hund und Kaninchen nicht leicht experimentell zu erzielen ist. Man kann Kaninchen, wie Hunden außerordentlich große Bakterienmengen in die Bauchhöhle einspritzen, ohne daß sie darauf mit irgendwelchen Krankheitserscheinungen reagieren. Andererseits gehen die Tiere nach Injektion verhältnismäßig kleiner Bakterienmengen zugrunde, aber leider ohne das Bild einer eitrigen Peritonitis zu bieten. Ausschlaggebend für den Verlauf ist nur der Virulenzgrad der betreffenden Bakterien. Auch nach meinen Versuchen gelingt es nicht mit Sicherheit, beim Kaninchen eine eitrige Peritonitis zu erzeugen, weil eben das tierische Peritoneum anders wie das des Menschen auf gleiche Reize reagiert. Da nach den meisten Untersuchungen das Bacterium coli die erste Rolle unter den Erzeugern der Peritonitis einnimmt, habe ich, um eine Entzündung des Peritoneums hervorzurufen, eine hochvirulente Bouillonkultur von Bacterium coli verschiedenen Alters, in einzelnen Fällen auch Dickdarmfäces der betreffenden Tierart mit gleichem Erfolge verwendet. Sämtliche Tiere haben die deutlichen Zeichen schwerer peritonealer Erkrankung geboten.

1) l. c.
2) P. Grawitz, Charité Annalen, IX. Jahrgang.
3) Pawlowski, Virchows Archiv, Nr. 48.
4) Waterhouse, Virchows Archiv, Nr. 119.
5) A. Fränkel, Wiener klin. Wochenschr. 1891, Nr. 13—15.

Sie saßen still da; der Leib war aufgetrieben; die Augen zeigten einen matten Ausdruck; Futter wurde nicht genommen usw. Bei der Sektion der gestorbenen Tiere fand sich eine hämorrhagische Peritonitis mit wenig trübem Exsudat, geringen frischen Verklebungen. Die Milz war weich. Kurz, es zeigte sich ein Bild, das mit der sogenannten Peritonitis septica am meisten Ähnlichkeit besaß. An dieser Stelle möchte ich schon erwähnen, daß durch die Injektion von Bouillonkulturen und durch die gleichzeitige Verwendung des Milchzuckers keine störenden Nebenerscheinungen hervorgerufen wurden, welche die Prüfung der Resorption erschwerten.

Vorstehende, einleitende Erwägungen haben vielleicht schon erkennen lassen, daß sich der Lösung der Frage: „Wie verläuft die Resorption bei einer Peritonitis" gewisse Schwierigkeiten entgegenstellen. Trotzdem ist es auffallend, daß diese Frage meines Erachtens bisher noch nicht eine einwandfreie Beantwortung, soweit dies überhaupt möglich ist, gefunden hat. Daß die Resorption ihre Beschleunigung oder Herabsetzung bei der Peritonitis nach mancher Hinsicht eine bedeutende Rolle spielen muß, wird wohl allgemein angenommen. Dafür spricht schon die darüber herrschende, lebhafte Diskussion. Viele Chirurgen haben sich mit der Nützlichkeit oder Schädlichkeit der angenommenen, gesteigerten Resorption bei Peritonitis beschäftigt. Ebenso sind schon verschiedentlich Theorien über die Wirkung der angeblichen Verlangsamung der Resorption aufgestellt; ja die Verlangsamung ist überhaupt als Bedingung für das Zustandekommen einer Peritonitis hingestellt worden. Näher auf die umfangreiche Literatur einzugehen, will ich mir lieber versagen. Daß aber ein derartiger Gegensatz der Ansichten auf die Peritonitisbehandlung nicht ohne Einfluß geblieben sein kann, ergibt sich von selbst. Und gerade für die Peritonitisbehandlung dürfte es nicht ohne Interesse sein, möglichste Klarheit darüber zu gewinnen, wie die Resorption bei Peritonitis verläuft.

Nur von Schnitzler und Ewald[1]) und später von Clairmont und Haberer[2]) liegen bisher Versuche darüber vor. In beiden Arbeiten haben die Autoren Jodkalium als chemisches Mittel benutzt. Sie spritzten 10 ccm einer 2 proz. Jodkaliumlösung in die Bauchhöhle und richteten dann ihre Aufmerksamkeit auf das erste Auftreten beziehungsweise auf das Verschwinden der Farbreaktion

1) l. c.
2) Clairmont und Haberer, Arch. f. klin. Chir., Bd. 76.

im Urin. Es wurden also nur qualitative Untersuchungen des Urins vorgenommen. Zum Vergleich für das Auftreten bez. Verschwinden der Farbreaktion diente nicht dasselbe Tier, sondern eine Reihe gesunder Tiere. Die Resultate beider Arbeiten widersprechen einander. Schnitzler und Ewald fanden, daß bei gleichzeitiger oder späterer Injektion von Bakterien, Bakterientoxinen und Proteinen die Resorption verlangsamt war. Bei hochgradiger Reizung des Peritoneums, verursacht durch das längere Tragen von Glaskugeln fand sich Schädigung der Resorption. War das Peritoneum durch geeignete Fremdkörper nicht verdickt worden, so war die Resorption ebenfalls nicht behindert. Sämtliche Schlüsse auf die Resorptionsgeschwindigkeit werden daraus gezogen, daß die Farbreaktion langsamer oder in derselben Zeit wie bei unbeeinflußten Tieren aus dem Urin verschwindet.

Zu der entgegengesetzten Ansicht über die Frage der Resorption bei Peritonitis kommen mit der gleichen qualitativen Methode Clairmont und Haberer. Dieser Widerspruch wird dadurch bedingt, daß Clairmont und Haberer den Hauptwert bei ihren Versuchen auf den langsameren oder schnelleren Eintritt der Reaktion, nicht auf ihr Verschwinden richteten. Hierdurch werden die Nachteile des qualitativen Verfahrens, die trotz der sicher sehr großen Genauigkeit der Untersuchungen nicht vermieden werden können, direkt illustriert. Clairmont und Haberer erhielten nach Injektion von Kot und toxisch wirkenden, chemischen Mitteln eine Beschleunigung der Bauchfellresorption.

Bei einem Tier, das durch Crotonölinjektion schwer krank gemacht worden war, wurden $3^1/_2$ Stunden nach der ersten Injektion 10 ccm 2 proz. Jodkaliumlösung eingespritzt. Nach 25 Minuten zeigte der Urin keine Jodreaktion. Gleich darauf war das Tier tot. Da sich bei gesunden Tieren die Jodreaktion früher nachweisen läßt, schließen die beiden Untersucher aus dem genannten Verhalten, daß bei vorgeschrittener Peritonitis die Resorption verlangsamt sei.

Obwohl besonders Clairmont und Haberer ihre qualitative Methode sehr fein ausgearbeitet haben, kann man doch nicht zugeben, daß der Verlauf der Resorption bei Peritonitis durch diese Versuche sicher bewiesen ist. Man muß in der Hauptsache folgende Einwände dagegen erheben. Die Versuche sind nicht am gleichen Tier gemacht, trotzdem wir wissen, daß die Kaninchen sehr verschieden resorbieren. Der beschleunigte Eintritt der Farbreaktion kann nicht als Beweis dafür dienen, daß der ganze Ablauf der

Resorption beschleunigt ist. Ebenso kann das langsamere Verschwinden der Reaktion nicht den Schluß gestatten, die Resorption sei im ganzen bei Peritonitis verlangsamt, zumal bekannt ist, daß willkürliche Pausen in der Jodausscheidung auftreten können. Nur die quantitative Feststellung der während eines bestimmten Zeitabschnittes im Urin ausgeschiedenen Mengen der injizierten chemischen Substanz kann — ich betone es nochmals — wirklich überzeugende Resultate für den Verlauf der Resorption liefern. Ich beschloß daher, meine Versuche, die ich schon vor dem Erscheinen der Arbeit von Clairmont und Haberer begonnen hatte, weiter fortzusetzen, zumal auch deshalb, weil die bisherigen Ansichten sich widersprachen.

Zunächst will ich noch eine genauere Beschreibung der angewendeten Technik geben. Unter durchaus aseptischen Bedingungen wurde ein kleiner Schnitt in der Oberbauchgegend bis aufs Peritoneum gemacht; dann wurde das Peritoneum mit einer stumpfen Kanüle durchstoßen, worauf mit einer Spritze die Flüssigkeit injiziert wurde. Zum Schluß wurde die Wunde durch die Naht geschlossen. Die wenig empfindlichen Kaninchen wurden ohne Narkose, die Hunde unter leichter Äthernarkose operiert. Bei einiger Übung kann man Verletzungen des Darms beim Einstoßen der Kanüle sicher vermeiden. Gelangt die Kanüle trotzdem einmal in den Darm hinein, so kündigt sich dies sofort in der ganz minimalen Zuckerausscheidung im Urin an. Der Zucker wird dann weiter im Körper zerlegt und kann nicht mehr quantitativ durch die Nieren ausgeschieden werden. Den Urin der Versuchstiere untersuchte ich vorher auf das Vorkommen von Zucker. Die gebrauchte Milchzuckerlösung besaß einen Gehalt von 4,8—5,2 Proz. Die injizierte Flüssigkeitsmenge betrug 40—60 ccm. Um Fehlerquellen auszuschalten, wurde darauf geachtet, daß die injizierte Milchzuckerlösung eine Temperatur von etwa 37° besaß. Der Kontrollversuch mit alleiniger Milchzuckerlösung ging dem Peritonitisversuch stets einige Wochen voraus. Die Urinentnahmen geschahen immer nach ein oder zwei Stunden; die Zuckerausscheidung war meist nach 8 Stunden beendet. Der Urin wurde durch Glaskatheter unter gleichzeitigem Druck auf die Blase entleert. Um auch den geringsten Verlust an Zucker zu vermeiden, spülte ich den Katheter mit Wasser durch und setzte das Spülwasser dem Urin zu. Da ich glaube, daß die Nahrungsaufnahme, bezugsweise die Verdauung einen Einfluß auf die Größe der Resorption haben kann, ließ ich die Tiere während des Versuchs fasten und führte die Versuche

möglichst während der gleichen Tageszeit aus. Um den Einfluß der Bewegung auf die Resorption zu vermeiden, blieben die Tiere während der Dauer des Versuchs im Käfig. Wichtig ist ferner natürlich, daß die Untersuchungen auf Milchzucker stets bei gleicher Beleuchtung, am gleichen Polarisationsapparat stattfinden.

Zwischen den Bakterien- und den Milchzuckerinjektionen lagen 1—2—3—6—10—14 Stunden. Die Fragestelluug mußte besonders darauf gerichtet sein, wie sich die Resorption bald nach dem Beginn der peritonealen Infektion verhielt. Eine chronische bakterielle Peritonitis konnte ich ja experimentell nicht mit Sicherheit erzeugen. Entweder gingen die Tiere bald nach der Infektion ein, oder man fand nach einigen Tagen bei der Laparotomie ein anscheinend intaktes Peritoneum, das nicht selten überhaupt keine Keime mehr beherbergte.

Aufgefallen ist mir, daß sich die Zuckerausscheidung im allgemeinen bei Hunden gleichmäßiger als bei Kaninchen gestaltet. Vielleicht wirken Krankheiten, die sich bei Kaninchen ja leider häufiger finden, auch auf die Resorptionstätigkeit. Manche Versuche mußte ich daher abbrechen, weil die Kaninchen nicht gut ausschieden. Hunde standen mir nicht in genügender Menge zur Verfügung, so daß ich gezwungen war, trotz der geschilderten Schwierigkeiten auch Kaninchen zu den Untersuchungen zu verwenden. Da die wirklich gelungenen Versuche, die nicht durch Zufälligkeiten, z. B. durch Verspritzen von Urin, gestört wurden, sämtlich dasselbe Resultat lieferten, will ich nicht die ganze Reihe derselben, sondern nur einige mitteilen.

1. Versuch. Graues Kaninchen, 2720 g schwer, erhält 9^8 Uhr morgens 60 ccm 4,9proz. Milchzuckerlösung intraperitoneal injiziert.

Nach	1	Stunde	verdünnte	Urinmenge	30 ccm	0,6	Proz.	= 0,18 g
„	2	Stunden	„	„	30 „	1,75	„	= 0,525 „
„	4	„	„	„	30 „	2,9	„	= 0,87 „
„	6	„	„	„	30 „	2,2	„	= 0,66 „
„	8	„	„	„	35 „	1,8	„	= 0,63 „

Die Gesamtausscheidung beträgt nach 8 Stunden 2,865 g.

2. Versuch. 3 Wochen später erhält dasselbe Tier morgens 8^{46} 3 ccm einer 24 Stunden alten Bouillonkultur von Bacterium coli, 9^{58} 60 ccm 4,9 proz. Milchzuckerlösung.

Nach	1	Stunde	verdünnte	Urinmenge	32 ccm	1,9	Proz.	= 0,608 g
„	2	Stunden	„	„	30 „	2,8	„	= 0,84 „
„	4	„	„	„	40 „	2,4	„	= 0,96 „

Nach 6 Stunden verdünnte Urinmenge 30 ccm 1,3 Proz. = 0,39 g
„ 8 „ „ „ 32 „ 0,3 „ = 0,096 „

Die Gesamtausscheidung beträgt nach 8 Stunden 2,894 g.

Vergleichen wir die Resultate miteinander, so sehen wir, daß das kranke Tier nach der ersten Stunde 0,428 g, nach 2 Stunden bereits 0,742 g Zucker mehr als im gesunden Zustande ausgeschieden hat. Die Zuckerausscheidung und damit die Resorption ist also bedeutend erhöht. In den späteren Stunden wird im Versuch 2 natürlich weniger Zucker ausgeschieden, entsprechend der Beschleunigung der Resorption.

3. Versuch. Gelbweißes Kaninchen, 2900 g schwer, erhält morgens 9^{26} 50 ccm 4,9 proz. Milchzuckerlösung intraperitoneal.

Nach 1 Stunde verdünnte Urinmenge 30 ccm 1,9 Proz. = 0,3 g
„ 2 Stunden „ „ 30 „ 2,65 „ = 0,795 „
„ 4 „ „ „ 30 „ 2,9 „ = 0,87 „
„ 6 „ „ „ 35 „ 1,2 „ = 0,42 „
„ 8 „ „ „ 35 „ 0,2 „ = 0,07 „

Die Gesamtausscheidung beträgt in 8 Stunden 2,455 g.

4. Versuch. Dasselbe Kaninchen erhält intraperitoneal morgens 8^{47} 3 ccm einer 24 Stunden alten Bouillonkultur von Bacterium coli, eine Stunde später 50 ccm 4,9 proz. Milchzuckerlösung.

Nach 1 Stunde verdünnte Urinmenge 32 ccm 1,8 Proz. = 0,576 g
„ 2 Stunden „ „ 32 „ 2,1 „ = 0,672 „
„ 4 „ „ „ 35 „ 2,2 „ = 0,77 „
„ 6 „ „ „ 32 „ 0,9 „ = 0,289 „
„ 8 „ „ „ 35 „ 0,2 „ = 0,07 „

Die Gesamtausscheidung beträgt nach 8 Stunden 2,377 g.

Vergleicht man die ausgeschiedenen Mengen miteinander, so hat das kranke Tier in der ersten Stunde 0,276 g, nach 2 Stunden 0,153 g Zucker mehr ausgeschieden. Die Resorption ist in der ersten Stunde beschleunigt.

5. Versuch. Grauweißes Kaninchen, 2650 g schwer, erhält morgens 8^{57} 50 ccm 5 proz. Milchzuckerlösung intraperitoneal.

Nach 1 Stunde verdünnte Urinmenge 35 ccm 1,4 Proz. = 0,49 g
„ 2 Stunden „ „ 31 „ 2,65 „ = 0,8215 „
„ 4 „ „ „ 35 „ 2,8 „ = 0,98 „
„ 6 „ „ „ 30 „ 0,6 „ = 0,18 „
„ 8 „ „ „ 30 „ 0,2 „ = 0,06 „

Die Gesamtausscheidung beträgt in 8 Stunden 2,5315 g.

6. Versuch. Dasselbe Kaninchen erhält morgens 8 Uhr intraperitoneal $1\frac{1}{2}$ ccm einer 24 Stunden alten Bouillonkultur von Bacterium coli. 2 Stunden später 50 ccm 5 proz. Milchzuckerlösung.

Nach 1 Stunde verdünnte Urinmenge 30 ccm 2,1 Proz. = 0,63 g
„ 2 Stunden „ „ 30 „ 2,8 „ = 0,84 „

Nach 4 Stunden verdünnte Urinmenge 50 ccm 1,85 Proz. = 0,925 g
„ 6 „ „ „ 45 „ 0,3 „ = 0,135 „
„ 8 „ „ „ 40 „ 0,1 „ = 0,04 „

Die Gesamtausscheidung beträgt nach 8 Stunden 2,57 g.

Die Mehrausscheidung gegenüber Versuch 5 beläuft sich nach der 1. Stunde auf 0,14 g, nach 2 Stunden auf 0,1585 g.

7. Versuch. Schwarzweißes Kaninchen, 2700 g schwer, erhält intraperitoneal 50 ccm 4,85 proz. Milchzuckerlösung morgens 8^{52}.

Nach 1 Stunde verdünnte Urinmenge 41 ccm 1,1 Proz. = 0,451 g
„ 2 Stunden „ „ 30 „ 1,85 „ = 0,555 „
„ 4 „ „ „ 40 „ 2,6 „ = 1,04 „
„ 6 „ „ „ 32 „ 0,9 „ = 0,288 „
„ 8 „ „ „ 40 „ 0,1 „ = 0,04 „

Die Gesamtausscheidung beträgt nach 8 Stunden 2,374 g.

8. Versuch. Dasselbe Kaninchen erhält intraperitoneal morgens 8 Uhr $2^1/_2$ ccm 48 Stunden alter Bouillonkultur von Bacterium coli, 2 Stunden später 50 ccm 4,85 proz. Milchzuckerlösung.

Nach 1 Stunde verdünnte Urinmenge 31 ccm 2,1 Proz. = 0,651 g
„ 2 Stunden „ „ 30 „ 1,95 „ = 0,585 „
„ 4 „ „ „ 35 „ 2,65 „ = 0,9275 „
„ 6 „ „ „ 34 „ 0,5 „ = 0,17 „
„ 8 „ „ „ 40 „ 0,0 „ = 0,0 „

Die Gesamtausscheidung beträgt nach 6 Stunden 2,335 g.

Gegenüber Versuch 7 sind nach einer Stunde 0,2 g, nach zwei Stunden 0,23 g mehr ausgeschieden. Bereits nach 6 Stunden ist die Zuckerausscheidung beendet.

9. Versuch. Mittelgroßer, schwarzbrauner Hund erhält intraperitoneal morgens 8^{28} 40 ccm 5 proz. Milchzuckerlösung injiziert.

Nach 1 Stunde verdünnte Urinmenge 50 ccm 1,1 Proz. = 0,55 g
„ 3 Stunden „ „ 50 „ 1,9 „ = 0,95 „
„ 5 „ „ „ 50 „ 0,6 „ = 0,3 „
„ 7 „ „ „ 100 „ 0,15 „ = 0,15 „

Die Gesamtausscheidung beträgt nach 7 Stunden 1,95 g.

10. Versuch. Derselbe Hund erhält intraperitoneal morgens 7 Uhr 10 ccm 22 Stunden alter Bouillonkultur von Bacterium coli, 1^5 40 ccm 5 proz. Milchzuckerlösung.

Nach 1 Stunde { spontane Urinmenge 300 ccm 0,15 Proz. / durch Katheter entleerte Urinmenge 50 „ 0,6 „ } = 0,75 g
„ 3 Stunden verdünnte Urinmenge 50 „ 1,75 „ = 0,875 „
„ 5 „ „ „ 50 „ 0,5 „ = 0,25 „
„ 7 „ „ „ 50 „ 0,2 „ = 0,1 „

Die Gesamtausscheidung beträgt nach 7 Stunden 1,95 g.

Mehr ausgeschieden sind gegenüber Versuch 9 0,2 g in der 1. Stunde.

11. Versuch. Kleiner, hellbrauner Hund erhält intraperitoneal morgens 8^{20} 40 ccm 5,2 proz. Milchzuckerlösung injiziert.

Nach	1	Stunde	verdünnte	Urinmenge	50 ccm	1,1	Proz.	= 0,55 g
„	3	Stunden	„	„	100 „	0,8	„	= 0,8 „
„	5	„	„	„	100 „	0,7	„	= 0,7 „
„	7	„	„	„	50 „	0,2	„	= 0,1 „

Die Gesamtausscheidung beträgt nach 7 Stunden 2,15 g.

12. Versuch. Derselbe Hund erhält intraperitoneal morgens 6^{57} 10 ccm 22 Stunden alter Bouillonkultur von Bacterium coli. Das Tier macht bald einen besonders schwerkranken Eindruck, so daß ich zweifelhaft war, ob es am Leben bleiben würde, Mittags 12^{58} Injektion von 40 ccm 5,2 proz. Milchzuckerlösung.

Nach	1	Stunde	verdünnte	Urinmenge	33 ccm	2,3	Proz.	= 0,759 g
„	3	Stunden	„	„	50 „	2,2	„	= 1,1 „
„	5	„	„	„	50 „	0,3	„	= 0,15 „
„	7	„	„	„	50 „	0,1	„	= 0,05 „

Die Gesamtausscheidung beträgt nach 7 Stunden 2,059 g.

Gegenüber Versuch 11 beträgt die Mehrausscheidung an Zucker nach der 1. Stunde 0,209 g, nach der 3. Stunde 0,509 g. Es fällt hier auch der besonders steile Abfall der Ausscheidungskurve ins Auge.

13. Versuch. Kleiner, brauner Hund erhält intraperitoneal morgens 8^{7} 40 ccm 5 proz. Milchzuckerlösung.

Nach	2	Stunden	verdünnte	Urinmenge	50 ccm	2,7	Proz.	= 1,35 g
„	3	„	„	„	50 „	0,6	„	= 0,3 „
„	5	„	„	„	50 „	0,35	„	= 0,175 „
„	7	„	„	„	50 „	0,2	„	= 0,1 „

Die Gesamtausscheidung beträgt nach 7 Stunden 1,925 g.

14. Versuch. Derselbe Hund erhält intraperitoneal morgens 6^{50} 10 ccm 22 Stunden alter Bouillonkultur von Bacterium coli, mittags 1^{11} 40 ccm 5 proz. Milchzuckerlösung injiziert.

Nach	2	Stunden	verdünnte	Urinmenge	150 ccm	0,95	Proz.	= 1,425 g
„	3	„	„	„	50 „	0,8	„	= 0,4 „
„	5	„	„	„	50 „	0,2	„	= 0,1 „
„	7	„	„	„	50 „	0,05	„	= 0,025 „

Die Gesamtausscheidung beträgt nach 7 Stunden 1,95 g.

Die Mehrausscheidung an Zucker beläuft sich gegenüber Versuch 13 nach der 2. Stunde auf 0,075 g, nach der 3. Stunde auf 0,175 g.

15. Versuch. Schwarzes Kaninchen, 2500 g schwer, erhält intraperitoneal morgens 8^{53} 50 ccm 4,8 proz. Milchzuckerlösung.

Nach	1	Stunde	verdünnte	Urinmenge	35 ccm	0,75	Proz.	= 0,2625 g
„	2	Stunden	„	„	30 „	2,3	„	= 0,69 „
„	4	„	„	„	35 „	2,25	„	= 0,7875 „

Nach 6 Stunden verdünnte Urinmenge 41 ccm 1,2 Proz. = 0,492 g
„ 8 „ „ „ 40 „ 0,1 „ = 0,04 „

Die Gesamtausscheidung beträgt nach 8 Stunden 2,272 g.

16. Versuch. Dasselbe Kaninchen erhält intraperitoneal abends 9^{45} 5 ccm 24 Stunden alte Bouillonkultur von Bacterium coli, am nächsten Morgen 7^{47} 50 ccm 4,80 proz. Milchzuckerlösung.

Nach 1 Stunde verdünnte Urinmenge 38 ccm 1,1 Proz. = 0,418 g
„ 2 Stunden „ „ 35 „ 2,1 „ = 0,735 „
„ 4 „ „ „ 38 „ 2,2 „ = 0,836 „
„ 6 „ „ „ 41 „ 0,6 „ = 0,246 „
„ 8 „ „ „ 32 „ 0,2 „ = 0,064 „

Die Gesamtausscheidung beträgt nach 8 Stunden 2,299 g.

Nach der 1. Stunde sind gegenüber Versuch 15 0,1555 g, nach der 2. Stunde 0,2005 g mehr ausgeschieden.

17. Versuch. Kleiner grauer Dachshund erhält intraperitoneal morgens 8^{4} 40 ccm 5 proz. Milchzuckerlösung injiziert.

Nach 1 Stunde verdünnte Urinmenge 150 ccm 0,2 Proz. = 0,3 g
„ 2 Stunden „ „ 50 „ 1,4 „ = 0,7 „
„ 3 „ „ „ 50 „ 1,4 „ = 0,7 „
„ 4 „ „ „ 50 „ 0,35 „ = 0,175 „
„ 5 „ „ „ 30 „ 0,15 „ = 0,045 „
„ 6 „ „ „ 30 „ 0,1 „ = 0,03 „

Die Gesamtausscheidung beträgt nach 6 Stunden 1,95 g.

18. Versuch. Derselbe Hund erhält intraperitoneal 10 ccm 48 Stunden alter Bouillonkultur von Bacterium coli um 6 Uhr abends, am nächsten Morgen 8^{6} 45 ccm 5 proz. Milchzuckerlösung.

Nach 1 Stunde verdünnte Urinmenge 300 ccm 0,3 Proz. = 0,9 g
„ 2 Stunden „ „ 50 „ 1,3 „ = 0,65 „
„ 3 „ „ „ 50 „ 0,7 „ = 0,35 „
„ 4 „ „ „ 50 „ 0,5 „ = 0,25 „
„ 5 „ „ „ 50 „ 0,1 „ = 0,05 „
„ 6 „ „ „ 50 „ 0,0 „ = 0,0 „

Die Gesamtausscheidung beträgt in 5 Stunden 2.2 g.

Bei diesem und dem nächsten Versuch habe ich dem Tier etwas mehr Milchzucker als beim Vorversuch injiziert, um das Peritoneum noch vor eine größere Aufgabe zu stellen. Obwohl nur 0,25 g Milchzucker mehr eingespritzt wurde, beläuft sich die Mehrausscheidung gegenüber Versuch 17 nach der ersten Stunde auf 0,6 g. Ein deutliches Zeichen für die erhebliche Beschleunigung der Resorption, die auch bereits nach 5 Stunden vollendet ist.

19. Versuch. Kleiner, gelbweißer Dachshund erhält intraperitoneal morgens 8^{25} 40 ccm 5 proz. Milchzuckerlösung injiziert.

Nach	1	Stunde	verdünnte	Urinmenge	100	ccm	0,75	Proz.	= 0,75 g
„	2	Stunden	„	„	50	„	1,1	„	= 0,55 „
„	3	„	„	„	50	„	0,7	„	= 0,35 „
„	4	„	„	„	50	„	0,35	„	= 0,175 „
„	5	„	„	„	30	„	0,3	„	= 0,09 „
„	6	„	„	„	30	„	0,15	„	= 0,045 „

Die Gesamtausscheidung beträgt nach 6 Stunden 1,96 g.

20. Versuch. Derselbe Hund erhält intraperitoneal abends 6^{20} 10 ccm 48 Stunden alter Bouillonkultur von Bacterium coli, am nächsten Morgen 8^{14} 50 ccm 5 proz. Milchzuckerlösung injiziert.

Nach	1	Stunde	verdünnte	Urinwenge	100	ccm	1,1	Proz.	= 1,2 g
„	2	Stunden	„	„	50	„	1,9	„	= 0,95 „
„	3	„	„	„	50	„	0,6	„	= 0,3 „
„	4	„	„	„	100	„	0,1	„	= 0,1 „
„	5	„	„	„	50	„	0,05	„	= 0,025 „
„	6	„	„	„	50	„	0,0	„	= 0,0 „

Die Gesamtausscheidung beträgt nach 5 Stunden 2,475 g.

Beim Versuch 20 sind 0,5 g Milchzucker mehr injiziert. Nach einer Stunde beträgt die Mehrausscheidung gegenüber dem Vorversuch 0,35 g, nach zwei Stunden 0,75 g. Die Ausscheidung ist schon nach 5 Stunden, also ebenfalls schneller abgeschlossen.

Aus diesen gesamten Versuchen geht wohl ohne Zweifel hervor, daß bei peritonitischen Entzündungen auf bakterieller Grundlage die Resorption beschleunigt und nicht verlangsamt ist. Wir sehen in allen Fällen ein schnelleres Ansteigen und dementsprechend auch ein schnelleres Absteigen der Zuckerausscheidung. Schon kurze Zeit nach der Infektion der Bauchhöhle setzt die Resorptionsbeschleunigung ein. Mit dieser Tatsache fällt auch die alte Ansicht, daß die Verlangsamung der Resorption für die Entstehung einer Peritonitis notwendig sei. Denn die Tiere sind wirklich recht schwer erkrankt. Die größte Beschleunigung der Resorption finden wir dann, wenn die bakterielle Infektion schon etwas länger besteht. An und für sich ist diese Erscheinung nicht sehr überraschend; denn dort, wo sich ein Entzündungsprozeß abspielt, tritt auch eine mehr oder weniger starke Hyperämie ein, die natürlich die Resorption wasserlöslicher Substanzen, wie des Milchzuckers begünstigen muß. Man wird außerdem wohl ohne weiteres annehmen dürfen, daß mit der schnelleren Resorption auf dem Blutwege auch die Resorption auf den Lymphbahnen eine Beschleunigung erfährt. Da man zurzeit fast allgemein zu der Überzeugung gekommen ist, daß die Resorption wasserlöslicher Substanzen auf der Blutbahn, korpuskulärer Elemente auf den

Lymphwegen vor sich geht, gelangt man damit zu der berechtigten Annahme, daß bei bakterieller Infektion der Bauchhöhle auch die Resorption korpuskulärer Elemente beschleunigt ist.

Ich möchte hier noch kurz ein Beispiel anführen, wie auch bei Prüfung der Resorption mit Giften, die ich allerdings selbst — wie schon ausgeführt — nicht als absolut beweiskräftig gelten lasse, sich dasselbe Resultat, die Resorptionsbeschleunigung anscheinend ergeben hat.

21. Versuch. Einem grauen Kaninchen von 2120 g Gewicht wird 11^{25} vormittags nach Laparotomie der Dickdarm incidiert. Es werden zirka 2 ccm Fäces in die Bauchhöhle gebracht. Darm und Laparotomiewunde dann durch Naht geschlossen. Das Tier ist nachmittags schwerkrank. Um 6^{30} erhält das Kaninchen intraperitoneal 0,008 g Strychnin. Um 6^{56} treten heftige allgemeine Streckkrämpfe auf, die längere Zeit anhalten. Am nächsten Morgen wird das Tier tot gefunden. Bei der Sektion findet sich eine frische hämorrhagische Peritonitis mit zarten Verklebungen. Es lassen sich 4 ccm trüben Exsudats ausschöpfen. Die incidierte Dickdarmschlinge ist mit der Bauchwand verklebt; der Da rmsieht wie gekocht aus; septische Milz. Das Tier ist offenbar an der Peritonitis zugrunde gegangen. Impfungen aus Milz, Herzblut ergeben nur zahlreiche Kolonien von Bacterium coli.

22. Versuch. Gleichzeitig mit Versuch 21 wird einem grauen Kaninchen von 1920 g Gewicht, das auch seit Mittag gefastet hat, 0.0078 g Strychnin intraperitoneal injiziert. Das Tier zeigt während der ganzen Beobachtungszeit überhaupt keine Vergiftungserscheinungen, ist sehr munter. Auch nach dem Ausfall dieses Versuchs kann man zu der Annahme kommen, daß die Giftwirkung nur wegen der durch die Peritonitis be- schleunigten Resorption in Erscheinung getreten ist.

Bei den bisher angeführten Versuchen, abgesehen vom Versuch 21, sind sämtliche Tiere am Leben geblieben, resp. erst später eingegangen. Ein anderes Bild der Zuckerausscheidung ergibt sich bei den Tieren, die bald nach der bakteriellen Infektion zugrunde gegangen sind. Clairmont und Haberer[1]) fanden 25 Minuten nach der Jodkaliinjektion bei einem $3^1/_2$ Stunden vorher mit Crotonöl eingespritzten Kaninchen keine Jodreaktion im Urin. Das Tier starb gleich darauf. Sie nahmen daraus an, daß die Resorption bei vorgeschrittener Peritonitis verlangsamt sei. Ich lasse zwei hierher gehörende Versuche folgen.

23. Versuch. Graues Kaninchen, 2200 g schwer, erhält intraperitoneal morgens 10^{15} 50 ccm 4,8 proz. Milchzuckerlösung injiziert.

Nach	1	Stunde	verdünnte	Urinmenge	35	ccm	1 Proz.	= 0,35 g
„	2	Stunden	„	„	35	„	1,8 „	= 0,63 „
„	4	„	„	„	30	„	2,75 „	= 0,825 „
„	6	„	„	„	30	„	1,7 „	= 0,51 „
„	8	„	„	„	36	„	0,15 „	= 0,054 „

Die Gesamtausscheidung beträgt in 8 Stunden 2,369 g.

1) l. c.

24. Versuch. Dasselbe Kaninchen erhält intraperitoneal $4^1/_2$ ccm 48 Stunden alter Bouillonkultur von Bacterium coli, $1^3/_4$ Stunde später 50 ccm 4,8 proz. Milchzuckerlösung. Das Tier ist schwerkrank.

Nach 1	Stunde	verdünnte	Urinmenge	31	ccm	1,35 Proz.	= 0,4385 g
„ 2	Stunden	„	„	40	„	1,9 „	= 0,76 „
„ 4	„	„	„	30	„	1,75 „	= 0,525 „

Nach $5^1/_2$ Stunden stirbt das Tier, nachdem es vor der letzten Urinentnahme schon einmal umgefallen ist. Die Sektion ergibt etwa 20 ccm leicht getrübter Flüssigkeit in der Bauchhöhle, die Blase ist leer. In der Peritonealflüssigkeit läßt sich qualitativ wie quantitativ kein Zucker mehr nachweisen. Die Nieren zeigen makroskopisch keine Veränderungen; die Dünndarmschlingen sind leicht hyperämisch. Die Gesamtzuckerausscheidung beträgt 1,7235 g. Gegenüber dem Versuch sind nach der ersten Stunde 0,0885 g, nach zwei Stunden 0,2185 g Zucker mehr ausgeschieden. Dann wird die Ausscheidung geringer; in der letzten Zeit wird kein Urin mehr abgesondert. Da sich bei der Sektion in der Peritonealflüssigkeit kein Zucker nachweisen läßt, muß derselbe resorbiert sein; er ist aber infolge des geringen Blutdrucks, der sistierenden Nierentätigkeit nicht mehr zur Ausscheidung gelangt.

Wir erhalten also folgendes Ergebnis: Bei vorgeschrittener Peritonitis ist die Resorption sicher nicht verlangsamt, sondern beschleunigt. Solange die Nieren noch funktionieren, läßt sich dies durch die größeren, zur Ausscheidung gekommenen Zuckermengen nachweisen. Ist das Tier nicht mehr imstande, Harn zu produzieren, so dürfen wir nicht auf verlangsamte Resorption schließen, im Gegenteil, sie ist auch dann noch beschleunigt.

Auch beim Menschen finden wir bisweilen bei allgemeiner Peritonitis völlige Anurie, so daß sogar letztere im Vordergrunde der Symptome steht und zu falscher Diagnose verleiten kann, wie ich es selbst leider erlebt habe. Häufig gehen derartige Patienten sehr schnell zugrunde. Wenn man sich das Krankheitsbild überlegt, wird man schwerlich zu dem Schluß kommen, daß die Resorption verlangsamt sei.

25. Versuch. Graues Kaninchen, 2800 g schwer, erhält intraperitoneal 9^3 morgens 50 ccm 4,8 proz. Milchzuckerlösung injiziert.

Nach 1	Stunde	verdünnte	Urinmenge	42	ccm	0.7 Proz.	= 0,294 g
„ 2	Stunden	„	„	30	„	2,25 „	= 0,675 „
„ 4	„	„	„	35	„	2,9 „	= 1,015 „
„ 6	„	„	„	55	„	0,6 „	= 0,33 „
„ 8	„	„	„	55	„	0,1 „	= 0,055 „

Die Gesamtausscheidung beträgt nach 8 Stunden 2,369 g.

26. Versuch. Dasselbe Kaninchen erhält intraperitoneal 8 morgens 4 ccm 48 Stunden alter Bouillonkultur von Bacterium coli injiziert. Nach einer Stunde liegt das Tier auf der Seite, fällt beim Aufrichten sofort

wieder um, holt mühsam Atem. Nach $2^3/_4$ Stunden hat sich das Kaninchen etwas erholt; es bekommt jetzt 50 ccm 4,8 proz. Milchzuckerlösung intraperitoneal. Nach der ersten Urinentnahme fällt das Tier wieder um, erholt sich dann vorübergehend und stirbt in der 7. Stunde nach der Milchzuckerinjektion.

Nach der 1. Stunde verdünnte Urinmenge 30 ccm 0,5 Proz. = 0,15 g
„ „ 2. „ enthält die Blase keinen Urin
„ „ 4. „ verdünnte Urinmenge 31 ccm 1,7 Proz. = 0,527 g
„ „ 6. „ „ „ 30 „ 0,35 „ = 0,105 „

Später nichts mehr. Die Gesamtausscheidung beträgt 0,782 g.

Es ist also absolut und in den einzelnen Stunden viel weniger Zucker als im Vorversuch ausgeschieden. Bei der Sektion fand sich eine geringe Flüssigkeitsmenge in der Bauchhöhle, in der kein Zucker nachgewiesen werden kann. Die Blase ist leer. Es dürfte auch dieser Versuch zu der Annahme berechtigen, daß die Resorption nicht verlangsamt ist. Wir müssen eben bei der gewählten Versuchsanordnung nie vergessen, daß wir in den ausgeschiedenen Zuckermengen nicht allein das Resultat der Funktion der Bauchhöhle, sondern auch der Nieren zu erblicken haben.

Die aus den geschilderten Untersuchungen hervorgegangene Tatsache der Resorptionsbeschleunigung bei Peritonitis regt natürlich wieder die Überlegung an, ob die Resorptionsbeschleunigung eine nützliche Abwehrbewegung des Organismus ist oder nicht. Nach klinischen Beobachtungen und aus der Literatur gewonnenen Erwägungen war ich früher zu der Ansicht gekommen, daß die eventuell beschleunigte Resorption bei kleinen Schädigungen, partiellen abgekapselten Erkrankungen, die der Körper leicht überwindet, wohl etwas Günstiges darstellt und eine schnellere Restitutio ad integrum natürlich allgemein wirksam unterstützt. Anders mußte es sich dagegen bei den allgemeinen Peritonitiden verhalten, wo unzählige Keime vorhanden sind. Die Bakterien und ihre Stoffwechselprodukte gehen direkt oder indirekt in den allgemeinen Kreislauf über, und überall muß nun der Körper Schutzstoffe gegen die Angreifer entwickeln; der gefährliche Kampf ist nicht mehr auf einen Herd beschränkt; die Situation verschlimmert sich mit dann jeder Beschleunigung der Resorption. Wir sehen den Organismus oft unter dem Bilde der Bakterieämie oder Toxinämie unterliegen.

Eine wichtige Unterstützung für diese Anschauungen fand ich in der Arbeit von Peiser.[1]) Peiser stellte bei bakterieller Infektion des Peritoneums methodische Blutuntersuchungen an. Er stellte

1) Peiser, Zur Pathologie der bakteriellen Peritonitis. Bruns' Beiträge, Bd. 45.

fest, daß 4—6 Stunden nach der Infektion — meist wurden Kulturen von Bacterium coli gebraucht — eine erhebliche Hemmung der Bakterienresorption eintritt. Ist der Körper schon zu sehr geschwächt, um die Resorptionsverzögerung noch herbeizuführen, werden die herbeieilenden Phagocyten und Alexine schon im Körper verbraucht (z. B. durch während des Versuchs noch injizierte Bakterienmengen direkt in die Blutbahn), so kommt es zu ungemessener Vermehrung der Bakterien in der Bauchhöhle, der Körper geht unter den Erscheinungen peritonealer Sepsis schnell zugrunde. Ebenso wie ich hält Peiser auf Grund seiner Untersuchungen die Anschauungen, daß die Resorptionskraft ein Hauptschutzmittel des Körpers sei, und daß verzögerte Resorption die Entstehung einer Peritonitis begünstige, für irrig. Er betrachtet die Hemmung der Bakterienresorption als eine Abwehrreaktion des Organismus gegen die ihm sonst drohende Gefahr der Allgemeininfektion. Er führt die Hemmung nicht auf mechanische bakterielle Verstopfung der abführenden Bahnen, noch auf die bakterizide Kraft des Blutes zurück, sondern glaubt, die Hemmung sei durch eine Reizung des Vasomotorenzentrums bedingt, durch Stromverlangsamung des Blutes. Dieser letzteren Ansicht Peisers — so verführerisch sie auch ist — kann ich mich nicht unbedingt anschließen. Ich glaube, Peiser legt dem Umstande, daß die Bakterienresorption anscheinend doch hauptsächlich auf dem Lymphwege vor sich geht, nicht genügende Bedeutung bei. Bei meinen bisherigen Versuchen hat sich die Abwehrbewegung des Körpers, die Hemmung der Resorption nicht markiert. Vielleicht kann man dagegen geltend machen, daß die Milchzuckerinjektion zu früh oder zu spät nach der vorübergehenden, nur kurze Zeit währenden Hemmung der Resorption ausgeführt sei. Aber gerade bei der Wasserlöslichkeit des Milchzuckers, der hauptsächlich auf den Blutbahnen resorbiert wird, mußte sich die Resorptionshemmung, wenn sie durch Stromverlangsamung des Blutes zustande gekommen, besonders deutlich erkennen lassen. Ich nehme daher lieber an, daß wahrscheinlich die durch Nervenreizung bedingte Verengerung oder Stromverlangsamung in den Lymphbahnen die bedeutendere Rolle spielt. Doch will ich mich auf Erklärungsversuche nicht weiter einlassen, da ich eine überzeugende Beweisführung vorläufig für unmöglich halte. Peiser erklärt ja selbst sehr richtig, daß diese Erwägungen nur Versuche sind, sich eine der Wirklichkeit möglichst nahe kommende Vorstellung von den Vorgängen zu bilden, die bei der Bakterienhemmung im Spiele sind.

Selbstverständlich kommen neben der Resorptionstätigkeit bei der Peritonitis noch andere lebenswichtige Vorgänge in Betracht. Ich muß vor allem hier die Phagocytose und die bakteriziden Kräfte der Bauchhöhle erwähnen. Mannigfache, erfolgreiche Versuche sind angestellt worden, um durch Stärkung dieser Eigenschaften den Organismus in seinem Kampfe zu unterstützen. Aber wir sind zunächst nicht in der Lage, bei Versuchen über Peritonitis die Gesamtheit der Lebensvorgänge zu berücksichtigen. Wir müssen die Vorgänge gesondert betrachten, um einen Anhalt für den Wert und die Bedeutung jedes einzelnen zu erhalten. Ich will mich daher auf das Gebiet der Resorption beschränken.

Wir kommen dem Organismus bei der Peritonitis neben anderen Mitteln mit Incisionen zu Hilfe und versuchen, das gebildete bakterien- und toxinreiche Exsudat nach außen abzuleiten, um dem Körper durch Ersparung der bakteriziden Kräfte den Kampf zu erleichtern und die gefahrbringende Resorption zu verringern. Oft gelingt eine derartige Unterstützung des Körpers. Wie häufig aber auch ist die Drainage nicht wirksam, die Ablenkung der Resorption nicht genügend, so daß es nicht mehr möglich ist, den tödlichen Ausgang der Erkrankung abzuwenden. Nach meinen oben geschilderten Erwägungen mußte es wünschenswert sein, neben der Ableitung des Exsudats nach außen, auch die Resorption zu verlangsamen, um dem Körper damit Zeit zum Sammeln neuer Abwehrstoffe zu verschaffen. Nur durch Versuche, die in diesem Sinne angeordnet waren, konnte die Richtigkeit dieses Planes erwiesen werden. Vom Adrenalin ist bekannt, daß es die Resorption auf der Blutbahn verlangsamt. Exner[1]) hat in sehr interessanten Arbeiten gezeigt, wie die Resorption intraperitoneal injizierter Gifte durch per os oder intraperitoneal in den Körper eingeführte Adrenalinmengen verlangsamt und bei passender Versuchsanordnung das Leben des Tieres erhalten wird, während die Kontrolltiere sämtlich der Giftwirkung unterliegen. Aber in meiner Absicht lag es auch, besonders die Resorption korpuskulärer Elemente, der Bakterien und der an sie gebundenen Toxine, zu beschränken. Hierzu konnte ich nur Mittel gebrauchen, die eine Verengerung oder eine Verstopfung der Lymphbahnen hervorbringen. Es ist nun eine alte Erfahrungstatsache, daß schleimige Stoffe, Fette und Öle, die Resorption verlangsamen. Diese Erfahrung hat man sich schon lange bei Applikation von Medika-

1) Exner, Zeitschrift für Heilkunde 1903, Heft 12. Archiv für experim. Pathologie 1903, Bd. 50.

menten z. B. von Jod, Quecksilber usw. zunutze gemacht. Auf dem Chirurg. Kongreß 1904 hat Klapp[1]) auf seine günstigen Erfahrungen mit Adrenalin und den übrigen genannten Mitteln bei der Bierschen Rückenmarksanästhesie aufmerksam gemacht und den resorptionsverlangsamenden Einfluß dieser Substanzen durch überzeugende Versuche bewiesen. Z. B. wurde subkutan injizierter Milchzucker in öliger Lösung viel langsamer als in wässeriger Lösung ausgeschieden. Genau so verhielt es sich mit der Resorption von Kokain und Jodkalium. Auch den durch Kälte (Eisblase) hervorgerufenen, resorptionsverlangsamenden Einfluß für intraperitoneal iniizierte Milchzuckerlösungen hat Klapp in einer früheren Arbeit[2]) nachgewiesen. Daß auch Adrenalin die intraperitoneale Milchzuckerresorption bedeutend aufhielt, konnte ich leicht feststellen. Während die Resorption der Milchzuckerlösung bei Kaninchen in spätestens 10 Stunden beendet war, konnte bei gleichzeitiger intraperitonealer Injektion von 1,25 g der offiziellen Adrenalinlösung von 1:1000 noch bis zu 30 Stunden Milchzucker im Urin der Versuchstiere gefunden werden. Ich versuchte nun auch durch Paraffin, Olivenöl und andere Öle die Resorption intraperitoneal injizierter Milchzuckerlösungen zu beeinflussen. Ich will dabei bemerken, daß ich von vornherein kein großes Vertrauen auf eine resorptionsverlangsamende Wirkung des Öls für wasserlösliche Substanzen, wohl aber für korpuskuläre Elemente hatte. Aus den Versuchen von Wegner[3]) und von v. Recklinghausen[4]) ist bekannt, daß 1¼ Stunde nach der Injektion von 10 ccm Olivenöl in die Bauchhöhle eines Kaninchens eine ausgedehnte Anfüllung der Lymphgefäße des Centrum tendineum und der thorakalen Seite des muskulösen Teils des Zwerchfells statthat, und daß das Olivenöl noch nach mehreren Tagen in den Lymphspalten und -bahnen bleibt. Es geht die Resorption des Öls also auf dem Wege der Lymphbahn im wesentlichen vor sich. Wirklich gelang es mir auch nicht, einen ganz sicheren Nachweis der verlangsamenden Wirkung der genannten Substanzen für intraperitoneal injizierte Milchzuckerlösungen zu erbringen. Nur in einigen Versuchen war die Resorption in mäßigem Grade verlangsamt. Dies Verhalten ist

1) Klapp, Experimentelle Studien über Lumbalanästhesie. Arch. f. klin. Chirurgie, Bd. 75, Heft 1.

2) Klapp, Mitteilungen aus den Grenzgebieten der Medizin und Chirurgie, Bd. 10.

3) l. c.

4) v. Recklinghausen, Zur Fettresorption. Virchows Archiv, Bd. 26.

dadurch zu erklären, daß die Bauchhöhle mit der Resorption wasserlöslicher Stoffe allein auf dem Wege der Blutbahn fertig wird, wenn die Lymphbahnen verlegt oder unterbunden sind. Ölige Milchzuckerlösungen hätten wohl sicher auch bei intraperitonealer Injektion ein positives Ergebnis gezeitigt.

Ich nahm jedoch Abstand von derartigen Versuchen, weil ich darauf ausging, den Einfluß des Öls auf die Resorption bei bestehender Peritonitis kennen zu lernen. Dabei enthält die Bauchhöhle bereits das Material, dessen Resorption beeinflußt werden soll.

Ich mußte daher einen andern Weg einschlagen. Bei schweren bakteriellen Peritonitiden lassen sich die betreffenden Erreger ohne Mühe im Blute nachweisen. Mit dieser Methode ist es Peiser[1]) gelungen, eine vorübergehende Hemmung der Bakterienresorption festzustellen. Dieser Weg erschien mir daher auch aussichtsreich, den Nachweis für den eventuellen Einfluß des Öls auf die Bakterienresorption zu erbringen, wenn es gelang, nach einer bestimmten Infektion auch eine wenigstens annähernd gleiche Zahl von Erregern im Blute zu erhalten. Ich stellte mir zunächst durch Tierpassagen eine sehr virulente Kultur von Bacterium coli her, die ursprünglich von menschlichen Fäces gezüchtet war. Von dieser Kultur genügte $^1/_{200}$ Platinöse, um bei intraperitonealer Impfung mit Sicherheit den Tod eines kräftigen Meerschweinchens herbeizuführen. Um ein sich möglichst gleichbleibendes Material zu erhalten, benutzte ich eine Bouillonkultur. Von diesen Kultur wurde eine Platinöse (stets dasselbe Instrument) in immer genau 5 ccm der stets gleich hergestellten Nährbouillon gebracht. So konnte man hoffen, daß annähernd gleiche Bakterienmengen später in den Körper gelangten. Es wurden nun Versuche angestellt, bei welchem Alter der injizierten Bouillonkultur von Bacterium coli die Bakterien in größter Menge im Blute zu finden waren. Je mehr Bakterien im Blute kreisten, desto leichter mußte sich der Beweis der Resorptionshemmung erbringen lassen. Es zeigte sich nun, daß das Blut nach Injektion von 2 ccm einer 20 Stunden alten Bouillonkultur konstant sehr zahlreiche Mengen von Bakterien enthielt, während bei Einspritzung von älteren Kulturen die Zahl der Bakterien oft nur eine geringe war. Worauf diese Erscheinung beruht, will ich nicht weiter zu erklären versuchen; es liegt mir nur daran, dies Verhalten zu konstatieren. Durch die verschiedene Resistenzfähigkeit der Tiere wird sicher auch zum Teil die Zahl

1) l. c.

der resorbierten Bakterien beeinflußt. Ferner möchte ich darauf hinweisen, daß die von der Ausgangskultur noch nach 2 Monaten angelegten Bouillonkulturen keine Änderung ihrer Wirksamkeit erfuhren. In mehrfachen, während und am Schluß der Versuche vorgenommenen Kontrollen konnte ich stets feststellen, daß sich in den ersten Stunden nach der intraperitonealen Injektion mehrere Tausend Keime in den je 2 ccm Blut, die zur Anlegung der Nährböden gebraucht wurden, zählen ließen.

Die Injektion des Bakterienmaterials wie der Flüssigkeiten, die die Resorption beeinflussen sollten, geschah in der Weise, daß nach ganz kleinem Schnitt bis aufs Peritoneum letzteres mit stumpfer Kanüle durchbohrt und dann mit einer Spritze die betreffende Substanz injiziert wurde. Selbstverständlich benutzte ich stets dieselben Instrumente; ein Wechsel in der Technik fand ebenfalls nicht statt.

Bei der Blutentnahme wurde nach Desinfektion ein Hautlappenschnitt über der Carotis angelegt. Nach Zurückklappen des Lappens Freilegung der Carotis communis, periphere Ligatur, zentral kleine Arterienklemme. Völlige Durchtrennung des Gefäßes. Für die Anlegung der Kultur gebrauchte ich nur 2 ccm Blut. Der Blutverlust wurde durch subkutane Kochsalzinfusionen ersetzt. Als Nährboden diente 4 proz. Glyzerin-Rindfleisch-Agar von 42—43°, dessen Beschaffenheit nicht wechselte. Die Menge des Agars betrug immer 20 ccm. Die Zählungen der Bakterienkolonien erfolgte nach 24 Stunden langem Wachstum im Brutofen bei 37°. Ich führe zunächst einige Versuche an, bei denen nur Bouillonkultur von Bacterium coli injiziert wurde.

27. Versuch. Weißgraues Kaninchen, 1700 g schwer, erhält intraperitoneal morgens 9^{40} 2 ccm 20 Stunden alter Bouillonkultur von Bacterium coli.

10^{40}	1.	Blutentnahme,	Platte	enthält	nach	24	Stunden:	67 432 Kolonien
11^{35}	2.	„	„	„	„	„	„	18 670 „
12^{5}	3.	„	„	„	„	„	„	37 665 „
12^{50}	4.	„	„	„	„	„	„	21 616 „

Am nächsten Morgen wird das Tier tot aufgefunden. Bei der Sektion wird das Bestehen einer frischen hämorrhagischen Peritonitis mit geringem Exsudat konstatiert. Aus einer Öse vom Herzblut und einer vom Peritonealexsudat wachsen außerordentlich viel Kolonien von Bacterium coli in Reinkultur.

28. Versuch. Graubraunes Kaninchen, 2950 g schwer, erhält intraperitoneal morgens 9^{45} 2 ccm 20 Stunden alter Bouillonkultur von Bacterium coli.

10^{21} 1. Blutentnahme, Platte enthält nach 24 Stunden 14741 Kolonien
10^{50} 2. „ „ „ „ „ „ ca. 250000 „
11^{53} 3. „ „ „ „ „ „ „ 380000 „

Mittags 12^{35} Exitus. Bei der Sektion läßt sich 1 ccm gelbroter Flüssigkeit aus der Bauchhöhle schöpfen; die Serosa der Dünndarmschlingen sieht hyperämisch aus; sonst sind keine Veränderungen wahrnehmbar. Nach 24 Stunden sind aus 2 ccm Herzblut über 300000, auch aus einer Öse Bauchhöhlenexsudat außerordentlich viel Kolonien gewachsen.

29. Versuch. Graues Kaninchen, 2500 g schwer, erhält intraperitoneal morgens 10^{12} 2 ccm 20 Stunden alter Bouillonkultur vom Bacterium coli.

11^{35} 1. Blutentnahme, Platte enthält nach 24 Stunden 43914 Kolonien
12^{15} 2. „ „ „ „ „ „ 6894 „
1^{15} 3. „ „ „ „ „ „ 4285 „

Nach zirka 32 Stunden Exitus. Bei der Sektion frische hämorrhagische Peritonitis, wenig Exsudat; rechte Lunge im unteren Teil etwas atelektatisch. Aus einer Öse Herzblut und einer Öse Peritonealabstrich wachsen in 24 Stunden sehr zahlreiche Kolonien von Bacterium coli.

30. Versuch. Graues Kaninchen, 2720 g schwer, erhält intraperitoneal morgens 9^{30} 2 ccm 20 Stunden alter Bouillonkultur von Bacterium coli. 10^{30} 1. Blutentnahme, auf der Platte nach 24 Stunden 105712 Kolonien.

Da das Tier einen stark erschöpften, kranken Eindruck macht, wird von weiteren Blutentnahmen Abstand genommen. Am 4. Tage früh wird das Tier tot gefunden. Es besteht eine frische Peritonitis mit vielen frischen Verklebungen der Darmschlingen; kein Exsudat. Aus dem Herzblut und Peritonealabstrich wachsen in 24 Stunden viele Kolonien von Bacterium coli.

31. Versuch. Grauweißes Kaninchen, 2150 g schwer, erhält intraperitoneal morgens 11^{28} 2 ccm 20 Stunden alter Bouillonkultur von Bacterium coli.

11^{47} 1. Blutentnahme, Platte enthält nach 24 Stunden 8915 Kolonien
12^{19} 2. „ „ „ „ „ „ 15176 „

Am nächsten Tage früh $^1/_2 7$ Uhr wird das Tier tot gefunden. In der Bauchhöhle wenig Exsudat, auf der Serosa der Dünndarmschlingen frische Hämorrhagien. Aus dem Herzblut und dem Peritonealabstrich wachsen außerordentlich viel Kolonien von Bacterium coli.

Aus diesen Versuchen geht übereinstimmend hervor, daß sich nach dem geschilderten Verfahren regelmäßig nach etwa 1—2 Stunden post injectionem mehrere Tausende Bakterien im Blute nachweisen lassen. Später ist dann bisweilen, wenn die Versuche soweit fortgeführt sind, eine Hemmung der Bakterienresorption zu erkennen. Ausnahmslos sind die Tiere an der bakteriellen Infektion der Bauchhöhle zugrunde gegangen. Aus dem Herzblut und dem Peritonealabstrich ließen sich immer zahlreiche Kolonien von Bacterium coli züchten. Interessant ist im Versuch 28 die ganz enorme Menge der im Blute kreisenden Bakterien, die, da keine Hemmung der Bakterienresorption eintritt, sehr schnell den

Tod herbeiführen. Für Versuch 31 möchte ich hervorheben, daß er am Schlusse der Arbeit, also als letzter angestellt ist. Die Kultur hatte demnach keine besonderen Veränderungen erfahren, da auch in diesem Versuch die Bakterien äußerst zahlreich ins Blut resorbiert wurden. Auf diese Weise hatte ich mir eine Norm für die Bakterienresorption unter denselben Bedingungen geschaffen, die ich als geeignete Basis für vergleichende Versuche betrachten konnte.

Um überhaupt die Leistungsfähigkeit des Olivenöls für die Behinderung der Bakterienresorption zu erproben, spritzte ich zunächst den Tieren am Abend vorher, gewöhnlich 12—18 Stunden vor der Bakterieninfektion, 8 ccm Olivenöl in die Bauchhöhle. In der Zwischenzeit mußten sich die Lymphbahnen intensiv mit Öl gefüllt haben. Auf die Forderung, am gleichen Tier die Wirkung des Olivenöls zu beobachten, mußte ich verzichten, da, wie schon erwähnt, die Tiere sämtlich gestorben sind. Auch bietet das Peritoneum nach überstandener Infektion veränderte Resorptionsverhältnisse dar.

32. Versuch. Gelbweißes Kaninchen, 2300 g schwer, erhält intraperitoneal abends 6 Uhr 8 ccm Olivenöl, am nächsten Morgen 9^{10} 2 ccm 20 Stunden alter Bouillonkultur von Bacterium coli.

10^{10}	1.	Blutentnahme,	Platte	nach	24	Stunden:	0	Kolonien
11^{10}	2.	„	„	„	„	„	0	„
12	3.	„	„	„	„	„	0	„

Nach 5 Tagen wird das Tier tot gefunden. Bei der Sektion wird eine allgemeine rechtsseitige Lungenentzündung festgestellt. Die Darmschlingen sind zum großen Teil mit ölig glänzendem Fibrin bedeckt. Die größeren Lymphgefäße sind mit Öl gefüllt. Weder aus dem Herzblut noch aus dem Peritonealabstrich wachsen in 24 Stunden auf Nähr-Agar Kolonien von Bacterium coli.

33. Versuch. Schwarzes Kaninchen, 1950 g schwer, erhält intraperitoneal abends 6^{10} 8 ccm Olivenöl, am nächsten Morgen 9^{23} 2 ccm 20 Stunden alter Bouillonkultur von Bacterium coli.

10^{22}	1.	Blutentnahme,	Platte	enthält	nach	24	Stunden	67 Kolonien
11^{23}	2.	„	„	„	„	„	„	1 Kolonie
12^{20}	3.	„	„	„	„	„	„	1 „

Das Tier bleibt am Leben, nimmt in 28 Tagen 150 g an Gewicht zu. Die Operationswunden sind glatt geheilt.

34. Versuch. Schwarzes Kaninchen, 1500 g schwer, erhält intraperitoneal abends 7 Uhr 8 ccm Olivenöl, am nächsten Morgen 9^{30} 2 ccm 20 Stunden alter Bouillonkultur von Bacterium coli.

10^{30}	1.	Blutentnahme,	Platte	enthält	nach	24	Stunden	0 Kolonien
11^{29}	2.	„	„	„	„	„	„	0 „
12^{30}	3.	„	„	„	„	„	„	0 „

Kurz nach 1 Uhr stirbt das Tier. Es findet sich als Todesursache eine chronische rechtsseitige eitrige Pleuritis und totale Vereiterung der rechten Lunge. Das Herz ist durch das enorme Exsudat stark kompri-

miert und nach links verdrängt. Zweifellos ist der Tod des Tieres durch diese Veränderungen bedingt.

35. Versuch. Graues Kaninchen, 2040 g schwer, erhält intraperitoneal 8 ccm Olivenöl, 48 Stunden später 2 ccm 20 Stunden alter Bouillonkultur von Bacterium coli. Die nach $^1/_2$, 1 und $1^3/_4$ Stunde später entnommenen Blutproben erweisen sich unter den gewöhnlichen Bedingungen nach 24 Stunden langem Verweilen im Blutschrank als steril. Das Tier bleibt am Leben und nimmt an Gewicht zu.

36. Versuch. Weißes Kaninchen, 3100 g schwer, erhält intraperitoneal morgens 10 Uhr 8 ccm Olivenöl, am nächsten Morgen 9^{59} 2 ccm 20 Stunden alter Bouillonkultur von Bacterium coli.

10^{28} 1. Blutentnahme, Platte enthält nach 24 Stunden 2 Kolonien
11 2. „ „ „ „ „ „ 8 „
12^2 3. „ „ „ „ „ „ 12 „

Das Tier ist sehr munter, frißt sofort. Am nächsten Nachmittag werden dem Tier wieder 2 ccm Blut aus der Carotis abgelassen, um zu sehen, ob inzwischen vielleicht mehr Bakterien ins Blut übergetreten sind. Das Blut erweist sich als steril. Leider gleitet die untere Gefäßklemme ab, und das Kaninchen verliert, bevor die Blutung bemerkt wird, etwa 40 ccm Blut. Dem völlig erschöpften Tier werden sofort 25 ccm phys. Kochsalzlösung intravenös injiziert. Es erholt sich danach und ist die nächsten Tage munter. Am 10. Tage tritt der Tod ein. Die Sektion ergibt als Todesursache eine kolossale eitrige Perikarditis. Aus dem über 20 ccm betragenden Erguß wird der Staphylococcus albus in Reinkultur gewonnen. Die Operationswunde ist vereitert. Bei der Sektion der Bauchhöhle finden sich keine Darmadhäsionen, Fibrinmassen usw. Das Peritoneum parietale sieht ölig glänzend aus; offenbar liegen hier noch intra- und subendothelial feine Fettröpfchen. Aus dem Peritonealabstrich wachsen keine Kolonien von Bacterium coli. Es ist hier sicher durch die leider nicht aseptisch vorgenommene intravenöse Kochsalzinfusion wohl zunächst der Verblutungstod verhindert, gleichzeitig aber durch Infektion der Grund für die Todesursache gegeben worden. Ein Zusammenhang des Todes mit der peritonealen Bacterium coli-Infektion ist ausgeschlossen. Interessant ist das lange Verweilen des Öls in der Bauchhöhle, das ältere Erfahrungen bestätigt.

37. Versuch. Gelbes Kaninchen, 2620 g schwer, erhält intraperitoneal abends $5^1/_2$ Uhr 8 ccm Olivenöl, am nächsten Morgen 9^{30} 2 ccm 20 Stunden alter Bouillonkultur von Bacterium coli.

10^{20} 1. Blutentnahme, Platte enthält nach 24 Stunden 19 Kolonien
11^{30} 2. „ „ „ „ „ „ 29 „
12^{10} 3. „ „ „ „ „ „ 10 „

Das Tier bleibt am Leben und nimmt zu.

38. Versuch. Graues Kaninchen, 1750 g schwer, leidet an einer erheblichen Eiterung am linken Ober- und Unterkiefer mit Knochennekrose; es ist infolgedessen stark abgemagert. 6 Uhr abends erhält das Tier intraperitoneal 8 ccm Olivenöl, am nächsten Morgen 9^{37} 2 ccm 20 Stunden alter Bouillonkultur von Bacterium coli.

10^{35} 1. Blutentnahme, Platte enthält nach 24 Stunden 71 Kolonien
11^{10} 2. „ „ „ „ „ „ 46 „
11^{55} 3. „ „ „ „ „ „ 55 „

2 Tage später geht das Tier ein; es hat infolge der Eiterung nicht mehr fressen können und wäre auch so zugrunde gegangen. Bei der Sektion der Bauchhöhle findet man die Lymphbahnen strotzend mit Öl gefüllt. Verklebungen, Exsudat sind nicht vorhanden. Aus dem Herzblut und dem Peritonealabstrich gelingt es nicht, Bacterium coli zu züchten. Einer Peritonitis kann das Tier wohl kaum erlegen sein.

Aus den vorliegenden Versuchen, bei denen ich ein Versehen durch Nichthineingelangen der Kultur in die Bauchhöhle für ausgeschlossen halte, ergibt sich ganz übereinstimmend, daß das Übertreten der Bakterien in die Blutbahn durch die Ölinjektionen bedeutend verringert, in einzelnen Fällen vielleicht völlig verhindert wird. Für diese Erscheinung lassen sich verschiedene Erklärungen anführen. Man wird zunächst daran denken müssen, daß durch die vorausgegangene Injektion eine Erhöhung der Resistenzfähigkeit der Bauchhöhle bedingt sein könne, wie wir dies z. B. nach Kochsalzinjektionen sehen. Die Bakterien werden dabei durch die vermehrten bakteriziden Kräfte des Bauchfells und gesteigerte Phagocytose unschädlich gemacht. Zum andern muß man in Betracht ziehen, ob nicht das Olivenöl an und für sich imstande ist, Bakterien in ihrem Wachstum erfolgreich zu hemmen.

Erst, wenn bewiesen ist, daß das Olivenöl in dieser Weise nicht wirksam ist, kann man glauben, daß das stark verringerte Übertreten der Bakterien in die Blutbahn durch die bekannte, resorptionsverlangsamende Eigenschaft des Öls bedingt ist. Die Lymphbahnen haben sich eben, wie dies durch die Sektionen bestätigt ist, mit Öl gefüllt und sind für die Aufnahme der Bakterien nicht mehr fähig gewesen. Damit wäre gleichzeitig eine neue Stütze für die Anschauung geschaffen, daß Bakterien aus der Bauchhöhle von den Lymphbahnen, nicht vom Blut aus resorbiert werden.

Ferner wurde durch die Versuche festgestellt, daß in keinem Falle durch die Ölinjektion eine Schädigung des Organismus hervorgerufen wurde. Das Öl wurde sehr gut vertragen. Die Tiere blieben im Gegensatz zu den Tieren der ersten Versuchsreihe, die sämtlich starben, am Leben, falls sie nicht durch andere Erkrankungen, wie die Sektionen zeigten, zugrunde gingen. Die Ölinjektion ist demnach für die Tiere ein lebenrettendes Mittel gewesen, da die Versuchsbedingungen die gleichen waren. Besonders

auffallend erschien mir weiter die Tatsache, daß bei den nach 2,5 und 10 Tagen an anderen Ursachen gestorbenen Tieren keine Bakterien mehr in der Bauchhöhle gefunden werden. Zum Nachweis wurde in allen Fällen mit einer großen Platinöse stark über das Peritoneum gefahren und dann auf Schrägagar ausgesät. Die Röhrchen blieben dann bis zu 48 Stunden im Brutschrank, ohne daß Kolonien von Bacterium coli zur Entwicklung gelangten. Ob eine feinere Versuchstechnik ein anderes Resultat ergeben hätte, muß ich allerdings dahingestellt sein lassen.

Bei dem nach 2 Tagen gestorbenen Kaninchen fand sich noch reichlich freies Öl in der Bauchhöhle, bei dem nach 5 Tagen gestorbenen Tier ölig glänzende Fibringerinnsel und bei dem nach 10 Tagen gestorbenen ein ganz intaktes Peritoneum ohne Fibrin, aber sub- und intraendothelial noch zahlreiche Öltropfen. Aus diesen — ich gebe es zu — nicht sehr zahlreichen Beobachtungen lassen sich folgende Schlüsse ziehen: Das Peritoneum erfährt durch die Ölinjektion keine Schädigung seiner bakteriziden Kräfte, die Phagocytose wird nicht behindert, die Restitutio ad integrum tritt nach kurzer Zeit ein. Eine Zersetzung des Öls, das ja nur in geringen Mengen und immer in sterilem Zustande zur Verwendung kam, konnte niemals konstatiert werden.

Um mir über die bakterienwachstumhemmende Eigenschaft des Olivenöls klar zu werden, stellte ich einige Versuche an. Agarplatten wurden mit je einer Öse Bouillonkultur von Bacterium coli besät, zum Teil mit einer dünnen Schicht Olivenöl bedeckt und dann sämtlich in den Brutschrank gestellt. Es zeigte sich bei den einzelnen Versuchen kein Unterschied in der Üppigkeit des Wachstums; auf allen Platten entwickelten sich in 24 Stunden äußerst zahlreiche Colikolonien von wechselnder Größe. Zu weiteren Versuchen wählte ich die Seidenfadenmethode. 1 cm lange, sterile Seidenfäden blieben 24 Stunden in einer Bouillon von Bacterium coli, wurden dann in steriles Olivenöl bei Zimmertemperatur gebracht und nach gewissen Zeiten in Bouillon weiter gegeben. Die Bouillonröhrchen wurden nach 24stündigem Verweilen im Brutschrank untersucht. Als Resultat ergab sich, daß die Keime erst nach 30 Tage langem Aufenthalt im Olivenöl nicht mehr entwicklungsfähig waren. Auf Prüfungen der Virulenzherabsetzung der Bakterien bin ich nicht weiter eingegangen.

Nach obigen Versuchen können wir dem Olivenöl nur eine ganz geringe, bakterienwachstumhemmende Eigenschaft

zusprechen. Diese Wirkung des Öls ist so minimal, daß wir ihr eine Rolle in der Erklärung für das verringerte Auftreten der Bakterien im Blut nicht zuweisen können.

Beruht nun die Wirkung des Olivenöls auf einer Erhöhung der Resistenzfähigkeit der Bauchhöhle? Um dies zu entscheiden, bieten sich uns verschiedene Möglichkeiten. Da bekannt ist, daß vorausgeschickte Kochsalzinjektionen die Resistenzfähigkeit des Peritoneums steigern, so muß bei derartigen Versuchen auch eine bedeutende Verringerung der Zahl der im Blute kreisenden Bakterien nachweisbar sein, vorausgesetzt, daß unsere Annahme richtig ist. Des weiteren muß sich die spezifische Wirkung des Öls zeigen, wenn die Ölinjektion kurz vor oder nach der bakteriellen Infektion der Bauchhöhle vorgenommen wird.

39. Versuch. Weißgraues Kaninchen, 2400 g schwer, erhält intraperitoneal abends $6^1/_2$ Uhr 10 ccm phys. Kochsalzlösung, am nächsten Morgen 9^{25} 2 ccm 20 Stunden alter Bouillonkultur von Bacterium coli.

10^{25} Blutentnahme, Platte enthält nach 24 Stunden 61387 Kolonien.

Das Tier verblutet, da sich, ohne bemerkt zu werden, die Gefäßklemme gelöst hat.

40. Versuch. Graues Kaninchen, 2450 g schwer, erhält intraperitoneal abends 6 Uhr 8 ccm phys. Kochsalzlösung, am nächsten Morgen 9^{35} 2 ccm 20 Stunden alter Bouillonkultur von Bacterium coli.

10^{30}	1.	Blutentnahme,	Platte	enthält	nach	24	Stunden	119 Kolonien
11^{20}	2.	„	„	„	„	„	„	30552 „
12^{30}	3.	„	„	„	„	„	„	14005 „

Am nächsten Morgen wird das Tier tot gefunden. Bei der Sektion wird eine frische Peritonitis mit vielen feinen Verklebungen und ganz wenig Exsudat festgestellt; die übrigen Organe sind völlig gesund. Aus einer Öse Herzblut und Peritonealabstrich wachsen ganz außerordentlich viel Kolonien von Bacterium coli.

41. Versuch. Graues Kaninchen, 3930 g schwer, erhält intraperitoneal abends 6 Uhr 10 ccm phys. Kochsalzlösung, am nächsten Morgen 9^{20} 2 ccm Bouillonkultur von Bacterium coli.

10^{10}	1.	Blutentnahme,	Platte	enthält	nach	24	Stunden	17 Kolonien
11	2.	„	„	„	„	„	„	14 „

Das Tier bleibt am Leben.

42. Versuch. Graues Kaninchen, 2400 g schwer, erhält intraperitoneal 8 ccm phys. Kochsalzlösung, am nächsten Morgen 9^{30} 2 ccm 20 Stunden alter Bouillonkultur von Bacterium coli.

10^{15}	1.	Blutentnahme,	Platte	enthält	nach	24	Stunden	24826 Kolonien
11^{5}	2.	„	„	„	„	„	„	17442 „

Das Tier bleibt am Leben.

Aus diesen Versuchen geht hervor, daß die infolge der Resistenzvermehrung verringerte Aufnahme der Bakterien in die Blutbahn nicht sehr bedeutend ist, abgesehen von Versuch 41, der weiter unten besprochen werden soll. Tier 39 ist verblutet, Tier 40 ist an der Peritonitis zugrunde gegangen. Tier 42, dem nur zweimal Blut entnommen wurde, hat sein Leben wahrscheinlich der Kochsalzinjektion zu verdanken. Den Ausfall des Versuchs 41, der von den übrigen abweicht, kann ich mir nur dadurch erklären, daß es sich um ein altes, sehr kräftiges und sehr schweres (fast 4 kg) Tier handelt, das einer andern Rasse angehörte und vorher schon ausgedehnten Choleraimmunisierungsversuchen gedient hatte. Deswegen wollte ich das Tier eigentlich überhaupt nicht zum Versuch benutzen. Daß die Bakterieninjektion in die Muskulatur oder in den Darm erfolgt ist, glaube ich nicht. Obwohl das Resultat den übrigen widerspricht, halte ich seine Mitteilung für wünschenswert.

Es folgen nun weitere Versuche, bei denen die Öl- resp. Kochsalzinjektionen kurz vor oder nach der bakteriellen Infektion gemacht sind.

43. Versuch. Schwarzes Kaninchen, 2100 g schwer, erhält intraperitoneal 9^{20} 8 ccm Olivenöl und sofort darauf 2 ccm 20 Stunden alter Bouillonkultur von Bacterium coli.

10^{30} 1. Blutentnahme, Platte enthält nach 24 Stunden 107 Kolonien
11^{30} 2. „ „ „ „ „ „ 19 „
12^{30} 3. „ „ „ „ „ „ 43 „

Das Tier lebt und bleibt gesund.

44. Versuch. Weißes Kaninchen, 2800 g schwer, erhält intraperitoneal 9^{26} 2 ccm 20 Stunden alter Bouillonkultur von Bacterium coli, kurz vorher 8 ccm Olivenöl.

10^{25} 1. Blutentnahme, Platte enthält nach 24 Stunden 61 Kolonien
11^{15} 2. „ „ „ „ „ „ 1 „
12^{2} 3. „ „ „ „ „ „ 2 „

Tier bleibt am Leben.

45. Versuch. Gelbbraunes Kaninchen, 2350 g schwer, erhält intraperitoneal 9^{40} morgens 2 ccm 20 Stunden alter Bouillonkultur von Bacterium coli, gleich darauf 8 ccm Olivenöl.

10^{40} 1. Blutentnahme, Platte enthält nach 24 Stunden 5162 Kolonien
11^{30} 2. „ „ „ „ „ „ 191 „
12^{39} 3. „ „ „ „ „ „ 43 „

Tier bleibt am Leben.

46. Versuch. Graues Kaninchen, 4130 g schwer, erhält intraperitoneal morgens 9^{6} 2 ccm 20 Stunden alter Bouillonkultur von Bacterium coli, 9^{39} 8 ccm Olivenöl.

10 1. Blutentnahme, Platte enthält nach 24 Stunden 529 Kolonien
10^{46} 2. „ „ „ „ „ „ 123 „
11^{44} 3. „ „ „ „ „ „ 24 „

Tier bleibt am Leben.

47. Versuch. Weißes Kaninchen, 2400 g schwer, erhält intraperitoneal 9^5 8 ccm phys. Kochsalzlösung, 9^{37} 2 ccm 20 Stunden alter Bouillonkultur von Bacterium coli.

10^9	1.	Blutentnahme,	Platte	enthält	nach	24	Stunden	12069 Kolonien
10^{40}	2.	„	„	„	„	„	„	146625 „
11^{25}	3.	„	„	„	„	„	„	ca. 250000 „
12	4.	„	„	„	„	„	„	210000 „

Bald darauf stirbt das Tier; Blut und Bauchhöhle enthalten enorme Bakterienmengen. Sämtliche Organe sind sonst frei von Veränderungen.

48. Versuch. Graues Kaninchen, 2600 g schwer, erhält intraperitoneal 10^{14} 2 ccm 20 Stunden alter Bouillonkultur von Bacterium coli. 10^{38} wird die Bauchhöhle breit geöffnet, mit 3 Litern phys. Kochsalzlösung energisch ausgespült und dann möglichst ausgetrocknet. Die Wunde wird exakt geschlossen.

11^{14}	1.	Blutentnahme,	Platte	enthält	nach	24	Stunden	3503 Kolonien
11^{45}	2.	„	„	„	„	„	„	3705 „
12^7	3.	„	„	„	„	„	„	5467 „

Das Tier ist die nächsten 3 Tage sehr krank, liegt auf der Seite, fällt um beim Aufrichten. Später erholt es sich wieder und bleibt am Leben.

Sämtliche mit Ölinjektionen behandelten Tiere sind der bakteriellen Infektion nicht erlegen. Die Zahl der in den Kreislauf übergegangenen Bakterien ist erheblich herabgesetzt. Es zeigt sich also, daß die Olivenölinjektionen auch noch kurz nach der Bakterieninjektion ihre spezifische Wirkung entfalten können. Das mit kurz der Infektion vorausgehender Kochsalzinjektion versehene Kontrolltier ist sehr schnell an der bakteriellen Peritonitis zugrunde gegangen; ins Blut sind sehr viele Bakterien übergetreten. Auch eine Spülung der Bauchhöhle mit Kochsalzlösung konnte dem Übertritt von Tausenden von Bakterien ins Blut nicht verhüten, immerhin aber die Blutinfektion in mäßigem Grade verringern. Das Tier blieb am Leben, wie ich glaube, infolge der Spülung.

Um zu prüfen, wie weit überhaupt durch Lähmung der Bakterien und Vermehrung der Resistenzfähigkeit der Bauchhöhle die Blutinfektion vermieden werden kann, verschaffte ich mir ein geeignetes Coliserum. Ich ging dabei genau so vor, wie es Löffler[1] und Abel geschildert haben, denen zuerst die Darstellung eines wirksamen Coliserums durch subkutane Bakterieninjektionen beim

1) F. Löffler und R. Abel, Über die spezifischen Eigenschaften der Schutzkörper im Blute typhus- und coli-immuner Tiere. Zentralblatt für Bakteriologie, Bd. 19, 1896.

Hunde gelang. Ich spritzte verschiedenen Hunden Aufschwemmungen von derselben Colikultur ein, die ich später bei der peritonealen Infektion der Kaninchen gebrauchte. Bei der Prüfung des Koliserums, über deren Einzelheiten ich wegen der ausgedehnten Versuchsreihen hinweggehe, ergab sich, daß $^1/_{10}$ ccm Serum, 10 Stunden vorher injiziert, Meerschweinchen gegen die 20fache tödliche Dosis der Bakterienkultur schützte. Höhere Serummengen hatten denselben Erfolg, geringere bewahrten das Tier nicht vor dem Zugrundegehen. Bei gleichzeitiger Serum- und Bakterieninjektion konnte erst 1 ccm Serum Schutz vor der 20fachen tödlichen Dosis der Kultur verleihen. Natürlich kamen bei der Seruminjektion stets gleiche Flüssigkeitsmengen zur Verwendung; um dies zu erreichen, gebrauchte ich phys. Kochsalzlösung. Die Prüfung der Schutzwirkung des Serums für Kaninchen mußte unterbleiben, weil der Verbrauch an Tieren zu groß geworden wäre.

49. Versuch. Weißgraues Kaninchen, 2800 g schwer, erhält intraperitoneal 5 ccm Coliserum, 10 Stunden später 2 ccm 20 Stunden alter Bouillonkultur von Bacterium coli.

Nach $^1/_2$ Stunde 1. Blutentnahme, Platte enthält nach 24 Stunden 837 Kolonien
„ $1^1/_4$ 2. „ „ „ „ 24 „ 385 „

Das Tier ist krank, bleibt aber am Leben.

Aus diesem Versuch geht hervor, daß ein spezifisches Serum den Übergang der Bakterien in die Blutbahn wohl vermindert, aber nicht in so hohem Grade, wie es vorausgegangene Olivenölinjektionen vermögen. Auf eine resistenzvermehrende Kraft dürfte die Wirkung der letzteren demnach nicht zurückzuführen sein.

Betrachten wir den Ausfall der gesamten Versuche, so ergibt sich meines Erachtens übereinstimmend das Resultat: Intraperitoneal eingespritztes Olivenöl bewirkt nicht durch sein Vermögen die Resistenz zu erhöhen, von dem man auch sonst nichts weiß, sondern durch seine Fähigkeit, die Resorption zu verlangsamen, daß die Zahl der in die Blutbahn gelangenden Bakterien bei Peritonitis sehr stark verringert wird. Auf diese Weise kann man die Infektion hauptsächlich auf die Bauchhöhle beschränken; man verhindert durch diese Lokalisation einen frühzeitigen Verbrauch der allgemeinen, bakterientötenden und bindenden Kräfte des Organismus und verschafft so dem Tier Zeit, die Infektion zu überwinden.

Wie die Untersuchungen gezeigt haben, müssen wir also die Verlangsamung der Resorption bei Peritonitis als einen für den Organismus günstigen Vorgang be-

trachten. Ausgeschlossen ist auch die Vermutung, daß die Verlangsamung der Resorption notwendig sei für das Entstehen einer Peritonitis. Ich muß auch Lennander[1]) widersprechen, wenn er behauptet, daß die Gefahr der Peritonitis vermehrt sei, wenn die Resorption der Bakterien langsamer als gewöhnlich vonstatten geht, weil sie mit mehr Flüssigkeit (Kochsalzlösung) zusammen eingespritzt sind. Seine Schlußfolgerung ist wohl richtig, dagegen trifft seine Voraussetzung für die verlangsamte Bakterienresorption nicht zu. Als Beweis für diese Ansicht möchte ich den Versuch 46 anführen. In diesem Versuch sind kurze Zeit vor der bakteriellen Infektion 10 ccm Kochsalzlösung injiziert; trotzdem finden sich bald enorme Bakterienmengen im Blute: das Tier geht daher schnell zugrunde. Also die größere Flüssigkeitsmenge bei der Bakterieninjektion verlangsamt nicht die Resorption, sondern beschleunigt sie vielleicht eher und wirkt dadurch verderblich für den Organismus.

Nachdem die Wirksamkeit reinen Olivenöls auf die Verlangsamung der Bakterienresorption — ob auch für die Toxinresorption muß ich dahingestellt sein lassen — erwiesen war, ging ich dazu über, Versuche mit Kampfer-Olivenöl, Lanolin, Vaselin, Mohnöl und Kokosöl unter gleichen Bedingungen anzustellen.

Ätherische Öle, auf deren hohe bakterienabtötende Kraft schon R. Koch[2]) hingewiesen hat, konnte ich leider nicht benutzen. Sie wirken auch in starker Verdünnung mit Olivenöl als intensive Gifte auf den Tierkörper und werden schnell resorbiert.

50. Versuch. Graues Kaninchen, 2550 g schwer, erhält intraperitoneal 5 ccm 5 proz. Kampferöl, am nächsten Morgen 9^{25} 2 ccm 20 Stunden alter Bouillonkultur von Bacterium coli.

10^{2} 1. Blutentnahme, Platte zeigt nach 24 Stunden keine Kolonie
10^{30} 2. „ „ „ „ 24 „ „ „
11^{30} 3. „ „ „ „ 24 „ „ „
Tier bleibt am Leben.

51. Versuch. Graues Kaninchen, 2700 g schwer, erhält intraperitoneal 8 ccm $2^1/_2$ proz. Kampferöl, am nächsten Morgen 9^{23} 2 ccm 20 Stunden alter Bouillonkultur von Bacterium coli.

9^{58} 1. Blutentnahme, Platte zeigt nach 24 Stunden 65 Kolonien
10^{28} 2. „ „ „ „ 24 „ 2 „
11^{24} 3. „ „ „ „ 24 „ keine „
Tier bleibt am Leben.

1) Lennander, Akute Perritonitis. Deutsche Zeitschrift für Chirurgie, Bd. 63. S. 14.

2) R. Koch, Mitteilungen aus dem kaiserl. Gesundheitsamt, 1881, Bd. 1.

52. Versuch. Graues Kaninchen, 1950 g schwer, erhält intraperitoneal 5 ccm Adeps Lanae cum aqua, am nächsten Morgen 9^{21} 2 ccm 20 Stunden alter Bouillonkultur von Bacterium coli.

9^{50} 1. Blutentnahme, Platte enthält nach 24 Stunden 26 Kolonien
10^{23} 2. „ „ „ „ 24 „ keine „
11^{24} 3. „ „ „ „ 24 „ „ „
Tier bleibt am Leben.

53. Versuch. Weißes Kaninchen, 3200 g schwer, erhält intraperitoneal 4 g Adeps Lanae cum aqua, am nächsten Morgen 10^{55} 2 ccm 20 Stunden alter Bouillonkultur von Bacterium coli.

11^{55} 1. Blutentnahme, Platte enthält nach 24 Stunden 23 Kolonien
11^{56} 2. „ „ „ „ 24 „ 1 „
11^{24} 3. „ „ „ „ 24 „ keine „
Tier bleibt am Leben.

54. Versuch. Schwarzes Kaninchen, 1880 g schwer, erhält intraperitoneal 9 ccm Vaselin (Schmelzpunkt von 36,5°), am nächsten Morgen 9^{25} 2 ccm 20 Stunden alter Bouillonkultur von Bacterium coli.

10^{5} 1. Blutentnahme, Platte enthält nach 24 Stunden 122 Kolonien
10^{20} 2. „ „ „ „ 24 „ 157 „
Da das Tier durch Versagen der Klemme viel Blut verloren hat, wird auf weitere Blutentnahme verzichtet. Tier bleibt am Leben.

55. Versuch. Graues Kaninchen, 2000 g schwer, erhält intraperitoneal 8 ccm Mohnöl, am nächsten Morgen 10^{34} 2 ccm 20 Stunden alter Bouillonkultur von Bacterium coli.

11^{5} 1. Blutentnahme, Platte zeigt nach 24 Stunden keine Kolonie
11^{36} 2. „ „ „ „ 24 „ 14 „
12^{38} 3. „ „ „ „ 24 „ keine „
Tier bleibt am Leben.

56. Versuch. Graues Kaninchen, 2100 g schwer, erhält intraperitoneal 10 ccm Kokosöl, am nächsten Morgen 9^{55} 2 ccm 20 Stunden alter Bouillonkultur von Bacterium coli.

10^{24} 1. Blutentnahme, Platte zeigt nach 24 Stunden 2083 Kolonien
10^{55} 2. „ „ „ „ 24 „ 29 „
11^{56} 3. „ „ „ „ 24 „ 1 „
Tier bleibt am Leben.

Diese Versuche erweisen meines Erachtens, das sämtliche Mittel die Bakterienresorption herabsetzen. Alle Tiere sind gesund geblieben, und es ergibt sich daraus wieder die Tatsache der Nützlichkeit der Resorptionshemmung. Des weiteren erscheint der Einfluß des Lanolins und des Kampferöls, das ja gleichzeitig die Herztätigkeit bei schon bestehender Schwäche heben kann, als ein besonders günstiger. Auch Vaselin und Mohnöl, ein sog. trockenes

Öl empfehlen sich vielleicht für die Anwendung, während das Kokosöl die gewünschte Eigenschaft in nicht so hohem Grade zu besitzen scheint. Natürlich liegt es mir fern, aus diesen wenigen Versuchen ein abschließendes Urteil über die eventuelle Brauchbarkeit der nur einmal geprüften Substanzen herzuleiten, da die Kaninchen bekanntlich sehr verschieden reagieren können.

Es war nun mein Bestreben darauf gerichtet, die Hemmung der Resorption durch Ölinjektionen auch für Streptokokken und Staphylokokken nachzuweisen. Leider war ich nicht im Besitz genügend virulenter Kulturen. 5 und 10 ccm Bouillonkulturen von Streptokokken und Staphylokokken wurden von den Kaninchen glatt vertragen, ohne daß Krankheitserscheinungen auftraten. Im Blut fanden sich Streptokokken, die ja meist in Bouillon nicht sehr üppig wachsen, überhaupt nicht. Staphylokokken waren nur spärlich im Blute nachweisbar; bei einem mit Öl behandelten Tier waren sie in 3 Blutuntersuchungen nicht zu konstatieren. Diesen Experimenten setzte der Mangel an frischen Versuchstieren bald ein Ziel. Ebenso mußte ich mir aus demselben Grunde versagen, den Einfluß des Adrenalins auf die Bakterienresorption festzustellen. Gebrauchte Tiere noch einmal zu verwenden, hielt ich nicht für ratsam.

Die Hauptergebnisse meiner Versuche möchte ich noch einmal zusammenfassen.

1. Die Resorption wasserlöslicher Substanzen, wahrscheinlich auch korpuskulärer Elemente ist nach bakterieller Infektion der Bauchhöhle beschleunigt.

2. Die Anschauung, daß die Resorption bei vorgeschrittener Peritonitis, die zum Tode führt, verlangsamt ist, trifft nicht zu.

4. Olivenöl und andere Öle hemmen bei Peritonitis, die durch Bacterium coli veranlaßt wird, in hohem Maße die Bakterienresorption in die Blutbahn; sie werden vom Peritoneum gut vertragen.

4. Die Hemmung und Verlangsamung der Bakterienresorption wirkt günstig auf den Verlauf der Peritonitis.

5. Die Entstehung einer Peritonitis wird nicht durch die Hemmung, sondern durch die Beschleunigung der Resorption unterstützt.

Wie ich an anderer Stelle hervorgehoben habe, bin ich mir wohl bewußt, daß allen Versuchen über Peritonitis verschiedene Mängel anhaften, da es uns ja zum Beispiel nicht einmal gelingt

bei Tieren eine eitrige Peritonitis, wie wir sie beim Menschen finden, experimentell mit Sicherheit hervorzurufen. Immerhin ist es wahrscheinlich, daß eine gewisse Übereinstimmung in den Hauptfunktionen des menschlichen und tierischen Peritoneums besteht. Nur durch Versuche gewinnen wir einen Einblick in die Vorgänge, die sich im Körper bei der Peritonitis abspielen. Theoretische Erwägungen, so fein geklügelt sie auch sein mögen, können uns in der Erkenntnis und damit in der Therapie der Peritonitis nicht weiter bringen, sofern sie nicht durch praktische Erfahrungen und durch Tierexperimente gestützt sind.

Wenn sich auch, wie gesagt, die aus Tierexperimenten gewonnenen Ergebnisse nur mit gewissen Einschränkungen auf die Verhältnisse beim Menschen übertragen lassen, so bin ich doch überzeugt, daß die Resorptionshemmung durch Olivenölinjektionen auch auf die Peritonitis beim Menschen einen Erfolg ausüben muß. Ich glaube, man darf es wagen, zunächst bei ganz aussichtslosen Peritonitisfällen, die einen schwer septischen Eindruck machen, durch Ölinjektionen zu versuchen, den tödlichen Verlauf aufzuhalten. Ich würde mich nicht scheuen, nach Versagen anderer Hilfsmittel eine Injektion von etwa 130 ccm 1 proz. Kampferöls vorzunehmen. Ebenso kann man ohne Bedenken bei abgekapselten Abszessen, die längere Zeit trotz aller therapeutischen Maßnahmen keine Heilungstendenz zeigen und den Körper durch stete Bakterienresorption schädigen, von der Behandlung mit Öl Gebrauch machen. Irgendein Schaden kann nicht daraus entstehen, der Nutzen vielleicht erheblich sein. Vor prophylaktischen Injektionen möchte ich zunächst dringend warnen, da wir nicht wissen, wie normales Menschenperitoneum auf Ölinjektionen reagiert.

Ob schwer septische Gelenkeiterungen und Phlegmonen, die einen tödlichen Ausgang zu nehmen drohen, eventuell noch durch das resorptionshemmende Öl beeinflußt werden, können erst weitere Versuche zeigen.

Zum Schluß ist es mir ein Bedürfnis und liebe Pflicht zugleich. Herrn Geheimrat Löffler für sein stetes Interesse an der vorliegenden Arbeit, für mancherlei Anregung und auch für die Überlassung des zahlreichen Tiermaterials meinen verbindlichsten Dank zu sagen.

XII.

Kiewer Städtisches Alexander-Krankenhaus.

Ein Fall von Herznaht wegen Herzverletzung.

Von

E. Tscherniachowski.

(Mit 2 Kurven.)

Die im Laufe des letzten Dezenniums von der zeitgenössischen Chirurgie in den Vordergrund gerückte Frage von den chirurgischen Behandlungsweisen der Herzverletzungen ist noch nicht abgeschlossen; an der Lösung derselben wird noch gearbeitet. Deshalb hat jeder derartige Fall die Bedeutung von Material, auf Grund dessen man zu diesen oder jenen Ergebnissen zu gelangen vermöchte. Aus diesem Grunde nun erachte ich für nötig die Beschreibung eines Falles, den ich zu operieren Gelegenheit hatte, als ich der chirurgischen Abteilung des Kiewer Alexander-Krankenhauses vorstand, zu veröffentlichen.

Den 15. V. 1904, um 6 Uhr abends, wurde vom Arzte der „Schnellen Hilfe“ [1]) der 24jährige Schlosser Viktor S., der sich in selbstmörderischer Absicht mit einem finnischen Messer eine Wunde in die linke Brustseite beigebracht hatte, in halbbewußtlosem Zustande eingebracht. Die Untersuchung ergab folgendes: Patient von mittlerem Körperbau; Erscheinungen von akuter Anämie; Puls in der linken Radialis nicht fühlbar, in der rechten nur schlecht; 120—130 in der Minute, unregelmäßig; Atmung beschleunigt und oberflächlich; Atemnot, schwach ausgeprägte Cyanose. Im vierten linken Intercostalraum, einen Finger breit nach innen von der Brustwarze, eine 2,5—3 cm lange, in schräger Richtung zu den Rippen verlaufende Stichschnittwunde. Blutung aus der Wunde unbedeutend. Auskultation des Kranken bei Rückenlage ergibt dumpfe Herztöne und Fehlen der Atmung; Dämpfung bei Perkussion des unteren Teiles der linken

1) Gesellschaft für schnelle medizinische Hilfeleistung in Kiew, unter dem abgekürzten Namen „Schnelle Hilfe“ populär.

Brustseite und tympanitischer Schallcharakter auf dieser ganzen Seite. Von einer genaueren Untersuchung des Patienten wurde in Anbetracht des äußerst schweren Zustandes desselben Abstand genommen. Auf Grund der erwähnten Symptome wurde angenommen: penetrierende Brustwunde und innere Blutung, entweder infolge von Verletzung der Art. intercostalis, oder infolge ausgedehnter Lungenverletzung. Ungeachtet des äußerst schweren Zustandes des Patienten wurde keine Infusion von Kochsalzlösung vorgenommen, um nicht etwa durch Erhöhung des Blutdruckes die Blutung zu verstärken, oder gar von neuem hervorzurufen.

30—40 Minuten nach Aufnahme des Patienten operierte ich unter schwacher Chloroformnarkose. Die Hautwunde wurde erweitert, wobei sich die Pleura unserer Voraussetzung gemäß als eröffnet erwies; beim Auseinanderziehen der Wunde vermittels Haken starke Blutung aus der Brusthöhle. Mit dem in die Wunde eingeführten Finger wurde eine Verletzung des Herzbeutels palpiert, weshalb Resektion des vierten Rippenknorpels vorgenommen und mit der Knochenscheere ein Teil des Brustbeins entfernt wurde. Die Pleurawunde wurde erweitert und hierbei eine Herzbeutelwunde von etwa 2 cm Länge konstatiert. Bei den Herzkontraktionen blutete diese Wunde. Zwischen dem unteren Lungenlappen und der Pleura costalis hatten sich Adhäsionen gebildet, während der obere nach hinten zur Wirbelsäule abgelenkt erschien. In die Pleurahöhle wurde zeitweilig ein Tampon aus steriler Marly eingeführt. Die Herzbeutelwunde wurde auf 6—7 cm entsprechend der Längsachsenrichtung derselben vergrößert; die Wundränder mit Kocherschen Pinzetten gefaßt und umgestülpt. Nun erst wurde die Herzwunde sichtbar. Die 1,5 cm große Wunde lag auf dem vorderen Seitenrande des linken Ventrikels, 5 cm über der Herzspitze. Die Wunde verlief perpendikulär zur Längsachse des Herzens, weshalb der Herzmuskel gleichsam hervorgestülpt erschien. Die Wunde blutete erheblich; ob dieselbe bis in die Ventrikelhöhle hineinreichte, blieb unaufgeklärt, da wir beschlossen, die Tiefe derselben nicht zu untersuchen, um nicht, wenn dieselbe penetrierend, eine stärkere Blutung hervorzurufen, wenn sie nicht penetrierend, eine zufällige Perforation herbeizuführen. Sie mußte jedenfalls tief gehen, da das Messer, mit dem sie beigebracht, sehr spitz war, die Länge der Wunde aber 1,5 cm betrug. Die Herzkontraktionen waren äußerst unregelmäßig und schnell. Mit einer gewöhnlichen Nadel wurden drei feine Seidennähte, die das Myokard tief erfaßten, angelegt; und zwar wählten wir den Typus der Matratzennaht, weil wir fürchteten, eine gewöhnliche Naht könnte das Herzgewebe durchschneiden. Eine Naht wurde in der Mitte der Wunde angelegt, die zwei anderen zu beiden Seiten derselben und zwar so, daß die zweiten Fäden dieser Nähte bereits gesundes Gewebe erfaßten. Drei Nähte wurden an der verhältnismäßig kleinen Wunde angelegt, da vorausgesetzt werden mußte, daß man es mit einer penetrierenden Wunde zu tun habe. Die Nadel wurde während der Systole eingestochen, die Naht während der Diastole geknüpft, das Herz während der Nahtanlegung mit der Hand fixiert. Nach Anlegung der Nähte hörte die Blutung auf. Mit sterilisierten Servietten wurde die Perikardhöhle vom flüssigen Blute und von Blutgerinnseln gereinigt, sodann das Perikard durch geknotete Nähte geschlossen. In den unteren Winkel der Herzbeutelwunde wurde ein Jodoformdrain

eingelegt, der zwischen Pericard und Hinterfläche des Herzen in der Richtung nach dessen Basis zu liegen kam. Nun gingen wir an die Besichtigung der Pleurahöhle. Die Lungenspitze erwies sich als gespalten; sie wurde vernäht. Die Pleurahöhle wurde nach Möglichkeit von Blut gereinigt und in die Außenwunde ein nicht tiefgehender, aber dicht anschließender Tampon nach der Methode von Prof. N. M. Wolkowitsch eingeführt; auf letztere Methode komme ich noch weiter unten zurück.

Die Hautwunde wurde durch Nähte zusammengezogen und ein aseptischer Verband angelegt. Erst nach Vernähung der Herzwunde wurde dem Patienten eine subkutane Infusion von Kochsalzlösung gemacht. Patient wurde in die stationäre Krankenabteilung übergeführt und das Fußende des Bettes hochgestellt. Der Puls wurde sogleich nach der Operation besser, regelmäßiger und weniger frequent.

16. V. Die Temperatur stieg auf 39,3°. Gesicht sehr bleich, leicht cyanotisch; leichtes Ödem der unteren Augenlider; der Kranke hustet von Zeit zu Zeit, wobei schleimiges Sputum mit geringer Beimengung von Blut ausgeworfen wird. Patient klagt über den Husten und über erschwertes Aushusten des Auswurfs, bringt aber keinerlei sonstige sub-

Fig. A.

jektive Klagen vor. Puls 114, sehr weich, von schwacher Füllung, bisweilen unregelmäßig, die Pausen sind nicht immer gleich, dazwischen ist die Hebung der Welle nicht gleichförmig, leicht beschleunigt, dikrotisch (siehe Pulskurve, Fig. A). Puls an der linken Hand schwächer, als an der rechten. Patient erhält Codeïn.

17. V. Patient klagt trotzdem über Husten, der von Schmerzen in der Herzgegend begleitet ist. Der Auswurf enthält kein Blut mehr, Cyanose schwächer ausgeprägt, als am Tage vorher; Puls gegen 120, zitterig und weich; Rhythmus regelrechter.

20. V. Heute früh sank die Temperatur auf normal, weshalb der in den Herzbeutel eingeführte Drain entfernt, der Tampon jedoch in der Pleura belassen wurde. Allgemeinbefinden besser; beim Verbandwechsel wird die relative Herzdämpfung folgendermaßen bestimmt: rechte Grenze — 2,5 Finger breit rechts vom rechten Sternalrande, die obere — am oberen Rande der dritten Rippe; die linke läßt sich nicht feststellen; Herztöne rein, doch etwas gedämpft; Puls 120.

23. V. Temperatur wieder auf 39° gestiegen; da Verdacht auf einen eitrigen Prozeß im Perikard oder in der Pleura vorlag, beschlossen wir einen Verbandwechsel vorzunehmen; Öffnung im Perikard bereits verschlossen; nach Entfernung des Tampons aus der Pleura erwies sich in

letzterer eine begrenzte Höhle von der Größe einer Mandarine, da sich die Lunge infolge der dichten Verstopfung der Wunde, wodurch ein Eindringen von Luft in dieselbe verhindert wurde, hatte ausdehnen können; sie war an die Pleura costalis angewachsen, den Tampon allseitig umfassend. Dieser Hohlraum enthielt geringe Mengen von serösfibrinöser Flüssigkeit. Der Verdacht auf Perikarditis fand zum Glück weder durch die klinische Untersuchung, noch durch Punktion des Perikards Bestätigung. Von seiten der Lungen lag nichts Besonderes vor. Puls wie vorher beschleunigt, ca. 100—110; noch immer läßt sich Dikrotismus konstatieren. Herztöne rein. Herzgrenzen: die rechte 2 Fingerbreit rechts vom Sternum; die obere — oberer Rand der dritten Rippe, d. h. Herzdämpfung geringer, als am 20. V.

30. V. Nach dem ersten vollständigen Verbandwechsel wird der Patient täglich verbunden. Die Temperatur sinkt allmählich. Der Kranke fühlt sich verhältnismäßig wohl; die Wundhöhle granuliert. Herzgrenzen: die rechte — 1,5 Finger breit rechts vom Sternum; die obere — bei der dritten Rippe.

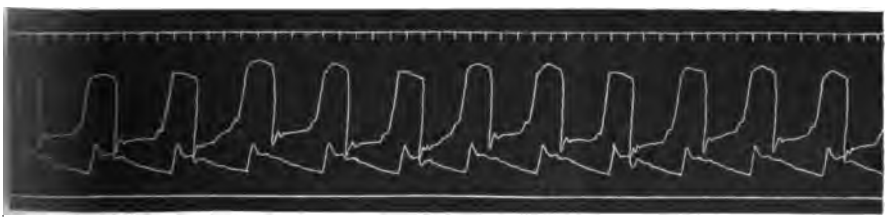

Fig. B.

10. VI. Die Temperatur bewegt sich nicht höher, als bis 37,5°. Patient hat sich sehr erholt; die Wundhöhle füllt sich allmählich. Heute erhielt Patient zum ersten Male die Erlaubnis aufzustehen.

28. VI. Patient verläßt das Krankenhaus; Puls noch immer beschleunigt und linkerhand schwächer, als rechterhand. Pulskurve normal. Herzgrenzen wie früher. Die Wundhöhle ist fast ausgefüllt; es ist eine geringe Vertiefung nachgeblieben; Patient noch immer bleich und schwach.

23. VII. Der Kranke erschien und klagte über erhöhte Temperatur und Seitenstechen. Er stand 5 Tage unter Beobachtung im Krankenhause, währenddessen die Temperatur sich als nicht höher wie 37° erwies; an Herz und Lungen nichts Unnormales zu bemerken.

Am 9. März 1905 wurde Patient schließlich in die therapeutische Fakultätsklinik des Herrn Prof. W. P. Obraszow aufgenommen. Die Untersuchung fast 10 Monate nach der Operation ergab folgendes Resultat: Patient hat sich vollkommen erholt, klagt nur über Herzklopfen nach physischer Arbeit und über von Zeit zu Zeit auftretende unbedeutende Schmerzen in der Herzgegend. An der Stelle der Operationswunde eine längliche Narbe von unregelmäßiger Gestalt. Dank der Abwesenheit einer resezierten Rippe springen die Herzkontraktionen im ganzen Narbenbereich scharf in die Augen. Der Herzton ist weitausholend, positiv (vgl. Kardiogr. Fig. B),

von ausgeprägt erhöhter Spannung, erinnert an den „choc en dôme". Überhaupt sind, besonders im Liegen, bei den Herzkontraktionen in den Intercostalräumen wellenförmige Bewegungen bemerkbar, die von oben nach unten vom zweiten Intercostalraum in der Richtung nach dem Stoß zu verlaufen.

Grenze der absoluten Herzdämpfung bei aufrechtem Stehen des Patienten: obere — dritte Rippe, rechte Mittellinie, linke — Linea mammillaris. In liegender Stellung dieselben Grenzen, nur nach oben zu ist die Dämpfung scheinbar um 1 cm vergrößert. Bei Lageveränderung des Patienten wird das Herz fast gar nicht verrückt; bei vollkommener linker Seitenlage rückt der Herzstoß um 0,5 cm nach links. Herztöne rein, ohne Geräusche. Bei direkter Auskultation ist eine unbedeutende Zweiteilung des ersten Tones an der Basis zu bemerken. Außerdem läßt sich beim Auskultieren des Patienten in liegender Stellung am besten mit unbewaffnetem Ohre im dritten Intercostalraum linkerseits während der Diastole ein gedämpfter, der Mitte der Diastole angehörender und seinem Charakter nach vom akzentuierten zweiten Tone unterschiedener überzähliger Ton (Wachtelschlag-Rhythmus) hören. Die Untersuchung der Gefäße ergab: Puls klein, regelmäßig, weich; die Atmungsbewegungen beeinflussen denselben sehr wenig; Blutdruck nach Riva-Rocci 104 mm. Am Halse geringfügige Venenpulsation in der Jugularis und Mediana colli. Pulsation der Vena jugularis externa bei liegender Stellung des Patienten scharf ausgeprägt, wobei jeder Herzkontraktion zwei Pulswellen entsprechen; die erste derselben, die schwächere, fällt mit der Steigung im aufsteigenden Teil des Kardiogramms, die zweite mehr ausgeprägte mit dem dritten, dem Supplementärton zusammen. Venenpulsation nicht immer gleich stark ausgeprägt. Charakter des Venenpulses negativ. So hat sich also, wie vorauszusehen war, beim Patienten nach der Operation offenbar „Symphysis cordis" herausgebildet.

Wir haben es also mit einer möglicherweise penetrierenden Verletzung des linken Ventrikels zu tun, die durch Herznaht geheilt wurde. Diese Operation, die zum ersten Male am Menschen im Jahre 1896 fast gleichzeitig von Cappelen (1) und Rehn (2) ausgeführt wurde, hat gegenwärtig bereits volles Bürgerrecht erlangt. Und mehr noch — die Frage, ob der operativen Behandlung der Vorzug vor der früher geübten konservativen zu geben sei, ist endgültig in bejahendem Sinne entschieden. Und in der Tat sprechen folgende Ziffern klar zugunsten der operativen Behandlungsmethode der Herzverletzungen.

Die bis Juni 1867 inkl. beschriebenen Fälle von Herzverletzungen hat Fischer (3) gesammelt. Von 334 Fällen, die damals ausschließlich konservativ behandelt wurden, verliefen 294 tödlich, so daß die Sterblichkeitsziffer 88,03 Proz. gleichkommt. Die für die Periode Juli 1867 bis Juli 1902 bekannt gewordenen Fälle dieser Art sind in der umfangreichen Dissertation von E. Ikawitz (4) vereinigt, und ist das Resultat der nichtoperativen Behandlung in

folgenden Zahlen ausgedrückt: von 240 starben 213, d. h. die Sterblichkeit betrug 88,75 Proz. So ist denn bei beiden Autoren der Sterblichkeitsprozentsatz der nämliche, ungeachtet aller Erfolge, die die Aseptik zu verzeichnen hatte. Wenn wir nun zur Frage vom Ausgange der Herzverletzungen bei Ausführung der Herznaht übergehen, so können wir Angaben, auf Grund deren wir zu diesen oder jenen Schlüssen zu gelangen vermöchten, bei folgenden Autoren finden: Loison, Napalkow (5), Ikawitz, Sherman (6), Wolff (7), Grekow (8). Durch Zusammenstellung der von diesen Autoren gesammelten Fälle und in Ergänzung der letzteren durch die von mir in der mir zugänglichen Literatur gefundenen Fälle habe ich 90 Fälle von Herznaht (darunter zählt auch der meinige) gesammelt, worunter 50 tötlich verliefen, 40 geheilt wurden. Der in Napalkows Arbeit zitierte Fall Angellos kann nicht mitgezählt werden, weil außer dem Familiennamen des Chirurgen keinerlei sonstige Daten vorliegen. So sinkt also der Prozentsatz der Sterblichkeit bei Anwendung der operativen Behandlungsweise auf 55,55 Proz. herab.

Tabelle Nr. 1.

	Anzahl der Fälle	Zahl der Todesfälle	Sterblichkeit	Geheilte Fälle
Fischer	334	294	88,03 Proz.	11,97 Proz.
Ikawitz	240	213	88,75 „	11,25 „
Von uns ges. Fälle .	90	50	55,55 „	44,45 „

In Kürze teile ich hier die Krankengeschichten aller von mir gesammelten Fälle von Herznaht mit.

1. Cappelen. Loison, Tab. B. Nr. 19. — 1896. — M.[1]) Messerwunde im IV. linken Intercostalraume in der mittleren Axillarlinie. — Nach 2 Stunden Bewußtlosigkeit, Blässe, Fehlen des Pulses. Herztöne linkerseits nicht hörbar. — Resektion von Stücken der III. und IV. Rippe. Naht der Herzwunde. Umstechung der durchschnittenen Vena coronaria. Perikard vollkommen vernäht. Drainage der Pleurahöhle. — 2 cm lange Wunde des linken Ventrikels. — Allmähliches Schwächerwerden des Patienten. — Exitus am 3. Tage. Autopsie ergab: nicht penetrierende Herzverletzung, Perikarditis.

1) M. = Mann, W. = Weib.

2. Farina. Ikawitz, Nr. der Krankengeschichte: 253. — 1896. — M. Messerstich in der Höhe der VI. linken Rippe, nahe vom Sternum. — Herz breit freigelegt. Herzwunde durch 3 Nähte, Perikard durch 6 Nähte erschlossen. — Penetrierende Wunde des rechten Ventrikels. — Anzeichen von Anämie und Endokarditis. — Tod nach 7 Tagen.

3. Rehn. Arch. f. klin. Chir. Bd. 55, H. 2. — 1896. — M. Messerstich im IV. linken Intercostalraume, 3 Finger breit vom Sternalrande. — Starker Kollaps. Vergrößerung der Herzdämpfung. Herztöne rein. Am 2. Tage Herzdämpfung noch größer. Herztöne rein. Atmung 76. Cyanose. — Am 2. Tage unter Chloroform zeitweilige Resektion der 5. Rippe. Herzwunde durch 3 geknüpfte Nähte verschlossen. Pleura mit Kochsalzlösung ausgespült. Tamponade des Perikards und der Pleura. Hautwunde vernäht. — 1,5 cm lange penetrierende Verletzung des rechten Ventrikels. — Eitrige Pleuritis, die Anlegung einer Gegenöffnung auf der Hinterseite des Thorax nötig machte. — Heilung. Es blieben später Brustschmerzen, Atembeschwerden, erhöhte Erregbarkeit des Herzens bestehen.

4. Baliva. Napalkow Nr. 12. — 1897. — Stichschnittwunde. — Herzverletzung vernäht. — Tod trat schnell ein.

5. Durante. Loison. Tabelle B. Nr. 30. — 1897. — Verletzung der Herzgegend. — Herznaht. — Penetrierende Wunde des rechten Ventrikels. — Tod nach einigen Tagen, unabhängig von der Herzwunde.

6. Nicolai. Napalkow, Nr. 18. — 1897. — M. Stichschnittwunde im IV. linken Intercostalraume. — Unter Chloroform Herznaht. — Penetrierende Verletzung des rechten Ventrikels. — Plötzlicher Tod nach 12 Stunden. Sektionsbefund: Durchbohrung der hinteren Herzwand. Im Perikard gegen 30,0 Blut.

7. Parlavechio. Biblioteka wratscha, 1899. Chir. Übersicht pag. 292 (russ.). — 1897. — Knabe. Messerwunde im V. linken Intercostalraume in der Parasternallinie. — Herzdämpfung vergrößert, Herztöne undeutlich, Puls unregelmäßig. Linksseitiger Pneumothorax. — Unter Chloroform V. Rippe reseziert. — V-förmige Herzwunde gefunden, der periodisch Blut entfloß. Herzwunde durch 4 Nähte geschlossen. Perikardnaht und Hautnaht. — 3,5 cm lange Verletzung des linken Ventrikels. — Heilung nach 37 Tagen.

8. Parozzani. Ikawitz, Nr. 268. — 1897. — M. Dolchwunde im VII. linken Intercostalraume in der Linea mammillaris. — Reichliche Blutung. Herztöne undeutlich. Atmung beschleunigt, oberflächlich. — Ohne Narkose Freilegung des Herzens unter Bildung eines L-förmigen Lappens, der den V.—VIII. Rippenknorpel einschließt. 3 Nähte auf die Herzwunde. Perikard vernäht, Lappen adaptiert. — Penetrierende Verletzung der Herzspitze. — Subkutane Infusion von 1500,0 Kochsalzlösung. Autotransfusion. Verlauf fast fieberfrei. — Heilung.

9. Parozzani. Ikawitz Nr. 269. — 1897. — W. Messerstich im III. linken Intercostalraume. — Puls kaum fühlbar. — Ohne Narkose nach demselben Verfahren operiert, wie in Fall Nr. 8. 2 Nähte aufs Herz. Perikardnaht. Lappen adaptiert. — Penetrierende Wunde des linken Ventrikels, 1,5 cm lang. — Tod nach 2 Tagen. Penetrierende Verletzung des Ventrikelseptums gefunden.

10. Williams. Podres. Wratsch, 1898, Nr. 26 pag. 754 (russ.). — 1897. — M. Messerstich im Bereiche des V. linken Rippenknorpels, 2 cm links vom Sternum. — Blutung. Shockerscheinungen. — Freilegung des Herzens durch Lostrennung und Umklappen des V. Rippenknorpels nach oben. Herz und Perikard vernäht. Schließung der Brustwunde. — Verletzung des rechten Ventrikels. — Glatter Verlauf; nach 3 Wochen aus der Pleura 0,25 l blutig-seröser Flüssigkeit entleert. — Heilung.

11. Frummi. Napalkow, Nr. 14. — 1898. — M. Wunde unter der linken Brustwarze. — Resektion der V. Rippe. Herznaht. — Verletzung der Herzspitze. — Eitrige Pleuritis. — Heilung.

12. Giordano. Ikawitz, Nr. 284. — M. Stichschnittwunde im II. Intercostalraume in der vorderen Axillarlinie. — Akute Anämie. Puls fehlt. — Operiert ohne Narkose. Hautmuskellappen nach außen umgebogen. III. und IV. Rippe durchsägt und umgeschlagen. 4 Herznähte, die auch das Perikard mit erfaßten. 2 Nähte auf das Perikard. Drainage der Pleura nach Entfernung des anfänglich nur resezierten Stückes der IV. Rippe. — 2 cm lange penetrierende Verletzung des linken Vorhofs. — Eiterung in der Pleura. — Tod nach 18 Tagen. Die Sektion ergab: ausgedehnte Verwachsungen im Perikard.

13. Ninni. Ikawitz, Nr. 284. — 1898. — M. Messerstich im V. linken Intercostalraume. — Ohne Narkose Freilegung des Herzens unter Bildung eines Stücke der IV. und V. Rippe einschließenden Lappens. Herznaht. — Penetrierende Wunde des linken Ventrikels. — Tod während der Anlegung der letzten Naht.

14. Pagenstecher. Deutsche med. Wochenschrift, 1899, Nr. 32. — 1898. — M. Messerwunde im IV. linken Intercostalraume nach innen und unten von der Brustwarze. — Puls fehlt. Herzdämpfung vergrößert; am folgenden Tage noch größer; Puls 120, klein, unregelmäßig. — Unter Äthernarkose nach 16 Stunden Resektion des V. Rippenknorpels. — 3 Nähte von Zelluloid auf die Herzwunde. Perikard vernäht. Fäden der Herznaht dienten als Drains. Brusthöhle mit Marly ausgefüllt. — 3,5 cm lange penetrierende Wunde des linken Ventrikels, 3 cm oberhalb der Herzspitze. — Verlauf mit Temperaturerhöhung. — Heilung.

15. Walcker. Deutsche Zeitschrift für Chir., Band 58. — 1898. — M. Stichwunde unter dem linken Rippenbogen in der Parasternallinie. — Starke Anämie. — Ohne Narkose Verbreiterung der Wunde. Es erweisen sich verletzt: Zwerchfell und Perikard. Resektion des IV.—VII. Rippenknorpels. Die Herznähte schnitten durch, weshalb die Ränder des Perikards mit gefaßt. Tamponade der Pleura, des Diaphragmas und der Bauchhöhle. — Penetrierende Wunde: Herzspitze — rechter Ventrikel. — Tod nach 0,75 Stunden.

16. Capello. Napalkow, Nr. 13. — 1899. — Herznaht. — Herzverletzung. — Tod trat schnell ein.

17. Horodyński. Napalkow, Nr. 21. — 1899. — W. Messerstich im III. linken Intercostalraume 2 cm von der L. sternalis. — Herzdämpfung vergrößert. Puls fehlt. — Ohne Narkose Verbreiterung der Wunde. Resektion des IV. und V. Rippenknorpels. 5 Nähte aufs Herz. Herzbeutel vernäht. — 1,5 cm lange penetrierende Wunde des rechten Ventrikels. —

Beiderseitige eitrige Pleuritis. — Tod am 21. Tage. Sektionsbefund: Herzwunde verheilt. Im Perikard 60,0 dickfl. Eiters.

18. Kosiński. Niedziels. Ikawitz, Nr. 298. Wolff, Nr. 9. — 1899. — W. Stichschnittwunde im III. linken Intercostalraume, etwas abseits von der Sternallinie. — Cyanose, Puls fehlt. — 5 Nähte auf die Herzwunde. — Penetrierende Verletzung des rechten Ventrikels. — Heilung.

19. Lisanti. Ikawitz, Nr. 296. — 1899. — M. Messerwunde im IV. linken Intercostalraum, nach innen von der Brustwarze. — Osteoplast. die IV.—V. Rippe einschließender Lappen nach oben umgeklappt. Herznaht. Perikard genäht. Narkose während der Operation aufgegeben. — Verletzung des rechten Ventrikels an seiner Basis. — Heilung. Nach 2 Monaten Anzeichen von partiellem Aneurysma des Herzens.

20. Londo. Napalkow, Nr. 11. — 1899. — M. Stichschnittwunde im V. Intercostalraum. — Eingebracht fast in der Agonie. — Ohne Narkose Freilegung des Herzens unter Bildung eines 4eckigen Stücke der V. und VI. Rippe einschließenden Lappens. Herz- und Perikardwunde vernäht. Lappen adaptiert. — Penetrierende Wunde des linken Ventrikels. — Tod nach 15 Minuten.

21. Maliszewski. Napalkow, Nr. 22. — 1899. — M. Stichwunde in der Höhe der III. Rippe 1 cm auswärts von der linken Mammillarlinie. — Hochgradige Anämie. Linker Pneumothorax. — Ohne Narkose Erweiterung der Wunde. Resektion des III. Rippenknorpels. Naht der Herzwunde. Perikard und Pleurahöhle drainiert. — 1 cm lange Wunde des linken Ventrikels, fast in der Mitte. — Tod nach 4 Tagen. Sektionsbefund: Perikarditis.

22. Maliszewski. Napalkow, Nr. 23. — 1899. — Stichschnittwunde im V. linken Intercostalraum. — Hochgradige Anämie. Bei jeder Exspiration tritt schaumiges Blut aus. Der Kranke ist imstande zu gehen. — Ohne Narkose teilweise Resektion der IV., V. und VI. Rippe. Beim Vernähen der gelappten Herzwunde riß der Lappen ab. Herz- und Perikardwunde genäht. Der beschädigte Teil der Lunge entfernt. Pleura zum Teil vernäht, zum Teil drainiert. — Penetrierende gelappte Wunde der Spitze, 3 cm breit und 2,5 cm lang. — Tod am 3. Tage. (Wolff — am folgenden Tage infolge hochgradiger Anämie.)

23. Marion (et Bufnoir). Ikawitz, Nr. 297. — 1899. — M. Revolververletzung in der Höhe der V. linken Rippe, 3 cm links von der Sternallinie. — Puls beschleunigt. Cyanose. Atmung oberflächlich und beschleunigt. — Resektion der V., VI., VII. Rippe und der Hälfte des Sternums. Herzwunde vernäht. — Penetrierende Wunde des rechten Ventrikels. — Tod während der Operation. Sektion ergibt auch die hintere Herzwand durchbohrende Verletzung.

24. Ramoni. Napalkow, Nr. 16. — 1899. — M. Stichschnittwunde in der Höhe der III. linken Rippe, 2 cm von der Sternallinie. — Patient ohne Lebenszeichen. Später stellte der Puls sich ein. — Ohne Narkose Freilegung des Herzens unter Bildung eines die IV. und V. Rippe einschließenden Lappens. Herzwunde durch 4 Nähte geschlossen. Auf die 2. Herzwunde 3 Nähte. Perikard vernäht. Drainage der Pleura. — 2 pene-

trierende Wunden auf der Vorderfläche des rechten Ventrikels. — Heilung nach 2 Monaten.

25. Rosa. Ikawitz, Nr. 301. — 1899. — M. Stichverletzung im V. linken Intercostalraume, 2 cm nach außen von der Linea mammillaris. — Schlechtes Allgemeinbefinden. — Ohne Narkose Freilegung des Herzens unter Bildung eines Abschnitte der VI., VII., VIII. Rippe einschließenden Lappens. Herznaht. Perikard genäht, und in den unteren Wundwinkeln desselben Drain eingelegt. — 1,5 cm lange Verletzung an der Basis des linken Ventrikels. — Heilung.

26. Tuzzi. Ikawitz, Nr. 332. — 1899. — M. Stichwunde im IV. linken Intercostalraum, neben der Linea sternalis. — Unter Narkose Freilegung des Herzens. Lappenbildung mit Einschluß von Stücken der IV. und V. Rippe. 2 Herzwunden genäht. Naht des Perikards. Drainage der Pleura. — 1 penetrierende und 1 nicht penetrierende Verletzung des linken Ventrikels. — Eitrige Perikarditis und Pleuritis (Sherman). — Tod am 22. Tage.

27. Brenner-Zulehner. Wiener kl. Wochenschrift 1901, Nr. 11. — 1900. — M. Stichschnittwunde im Niveau der VI. Rippe in der Sternallinie. Es besteht außerdem eine 2. penetrierende Bauchverletzung. — Puls verhältnismäßig gut. — Nach 2 Tagen unter Chloroform Resektion der V., VI. und VII. Rippe. Mißlungener Herznahtversuch. — 2 cm lange penetrierende Verletzung des rechten Ventrikels an der Spitze. — Tod auf dem Operationstisch. Sektionsbefund: eitrige Peritonitis, Herz- und Nierenverfettung.

28. Carnobel. Nanu. XIII. international. Kongreß, Paris 1900. — 1900. — M. Messerwunde im III. Intercostalraume, 4 cm vom Sternum. — Puls fadenförmig, Atemnot, Cyanose. — Unter Äthernarkose Freilegung des Herzens unter Bildung eines den III. und IV. Rippenknorpel einschließenden Lappens. 3 Nähte aufs Herz. Naht des Perikards. Pleura tamponiert. — 2 cm lange penetrierende Herzspitzenwunde. — Tod am 5. Tage. Sektionsbefund: Infektion der Herz- und Pleurawunde.

29. Fontan. Ikawitz, Nr. 302. — 1900. — M. 6 Stichverletzungen in der Herzgegend. — Hämopneumothorax, fadenförmiger Puls, Herztöne dumpf. — Unter Chloroformnarkose Freilegung des Herzens mit Bildung eines die IV. V. und VI. Rippe einschließenden Lappens. — Herz-, Perikard-, Lungen- und Pleuranaht. Lappen adaptiert. — Penetrierende Wunde des linken Ventrikels, 1,2 cm lang, 3—4 cm oberhalb der Spitze. — Glatter Verlauf. — Heilung.

30. Hahn-Walcker. Deutsche Zeitschr. f. Chir. Bd. 55. — 1900. — 8 Stichwunden. — Hochgradige Anämie. — Resektion eines Stückes der IV. und Dissektion der III. Rippe. 11 Nähte auf die Herzwunde. Perikardränder mit genäht. Tamponade des Perikards und der Pleura. — 8 Wunden des linken Ventrikels, ein Teil davon penetrierend. — Blutung in die Pleurahöhle dauerte fort. — Tod nach 34 Stunden infolge von Anämie.

31. Maselli. Napalkow, Nr. 29. — 1900. — M. Stichschnittwunde 1 cm nach unten und innen von der linken Brustwarze. — Unter

Chloroform Resektion der VI. Rippe. Herznaht. Herzbeutel und Brustwunde völlig verschlossen. — Verletzung des linken Ventrikels. — Tod nach 12 Stunden. Sektionsbefund: Nähte halten gut. In der Pleura 100,0 Blut.

32. Watten. Deutsch. med. Wochenschr. 1901, Nr. 37. — 1900. — M. Messerwunde im IV. rechten Intercostalraum 2 cm von der Sternallinie. — Erhebliche Blutung. Atemnot. Puls über 100. — Unter Chloroform Resektion des IV. Rippenknorpels und Bildung eines knochenplastischen Lappens. Herznaht. Perikard und Pleura tamponiert. — Verletzung des rechten Ventrikels. — Erhöhte Temperatur. — Heilung. Während 5 Wochen Tachykardie, die später verschwand.

33. Barth-Wolf. Deutsche Zeitschr. f. Chir. Bd. 69. — 1901. — M. Stichwunde in der Regio hypogastrica. — Puls kaum fühlbar. Herztöne schlecht hörbar. — Unter Chloroform Resektion des V., VI. und VII. Rippenknorpels. 4 Nähte auf die Herzwunde. Perikard und Pleura tamponiert. Hautwunde zusammengezogen. — Penetrierende Wunde des rechten Ventrikels 4 cm oberhalb der Spitze. — Tod am 4. Tage. Sektionsbefund: Fibrinöse Gerinnsel im Perikard, in der Pleura. — Blut.

34. Barth. cf. 33. — 1901. — M. 3 Bruststichwunden. — Puls nicht fühlbar. Linker Pneumothorax. — Ohne Narkose Freilegung des Herzens unter Bildung eines hufeisenförmigen, das Sternum und den IV. und V. Rippenknorpel einschließenden Lappens. — 3 Nähte auf die Herzwunde. Perikardnaht. Lappen adaptiert. — 1,5 cm lange Verletzung des linken Ventrikels. — Rechtseitige trockene Pleuritis. — Heilung. Nach einem halben Jahre unbedeutende Behinderung beim Bücken. Puls regelrecht. Herztöne rein.

35. Bougle. Napalkow, Nr. 30. — 1901. — Schußverletzung im III. Intercostalraum. — Pneumothorax. Cyanose. Puls schwach. — Unter Chloroform Resektion der III., IV., V. und VI. Rippe. Ein- und Ausschußöffnung am Herzen vernäht. Perikardnaht. Pleura tamponiert. — Penetrierende Verletzung des rechten Ventrikels. — Tod nach 5 Stunden infolge von Blutung aus einer großen Lungenarterie.

36. Fontan. Le bull. méd. 1902, Nr. 23, p. 268. — 1901. — Stichverletzung im IV. linken Intercostalraume, 0,25 cm von der Brustwarze. — Puls schwach. — Unter Chloroform Bloßlegung des Herzens unter Bildung eines die IV., V. und VI. Rippe einschließenden Lappens. Herznaht. Vernähung des Perikards. Lappen adaptiert. — Wunde des linken Ventrikels, ca. 1 cm lang, etwas oberhalb der Spitze. — Rechter Lungeninfarkt. Exsudat in die linke Pleura. Am rechten Oberschenkel Phlebitis. — Heilung.

37. Liscia. Ikawitz, Nr. 321. — 1901. — M. Stichschnittwunde im IV. linken Intercostalraume. — Fast ohne Puls. — Ohne Narkose Freilegung des Herzens unter Bildung eines die II., III., IV. und V. Rippe einschließenden Lappens. 3 Nähte aufs Herz. Perikardnaht. Lappen adaptiert. — Penetrierende Wunde des rechten Ventrikels. — Tod nach 42 Stunden. Sektionsbefund: Perikarditis, Anämie, akute Nephritis.

38. Lastaria. Wolff, Nr. 21. — 1901. — Stichverletzung. — Starke Anämie. — Herznaht. — Wunde des rechten Ventrikels. — Tod nach 12 Stunden infolge von Anämie.

39. Mignon. Napalkow, Nr. 31. — 1901. — M. Stichschnittverletzung. — Cyanose. Puls kaum fühlbar. — Resektion der IV., V., VI. und VII. Rippe. Herznaht. Perikard und Brustwunde völlig geschlossen. — Penetrierende Wunde des rechten Ventrikels. — Tod nach $1^1/_2$ Stunden. Sektion ergab: Lungenentzündung.

40. Nietert. Ikawitz, Nr. 322. — 1901. — M. Messerstich im V. rechten Intercostalraume. — Herztöne kaum hörbar. Dämpfung vergrößert. Puls fehlt. — Ohne Narkose partielle Resektion des Sternums. Herz- und Perikardnaht. — 1,5 cm lange penetierende Verletzung des rechten Ventrikels. — Tod nach 33 Stunden. Sektionsbefund: Perikarditis, Pleura nicht eröffnet.

41. Nietert. Sherman, Nr. 26. — 1901. — M. Wunde im VI. Intercostalraume rechts von der Mammillarlinie. — Freilegung des Herzens nach Rotter. 2 Nähte auf die Herzwunde. Ob die Wunde in den Herzraum reicht, ist ungewiß. — Verletzung des linken Ventrikels. — Empyem. — Heilung.

42. Ninni. Ikawitz, Nr. 323. — 1901. — M. Stichverletzung im III. Intercostalraume in der Parasternallinie. — Akute Anämie. — Senkrecht zur vergrößerten Wundöffnung Schnitt von der I.—VI. Rippe. Herzwunde vernäht. — Wunde des rechten Ventrikels. — Tod nach 4 Tagen infolge von Sepsis.

43. Ninni. Wolff, Nr. 27. — 1901. — Stichverletzung. — Herznaht. — Verletzung des linken Ventrikels. — Heilung.

44. Pagenstecher. Deutsche med. Wochenschr. 1901, Nr. 4. — 1901. — M. Messerwunde im IV. linken Intercostalraume, 1 cm vom Sternum. — Herzstoß nicht fühlbar. Herztöne schwach. — Unter Ätharnarkose Herzfreilegung nach Ninni. Umstechung der linken Art. coronaria. Perikard vernäht; Drainage desselben nicht möglich. Tampon ins Mediastinum. Lappen adaptiert. Pleura intakt. — Verletzung des linken Ventrikels, 5 cm oberhalb der Spitze. — Perikarditis, Pleuritis, weshalb nach 4 Tagen erneute Operation. — Tod am 5. Tage, $^1/_2$ Stunde nach der 2. Operation. Sektionsbefund: Perikarditis, Pleuritis, Myokarditis, Nephritis.

45. Vanghan. Sherman, Nr. 25. — 1901. — M. Stichwunde. Der V. linke Rippenknorpel durchschnitten. — Herznaht. — 2,5 cm lange Verletzung des linken Ventrikels. — Tod auf dem Operationstisch infolge von Blutung.

46. Barth, cf. Nr. 33. — 1902. — M. Stichschnittverletzung 3 cm nach innen von der linken Brustwarze. — Unbedeutende Vergrößerung der Herzdämpfung. Herztöne schwach. Linker Pneumothorax. — Ohne Narkose Resektion von Stücken des beschädigten V. und VI. Rippenknorpels 5 Nähte aufs Herz. Perikard und Pleura vernäht. Tampon bis aufs Perikard. Weichteile zusammengezogen. — Penetrierende Wunde des rechten Ventrikels 1,5 cm unterhalb des Vorhofes. — Rechtsseitige Pleuritis mit blutig-serösem Exsudat. — Heilung. Nach einiger Zeit bestanden Atembeschwerden und leises knirschendes Geräusch an der Narbenstelle.

47. Borzymowski. — 1902. — M. Stichverletzung im Winkel zwischen Schwertfortsatz und linkem Rippenbogen. — Bewußtlosigkeit. Puls

frequent, schwach. — Ohne Narkose Schnitt parallel dem Sternum, Stücke der IV., V. und VI. Rippe reseziert. 3 tiefe und 3 oberflächliche Herznähte. Herzbeutel und Pleura vernäht. Äußere Wunde durch Nähte zusammengezogen. — 2 cm lange Verletzung des rechten Ventrikels. — Tod am 3. Tage. Sektionsbefund: Nicht penetrierende Verletzung des Mediastinums, Perikarditis, Pleuritis.

48. Gibbon. Zentralbl. f. Chir. 1903, Nr. 21 S. 567. — 1902. — M. Stichwunde im Bereiche des IV. Rippenknorpels, 0,75 Zoll vom Sternum. — Unter Chloroform Resektion des III. und IV. Rippenknorpels. Versuch einer Herznaht. Pleura unverletzt. — 1,5 cm lange Wunde des rechten Ventrikels, 4,5 cm unterhalb des „Conus arteriosus". — Tod während Anlegung der Naht.

49. Giordano. Jahresbericht f. Chir. 1903, S. 619. — 1902. — M. Stichverletzung. — Herznaht. — Verletzung des linken Ventrikels. — Tod nach 45 Minuten.

50. Giordano. cf. Nr. 49. — 1902. — Stichwunde. — Bildung eines viereckigen Lappens. Herznaht. Drainage durch den unteren Wundwinkel. — Verletzung des linken Ventrikels. — Heilung.

51. Henriksen. Jahresbericht f. Chir. 1903, S. 611. — 1902. — M. Stichwunde am unteren Rande der III. Rippe, 2,5 cm vom Sternum. — Resektion der III. u. IV. Rippe. Herznaht. — 1,5 cm lange penetrierende Verletzung des linken Ventrikels. — Tod nach 16 Stunden.

52. Gerzen. Medizinskoje obosrenije. 1904, Kniga 7. (Russisch.) — 1902. — M. Stichwunde im V. linken Intercostalraume in der Linea parasternalis. — Fast bewußtloser Zustand. Puls fadenförmig. — Unter Chloroform Resektion der V. u. VI. Rippe. 2 tiefe Nähte auf die Herzwunde. In den Herzbeutel kleiner Drain eingeführt. Herzbeutel durch einige Nähte geschlossen. In der hinteren Axillarlinie Gegenöffnung angelegt und durch dieselbe Drainage der Pleura. — Penetrierende Verletzung des linken Ventrikels. — Eitrige Pleuritis. Unerwartete Blutung. — Tod am 53. Tage infolge von Blutung. Sektionsbefund: Perforation des linken Ventrikels. Verwachsung der Herzbeutelblätter, begrenztes Empyem, Nephritis.

53. Gerzen. cf. Nr. 52. — 1902. — M. Schnittwunde unter dem linken Rippenbogen. — Starke Anämie. — Unter Chloroform Resektion des V., VI., VII., VIII. und IX. Rippenknorpels. 4 tiefe Nähte auf die Herzwunde. Perikardnaht und Drain in den linken Wundwinkel. Pleura nicht eröffnet. — 2,5 cm lange Verletzung des rechten Ventrikels, auf der Hinterfläche. — Pleuritis, Perikarditis. — Tod nach 25 Tagen. Sektion ergibt: Pleuroperikarditis, Lungenödem, Bronchitis.

54. Hill. Prakt. Wratsch, 1903, Nr. 7. Laval-Rots. Jahresbericht des Militär-Sanitätswesens, 1904, S. 111. — 1902. — M. Messerwunde im Bereiche des V. Intercostalraumes. — Sterbend eingebracht. — Herznaht. Herzbeutelnaht. — 0,375 Zoll lange penetrierende Wunde des linken Ventrikels. — Heilung.

55. Isnardi. Jahresbericht f. Chir., 1904, S. 1078. Colombino-Ros. Jahresbericht des Militär-Sanitätswesens, 1904, S. 109. — 1902. —

M. Messerwunde in der Höhe der V. linken Rippe, am Sternum. — Äußerst schwerer Zustand. — Resektion der IV. und V. Rippe. Herzwunde durch metallische Nähte verschlossen. Perikardränder an die Außenwunde herangezogen und in dieselbe ein Drain eingestellt. Pleura während der Operation zufällig eröffnet und gut durch eine in der Paravertebrallinie angelegte Gegenöffnung drainiert. — Penetrierende Verletzung des rechten Ventrikels. — Pleuritis. — Heilung. Trotz ausgedehnter Verwachsungen des Perikards Befinden des Kranken gut.

56. Laynay. cf. Peyrot. La sem. méd. 1902, Nr. 32 und Jahresbericht f. Chir. 1903, S. 611. — 1902. — M. Revolverwunde im Bereiche der linken Brustwarze. — Herztöne schwach. Pneumothorax. — Unter Chloroform Lappenbildung nach Fontan. Die während der Diastole blutende Wunde vernäht. Ausgangsöffnung vernäht. Drain in den unteren Perikardwinkel. Drainage der Pleura. Lappen adaptiert. — Penetrierende Wunde des linken Ventrikels 2 cm oberhalb der Spitze. Ausgangsöffnung nahe vom „Sulcus atrioventricularis" auf der Hinterfläche des linken Ventrikels. — Ohne Komplikationen. — Heilung. Nach 2 Monaten bei Auskultation nichts Unnormales, weder im Herzen, noch in den Lungen.

57. Nietert. Sherman, Nr. 24. — 1902. — Verletzung im VI. linken Intercostalraum, rechts von der Mammillarlinie. — Herzwunde durch 2 Nähte verschlossen. Ungewiß, ob die Verletzung in den Ventrikelhohlraum reicht. — Verletzung des linken Ventrikels. — Blutig-eitriges Exsudat. — Heilung.

58. Noll. Zentralblatt für Chir. 1903, Nr. 36, S. 58. — 1902. — Revolverwunde im V. Intercostalraum. — Herztöne rein von eigenartigem Geräusch begleitet. Herzdämpfung nicht groß. — Herznaht. Perikard tamponiert. — Verletzung des linken Ventrikels. — Begrenztes Empyem. — Heilung.

59. Pomara. Jahresbericht f. Chir. 1903, S. 622. — 1902. — Stichschnittwunde im VI. Intercostalraum am Rande der V. Rippe. — Resektion des V. und VI. Rippenknorpels und Luxation derselben an der Verbindungsstelle mit dem Sternum. Herzwunde durch eine tiefe und eine oberflächliche Naht geschlossen. Perikard und Pleura vernäht. — Penetrierende Wunde des linken Ventrikels an der Spitze. — Tod nach 73 Stunden infolge von Pleuroperikarditis.

60. Riche. Revue de Chir. 1902, Tome II., pag. 158. — 1902. — M. — Herznaht. — Heilung.

61. Schwerin. Zentralblatt f. Chir. 1903, Nr. 36, S. 58. — 1902. — M. Stichschnittwunde im IV. Intercostalraum. — Puls fehlt. Herzdämpfung reicht rechts über das Sternum hinaus. — Resektion der IV. Rippe und des V. Rippenknorpels. 3 Nähte auf die Herzverletzung. Ränder der Perikardwunde an die Außenwunde herangezogen. Perikard und Pleura tamponiert. — Penetrierende Verletzung des rechten Ventrikels. — Perikarditis, Empyem, Pneumonie. — Heilung.

62. Borzymowski. cf. Nr. 47. — 1903. — M. Stichverletzung an der Insertionsstelle des V. linken Rippenknorpels. — Bewußtlosigkeit. Linker Radialispuls fehlt, rechts schwach. — Unter Äthernarkose Resektion des IV. und V. Rippenknorpels. 6 Nähte auf 2 Herzwunden. Pericard

vernäht. Tampon zwischen Perikard und Sternum. Haut zusammengezogen. — 1 penetrierende und 1 nicht penetrierende Wunde auf der vorderen Herzfläche. — Pleuritis. — Heilung.

63. Borzymowski. cf. Nr. 47. — 1903. — M. Stichschnittverletzung an der Insertionsstelle des IV. linken Rippenknorpels. — Bewußtlosigkeit. Linker Radialispuls fehlt, rechter schwach fühlbar. — Unter Äthernarkose Freilegung des Herzens unter Bildung eines Sternum und III., IV. und V. linken Rippenknorpel erfassenden Lappens. 4 Nähte auf die Herzwunde, noch 4 Herznähte auf die Angriffsstellen der Kocherschen Zangen. Perikard und Pleura vernäht. Adaption des Lappens. — Penetrierende Verletzung des rechten Ventrikels. — Tod am 3. Tage. Sektionsbefund: Perikarditis, Pleuritis und noch eine penetrierende Herzwunde, 2 cm oberhalb der vernähten gelegen.

64. Grekow. Russkij chirurgitscheskij archiw, 1901, kn. 6. — 1903. — W. Stichwunde, 1,5 cm lang, im IV. Intercostalraum, 0,5 cm links vom Sternum. — Radialispuls fehlt. — Unter Chloroform Haut-Muskellappen gebildet und III., IV. und V. Ripp reseziert. 2 Herznähte. Perikard vernäht. Pleura tamponiert. — 1,5 cm lange penetrierende Wunde des rechten Ventrikels. — Tod am 3. Tage. Sektionsbefund: Perikarditis, Pleuritis, Nephritis, Schädelfissur.

65. Kappeler. Deutsche Zeitschrift f. Chir. Bd. 72. — 1903. — 2 Stichwunden in der Herzgegend. — Linker Hämothorax. Herztöne schwach. Herzstoß nicht fühlbar. Puls 136—140. — Unter Äthernarkose Bildung eines die III. und IV. Rippe erfassenden Lappens. Blutung der Herzwunde während der Diastole. Herz- und Perikardnaht. Pleura tamponiert. — Lappen adaptiert. — 1 cm lange penetrierende Verletzung des rechten Vorhofes. — Eitrige Pleuritis. — Heilung. Nach 3 Monaten fühlt Patient beim Hochheben des linken Armes in der linken Brustseite einen ziehenden Schmerz.

66. Mancini-Janari. Jahresbericht f. Chir. 1904, S. 1079. — 1903. — M. Stichwunde. — Erscheinungen von Herzkompression. Puls schwach. — Herzfreilegung nach Bracchini. Herznaht. Perikard und Thorax durch Naht geschlossen. — Verletzung des linken Ventrikels. — Tod nach 74 Stunden.

67. Mauclaire. Russkij chirurgitscheskij archiw, 1903, kn. 6. s. 1131. — 1903. — M. Wunde auf der linken Brustseite, 3 cm von der Sternallinie. — Pneumothorax, Erscheinungen von Herzkompression. — Bildung eines die III. und IV. Rippe einschließenden Lappens. 3 Nähte auf die Herzwunde, am unteren Teile derselben 2 Péansche Pinzetten à demeure angelegt. Perikard und Pleura drainiert. Lappen adaptiert. — Verletzung der Lungenarterie an der Austrittsstelle aus dem Herzen. — Tod nach 24 Stunden. Sektion ergibt: gut haltende Nähte.

68. Morestin. Jahresbericht der gesamt. Mediz. 1904, Bd. II, S. 421. — 1903. — Schußwunde der Herzgegend. — Resektion eines Stückes des Sternums und aller benachbarten Rippenknorpel. 4 Herznähte. Perikard genäht und drainiert. — Verletzung des rechten Ventrikels. — Tod in der Nacht. — Kugel saß im Herzen. Wahrscheinliche Todesursache: Lungenembolie.

69. Steyner. Pamiętnik lekarsk. towarzystwa Warszawskiego, 1903, s. 969. — 1903. — M. Stichverletzung im Bereiche der V. Rippe dicht am Sternum. — Erscheinungen von akuter Anämie, innerer Blutung. Emphysem. — Unter Chloroform Resektion der IV. und V. Rippe. Herzwunde durch 4 Nähte verschlossen. Perikard tamponiert. — Verletzung des rechten Ventrikels. — Heilung.

70. Vogel. Zentralblatt f. Chir. 1904, Nr. 22, S. 683. — 1903. M. — Stichverletzung im IV. linken Intercostalraum längs der Parasternallinie. — Starke Anämie. Linker Pneumothorax. Herztöne rein. — Unter Chloroform Resektion des IV. und V. Rippenknorpels. Herz- Perikard- und Pleurawunde vernäht. Tampon bis zum Perikard. — 1,5—2 cm lange penetrierende Wunde des rechten Ventrikels. — Perikarditis. Herzbeutel eröffnet und tamponiert. — Heilung. Nach $3\frac{1}{2}$ Monaten Puls regelmäßig, ca. 100 in der Minute.

71. Wennerström. Zentralblatt f. Chir. 1903, Nr. 38, S. 1055. — 1903. — W. Messerstich im III. Intercostalraum, 2 Fingerbreit vom Sternum. — Puls nicht fühlbar. — Resektion des III. Rippenknorpels und Dissektion des IV., V., VI. und VII. Rippenknorpels. Herznaht. Perikardnaht. Drainage der Pleura. — Penetrierende Wunde des linken Ventrikels. — Heilung.

72. Wennerström. cf. Nr. 71. — 1903. — M. Messerstich in die linke Brustwarze. — Starke äußere Blutung. — Wunde vergrößert, Rippe nicht reseziert. Herznaht. (Jahresbericht d. gesamt. Medizin. 1904, Bd. II., S. 420.) — 2 cm lange Wunde der Herzspitze. — Pleuritis. — Heilung.

73. Wolff. La sem. médic. 1903, Nr. 24. XXXII. Kongreß deutsch. Chirurg. — 1903. — M. Stichverletzung. — Patient sterbend eingebracht, ohne Puls. — Die bei jeder Kontraktion stark blutende Herzwunde durch Anlegung einer Naht verschlossen. Schließung der äußeren Wunde. — 2 cm lange Wunde des rechten Ventrikels. — Empyem. — Tod nach 14 Tagen. Perikarditis, Empyem.

74. Zöge-Manteuffel. Russkij. chirurg. archiw, 1904, kn. I., s. 145. (Russisch.) — 1903. — W. Schußwunde im IV. linken Intercostalraum. — Allgemeinzustand schwer. Pleurahöhlen frei. — Unter Äthernarkose Resektion des IV. und V. Rippenknorpels und Abtrennung eines Stückes des Sternums. Die Wunde auf der vorderen Seite vernäht, auf der Hinterseite wurde die Kugel entfernt und die Wunde auch hier vernäht. Perikardnaht. Pleura intakt. — Penetrierende Verletzung des rechten Ventrikels 6 cm oberhalb der Spitze. — Seröse Perikarditis. Die zur Beobachtung gelangten Herzgeräusche verschwanden nach 1 Monat. — Heilung.

75. Zeidler. cf. Grekow, Nr. 64. — 1903. — W. Messerwunde im II. Intercostalraum ,2,5 Finger breit vom Sternum. — Linksseitiger Hämopneumothorax. — Unter Chloroform Bildung eines Haut-Muskellappens; Resektion der III. Rippe und des IV. Rippenknorpels. Herzwunde genäht. Perikard genäht. Lappen adaptiert. — 1,5 cm lange Verletzung des linken Ventrikels. — Heilung. Nach 10,5 Monaten bei Untersuchung: Systolische Einziehung, erhöhte Erregbarkeit des Herzens.

76. Zeidler. cf. Nr. 75. — 1903. — W. Messerwunde im II. Intercostalraum, 1,5 cm vom Sternalrande. — Linksseitiger Hämopneumothorax. Hochgradige Anämie. — Unter Chloroform Bildung eines Haut-Muskellappens, zeitweilige Resektion des III., IV. und V. Rippenknorpels. Herzwunde durch 5 Nähte geschlossen. Perikard vernäht. Lappen adaptiert. Mit dem Dieulafoyschen Apparate aus der Pleura Luft und Blut ausgepumpt. — Penetrierende Verletzung des rechten Ventrikels. — Pleuritis, Perikarditis. — Tod nach 14 Tagen. Sektion ergibt: im Perikard ca. ein Glas Eiter.

77. Schachowski. Wratschebnij Wiestnik, 1904, No. 21, pag. 344. — 1903. — M. Messerstich im VI. Intercostalraum, fast in der Mammillarlinie. — Allgemeinzustand befriedigend. — Resektion des V. und VI. Rippenknorpels. 6 Nähte auf die Herzwunde. Perikardwundränder mit der äußeren Wunde vernäht. Perikard tamponiert. — 1,5 cm lange penetrierende Verletzung des rechten Ventrikels. — Perikarditis. Lungenentzündung. — Heilung. Nach einem Jahre vollkommen gesund. Herzgrenzen normal. Herztöne rein. Keinerlei Klagen über Atembeschwerden.

78. Borchardt. Russkij wratsch, 1905, No. 9, pag. 309. (Russisch.) — 1904. — Ein Knabe fiel auf einen spitzen eisernen Stab. 3—4 cm lange Wunde im V. Intercostalraume. — Herztöne schwach. Anämie; Blutbrechen. Linksseitiger Hämopneumothorax. — Rißwunde der hinteren Herzfläche, aus der während der Systole und Diastole Blut floß. Wunde durch 4 Nähte geschlossen. Drain ins Perikard. Pleura tamponiert. Die wegen Verdachtes auf Verletzung der Bauchorgane vorgenommene Laparotomie ergibt negatives Resultat. — 1,5 cm lange Rißwunde des linken Ventrikels. — Im Perikard hat sich Flüssigkeit angesammelt. Entleerung derselben durch Entfernung des Tampons. Verlauf mit Komplikationen. — Heilung.

79. Guenot. Le bull. méd. 1904, No. 50. — 1904. — W. Stichverletzung im IV. Intercostalraum. — Bewußtlosigkeit. Herztöne nicht hörbar. Puls nicht fühlbar. — Unter Äthernarkose Bildung eines osteoplastischen Lappens. An der Herzwunde eine tiefe und 3 oberflächliche Nähte angelegt. Perikard und Lunge vernäht. Pleura drainiert. Lappen adaptiert. — 1,5 cm lange penetrierende Wunde des linken Ventrikels. — Tod am 3. Tage. Sektion ergibt: Perikarditis und Pleuritis.

80. Renon. Zentralblatt f. Chir. 1904, Nr. 24, S. 752. — 1904. — M. Schußwunde im IV. Intercostalraum. — Unter Chloroform Resektion der IV. und V. Rippe. Herznaht. Perikard tamponiert. Pleura nicht eröffnet. — Verletzung des linken Ventrikels. — Tod nach 30 Stunden, infolge von Perikarditis.

81. Schubert. Deutsche Zeitschrift f. Chir., Bd. 75, Heft 1. — 1904. — M. Schußwunde im IV. linken Intercostalraum, 3 cm von der Mammillarlinie nach innen. — Herzdämpfung nicht vergrößert. Puls 112; bei Rückenlage Dämpfung im hinteren Teile der linken Brustseite. — Unter Chloroform Resektion eines Teiles der IV. Rippe. Die Wunde blutete auf der Vorderfläche nicht, auf der Hinterfläche erheblich. Auf die erstere 1 Naht, auf die letztere 2 Nähte. Fortlaufende Naht des Perikards. Brustkorb zusammen mit Pleura durch tiefgreifende Nähte verschlossen. — Penetrierende

Verletzung des rechten Ventrikels. — Flüssigkeitsansammlung in der linken Pleurahöhle. Punktion. Blutgerinnsel. — Heilung.

82. Senni. Russkij wratsch, 1904, No. 18, pag. 668. (Russisch.) — 1904. — M. Stichschnittwunde im VI. linken Intercostalraum, in der Mammillarlinie. — Starke Anämie. Puls 140. Starke Atemnot. — Unter Chloroform Bildung eines viereckigen Lappens, der Sternum und IV. bis VI. Rippe erfaßt. 6 Nähte auf die Herzwunde. Perikard vernäht. Pleura tamponiert. Lappen adaptiert. — 3 cm lange penetrierende Wunde des linken Ventrikels. — Tod am 4. Tage. Sektionsbefund: eitrige Pleuroperikarditis.

83. Somerville. The lancet, 1904, No. 4236. — 1904. — M. 2 Messerstichwunden im IV. und V. Intercostalraum, zwischen Parasternal- und Mammillarlinie. — Kollaps, Blässe, Puls schwach. Herztöne kaum hörbar. — Unter Chlor-Äthylnarkose nur die obere Wunde verbreitert. 3 Herznähte. Perikard teils vernäht, teils drainiert. Dann die 2. Wunde vergrößert und Hämopneumothorax und Verletzung des Perikards allein konstatiert. Perikard und Pleura tamponiert. (Da Intercostalräume breit, keine Rippenresektion.) — Wunde des linken Ventrikels, 0,375 Werschok[1]) lang. — Glatter Verlauf. — Heilung.

84. Stewart. Zentralblatt f. Chir. 1904, Nr. 44, S. 1284. — 1904. — M. Messerstichverletzung an der III. linken Rippe, 1 Zoll links von der Sternallinie. — Unterhautemphysem. — Bildung eines Haut-Muskellappens. Resektion der III. und IV. Rippe. Herznaht. Perikardnaht. Pleura tamponiert. Lappen adaptiert. — 0,75 Zoll lange Verletzung des linken Ventrikels. — Heilung.

85. Stude. Zentralblatt f. Chir. 1904, Nr. 14, S. 434. — 1904. — Stichverletzung. — Starke Blutung. Puls 120. — Rydygierscher Schnitt. Herz- und Herzbeutelnaht. Lappen adaptiert. — 1 cm lange Verletzung des linken Ventrikels. — Tod nach Vernähung der Hautwunde.

86. Tscherniachowski. — 1904. — M. Messerstich im IV. linken Intercostalraum, 1 Finger breit von der Brustwarze nach innen. — Linker Pneumothorax. Linker Radialispuls fehlt, rechter schlecht fühlbar. — Unter Chloroform Resektion des IV. Rippenknorpels. 3 Matratzennähte auf die Herzwunde. Perikard drainiert. Pleura durch luftdichten Tampon verschlossen. Äußere Wunde zusammengezogen. — 1,5 cm lange Verletzung des linken Ventrikels, 5 cm oberhalb der Spitze. — Temperaturerhöhung. — Heilung. Nach 10 Monaten Erscheinungen von „Symphysis cordis".

87. Bardenheuer, Münch. med. Wochenschrift, 1904, S. 1534. — Unbekannt. — Schußverletzung. — Einschuß- und Ausschußöffnung am Herzen vernäht. — Penetrierende Herzverletzung. — Tod am 3. Tage infolge von Pleuroperikarditis.

88. Bardenheuer, cf. Nr. 87. — Unbekannt. — Stichverletzung. — Herzwunde bei starker Blutung vernäht. — Verletzung des linken Ven-

---

1) Werschok = 1¾ russ. Zoll.

trikels. — Tod nach 10 Tagen infolge von septischer Pleuritis und Perikarditis.

89. Maselli. Wolff, Nr. 22. — Unbekannt. — Stichwunde. — Herznaht. — Verletzung des linken Ventrikels. — Heilung.

90. Ziembiski, Przegląd lekarski, 1903, pag. 600. — Unbekannt. — Stichverletzung. — Herznaht. — Tod.

Unter diesen 90 Fällen begegnen wir nur 9 mal Schußwunden; in 7 Fällen ist die Art des schädigenden Werkzeuges nicht genannt, in sämtlichen übrigen haben wir es mit Stich- oder Stichschnittverletzungen zu tun, die von einem Messer, Stilett oder Dolch herrühren. Was den Ausgang bei diesen oder jenen Verletzungsarten anbelangt, so starben von den 9 Patienten mit Schußwunden 5 (55,55 Proz.), während von den 74 Fällen mit Stichschnittwunden 32 letalen Ausgang hatten (43,24 Proz.); d. h. die Sterblichkeitsziffer ist bei den ersteren erheblich höher, ungeachtet dessen, daß dieselben der Meinung einiger Autoren zufolge als vollkommen aseptisch gelten sollen. Diese Erscheinung erklärt sich offenbar dadurch, daß Schußwunden verhältnismäßig schwerere Verletzungen darstellen. Wir sehen in der Tat, daß in 6 Fällen von 9 die Kugel das Herz vollständig durchbohrt hatte. Einschußöffnung auf der vorderen, Ausschußöffnung auf der hinteren Fläche desselben. Unter den Stichschnittverletzungen jedoch wurden derartige Wunden im allgemeinen nicht beobachtet; wir haben allerdings 2 Fälle, wo außer einer in die Ventrikelhöhle durchgehenden auch noch eine penetrierende Wunde der Ventrikelscheidewand bestand; beide Fälle mit letalem Ausgang.

Was die Lokalisation der Herzverletzungen anbelangt, so erwies sich als am häufigsten verletzt der linke Ventrikel — 41 mal; mit letalem Ausgang in 21 Fällen — Sterblichkeit 51,21 Proz. Der rechte Ventrikel war 33 mal verwundet — in 20 Fällen tötlicher Ausgang — Sterblichkeit 60,60 Proz.; 6 mal lag Verletzung der Herzspitze vor mit 3 Todesfällen, d. i. 50 Proz. Die Vorhöfe waren 3 mal verwundet, davon nur in einem Falle mit tötlichem Ausgang = 33,33 Proz., und endlich in einem Falle, der tötlich endete, hatten wir eine Verletzung der Art. pulmonalis an ihrer Austrittsstelle aus dem Herzen. In den übrigen 6 Fällen ist der Ort der Verletzung nicht genau bezeichnet; von dieser letzten Kategorie starben 4 = 66,66 Proz.

Die Größe der Verletzungen war äußerst verschieden; was deren Tiefe anbelangt, so gab es in 44 Fällen penetrierende Wunden; (davon in Nr. 24 und 63 sogar je 2, in Nr. 23, 35, 56, 74, 81, 87

hatte die Kugel das Herz gänzlich durchbohrt und in Nr. 6 und 9 bestand außer je einer penetrierenden Wunde des Ventrikels je eine penetrierende Verletzung der Ventrikelscheidewand). Von diesen 44 Kranken starben 27, d. i. 61,11 Proz. Nicht penetrierende Wunden gab es 33 mit 16 Todesfällen, was 48,48 Proz. entspricht. In Nr. 27, 62 bestand je eine penetrierende und je eine nicht penetrierende Wunde. In Nr. 30 wurden 8 zum Teil penetrierende Wunden beobachtet; in Nr. 41 und 57 ist der Charakter der Verletzungen (ob penetrierend oder nicht) nicht sicher gestellt; in den übrigen 8 Fällen ist gar nicht angegeben, ob die Wunde zu den penetrierenden gehörte, oder nicht.

So hat denn sogar bei operativer Behandlung die Tiefe der Wunde, d. h. deren Ausdehnung bis in den Herzraum, einen großen Einfluß auf den Ausgang.

Nach diesen kurzen Bemerkungen möchte ich noch bei der klinischen Seite der Frage verweilen.

Eine Herzverletzung mit Sicherheit zu erkennen, vermögen wir gegenwärtig noch nicht, da ungeachtet der umfangreichen Arbeiten von Fischer (3), Loison (1)[1]), Napalkow (5), Ikawitz (4), Wolff (7), Tschugajew (9) und anderen untrügliche pathognomische Kennzeichen, von denen diese Verletzungen begleitet wären, noch nicht festgelegt sind. Im allgemeinen nimmt man zur Richtschnur: die Lokalisation der Wunde, Erscheinungen des Hämopneumothorax, Vergrößerung der Herzdämpfung, Trübung, oder sogar Fehlen der Herztöne, Vorhandensein verschiedenartiger Geräusche — Reibegeräusche, blasende Geräusche u. a. m. — im Bereiche des Herzens, die Erscheinungen der akuten Anämie, Veränderungen von seiten des Pulses, den schweren Allgemeinzustand des Patienten. Doch oft entspricht die Schwere der Symptome nicht der Schwere der Herzverletzungen, so daß bisweilen eine unbedeutende Wunde von äußerst schweren Symptomen begleitet ist, während in anderen der Patient sich bei einer schweren Verletzung verhältnismäßig wohl fühlt. Eine für die Diagnostizierung der Herzverletzungen interessante Tatsache vermerkt Borzymowski (10), und zwar fehlte in seinem zweiten Falle der Puls in der linken Radialis, während er in der rechten fühlbar war. In unserem Falle bestand diese Erscheinung gleichfalls, und eine relative Schwäche des Pulses an der linken Hand war sogar auch an den folgenden Tagen bemerkbar. Sollte

1) Die Zahlen beziehen sich auf das am Schlusse dieser Arbeit befindliche Literaturverzeichnis.

sich diese Erscheinung als beständig erweisen, so hätten wir an ihr ein Kardinalsymptom.

Das das Herz verletzende Instrument infiziert bei seinem Durchgange durch den Herzbeutelraum diesen letzteren und ruft dadurch Perikarditis hervor, die eine Todesursache für diejenigen Fälle abgibt, die nicht unmittelbar nach Erhalt der Wunde sterben. Viel Anlaß zu Streitigkeiten gibt die Frage von den Methoden, die geeignet wären, der Entstehung einer Perikarditis vorzubeugen. Während Loison (1), Napalkow (5), Steyner (11), Watten (12), Salomoni (13), Sherman (14), Woinitsch-Sianoshenzki (15), Trojanow (16), Schubert (17), Pagenstecher (18) u. a. zur Verhütung des Ausbruchs einer eitrigen Perikarditis nach Herznaht die Drainage des Herzbeutels unbedingt empfehlen, — bestehen Barth (19), Wolff (7), Renon (20), Grekow (8), Terrier und Reymond (21), Villard (22), Borzymowski (10) auf der vollständigen Schließung desselben, hierbei von der Ansicht ausgehend, daß der Tampon selbst die Entstehung einer Perikarditis zu begünstigen vermag und noch dazu das Wundsekret im Herzbeutel zurückhält. Diese überaus wichtige und gleichzeitig strittige Frage kann, scheint mir, nur auf Grund von durch die Erfahrung gewonnenen Tatsachen entschieden werden. Die bis jetzt vorhandenen Fälle sind noch zu wenig zahlreich, um endgültige Schlüsse zu gestatten, und doch müssen wir aus denselben nach Möglichkeit Nutzen ziehen.

In unseren Fällen wurde das Perikard 42 mal vollständig verschlossen (Nr. + 1, + 2, 7, 8, + 9, 10, + 12, + 15, + 17, 19, + 20, + 22, 24, + 26, + 28, 29, + 31, 34, + 35, 36, + 37, + 39, + 40, + 44, 46, + 47, 54, + 59, 62, + 63, + 64, 65, + 66, 71, 74, 75, + 76, + 79, 81, + 82, 84, + 85)[1]); davon starben 25, worunter in 10 Fällen (Nr. 2, 9, 15, 20, 22, 31, 35, 39, 66, 85) der Tod nicht die Folge einer Infektion des Perikards war, so daß in diesen Fällen die Operationsmethode keinen Einfluß auf den Ausgang haben konnte.

Tamponiert oder drainiert wurde der Vorhof 23 mal (Nr. 3, 14, + 21, 25, + 30, 32, + 33, 50, + 52, + 53, 55, 56, 58, 61, + 67, + 68, 69, 70, 77, 78, + 80, 83, 86), und von den 8 ums Leben Gekommenen starben infolge von Infektion des Herzbeutels nur 4 (Nr. 21, 33, 53, 80). Zu dieser Gruppe rechne ich auch den Fall Nr. 70, ungeachtet dessen, daß anfänglich Nahtverschluß des Herzbeutels ausgeführt wurde, da der Patient erst nach Drainierung desselben geheilt wurde.

1) Das vor der Zahl stehende Zeichen + bedeutet für den betreffenden Fall letalen Ausgang.

Tabelle Nr. 2 gibt eine Übersicht der Ergebnisse der einen, wie der anderen Methode:

Tabelle Nr. 2.

	Anzahl der Fälle	Exitus	Sterblichkeit	Gestorben nicht an Perikarditis	Sterblichkeit bei Ausschluß der nicht an Perikarditis Gestorbenen
Herzbeutel vernäht	42	25	59,52 Proz.	10	46,87 Proz.
„ drainiert	23	8	34,78 „	4	21,05 „

Aus Tabelle Nr. 2 ist also ersichtlich, daß die Kranken bei Drainage des Perikards mehr als 2 mal größere Chancen haben gesund zu werden, als bei vollständigem Verschluß desselben. Bezüglich der übrigen 25 Fälle sind leider in dieser Hinsicht keinerlei Angaben vorhanden.

Ein solches Resultat des Perikardverschlusses durch die Naht hat nichts Erstaunliches, da wir es hier hauptsächlich mit Messerwunden, d. h. mit Wunden zu tun haben, die schon a priori als infiziert gelten müssen. Die Befürchtungen einiger Forscher, daß der Tampon an und für sich durch Reibung eine reaktive Entzündung hervorzurufen und zugleich das Wundsekret im Perikard zurückzuhalten vermöchte, finden wenig Bestätigung. In unserem Falle leistete die Entfernung des Drains augenscheinlich der Erhöhung der Temperatur Vorschub, d. h. behinderte den Abfluß des Wundsekrets. Die Drainierung ergäbe zweifellos noch weit bessere Resultate, wenn man dabei stets den Weisungen Woinitsch-Sianoshenzkis (15) folgen und den Tampon in den untersten Winkel des Perikards einführen wollte, denn wie die Beobachtungen von Schaposchnikow (23), Brentano (24), Rehn (2), Romberg (25) gezeigt haben, wird das Herz bei Perikarditis von der Flüssigkeit zur Thoraxwand hin abgedrängt. Die Drainage hat allerdings den Nachteil, daß sich Adhäsionen zwischen Thoraxwand und Perikard und wahrscheinlich sogar auch zwischen ersterer und dem Herzen selbst bilden, wie das in unserem Falle erfolgte. Doch diese Möglichkeit einer Synechienbildung wird häufig genug auch dann beobachtet, wenn die Drainage des Herzbeutels nicht ausgeführt wurde. Bereits Amerio (26) hat durch Versuche an Kaninchen gezeigt, daß bei einer einfachen Eröffnung des Perikards mit dem Messer eine Ver-

wachsung der Brustwand mit den Wundrändern stattfindet. Diese Beobachtung hat später auch Napalkow bestätigt. Wie häufig eine derartige Erscheinung bei Personen ist, die eine Herzverletzung davongetragen, läßt sich daraus schließen, daß von den in der Statistik von Ikawitz angeführten 13 nicht operierten Kranken mit Messerwunden, die nach Ablauf von 2 Wochen — d. i. eines zur Bildung merklicher Verwachsungen vollkommen ausreichenden Zeitraumes — starben, in 4 Fällen diese Verwachsungen zur Beobachtung gelangten. Noch öfter müssen sich Synechien bei operativer Behandlung, auch sogar bei völligem Nahtverschluß des Herzbeutels herausbilden.

Bei Herzverletzungen wird fast stets die Pleurahöhle mit eröffnet. Von unseren 90 Fällen war die Pleura davon verschont geblieben nur in Nr. 40, 44, 48, 53, 55, 74, 80. Wie unangenehm diese fast unvermeidliche Komplikation ist, kann man daraus ersehen, daß z. B. Wolff (7) nach Eröffnung der Pleura auftretendes Empyem wenn nicht gar für die Haupttodesursache ansieht. Deshalb ist es von gleicher Wichtigkeit, sowohl der Entstehung einer Pleuritis vorzubeugen, als einer etwaigen Perikarditis entgegenzuarbeiten. Um dieses Ziel zu erreichen, vernähen einige die eröffnete Pleura vollkommen, andere hingegen drainieren dieselbe durch die schon vorhandene, oder eine eigens zu diesem Zwecke angelegte Öffnung.

In den von mir gesammelten Fällen wurde die Pleura 27 mal tamponiert (Nr. +1, 3, +12, 14, +15, +21, +22, 24, +26, +28, +30, 32, +33, +35, +52, 55, 56, 61, +64, 65, +67, 71, 78, +79, +82, 83, 84), wovon 15 starben. Schließung der Pleura aber erfolgte in 25 Fällen (Nr. 7, 8, +9, 10, 19, +20, 25, 29, +31, 34, 36, +37, +39, 46, +47, +59, 62, +63, +66, 70, 75, +76, 81, +85, 86), worunter 11 tötlich ausgingen.

Die Vorzüge des vollkommenen Verschlusses der Pleura ersieht man aus Tabelle Nr. 3 S. 311.

Diese Zahlen sagen uns klar und deutlich, daß man die Behandlung der beiden serösen Hohlräume — Perikard- und Pleurahöhle — nur bis zu einem gewissen Grade mit gleichem Maße messen darf, was aber bei einigen Forschern übersehen wird. Mir scheint, daß durch den Unterschied der diesen Organhöhlen eigenen Funktionen auch der Unterschied im Verlaufe bei gleicher Behandlungsmethode bedingt ist. Während das Perikard ein in beständiger Bewegung befindliches Organ umschließt, dessen Bewegungen noch dazu bei Verletzungen äußert beschleunigt sind, umgibt die Pleura-

Tabelle Nr. 3.

	Anzahl der Fälle	Anzahl der Todesfälle	Sterblichkeit	Anzahl der nicht an Pleuritis Gestorbenen	Sterblichkeit bei Ausschluß der nicht an Pleuritis Gestorbenen
Pleura verschl. . .	25	11	44 Proz.	5 (Nr. 9, 20, 31, 39, 85)	30 Proz.
„ tampon. . .	27	15	55,55 „	6 (Nr. 15, 22, 30, 35, 52, 67)	42,85 „

höhle ein wenig bewegliches Organ, die Lungen, deren Beweglichkeit sich bei Pleuraverletzungen erheblich vermindert, in welchem Falle der Patient unwillkürlich die verwundete Seite schont. Bei Eindringen von Infektionsstoffen, was besonders bei Messerwunden zweifellos zu geschehen pflegt, macht sich dieser Unterschied eben auch im Sinne einer ausgedehnteren und stürmischeren Ausbreitung der Infektion in der Perikardhöhle fühlbar, was sich nur durch die Drainage derselben wettmachen läßt. Jedoch bei der begrenzten Lokalisierung der Entzündung in der Pleurahöhle prävaliert die Gefahr einer Infektion von außen her durch das Tampon, was durch die vortrefflichen Resultate der konservativen Behandlungsweise penetrierender Brustverletzungen vollauf bestätigt wird.

In meinem eigenen Falle habe ich die Pleura nicht durch die Naht, sondern durch einen Tampon nach Prof. N. M. Wolkowitsch verschlossen. Bei penetrierenden Stichschnittwunden der Brust, die mit starker innerer Blutung kompliziert sind, verschließt Prof. Wolkowitsch nach vorausgegangener Rippenresektion, breiter Eröffnung der Pleura und Stillung der Blutung, die Wunde durch einen nicht tiefgehenden, kompakten Mikuliczschen Tampon, der die Pleurahöhle gegen das Eindringen von Außenluft schützt und gleichzeitig, besonders bei auf der Hinterseite des Thorax befindlichen Wunden, als Drainage dient. Bei günstigem Verlaufe wächst die Lunge, die sich nach vorausgegangener Aufsaugung des Pneumothorax ausdehnt, rings um das Tampon an die Pleura costalis an; man erhält nach Fortnahme des Tampons eine begrenzte Höhle von der Größe einer Apfelsine. Sollte sich jedoch Pleuritis einstellen, so haben wir in

jedem gegebenen Moment die Möglichkeit, den Tampon zu entfernen und die ganze Pleurahöhle mit Marly anzufüllen, da die Pleuritis in den ersten Tagen auftritt, wenn die Lunge noch nicht im ganzen Umkreise an den Tampon und die Pleura costalis hat festwachsen können. Deshalb vereint diese Methode sämtliche Vorteile, sowohl der Verschließung, als auch der Tamponade der Pleura, ohne jedoch deren Nachteile aufzuweisen. Einen ähnlichen Tampon, doch nur für die zeitweilige Stillung der Blutung aus der Art. intercost. bringt Desault (Tschugajew) (9) in Vorschlag.

Wir möchten nun noch eine wichtige Frage berühren, der eine geringere Bedeutung beigemessen wird, als ihr zukommt, ich meine die Frage, nach welcher Methode das Herz freigelegt werden soll. Auch hier müssen wir wiederum das Nichtvorhandensein von fest ausgearbeiteten Regeln vermerken. Während die einen Forscher das Herz bloßlegten, indem sie nur die äußere Wunde vergrößerten und den Intercostalraum aufschnitten (Somerville), resezierten andere eine oder mehrere Rippen, während wieder andere einen Haut-Muskel-Knochenlappen von verschiedener Gestalt bildeten, in den sie entweder die Rippen allein (Del Vecchio, Parozzani Giordano, Rotter, Fontan, Ninni, Brachini), oder die Rippen und das Brustbein in seiner ganzen Breite einschlossen (Rydygier. Loison, Wehr, Pagenstecher, Marion, Lorenz, Borzymowsky); wieder andere endlich bildeten zuerst einen Haut-Muskellappen, worauf sie eine Rippenresektion vornahmen und den Defekt des Brustkastens durch den vorher gebildeten Lappen verdeckten (Grekow, Zeidler, Stewart). Im allgemeinen kommen aber als grundlegend nur die Resektions- und die Knochenplastikmethode in Betracht und werden auch am häufigsten geübt. In unseren Fällen wurde das Herz 37 mal durch Resektion und 26 mal mit Hilfe eines knochenplastischen Lappens freigelegt, wobei das Resultat in diesen wie in jenen Fällen fast ein gleiches war.

Die Sterblichkeit gibt also keine Grundlage für die vergleichsweise Bewertung der einen oder anderen Methode, wir müssen daher von irgendwelchen anderen Erwägungen ausgehen. Die Anhänger der knochenplastischen Methode weisen hin: 1. auf den Vorzug einer breiteren Freilegung des Herzens und auf die Möglichkeit, das Herz unter solchen Umständen von allen Seiten besichtigen zu können, 2. auf das schnellere Heilen der Wunde und 3. auf die Restitutio ad integrum des Brustkorbes. Wir sehen aber, daß ein einfaches Aufschneiden des Intercostalraumes genügenden Zutritt zum Herzen gegeben hat (Nr. 73, 83); einen um so größeren Spiel-

raum kann man erhalten bei Resektion einer, oder im äußersten Falle einiger Rippen. Dazu muß noch die erhebliche Verschiebbarkeit des Herzens in Betracht gezogen werden, worauf Watten (12) und Gerzen (27) hinweisen. Diese Verschiebbarkeit gab Schwerin (28) (Nr. 61) die Möglichkeit, mit Hilfe von Resektion der IV. linken Rippe und eines Teils des V. Rippenknorpels eine Wunde des rechten Vorhofes zu nähen und ermöglichte Schubert (17) (Nr. 81), bei Resektion gleichfalls der IV. linken Rippe eine Verletzung der Hinterfläche des rechten Ventrikels durch Naht zu schließen. Im allgemeinen erfordert die Bildung eines knochenplastischen Lappens mehr Zeit und ist von größerem Blutverlust begleitet als die Rippenresektion; die Zeit ist aber bei Herzverletzungen sehr kostbar und das Blut um so mehr. Außerdem kommt es beim Ablösen des Lappens von der Wandpleura und beim Umbiegen desselben an seiner Basis bisweilen zur Läsion der Pleura, was nämlich eine unangenehme Komplikation bedeutet, um so mehr als in einigen Fällen — wie wir gesehen haben — die Pleura bei der primären Verletzung unversehrt geblieben sein kann. Endlich hat diese recht komplizierte Operation eine bereits genau präzisierte Diagnose zur Voraussetzung, die sich in diesen Fällen leider aber bei weitem nicht immer stellen läßt.

Als ein Hauptvorzug der Resektion erscheint, meiner Meinung nach, die Beseitigung der starren vorderen Thoraxwand in der Herzgegend. Die Bedeutung, die dieser Tatsache zukommt, wird vollkommen verständlich, wenn wir uns ins Gedächtnis rufen, wie oft sich bei Herzverletzungen Synechien zwischen Brustkorb, Perikard und Herz bilden. Diesem Umstande werden wir besonders in dem Falle Rechnung tragen müssen, wenn die Vorzüge der Drainierung des Herzens auch fernerhin Bestätigung finden sollten und aus bloßen Vermutungen zu streng festgestellten Tatsachen werden sollten, da bei Anwendung des Tampons die Bildung von Adhäsionen zwischen Perikard und Thorax unvermeidlich, zwischen Perikard und Herz wahrscheinlich.

Bei Resektion einer, oder noch besser mehrerer Rippen beseitigt die Bildung eines verschiebbaren Thoraxbereiches an der Verwachsungsstelle von Perikard und Herz die Folgen dieser äußerst schweren Erkrankung, was Brauer (29), Beck (30), Umbert (31), Lenharz (32) an ihren Fällen nachgewiesen haben. Und in der Tat werden die Beobachtungen dieser Autoren, die Ergebnisse der operativen Behandlung der Mediastinoperikarditis betreffend, voll und ganz durch die Fälle von Zeidler (Nr. 75), Isnardi (Nr. 55), Schachowski (Nr. 77) und durch den unsrigen (Nr. 86) bestätigt,

wo bei Herzverletzung und Ausbildung von Verwachsungen des Herzens mit seinem Beutel die Patienten sich, dank der Rippenresektion, vollkommen wohl befanden, da denselben nicht nur ihr Leben, sondern auch die Arbeitsfähigkeit erhalten geblieben ist. Freilich ist infolge des Ausfalls, den das Brustskelett erlitten, das Herz seines natürlichen Schutzes beraubt, wir vermögen ja aber immer dasselbe auf künstlichem Wege durch eine geeignete Prothese zu schützen.

Wenn auch eine bestimmte Antwort auf die Frage, welcher Methode man bei der operativen Behandlung von Herzverletzungen den Vorzug zu geben habe, bis hierzu noch nicht gegeben werden kann, so ist doch jedenfalls die Zweckmäßigkeit der Herznaht über jeden Zweifel erhaben. Schon gegenwärtig, wo die theoretische Seite der Frage noch ganz ungenügend erforscht ist, müssen die praktischen Resultate als glänzend bezeicnhet werden. Haben wir doch gesehen, daß Kranke, die einem sicheren Tode verfallen schienen, — „Lebendig-Tote" — (Rydygier) geheilt wurden (Ramoni Nr. 24, Hill Nr. 54, Wolff Nr. 73, Guenot Nr. 79). Ja noch mehr, alle 3 Kranken mit Vorhofverletzungen — Verletzungen, die früher als unbedingt tödlich galten — blieben am Leben; allerdings starb der eine von ihnen — Giordanos Patient — nach Verlauf von 18 Tagen, die Ursache seines Todes war jedoch eine zufällige Komplikation — die Perikarditis.

Diese Tatsachen berechtigen uns zu den kühnsten Hoffnungen und die Zeit ist vielleicht nicht mehr fern, wo die Forderung Rotters (33) — daß für jeden Arzt die Herznaht, gleich der Tracheotomie, obligatorisch sein müsse — voll und ganz verwirklicht werden wird; fürs erste aber müssen wir die Fontansche (34) Regel zur Richtschnur nehmen — operieren, falls die Wunde im Bereiche des Herzens liegt und die vorhandenen Symptome auf eine Herzverletzung hinweisen.

Wir machen doch, sagt Pagenstecher (18), bei Verdacht einer penetrierenden Bauchwunde, die Laparotomie.

Meinen verbindlichsten Dank sage ich den Herren Kollegen — A. B. Bernstein für die Beobachtung der Herztätigkeit nach der Operation und — N. D. Strashesko für die Untersuchung des Kranken in der therapeutischen Universitätsklinik.

Literaturverzeichnis.

1. Loison, Des blessures du péricarde et du coeur et de leur traitement. Revue de chir. 1899, livr. I—III.
2. Rehn, Über penetrierende Wunden und Herznaht. Arch. f. klin. Chir., Bd. 59, Heft 2, 1897.
3. Fischer, Die Wunden des Herzens und Herzbeutels. Arch. f. klin. Chir. 1868, Bd. 9.
4. Ikawitz, Zur Frage vom operativen Eingriff bei Herzverletzungen. Diss. Moskau 1903. (Russisch.)
5. Napalkow, Herzchirurgie. Russkaja chirurgija, Bd. XXIII. St.-Petersburg 1902. (Russisch.)
6. Sherman, The suturing of heart wunds. The Lancet 1902, No. 4117.
7. Wolff, Über 3 Fälle von Herznaht wegen Herzverletzung. Deutsche Zeitschr. f. Chir., Bd. 69.
8. Grekow, 3 Fälle von Herznaht. Russkij chirurgitscheskij archiw 1904, Buch 6. (Russisch.)
9. Tschugajew, Ausgewählte Kapitel aus der unaufschiebbaren Chirurgie. Teil III. Beilage zu No. 49 der „Chirurgija", 1901. (Russisch.)
10. Borzymowski, Trzy przypadki zaszycia ran serca i teorya zszywania ran serca. Medycyna 1904, No. 25—30.
11. Steyner, Pamiętnik lekarskiego towarzystwa Warszawskiego 1903, p. 969.
12. Watten, Zur operativen Behandlung der Stichverletzung des Herzens. Deutsche med. Wochenschr. 1901, Nr. 17.
13. Salomoni, Jahresber. f. Chir. 1903, S. 622.
14. Sherman, Jahresber. f. Chir. 1903, S. 610.
15. Woinitsch-Sianoshenzki, IX. Pirogowscher Kongreß 1904. Ref. russkij chirurgitscheskij archiw 1904, Buch 5. (Russisch.)
16. Trojanow, Ibidem. (Russisch.)
17. Schubert, Schuß durch das Ventrikelseptum des Herzens. Herznaht. Heilung. Deutsche Zeitschr. f. Chir., Bd. 75, H. 1.
18. Pagenstecher, Weiterer Beitrag zur Herzchirurgie. Die Unterbindung der verletzten Art. coronaria. Deutsche med. Wochenschr. 1901, Nr. 4.
19. Barth, XXXII. Kongreß deutscher Chirurgen. Zentralbl. f. Chir. 1903, Nr. 36.
20. Renon, Zentralbl. f. Chir. 1904, Nr. 24, S. 752.
21. Terrier et Reymond, Chirurgie du coeur et du péricarde. Paris 1898.
22. Villard, XV. Kongreß französischer Chirurgen. Ref. russkij chirurgitscheskij archiw 1903, Buch 6, S. 1129.
23. Schaposchnikow, Zur Perikarditisfrage. Rußkij archiw professora Podwyssozkawo 1896, Teil II. (Russisch.)

23a. Derselbe. Zur Frage von der Lage des Herzens in der exsudativen Flüssigkeit bei Perikarditis und von den Perikardpunktionen. Chirurgija 1905, Buch 1. (Russisch.)

24. Brentano, Zur chirurgischen Behandlung der Perikarditis. Deutsche med. Wochenschr. 1898, Nr. 32.
25. Romberg, Die Krankheiten des Herzbeutels. Handbuch von Ebstein und Schwalbe. Russ. Übers. Charkow 1900. (Russisch.)

26. Amerio, Ref. Wratsch 1894, Nr. 20, S. 580. (Russisch.)
27. Gerzen, Zur Kasuistik der Herzverletzungen. Medizinskoje oboserenije 1904, Buch 7. (Russisch.)
28. Schwerin, XXXII. Kongreß deutscher Chirurgen. Zentralbl. f. Chir. 1903, Nr. 36, S. 58.
29. Brauer, Ref. Zentralbl. f. Chir. 1903, Nr. 36, S. 61.
30. Beck, Zur Kardiolysis bei chronischer adhäsiver Mediastinoperikarditis post. pleuritica. Archiv f. klin. Chir. Bd. 73, H. 4.
31. Umbert, Ref. Wratschebny wiestnik 1905, Nr. 10, p. 159. (Russisch.)
32. Lenharz, Ibidem. (Russisch.)
33. Rotter, Die Herznaht als typische Operation. Münch. med. Wochenschr. 1900, Nr. 3.
33a. Derselbe, Zur Herzfreilegung auch rechts vom Sternum. Ibidem 1904, Nr. 1.
34. Fontan, Ref. Ruskij. chirurgitscheskij archiw 1903, Buch 6, pag. 1128. (Russisch.)

XIII.

Myxofibrosarkom der Bursa achillea post.

Ein Beitrag zur Kenntnis der Schleimbeuteltumoren.

Von

Dr. A. Martina in Graz.

(Mit 3 Abbildungen.)

Den von den Schleimbeuteln ausgehenden Geschwülsten wurde anscheinend bis in die jüngste Zeit von seiten der Chirurgen, die wohl die meiste Gelegenheit haben, derartige Tumoren zu beobachten, nur geringe Beachtung geschenkt. Wenigstens wird ihrer auch in den neuesten Lehrbüchern entweder gar nicht oder nur ganz flüchtig gedacht. Und doch stellen sie keine so harmlosen Gebilde dar, daß sie nicht einiges Interesse verdienten, zumindest in prognostischer Hinsicht, da bei ihrem meist malignen Charakter die Möglichkeit eines Rezidivs besteht, wenn auch ihre Neigung zur lokalen Wiederkehr oder allgemeinen Verbreitung im Verhältnis zu gleichartigen Tumoren anderer Lokalisation glücklicherweise eine mehr beschränkte ist.

Ranke gebührt das Verdienst, das bis dahin ziemlich vernachlässigte Kapitel der Schleimbeutelerkrankungen mehr in den Vordergrund der allgemeinen Aufmerksamkeit gerückt und nach dem Vorschlage von Volkmann und Nancrede die echten Schleimbeutelgeschwülste von ähnlichen Bildungen meist entzündlichen Ursprungs getrennt zu haben. Ranke konnte samt zwei eigenen Fällen nur 7 Beobachtungen von echten Schleimbeutelgeschwülsten mitteilen. Eine noch schärfere Kritik übte Adrian, der von den Fällen Rankes die ausschied, bei denen sich Carcinome in der Wandung des durch eine Fistel nach außen kommunizierender Schleimbeutels entwickelten. Nach Ausstoßung aller zweifelhaften Fälle vermochte Adrian mit zwei eigenen 19 Beobachtungen von

sicheren Schleimbeutelgeschwülsten zusammenstellen. Seit der ausführlichen Publikation von Adrian ist, soweit ich wenigstens in die neueste Literatur Einsicht nehmen konnte, keine weitere Mitteilung erfolgt. Diese noch immer armselige Kasuistik, um mich eines Ausspruches von Ranke zu bedienen, vermag ich um einen weiteren Fall zu vermehren, dessen Krankengeschichte folgende ist.

C. v. M., Offizier, 29 Jahre, war bis auf einen vor 6 Jahren erlittenen linksseitigen Knöchelbruch stets gesund; vor 4 Wochen bemerkte er, daß der Schuh auf den linken Fuß schwieriger anzuziehen sei wegen einer leichten Schwellung zu beiden Seiten der Achillessehne. Anfangs maß er dem Leiden keine Bedeutung bei; indes zwangen ihn zunehmende Schmerzen, Einschränkung der Beweglichkeit des Fußes im oberen Sprunggelenk,

Fig. 1.

Fig. 2.

namentlich bei der Dorsalflexion, ärztliche Hilfe in Anspruch zu nehmen. Eine Ursache vermag Patient nicht anzugeben, doch wäre die Möglichkeit eines Traumas, da der Kranke eifriger Reiter ist, nicht auszuschließen. Gonorrhoe und Lues wird negiert, Residuen dieser Infekte sind nicht auffindbar.

Hinter den Knöcheln des linken Fußes ist eine gleichmäßige, außen stärker hervortretende Schwellung (s. Abbildungen 1 u. 2), die die Fossae retromalleolares vollkommen ersetzt. Die Haut darüber ist normal, etwas verdünnt, verschieblich, mit merkbarer Venenzeichnung, die bereits in früheren Fällen (Dollinger, Ranke, Duret, Berkeley Hill) beobachtet wurde. Die Oberfläche der Anschwellung ist höckrig, die Konsistenz anscheinend überall hart. Bei erschlaffter Achillessehne läßt sich der Tumor von der einen zur anderen Seite durchdrücken, auch gegen die Nachbarschaft gut bewegen. Die Dorsalflexion ist sehr eingeschränkt. Der Fuß

ist in leichter Spitzfußstellung und proniert (Schüler), besonders deutlich beim Gange, in dem Bestreben, durch Entspannung der Wadenmuskulatur den Druck der Achillessehne auf die Geschwulst zu vermeiden (Rößler). Weder die zugehörigen noch die entfernteren Lymphdrüsen sind geschwollen.

Die Diagnose wird mit großer Wahrscheinlichkeit auf einen Tumor der Bursa achillea post. gestellt.

Operation (Prof. Payr). Unter Lokalanästhesie (Cocain-Adrenalin-Schleich) und v. Esmarchscher Blutleere wird ein 15 cm langer, leicht bogenförmiger Hautschnitt an der Innenseite des Fußes gemacht. Ein mächtiges Konvolut erweiterter Venen im subkutanen Gewebe wehren den Zutritt zu dem Tumor, so daß eine zeitraubende Unterbindung derselben nötig wird. Darauf gelingt es ohne Schwierigkeit, die vollkommen abgegrenzte Geschwulst von der Nachbarschaft loszutrennen. Um eine Verlängerung des Hautschnittes über die Achillesschne wegen späterer nach-

Fig. 3.

teiliger Folgen durch Druck zu vermeiden, wird an der Außenseite zwischen Knöchel und Sehne ein zweiter Hautschnitt angelegt und die Exstirpation des Tumors beendet. Die Wunde wird nach außen durch 48 Stunden mittelst eines Glasrohres drainiert Kompressionsverband und Lagerung des Beines auf eine Holzschiene für acht Tage. Die Heilung der Wunde verzögert sich durch umschriebene Nekrosen an den Rändern des zwischen den beiden Schnitten gelegenen dorsalen Hautlappens und erfolgt in sechs Wochen.

Der Fuß zeigte im Anfang der Nachbehandlung starke Neigung, die vor der Operation bereits bestandene Spitzfußstellung zu vergrößern. Doch korrigierte sich der Zustand bald, als Patient herumgehen konnte. Die Schmerzempfindlichkeit, die im Beginn des Gebrauches des Beines ziemlich groß war, schwand nach mehreren Gehversuchen. Die Haut in der Umgebung der Knöchel blieb noch längere Zeit ödematös. Alle Bewegungen in den beiden Sprunggelenken sind im weitesten Umfange möglich.

Makroskopischer Befund des exstirpierten Tumors (s. Abbild. 3). Die Geschwulst ist in den größten Dimensionen 11 cm lang und

7 1/2 cm breit. In der Mitte, entsprechend dem geringeren Raum zur Entwicklung zwischen Achillessehne und Fascia sural. prof., ist die Dicke etwas geringer, als an den peripheren Teilen, die in den Fossae retromalleol. lagen. Der Tumor setzt sich aus kleineren und größeren Knollen zusammen, die durch breite Bindegewebssepten voneinander geschieden sind; eine eigene dünne, stellenweise leicht abziehbare Kapsel grenzt sie gegen die Oberfläche ab. Die Konsistenz der Knoten ist zumeist derb, nur vereinzelt weich entsprechend regressiven Erscheinungen. Auf dem Durchschnitt wechselt die Farbe zwischen weiß und graubaun; an mehreren Stellen sind die Knollen im Zentrum durch starke Blutungen erweicht.

Mikroskopischer Befund. Die aus verschiedenen Partien des Tumors stammenden Stücke werden mit Hämalaun-Eosin, Löfflers Methylenblau, Thionin, Mucikarmin (P. Meyer), nach van Gieson und Weigert gefärbt. Die histologischen Bilder sind nicht reich an Abwechslung. Der Hauptsache nach besteht der Tumor aus kleinen spindelförmigen Zellen, die bald dicht gedrängt nebeneinander lagern, bald wieder durch eine scheinbar homogene Grundsubstanz, die stellenweise fibrillären Bau erkennen läßt, getrennt erscheinen.

Reiche Mitosen und überzählige Kernbildung weisen auf ein lebhaftes Wachstum der Geschwulst hin, während an anderen Stellen die Ausreifung der Zellen zu langgestreckten protoplasmaarmen Spindelzellen und Bindegewebsfibrillen zur Annahme berechtigen, daß die Ausbreitung der Geschwulst daselbst zu einem gewissen Abschluß gekommen ist. An den Orten vermehrter Zellteilung sind bald kleinere bald größere Zellkomplexe teilweise oder ganz dem Gewebstod verfallen; an anderen Stellen kommt die Erschöpfung der vitalen Eigenschaften zum Ausdruck durch Umwandlung des Zellplasmas in Schleim mit Erhaltung der Kernkonturen oder unter vollkommenen Aufgeben jeglicher Struktur. Im letzteren Falle entstehen Hohlräume, die die Mutterzelle an Volumen übertreffen und in ihrem Innern Schleim nachweisen lassen. Durch Konfluenz kommt es zu verschieden großen, bald rundlichen, bald ovalen, aber auch unregelmäßig zackigen Lückenbildungen, die durch ihren schleimigen Inhalt und durch deutlich erkennbare Reste verschmolzener Zellgrenzen die Art ihrer Entstehung erschließen lassen. Im Gegensatz zu diesen Degenerationserscheinungen fallen, wenn auch nicht häufig, Stellen auf, wo in einer reichlichen schleimigen Grundsubstanz typische, sternförmige Myxomzellen erkennbar sind. Schließlich wäre noch der Blutungen zu gedenken, die teils zerstreut zwischen den Gewebselementen, häufig aber so massig auftreten, daß sie, schon makroskopisch sichtbar, weite Strecken der Geschwulst ihres ursprünglichen Charakters berauben.

Die Lokalisation des Tumors in der Bursa achillea post. wie in diesem Falle scheint ungewöhnlich selten zu sein; wenigstens konnte ich in der mir zugänglichen Literatur keine diesbezügliche Mitteilung auffinden. Mit Vorliebe entstehen diese Geschwülste, wie aus der Zusammenstellung von Adrian ersichtlich ist, aus der Bursa praepatellaris, möglicherweise deshalb, weil dieser Schleimbeutel am meisten Insulten ausgesetzt ist und in manchen Fällen

das Trauma vielleicht doch eine nicht ganz zu negierende Ursache für die Entstehung von Neubildungen abgibt. Ob auch im vorliegenden Falle das Trauma eine Rolle spielt, läßt sich schwer ermitteln; auszuschließen wäre es nicht, da Patient die Möglichkeit wiederholter Kontusionen beim Reiten zugibt.

Die Diagnose war in diesem Falle wegen einer Reihe ziemlich verläßlicher Anhaltspunkte (rasches Wachstum, derbe Konsistenz, Mangel an Fluktuation) mit großer Wahrscheinlichkeit zu stellen, wenn auch das Aussehen des Fußes bei bloßer Betrachtung zunächst den Gedanken an ein typisches Hygrom nahelegte. Erleichtert wurde die Diagnose auch durch die bestimmte Angabe des Patienten, daß früher nie eine Schwellung in dieser Gegend bestand; sie wäre dem Kranken bei dem engen Schuhwerk, das er zu tragen pflegt, gewiß aufgefallen, sowie er den Tumor gleich anfangs bemerkte. Schwierig kann die Diagnose werden, wenn der Tumor längere Zeit besteht und ein langsames Wachstum zeigt gegenüber chronischen Veränderungen im Schleimbeutel aus verschiedenen Ursachen. In Frage kommen die Bursitis proliferans (Virchow), in neuerer Zeit als Hygroma destruens (Graser) oder Hygroma edestructione (Langemak) bezeichnet, besonders dann, wenn die Wandung sehr verdickt ist, die Hohlräume im Innern sehr klein oder durch Verwachsen der gegenüberliegenden Wände verödet sind (Mettenheimer). Lagern sich noch Kalksalze ab (Hygromas calcifiés von Vitrac und Lambie, Milian und Neveu) oder enthalten traumatisch veränderte Schleimbeutel freie Exostosen (Osteochondrome) (Toussaint und Schwarz), so kann die Unterscheidung gegenüber solideren Geschwülsten (Chondromen und Osteonchondromen) schwer fallen. Desgleichen könnten ausgedehnte hyaline Degeneration in chronisch entzündeten Schleimbeuteln (Wilms) Anlaß zu Verwechslungen geben. Zu erwägen wäre ferner Tuberkulose mit reichlicher Gewebsproliferation und geringem oder fehlendem Flüssigkeitserguß, chronische Gonorrhoe, besonders Lues im tertiären Stadium, die den echten Schleimbeuteltumoren auffallend ähnliche, oft kaum unterscheidbare Geschwulstbildungen (Keyes) hervorbringt, solange es noch nicht zur Fistelbildung gekommen ist. Seltener dürften in Betracht kommen Schleimbeutelveränderungen infolge uratischer Ablagerungen. Oft wird es auch in solchen schwierigen Fällen bei verläßlichen anamnestischen Angaben und unter genauer Berücksichtigung der für die betreffende Krankheit bis zu einem gewissen Grade spezifischer Merkmale und Anwendung differential-diagnostischer Hilfsmittel gelingen eine rich-

tige Vorstellung über den Charakter des vorliegenden Krankheitsbildes zu bekommen. Noch größere diagnostische Schwierigkeiten, die häufig unüberwindlich sein können, sind zu gewärtigen, wenn entschieden werden soll, ob in einem bereits chronisch erkrankten Schleimbeutel ein Tumor in Entwicklung begriffen ist (Fälle von Ranke, Nicaise). Rasches Wachstum, zunehmende Konsistenz eines durch lange Zeit sich nur wenig veränderten Hygroms sind immerhin alarmierende Symptome, doch können sie auch harmloser Natur sein, ersteres bedingt durch neuerliche Flüssigkeitsproduktion oder Blutungen, letzteres durch degenerative Prozesse. In manchen Fällen (Berkeley Hill) kann selbst die operative Freilegung ohne ergänzende histologische Untersuchung nicht alle Zweifel beseitigen.

Von Tumoren der Nachbarschaft lassen sich die Schleimbeutelgeschwülste außer andern Merkmalen noch durch die gute Verschieblichkeit unterscheiden, die infolge des späten Durchbruches der Kapsel relativ lange erhalten bleiben kann.

Ist die Geschwulst bereits nach außen durchgebrochen, so wird das Krankheitsbild noch mehr getrübt; Erkrankungen der zunächst gelegenen Gewebe lassen sich dann um so schwerer ausschließen.

Die Schleimbeuteltumoren gehören den verschiedenen Typen der Bindegewebsgeschwülste an. Auch Neubildungen epithelialer Herkunft wurden beobachtet, aber nur in Schleimbeuteln, die durch eine Fistel nach außen offen waren; sie sind jedoch, wie Adrian mit Recht hervorhebt, nicht als primäre Geschwülste der Schleimbeutel aufzufassen, sondern entstehen durch Wucherung der epithelialen Auskleidung des Fistelganges oder Metaplasie des Endothels infolge des chronischen Reizes.

Nicht uninteressant ist es, daß Tumoren sich an demselben Individuum in mehreren Schleimbeuteln etablieren können (Endotheliome an 5 Schleimbeuteln, Fall Duret).

Das Wachstum der Geschwülste ist verschieden und kann sich auf mehrere Jahre erstrecken. Der vorliegende Fall zeigt eine geradezu unheimliche Entwicklungsenergie (1 Monat) und übertrifft an Schnelligkeit des Wachstums selbst den Fall von Caudegabe ($2\frac{1}{2}$ Monate).

Die Prognose ist mit großer Vorsicht zu stellen — trat doch unter 19 Fällen 6 mal Rezidive ein — selbst dann, wenn die Verschieblichkeit der Geschwulst gegen die Umgebung, langsames Wachstum, Freisein der benachbarten Lymphdrüsen die Wiederkehr nicht sehr wahrscheinlich machen. Denn auch die gutartigen Tu-

moren (Myxome) neigen zu Rezidiven (Fall Nasse), seltener zur Metastasenbildung. Ob unser Patient vor dem erneuten Auftreten des Tumors verschont bleiben wird, läßt sich wegen der Kürze der Beobachtung (2 Monate)[1]) nicht entscheiden; auszuschließen ist es bei dem raschen Wachstum der Geschwulst nicht, trotzdem die Exstirpation infolge der scharfen Abgrenzung gegen die Nachbarschaft sehr gründlich geschehen konnte.

Die Therapie der Schleimbeuteltumoren ist mit wenigen Worten abzutun; sie besteht bei dem keineswegs harmlosen Charakter dieser Geschwülste in der möglichst gründlichen Entfernung des Krankheitsherdes, bei Rezidiven eventuell unter Opferung des betreffenden Körperteiles wie im Fall von Nasse.

Herrn Prof. Payr bin ich für die Überlassung des Falles zu bestem Danke verpflichtet.

Literaturverzeichnis.

1. Adrian, Beiträge z. klin. Chir., Bd. 38.
2. Berkely Hill, Lancet 1878.
3. Caudegabe, Thèse de Paris 1901.
4. Duret, Bull. et mém. de la soc. anat. de Paris 1899.
5. Dollinger, Arch. f. klin. Chir., Bd. 22.
6. Graser, Verhandl. d. 74. Versamml. deutscher Naturforscher und Ärzte. Karlshad 1902.
7. Mikulicz, Handbuch der praktischen Chirurgie 1903.
8. Langemak, Arch. f. klin. Chir., Bd. 70.
9. Metlenheimer c. n. Hildebrand-König, Allgem. Chirurgie 1905.
10. Milian et Noven, Bull. et mém. de la soc. auct. 1900.
11. Nasse, Deutsche Chirurgie 1897.
12. Nicaise c. n. Lejars in Duplay et Reclus Traité de Chirurgie. Paris 1897.
13. Ranke, Verhandl. d. deutschen Gesellsch. f. Chir., XIV.
14. Derselbe, Arch. f klin. Chir., Bd. 33.
15. Rößler, Deutsche Zeitschr. f. Chir., Bd. 42.
16. Schwartz, Gaz. des hôpitaux 1904.
17. Schüller, Wiener med. Presse 1893.
18. Toussaint, Arch. de méd. et de pharm. mil. 1904.
19. Vitrac et Lambie, Journ. d. med. de Bordeaux 1897.
20. Wilms, XXX. Kongreß der deutschen Gesellsch. f. Chir., Berlin.

1) Anmerkung während der Korrektur: Patient ist bis jetzt (6 Monate nach der Operation) gesund.

XIV.

Aus dem Jennerschen Kinderspital in Bern.
(Direktor: Prof. Dr. Stooß. — Chirurg: Prof. Dr. Tavel.)

Über die operative Behandlung von Inguinalhernien bei Kindern.

Von

Dr. **Bühlmann.**

(Mit 11 Abbildungen.)

Geschichtliches.

Die operative Behandlung der Hernien datiert seit Jahrhunderten und wurde sogar schon im Altertum mit großer Geschicklichkeit ausgeführt; sie wurde aber immer wieder fallen gelassen, weil die dabei erhaltenen Resultate bis zur antiseptischen Periode nicht ermutigend ausfielen, und ist eigentlich erst in den letzten Jahrzehnten, dank den Fortschritten in der Wundbehandlung, zu der ihr gebührenden Ehre gelangt.

Die verschiedenen operativen Eingriffe, die in früherer Zeit gemacht wurden, hatten zusammengefaßt etwa folgende Ziele:

1. Verengerung des „Orificiums“ oder des „fibrösen Kanals“;
2. Obliteration des Sackes vermittels der Ligatur, der Kompression oder eines organischen Pfropfes;
3. Eine Kombination der zwei ersten Punkte: Aufsuchen des engen „Orificium fibrosum“ und Obliteration des Bruchsackhalses.

Diese beiden letzten Indikationen dürften wohl die wichtigsten gewesen sein und bestanden, ins Praktische übersetzt, seit Aulus Cornelius Celsus („De medicina Libri octo“) bis Ende letzten Jahrhunderts aus Kauterisation und Ligatur.

Die Lieblingsmethode der Alten bestand wohl in der Mehrzahl aus Kauterisation mit dem glühenden Eisen in die dem Inguinalring benachbarten Gewebe, oft bis aufs Schambein, um eine solide, an den Knochen adhärente Narbe zu schaffen, die dem Austritt der Eingeweide einen sichern Widerstand entgegensetzen sollte. Die besseren Meister präparierten vorher den Herniensack sorgfältig heraus, um die Narbe noch sicherer und fester werden zu lassen.

Im 18. Jahrhundert war wieder mehr die Behandlung mit Naht und Ligatur gebräuchlich, an die sich gewöhnlich die Kastration anschloß. Das bildete das Gewerbe so vieler „fahrender Chirurgen", die von Ort zu Ort reisten und ihre unglückselige Tätigkeit in so großem Stile ausübten, daß die französische Regierung, durch die vielen Kastrationen geängstigt, schwere Strafen über diese Operateure verhängte. Das Verfahren, das diese Leute einschlugen, bestand einfach darin, mit scharfem Messer — gewöhnlich bedienten sie sich des Rasiermessers — den Bruchsackhals aufzusuchen und nach Reposition den Samenstrang samt dem Sack zu ligieren und hierauf zur Kastration zu schreiten. Daß dabei irgendeine Auswahl unter den Hernien getroffen wurde, war kaum zu erwarten. Eigentümlich ist immerhin, wielange sich diese Methode, trotz ihrer düsteren Resultate, einer allgemeinen Beliebtheit erfreute.

Es würde zu weit führen, hier all die verschiedenen Varianten dieser Behandlungsmethoden zu kommentieren, obschon sie oft recht Interessantes bieten, und es sei dafür auf die vorzügliche Schilderung derselben durch Segond (Thèse d'agrégation de Paris) verwiesen.

Die Erfindung der ersten Operationsmethoden ohne Kastration gehört den französischen Chirurgen Mithis und Ambrosius Paré und ist unter den Namen des „Point doré und der Suture royale" bekannt. Beide Methoden beruhen darauf, die Ligatur oder Naht nur so weit zusammenzuschnüren, daß die Gefäße des Samenstranges gerade noch funktionieren und der Bruchsack doch mehr oder weniger abgebunden ist. Dionis bemerkt über diese Prozedur: „Celui qui a inventé cette opération l'appelle irréprochable, parce qu'elle conserve les vaisseaux et le testicule dans leur entier; il lui a donné le nom de Royale, parce qu'en conservant ces parties elle laisse la liberté au testicule de faire sa fonction, qui est de donner des sujets à son Roi."

Am Ende des 18. Jahrhunderts wurde dann von zwei französischen Ärzten die Bruchbandbehandlung an die Öffentlichkeit gebracht, was in der Geschichte der Hernien eine große Bedeutung hatte. Von diesem Zeitpunkt an stehen sich immer 2 Lager gegenüber, die man in ein konservatives und radikales scheiden kann.

Die ersten Bruchbänder waren äußerst primitiv, bestanden aus Blech- oder Stahlringen. Trotz ihres sehr zweifelhaften Wertes verdrängten sie durch fortwährende Verbesserungen in sehr kurzer Zeit die operativen Behandlungsmethoden. In Deutschland waren es hauptsächlich Richter und Boyer, welche sich damit beschäftigten und die ursprünglichen Bänder bedeutend verbesserten. Diese Behandlungsmethode, so gute Dienste sie zur Erleichterung von Herniösen, die nicht mehr operiert werden können, leistet, erfreut sich leider noch bis auf den heutigen Tag bei vielen Ärzten

noch zu großer Beliebtheit und das mit Unrecht, besonders für die Behandlung der Kinder.

Die Radikalheilung war aber mit der Erfindung der Behandlung noch nicht erreicht, das zeigen uns die zahlreichen Versuche anfang dieses Jahrhunderts, trotz alledem auf operativem Wege zum Ziele zu gelangen. Unter anderem möchte ich erwähnen:

Die Acupunktur, die die Obliteration des Bruchsackhalses bezweckt (Bonnet). —

Belmas führt einen resorbierbaren Fremdkörper in den Bruchsackhals ein. Er bedient sich dabei eines Goldschlägerhäutchens, das er mit Hilfe einer feinen Nadel in den Hals einführt; er bläst es dann auf und hofft dadurch die Bruchpforte bleibend zu schließen.

Gerdy ist der Erfinder der Invaginationsmethode des Skrotums. Die Skrotalhaut wird mit dem Bruchsack in den Inguinalkanal eingestülpt, resp. invaginiert. Vermittels einiger Nähte durch das Infundibulum, die eingestülpte Skrotalhaut, den Bruchsack und die Pfeiler werden die invaginierten Partien an die Abdominalwand befestigt. Durch Adhärenz der invaginierten Gebilde soll ein solider Pfropf entstehen, der die Bruchpforte verschließt.

Diese Methode wurde von einigen derzeitigen Chirurgen vervollständigt und modifiziert, besonders von Langenbeck.

In England ist es Wood, der für die damaligen Verhältnisse eine ziemlich gute Methode einführt. Er spaltet das Skrotum transversal, reponiert den Bruchinhalt, invaginiert dann den Sack und fixiert ihn in dieser Stellung vermittels einer Naht durch die beiden Pfeiler mit Metalldraht.

Dann sei noch die Behandlung der Brüche durch subkutane Einspritzungen irritierender Flüssigkeiten erwähnt, die noch bis in die jüngere Zeit betrieben wurde (1875 Schwalbe und Lutton, Alkoholinjektionen zur Heilung von Brüchen) u. a. Man wollte damit bezwecken, durch Reizung die Umgebung des Sackes zur Sklerose, letzteren zur Adhärenz seiner Wandungen zu bringen. Welche Resultate durch solche Methoden erhalten wurden, kann man sich leicht vorstellen.

Gegenüber der Bandbehandlung waren all diese vereinzelten chirurgischen Versuche in kleinster Minderzahl. Erst seit der Listerschen Zeit wagte man sich wieder an die Aufgabe.

Der Engländer Charles Steele war im Jahre 1873 der erste, der die Radikaloperation unter Antisepsis ausführte. Ihm folgten bald Nußbaum, Riesel, Czerny, Socin, Buchanan usw. Die Technik wurde mit der antiseptischen Wundbehandlung immer mehr verbessert, die Resultate wurden von Jahr zu Jahr sicherer und heutigentags kann man die Radikaloperation gefahrlos und mit bleibendem Erfolge ausführen.

Trotzdem die kongenitalen Hernien im Kindesalter und gerade in den frühen Stadien desselben überaus häufig sind — der Amerikaner Coley wies bei 15000 Herniösen nach, daß über ein Drittel der Hernien in der Kindheit austrat — beschäftigte man sich lange Zeit gar nicht mit der Frage, ob auch schon in diesem Alter die Radikaloperation möglich sei. Man gab sich mit den Resultaten

bei Erwachsenen zufrieden, und vergeblich sucht man in der älteren Literatur nach einigen Anhaltspunkten. Die meisten chirurgischen Lehrbücher vor 25 Jahren schließen alle Personen unter 15 und über 40 Jahren von der Operation aus. Der Grund mag darin liegen, daß Einklemmungen im Kindesalter verhältnismäßig wenig beobachtet werden und man so sehr selten in den Fall kam, operieren zu müssen. Man fürchtete sich, bei der freien Hernie operativ einzugreifen; warum, das erklärt eigentlich niemand deutlich. Postoperative Komplikationen, Narkose, Erschwerung der Ernährung, Mangel an Widerstandskraft u. a. m. wurden als Entschuldigung angegeben. Daß aber tatsächlich diese erschwerenden Umstände kaum in Betracht kommen, zeigen die neueren Statistiken immer deutlicher, indem ein solcher Eingriff gerade bei ganz kleinen Kindern sehr gut ertragen wird. Die Kinder sind widerstandsfähiger gegen Infektionen als Erwachsene. Treten solche auf, so verlaufen sie milder und schneller. Was Spätresultate anbetrifft, so sind sie sicherer als bei Erwachsenen.

Die Annahme, die ja doch nie bewiesen wurde, daß Kinder durch die Bandbehandlung geheilt würden, hielt wohl auch manche Chirurgen davon ab, die freie Hernie des Kindes durch Radikaloperation zu beseitigen. Die Bandage in all ihren verschiedenen Konstruktionen bezweckt, bei Reposition des Bruches einen Druck auf den Bruchsackhals auszuüben, dadurch ihn zu reizen und seine Wandungen schließlich zur Adhärenz zu bringen. Falls vom ersten Lebensjahr an bei einem herniösen Kinde während 1—3 Jahren ein doppeltes Band Tag und Nacht getragen wird, falls man garantieren kann, daß vom ersten Anlegen des Bandes der Bruch nicht mehr austritt, dann ist eine Heilung möglich, die aber oft genug nur eine scheinbare ist. Die Sache ist ja klar. Geben wir zu, daß durch den Druck der Bandage der Proc. vaginalis bis in den Leistenkanal obliteriert, wie kann sie aber den properitonealen Sack der Hernie, resp. die Ausstülpung des Peritoneums in den inneren Leistenring zur Obliteration bringen? Das ist nicht möglich, und somit bleibt im besten Falle eine Prädisposition zu einem Rezidiv bei einer spätern starken Anforderung der Bauchpresse bestehen. Es geben ja auch alle Autoren zu, daß es nicht zur Seltenheit gehört, scheinbar geheilte herniöse Kinder später mit Rezidiven und Einklemmungen wieder anzutreffen. Die angenommene Obliteration kommt aber durchaus nicht immer zustande, und man findet oft nach scheinbarer Heilung einer Hernie durch Tragen eines Bandes den Sack noch vollkommen durchgängig.

Es werden leider nur in ganz seltenen Fällen obige Bestimmungen über das Tragen der Bandage eingehalten. Es liegt ja auch auf der Hand. Wie sollte ein kleines Kind, das sich beschmutzt usw., ein Band Tag und Nacht tragen können. Diese Forderung, die von Berger aufgestellt wurde, ist unausführbar. Ganz abgesehen davon hat die Bandagebehandlung noch viele andere Nachteile. Das Kind muß fortwährend beaufsichtigt werden, die Haut kommt oft in einen Reizzustand, der die Unterbrechung der Behandlung verlangt. Wird das Kind älter, so muß es sich schonen, darf nicht wie andere frei spielen und herumspringen. Es wird dadurch mißmutig, kommt in seiner Entwicklung zurück. Der Jüngling ist nicht militärtüchtig, und muß auf eine freie Berufswahl verzichten. Wie anders bei den Operierten!

Dann muß man noch beifügen, daß die Bandagebehandlung nur bei der freien Hernie Anwendung findet. Sobald Adhärenzen da sind, die allerdings bei kleinen Kindern selten vorkommen, ist sie kontraindiziert, bei Ektopie sogar gefährlich, weil sie eventuell das Herabsteigen des Hodens verhindert, ferner aus der gewöhnlichen Hernie eine interstitielle machen kann und den Hoden durch Ischämie zur Atrophie bringt.

Diese Erwägungen scheinen uns geeignet, beim Kinde noch mehr als beim Erwachsenen zu zeigen, wie sehr die Radikaloperation indiziert ist.

Eine der ersten Operationen im frühesten Kindesalter wurde im Jahre 1874 von Andreus ausgeführt. Es handelte sich um ein 45 Stunden altes Kind mit einer kopfgroßen, nicht reponierbaren Hernie. Die Operation gelang. Bemerkenswert für diese Zeit ist folgender Ausspruch dieses Autors:

„Il y a des cas, chez les très jeunes enfants, où l'emploi du bandage, si bien adapté qu'il soit, n'amène point la cure radicale de la hernie et si on veut guérir vite, malgré tous les dangers à courir, il devient nécessaire de faire une opération."

Im allgemeinen wurde damals doch nur im Notfalle operiert, d. h. bei Einklemmung, und mit der schlecht durchgeführten Antisepsis erhielt man auch schlechte Resultate. So findet Féré 1881 in seinen „Notes sur l'étranglement herniaire chez les enfants à la mamelle":

„La Kélotomie n'a pas, jusqu'à présent, donné des résultats bien favorables, puisque sur 52 opérés de deux ans au plus, on a 18 morts, soit 34,6 %. Il faut noter, qu'il semble y avoir d'autant moins de chances de guérison que les sujets sont plus jeunes; ainsi sur 29 opérés de six mois à deux ans, il n'y a que sept morts ou 24 %; il y en a onze sur vingt-trois opérés de six mois au plus, soit 47,8 %."

Der Engländer Buchanan war einer der ersten (1879), der sich an die operative Behandlung der freien Hernie beim Kinde machte. Ent-

mutigt durch die schlechten Resultate, die ihm Woods oben erwähnte Methode gaben, griff er zum Bistouri, eröffnete den ganzen Inguinalkanal, präparierte den obern Teil des Sackes, rollte ihn dann auf und benutzte ihn als Pfropf. Er schließt die Operation mit der Naht der Pfeiler. Die Resultate, obschon noch keine glänzenden, überschritten seine Erwartungen.

Kluge 1885 und Hoche 1888 kommen zum Schluß, daß alle Hernien, die bis zum dritten Jahre nicht durch Bandage geheilt werden, operiert werden sollten. Ersterer gibt eine Statistik von 16 Fällen, worunter drei rezidiv wurden.

Barker, England, 12 Fälle, kein Rezidiv.

Mac Even operierte in den Jahren 1881—1887 23 Kinder unter 15 Jahren, wovon eines rezidiv wurde.

Aber erst in den neunziger Jahren erscheinen größere Publikationen, besonders von französischen und englischen Chirurgen, während man in der deutschen Literatur wenige findet. Die Hauptverfechter der Radikaloperation in den neunziger Jahren waren die französischen Ärzte Broca, Phocas, Félizet, deren Statistiken folgen werden. Ihnen gegenüber steht Lucas-Championnière, der, so sehr er für die Operation beim Erwachsenen eingenommen ist und sie in Frankreich als erster ausführte, ebensosehr gegen deren Indikation im Kindesalter ist:

„L'opération," sagt er, „pour être valable, doit être large et remonter très haut, ce qui la rend fatalement une opération grave chez de tout petits enfants. — Elle est délicate, parce que pour accomplir tous les temps nécessaires sur les parties aussi restreintes, que les petites parois abdominales, on éprouve une gêne véritable. Les petits enfants supportent mal la véritable chirurgie antiseptique et la sécurité ni la régularité de la réparation ne sauraient être assurées chez les très jeunes enfants. — Pour toutes ces raisons je ne conseille guère la cure radicale chez de très jeunes enfants. J'estime que, dans l'immense majorité des cas, elle est insuffisante, dangereuse et peut-être remplacée par quelque chose de plus simple."

Leider sagt er nicht, durch was! Seine Einwendungen werden am besten durch die guten Resultate seiner Kollegen widerlegt.

Félizet publizierte 1890 in seinem Werk „Cure radicale des hernies, particulièrement chez les enfants" 20 Fälle, macht aber gewisse Einschränkungen bei seiner Indikationsstellung. 1892 publiziert Karewski 9 Fälle unter einem Jahr alt, wovon das Jüngste 9 Monate alt war.

Phocas publiziert 27 Fälle mit 2 Rezidiven.

Crickx operiert 196 Fälle jeden Alters, von diesen verzeichnet er 4 Todesfälle und 24 Rezidive (16,8 Proz.).

Broca stetzt in seiner ersten Publikation (1892) das Minimalalter auf 3 Jahre, in späteren Veröffentlichungen geht er aber dank seinen guten Resultaten so weit, daß er sagt, je jünger das Kind, desto leichter und sicherer die Operation und setzt die günstigste Zeit zwischen 15 Monate bis 2 Jahre. Sehr richtig bemerkt er in seiner Arbeit von 1903:

„Mais qu'on n'aille pas, malgré l'enseignement néfaste de Verneuil, accuser le malade de sa propre mort, en le déclarant trop jeune, trop vieux ou atteint de propathie! Accusons nous de nos fautes, et cela nous

apprendra que nourrissons, enfants, vieillards, opérés de hernie non étranglée sont égaux devant la péritonite."

Seine letzte Statistik, Erwachsene inbegriffen, umfaßt 1000 Fälle, wovon er einen einzigen an Peritonitis verlor, selbstverschuldet wie er angibt! 1 Proz. Rezidiv.

In England, wo Mac Even mit dem Beispiel voranging, interessieren uns die Statistiken von:

Parker (1895) 40 Fälle.

2	waren		12	Jahre	alt
7	„		5—10	„	„
16	„		1— 4	„	„
7	„	unter	1	„	„
1	„		4 Wochen.		

Von diesen verlor er zwei an Peritonitis, eines an Bronchitis. Spätresultate sind keine bekannt. —

Eddowes publiziert 45 Fälle, davon 25 $^1/_2$—2 Jahre alt. Ein Todesfall an Pneumonie, kein Rezidiv.

Cousins operierte von 1890—1895 90 Kinder an Hernien. Davon verlor er je eines an Scharlach, Masern und Septikämie.

Stiles, Chirurg des „Royal Edinburgh Hospital for sick children" veröffentlicht 1904 360 Fälle, die er in 5 Jahren operierte. Interessant sind seine Angaben, z. B. stellte er fest, daß Inguinalhernien 7 Proz. aller im „out patient department" behandelten Krankheiten ausmachten. Bei allen Kindern, die durch Bruchbandbehandlung geheilt wurden, fand er bei genauer Untersuchung noch einen Bruchsack vorhanden. Er betont, wie oft solche scheinbar geheilte Kinder im Jünglingsalter rezidiv werden und an Einklemmung zu grunde gehen! — Von den 360 Fällen sind 10 Proz. Mädchen.

Bei Knaben 3 von 4 Hernien rechts
„ Mädchen 2 „ 3 „ „

Bei 78 Proz. der Knaben wurde die Hernie in frühester Kindheit zuerst bemerkt, bei den Mädchen in 26 Proz. In nur 5 Proz. kommunizierte die Hernie mit der Tunica vaginalis testis. 8,3 Proz. waren inkarzeriert. Bei 8 von 36 Hernien wurde die Tube als Inhalt gefunden. Von den 360 hatte Stiles nur eine Heilung per secundam intentionem, 5 Todesfälle, wovon 3 bei Inkarzeration, 2 bei sehr schwächlichen Kindern.

Coley weist nach, daß in den letzten 10 Jahren die Sterblichkeit der Operation in den vier größten Spitälern Londons von 6 Proz. auf $^1/_2$ Proz. und in nicht komplizierten Fällen auf 0 Proz. zurückgegangen ist. In 500 Fällen von operierten Kindern über vier Jahre alt hatte er nur einen Todesfall. Über Rezidive gibt er nichts an. Er schließt sich der Ansicht der meisten deutschen Chirurgen an, daß bei Kindern unter vier Jahren nur im Notfall zu operieren sei, da die meisten unter dieser Altersgrenze durch Tragen eines Bruchbands geheilt werden können.

Um die Auffassung in Deutschland Ende der neunziger Jahre über die Radikaloperation zu charakterisieren, möchte ich eine Stelle aus einer Veröffentlichung Zuelzers (Bergmannsche Klinik) zitieren:

„Hinwiederum müssen wir ausdrücklich hervorheben, daß wir keine Garantie für eine rezidivfreie Radikaloperation übernehmen können, wenn wir nicht stets die Kastration anschließen würden, was wir aber ganz entschieden verwerfen müssen (70—80 Proz. Kastration), und deshalb hüte man sich, etwa aus Furcht vor der Inkarzeration die Radikaloperation der kongenitalen Brüche, welche wegen des nur selten durchführbaren Verschlusses der Bruchpforte doch nur zweifelhafte Resultate geben kann, ohne sonstige strikte Indikationen vorzunehmen!"

Es würde zu weit führen, auf alle Publikationen und Statistiken einzugehen. Ich habe hauptsächlich diejenigen Autoren angeführt, deren Operationsmethoden ich in einem spätern Abschnitt besprechen will.

Anatomisch-Pathologisches.

Bevor ich mich den verschiedenen Operationsmethoden zuwende, möchte ich noch kurz die Anatomie und Pathologie der Hernien im Kindesalter besprechen.

Während des Fötallebens kommen zwei „physiologische" Brüche vor, der eine am Nabel und der andere an der Leiste.

Im Nabelstrang liegt eine Dünndarmschlinge außerhalb des Abdomens. Sie zieht sich aber schon im 3. Fötalmonat vollkommen zurück, so daß bei der Geburt keine Andeutung eines Grübchens da ist.

An der Leiste wird der physiologische Bruch durch den Descensus bedingt. Der Hoden liegt hoch oben in einer Peritonealfalte des Mesorchiums und macht allmählich einen Descensus durch, so daß er erst 8—10 Wochen ante partum im Skrotum liegt. Der Testikel gleitet abwärts, folgend dem Zuge des Tubernaculum Hunteri. Damit wahrscheinlich im Zusammenhange ist eine Ausstülpung des Peritoneums, der Processus vaginalis peritonei. Eine Hemmungsbildung kann also am Nabel wie an der Leiste zu einer postfötalen Hernie führen, an ersterem zu dem ziemlich seltenen Nabelschnurbruch. An der Leiste wird dagegen diese Hemmungsbildung viel öfter beobachtet und mit ihr die Disposition zur kongenitalen schrägen Leistenhernie; die direkte Leistenhernie wird im Kindesalter sehr selten beobachtet. Der Processus vaginalis wurde schon von Salenus am Affen konstatiert. Am Menschen wurde die Entwicklung des Scheidenfortsatzes und ihre Bedeutung auf die Entstehung der schrägen Leistenhernie zuerst von Haller und Hunter aufgeklärt.

Nach Untersuchungen von Sachs ergibt sich, daß normalerweise der Processus vaginalis in den ersten 10—20 Tagen post

partum obliteriert. Von diesem Zeitpunkte an bis zum zurückgelegten 1. Jahre geht die Obliteration immer langsamer vor sich oder kommt überhaupt nicht mehr zustande.

Die Ursache der Obliteration ist schwer zu bestimmen und wird in verschiedenster Weise erklärt:

Camper nimmt als Grund die Wachstumsänderungen des Beckens an, Bell die durch den forcierten Durchgang des Hodens entstandene Entzündung, Heoins die Muskelkontraktion der betreffenden Region, Hunter die Eigentümlichkeit der obern Teile des Proc. vaginalis, sich nach dem Durchtritt des Hodens zu kontrahieren. Broca erklärt die Erscheinung durch den aufrechten Gang des Menschen. Von den Affen obliterieren die Quadrupeden den Processus vaginalis nämlich nicht, während die Anthropoiden dem Menschen ähnliche Verhältnisse aufweisen.

Beim Ausbleiben der Obliteration könnte man also nach der Deszendenztheorie von einer Art Atavismus reden, besonders auch wenn man die Häufigkeit der Erblichkeit in Betracht zieht. Wernher fand in einem Drittel aller Fälle, Anderegg in 54% Erblichkeit. Über die Häufigkeit der mangelnden Obliteration seien folgende Untersuchungen angeführt:

Zuckerkandl (Wien) untersuchte 100 Leichen Neugeborener (bis 12 Wochen alt).

In 20 Fällen war der Proc. vag. beidseitig offen
„ 12 „ „ „ „ „ rechts „
„ 5 „ „ „ „ „ links „

Camper fand ihn an 70 Leichen Neugeborener 56 mal offen:

34 mal beidseitig
14 „ rechts
8 „ links.

Engel fand in seinen Untersuchungen nur 10 Proz. obliteriert.

Féré, bei 146 Knaben von 0—18 Monaten:

84 mal komplette Obliteration beidseitig
33 „ inkomplette „
8 „ komplett offen
10 „ komplette „ einer Seite.

Bei den 146 hat er nur dreimal eine Hernie beobachtet.

Von 117 Mädchen von 0—18 Monaten:

Nückscher Kanal offen 1 mal beidseitig
„ „ „ 1 „ links } mit Hernie.
„ „ „ 1 „ rechts }

Sachs untersuchte 305 Leichen von Kindern:

Knaben 155:	47 mal	bilaterale Obliteration
	8 „	rechts obliteriert, links offen
	32 „	links „ , rechts „
	26 „	beidseitig offen.
Mädchen 150:	113 „	bilaterale Obliteration
	25 „	rechts offen
	12 „	bilateral offen.

Crickx in 58 Leichen von 0—2 Jahren:

Knaben 32:	13 mal	beidseitig offen
	16 „	„ obliteriert
	4 „	links obliteriert, rechts offen.
Mädchen 26:	4 „	beidseitig offen
	21 „	„ obliteriert
	1 „	links offen.

Die Unterschiede in den Resultaten erklären sich hauptsächlich durch das verschiedene Alter der Untersuchten.

Man sieht aus obigen Angaben, wie oft die Obliteration des Processus vaginalis nicht stattfindet und somit die Disposition zu einer Hernie hinterläßt, und zwar rechts häufiger als links wegen des zeitlich spätern Descensus des rechten Hodens. Der analoge Nücksche Kanal beim Mädchen bleibt viel seltener offen, darum auch das viel seltenere Vorkommen der Inguinalhernie beim Mädchen, was durch die vielen Statistiken bewiesen wird. Es ist gerade das 1. Lebensjahr, wo die Hernie am häufigsten auftritt.

Wernher fand auf 37873 Leistenhernien

4818	bei Knaben	von	0—1 Jahr
1568	„ „	„	1—5 Jahre
991	„ „	„	6—10 „
252	„ Mädchen	„	0—1 Jahr
253	„ „	„	1—5 Jahre
195	„ „	„	6—10 „

Die Obliteration des Processus vaginalis geschieht nach Untersuchungen von Broca gewöhnlich in Form von Einschnürungen, und zwar kommen ziemlich regelmäßig folgende vor:

1. am Annulus int.;
2. am Annulus ext.;
3. da, wo der Samenstrang in den Hoden übergeht.

Folge dieser 3 Einschnürungen sind 4 Ausbuchtungen der Serosa, von unten nach oben:

1. peritestikuläre Ausbuchtung;
2. funikuläre Ausbuchtung;
3. interstitielle Ausbuchtung;
4. retroparietale Ausbuchtung.

(In Form eines klappenartigen Vorsprungs der Serosa in den Annulus int.)

Die Obliteration des Processus vaginalis geht ungefähr in folgenden Zeiten vor sich. Zuerst beobachtet man die Einschnürungen, die oft auch atypisch verlaufen, dann obliterieren die Zwischenräume und zwar beides gewöhnlich zeitlich von unten nach oben. Je nachdem sich nun diese Vorgänge abspielen, bleibt der Processus vaginalis in ganzer Ausdehnung bestehen oder nur zum Teil; darnach kann man folgende schematische, hier vorkommende Hernien beobachten:

I. Hernia testicularis.

Der Bruchsack ist gebildet durch den vollständig offen gebliebenen Processus vaginalis peritonei, hüllt also den Hoden zum Teil ein.

II. Hernia funicularis.

Der Bruchsack steigt bis zum Hoden herunter. Die Vagina propria ist nicht in Kommunikation mit dem Bruchsack.

III. Hernia interstitialis.

Der Bruchsack reicht bis zum Annulus externus.

IV. Herniöse Vorstülpung des Peritoneums parietale in den innern Leistenring.

Zur Illustration dieser Verhältnisse seien einige von Prof. Tavel ausgeführte Hydrocelenoperationen erwähnt, die uns obige besprochene Verhältnisse schön demonstrieren:

R. Wilhelm, 2 1/2 Jahre.

Anamnese: Schwellung des Skrotums wurde gleich nach der Geburt bemerkt; machte ziemliche Beschwerden. Punktion war ohne dauernden Erfolg, weshalb zur Radikaloperation geschritten wurde.

Status: Skrotum stark ausgedehnt von längsovaler Form. Schwellung von weich elastischer Konsistenz, die sich über dem Hoden deutlich einschnürt und dann unabhängig sich bis in den Leistenkanal herauf erstreckt. Geschwulst nicht reponibel, Schall gedämpft. Beide Schwellungen scheinen nicht zu kommunizieren. Inguinalkanal fingerdurchgängig.

Die Operation ergab folgenden Befund:

Die Hydrocele vaginalis wurde teilweise exstirpiert, sie war ohne Kommunikation aber verwachsen mit der Hydrocele funiculi. Letztere reichte bis an den Annulus externus, war dort mit dem Rest des Processus vaginalis verwachsen, aber ohne mit ihm zu kommunizieren. Sie wurde exzidiert; der kleine Bruchsack, der leer war, nach der gewöhnlichen Methode vorgezogen und abgetragen.

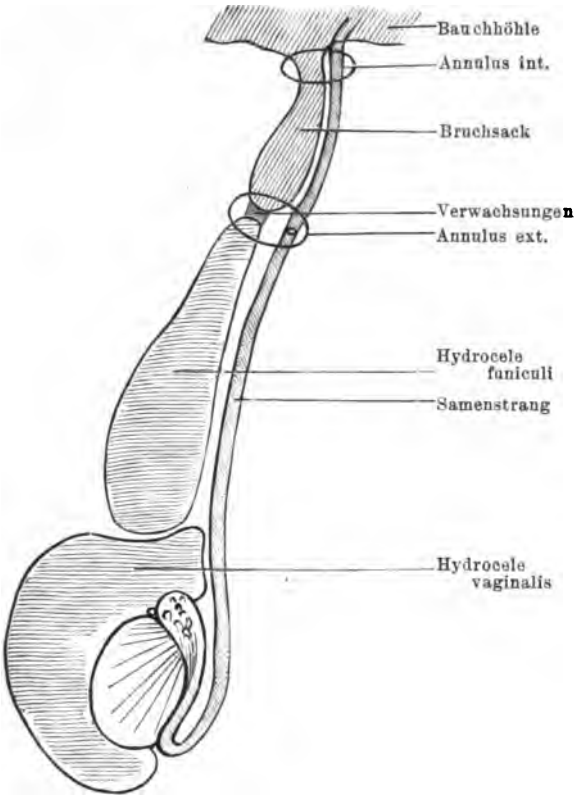

Fig. 1.

Wyß, Ernst, ein Jahr alt.

Diagnose: H. ing. sinistra, Hydrocele bilocularis sinistra.

Anamnese: Die Hernie wurde seit der Geburt des Kindes beobachtet. Sie machte keinerlei Beschwerden. Erst in letzter Zeit leidet das Kind oft an Durchfällen.

Status: Krankengeschichte gibt keinen Status.

Operationsbefund: In diesem Falle waren zwei Einschnürungen, die eine über dem Hoden, die andere am Annulus internus. Die Einschnürung am äußeren Leistenring fand nicht statt.

Zwischen den beiden Einschnürungen entwickelte sich wohl zuerst eine Hydrocele funiculi, die sich durch zunehmenden Druck in die Bauchhöhle einstülpte und zu einer Hydrocele bilocularis wurde. Die durch die Einschnürung am Annulus internus entstandene Ausstülpung des Peritoneums blieb bestehen und bildete neben der Hydrocele bilocularis einen kleinen Bruchsack, der nach Exzidierung ersterer hervorgezogen und abgetragen wurde.

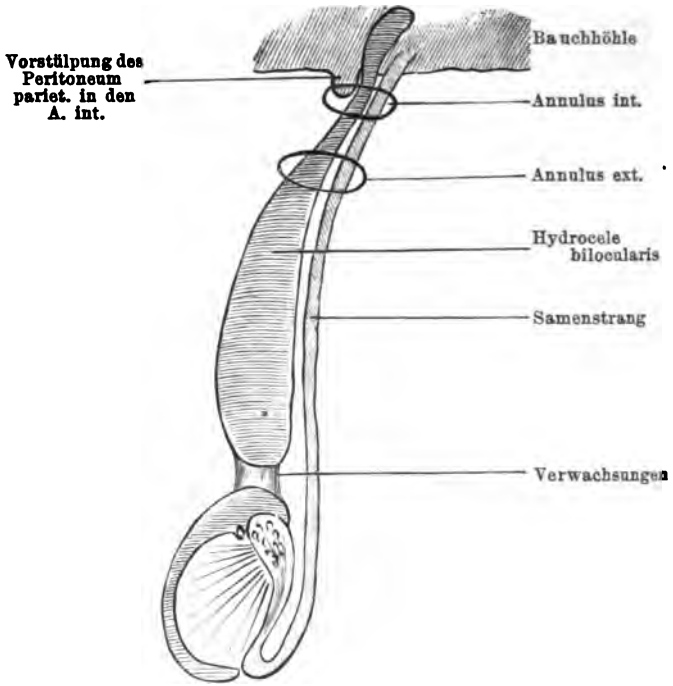

Fig. 2.

Befund der Operation beim Kind Schapiro (s. Fig. 3):
Diagnose: Hernia inguinalis dextra, Hydrocele funiculi-vaginalis.

Befund der Operation bei dem Kinde Herren, Ernst (s. Fig. 4):
Diagnose: Hernia inguinalis dextra, Hydrocele.

Aus diesen Befunden ist ersichtlich, wie oft die Obliteration atypisch und unvollkommen ist.

Das Offenbleiben des Processus vaginalis bildet also die unmittelbare Disposition zu allen schrägen Leistenhernien des Kindesalters.

Zur Bildung der Hernie kommt aber noch das Kausalmoment. Ohne das letztere entsteht keine Hernie; denn es wird nicht selten bei Erwachsenen ein offener Processus vaginalis konstatiert, ohne daß die Betreffenden je an einer Hernie litten.

Das Kausalmoment wird auf die verschiedenste Art erklärt; all die bekannten Faktoren lassen sich dahin resümieren, daß im Kindesalter die Bauchpresse eine sehr große Rolle spielt, die bei

disponierten Kindern immer die direkte Ursache der Hernienbildung darstellt.

Warum aber im 1. Lebensalter fast ausschließlich die schräge Leistenhernie entsteht und die direkte Leistenhernie, die beim Erwachsenen eine so große Rolle spielt, nicht beobachtet wird, ist

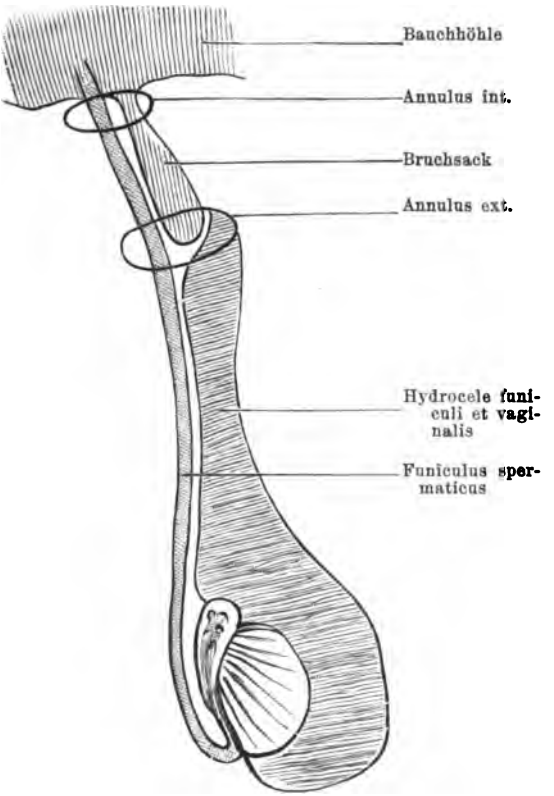

Fig. 3.

aus den besprochenen Verhältnissen nicht ersichtlich. Um den Grund dieser Erscheinung zu eruieren, habe ich auf Rat von Prof. Tavel genaue Untersuchung der Leistengegend bei mehreren Kinderleichen von 0—3 Jahren angestellt. Besonders berücksichtigt wurde dabei die Form und der Verlauf des Leistenkanals und seine Lage im Verhältnis zu dem Situs des Erwachsenen.

Die Erklärung zu erleichtern, gebe ich zuerst eine kurze Beschreibung des Leistenkanals beim Erwachsenen (nach Spalte-

holz und Gegenbauer): „Der Canalis inguinalis ist der vom Funiculus spermaticus (beim Manne, vom Lig. rotund. uteri beim Weibe) ausgefüllte zylindrische Raum, welcher den untersten Abschnitt der Bauchmuskeln schräg von hinten und oben nach vorn, unten und medianwärts durchbohrt. Der Kanal hat somit zwei Öffnungen

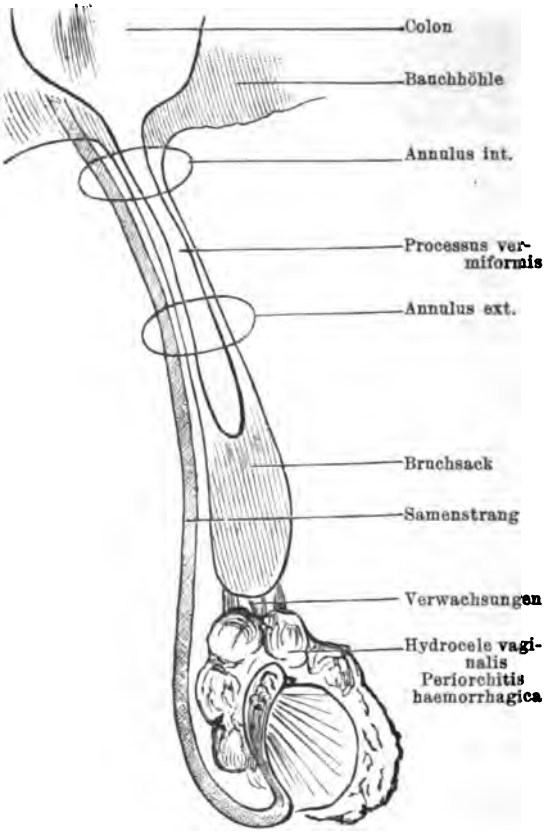

Fig. 4.

und etwas schematisiert 4 Wände, eine vordere, untere und eine obere und hintere.

Der Annulus inguinalis subcutaneus wird gebildet dadurch, daß die untersten, derben Sehnenfasern des Musculus obliquus externus auseinander weichen und eine spitzwinkelige Lücke, welche unten begrenzt wird durch Fasern, die zum Tuberculum pubis ziehen (Crus inferius), oben durch Fasern, welche zur Vorderfläche der

Symphysis ossium pubis laufen (Crus superius). Die Fibrae intercrurales füllen den größern, lateralen Abschnitt der Lücke aus und lassen nur die für die Fingerspitze des Zeigefingers eben durchgängige, lateral konkave Öffnung frei. Die vordere Wand wird gebildet von der Sehnenplatte des Musculus obliquus externus abdominis, die untere vom Ligamentum Pouparti, die obere vom Musculus obliquus internus abdominis (vom untern Rande dieses Muskels scheidet der Musculus cremaster mit einem medialen und lateralen Ursprung ab), die hintere von der Fascia transversa, zum Teil dem Musculus transversus, sie ist an verschiedenen Stellen verschieden stark.

Das Ligamentum inguinale reflexum zieht vom medialen Ende des Ligamentum inguinale schräg nach oben und medianwärts hinter dem Crus superius zum vorderen Blatt der Rektusscheide. Es wird als die Fortsetzung der Sehnenplatte des entgegengesetzten Musculus obliquus externus abdominalis betrachtet.

Der Annulus inguinalis abdominalis ist medianwärts und unten begrenzt vom Ligamentum interfoveolaris und flacht sich lateralwärts und nach oben allmählich ab.

Unter normalen Verhältnissen geht das Parietalperitoneum über den inneren Leistenring hinweg, medial davon bildet sie eine senkrechte Falte, nach der in derselben emporsteigenden Arteria epigastrica, Plica epigastrica benannt. Durch diese und die trichterförmige Einsenkung der Fascia transversa wird die dem Annulus inguinalis int. entsprechende Stelle zu einer Vertiefung — Fovea inguinalis lateralis. — Ein ähnliches Grübchen ist medial von der Plica epigastrica — Fovea inguinalis medialis (in der Lage dem äußern Leistenring entsprechend). Medial ist die Fovea inguinalis medialis abgegrenzt durch das Ligamentum vesico-umbilicale laterale. Letzteres bildet gleichfalls eine vom Peritoneum überkleidete Falte, die obliterierte Nabelarterie enthaltend, welche mit der anderseitigen zum Nabel konvergiert. Zwischen diesen beiden Falten verläuft eine mediale dritte, welcher das vom Scheitel der Blase kommende Ligamentum vesico-umbilicale medium zu grunde liegt. Zwischen ihm und dem Ligamentum vesico-umbilicale laterale liegt die Fovea inguinalis interna.

Ich habe vier Knabenleichen im Alter von 0—3 Monaten (darunter 2 monatig), zwei Leichen von je drei resp. fünf Jahren untersucht und meine Ergebnisse an der Leiche eines Erwachsenen verglichen.

Bei den vier ersten: Bei einer war der Processus vaginalis

beidseitig obliteriert, das heißt der Annulus internus auch für eine feine Sonde nicht durchgängig; die Einschnürung am Annulus externus und über dem Hoden noch deutlich bemerkbar. Bei der zweiten war links der Processus offen bis zum Annulus externus, rechts bestand er, ohne die geringsten Andeutungen einer Obliteration zu zeigen. Bei der dritten Leiche war der Processus links obliteriert, rechts offen bis zum Annulus externus. Die vierte Leiche zeigte beidseitiges Offensein bis zum Annulus externus, dort stieß die Sonde auf einen Widerstand.

Die Größe der Öffnung am Annulus internus variierte zwischen 2—3 mm.

Die beiden Leichen von drei und fünf Jahren zeigten beidseitige Obliteration.

Bei den Neugebornen fällt vor allem der beinahe gerade verlaufende Leistenkanal auf.

Der äußere Leistenring liegt also fast in gerader Linie vor dem innern. Mit dem Wachstum des Beckens wird der Verlauf des Leistenkanals mehr und mehr schräg. Der Annulus internus zieht sich lateralwärts und entspricht nicht mehr der Lage nach dem Annulus externus, sondern dem festen äußeren Teile der Bauchwand, während der äußere Leistenring dem schwachen inneren Teile der Bauchwand entspricht, und kann, wie unser Schema erläutert, der Bauchpresse resp. den andrängenden Eingeweiden viel bessern Widerstand entgegensetzen.

Dies scheint mir einer der allerwichtigsten Gründe zu sein, warum gerade im ersten Lebensalter und noch mehr bei zu früh Geborenen das Auftreten von Leistenhernien so häufig ist. Vom ersten Jahr aufwärts sind die Verhältnisse schon viel mehr denen Erwachsener ähnlich.

Dazu kommt noch, daß die sichelförmige Peritonealfalte (bedingt durch das Ligamentum interfoveolare), die den Annulus internus medial überdeckt und beim Erwachsenen einen gewissen Schutz für diese schwache Stelle bietet, beim Neugebornen, wie ich mich an den untersuchten Leichen überzeugte, sehr gering und schwach ausgebildet ist, bei einer überhaupt nicht zu sehen war.

Ferner ist der Annulus internus rund, (dagegen beim Erwachsenen oval), äußerst weich wie alle sehnigen Gewebe in diesem Alter. Der Leistenkanal selbst ist verhältnismäßig weit, zeigt eine Länge von 15—20 mm (Distanz vom innern zum äußern Ring).

Die Fibrae intercrurales sind sehr schwach; das gleiche gilt von den Crus selber. Man findet nicht wie beim Erwachsenen diese

scharfen, dicken Ränder; alles ist mehr dehnbar, und gerade bei herniösen Kindern wird oft der Annulus externus so sehr ausgedehnt, daß man an eine direkte Hernie glauben könnte. Diese letztere scheint mir in diesem Alter vollkommen ausgeschlossen, besonders wenn man die anatomischen Verhältnisse von innen betrachtet.

Das Ligamentum inguinale reflexum (Collesi) ist als ganz feiner Strang angedeutet, zweimal habe ich es überhaupt nicht gefunden.

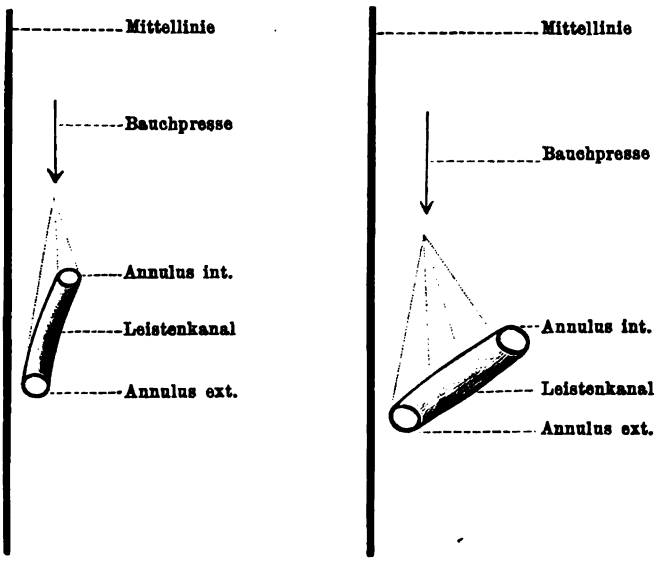

Fig. 5.

Einen medialen Ursprung des Musculus cremaster, wie er im Atlas von Spalteholz abgebildet wird, habe ich nie gefunden, immer nur einen lateralen.

Von innen her betrachtet gestalten sich die Verhältnisse im Vergleich zum Erwachsenen ziemlich different, bedingt auch durch das unentwickelte Becken. Ich untersuchte hauptsächlich die Lage der verschiedenen Plicae und ihrer Zwischenräume, die für die Bestimmung der Brüche von Wichtigkeit sind. Während beim Erwachsenen die Plica epigastrica deutlich vorspringt, ist sie beim Neugebornen kaum angedeutet, hingegen fällt bei letzterem die außerordentlich große dicke Plica über das Ligamentum vesico-umbilicale laterale auf (5—6 mm dick). Auch bei den älteren

Kinderleichen war sie noch mächtiger ausgebildet als die Plica epigastrica, eine Erscheinung, die sich aus den Fötalkreislauf erklärt.

Wichtig scheint mir ferner die Verlaufsrichtung dieser Gebilde und ihre Lage zu einander. Schematisiert sind sie ungefähr folgendermaßen:

Beim Erwachsenen:

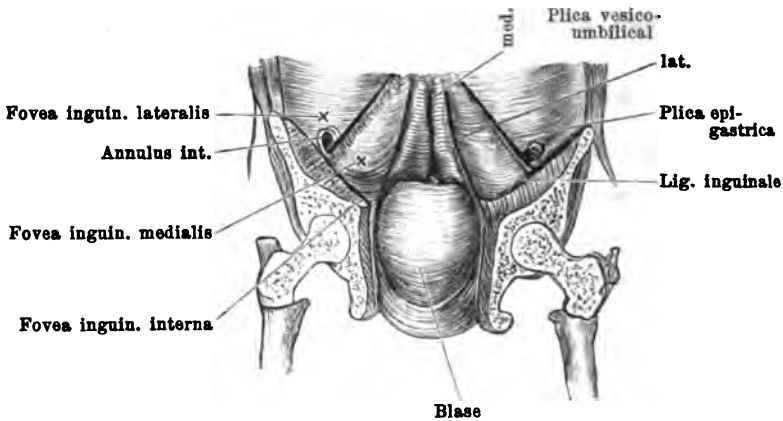

Fig. 6a.

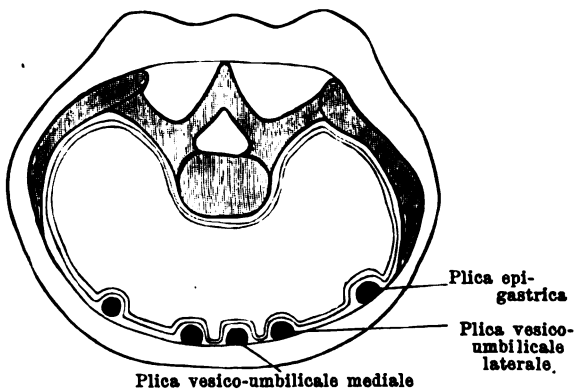

Fig. 6b.

Beim Erwachsenen divergieren die Plicae stark. Der größte Abstand besteht zwischen Plica epigastrica und Plica vesico-umbilicale laterale. Diese Stelle korrespondiert mit dem schwächsten Ort der hintern Wand, und dort gehen die direkten Hernien durch, in der Richtung nach dem Annulus externus.

Beim Neugeborenen:

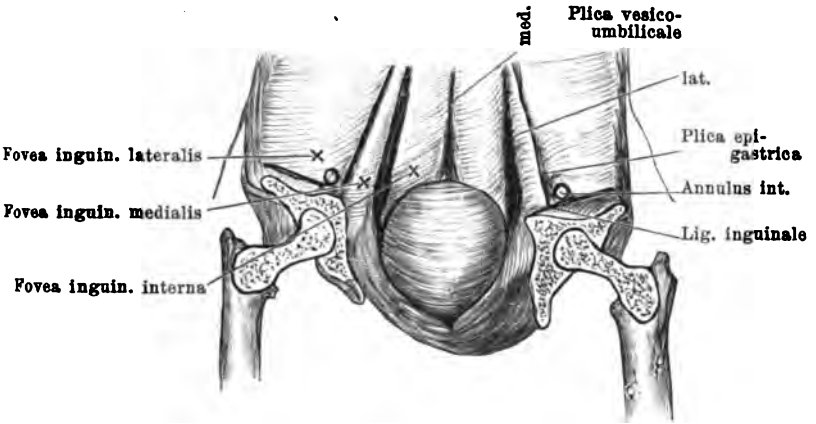

Fig. 7a.

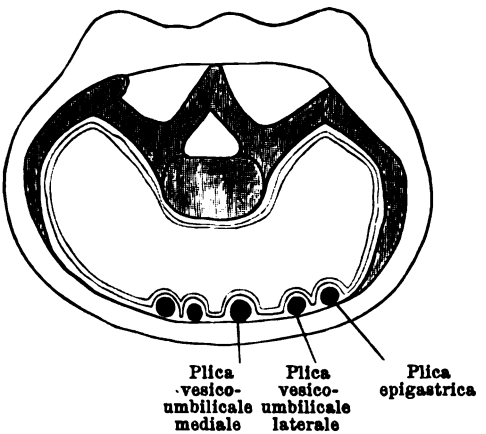

Fig. 7b.

Im Gegensatz dazu finden wir an der Leiche der Neugeborenen alle Plicae viel mehr der Mittellinie resp. dem Ligamentum vesico-umbilicale mediale genähert. Der Abstand zwischen der Plica epigastrica und der Plica vesico-umbilicale laterale ist geringer als derjenige zwischen letzterer und dem Ligamentum vesico-umbilicale mediale und beträgt durchschnittlich 7—9 mm; bei einem drei Jahre alten Kinde fand ich ihn 2 cm (Kanallänge 3).

Im allgemeinen kann man sagen, daß der Abstand um so geringer ist, als die Länge des Leistenkanals beträgt. Durch diese

anatomische Eigentümlichkeit, besonders wenn man sich an der Leiche selbst orientiert, scheint mir ein direkter Bruch im frühesten Kindesalter ganz unmöglich. Die schwache Stelle wird von dem festen dicken Ligamentum vesico-umbilicale laterale sicher bedeckt.

Eine weitere anatomische Eigentümlichkeit ist für Operation von Leistenhernien bei Kindern wichtig und zwar die Beziehungen des Samenstranges zum Bruchsack.

Theoretisch soll die Ablösung des ersteren von letzterem keinen Schwierigkeiten begegnen, da der Samenstrang extraperitoneal gelegen ist. Praktisch ist dies aber nicht so einfach und bietet oft dem Operateur ein nicht zu unterschätzendes Hindernis. Man begegnet gewöhnlich drei verschiedenen Möglichkeiten:

1. Möglichkeit.

Der Samenstrang liegt in toto dem Bruchsack auf und ist leicht von ihm zu trennen:

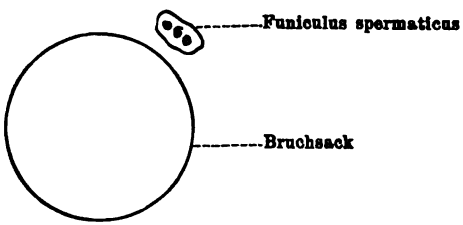

Fig. 8.

2. Möglichkeit.

Die einzelnen Elemente des Samenstranges sind über den ganzen Bruchsack hin zerstreut, mit letzterem nicht verwachsen:

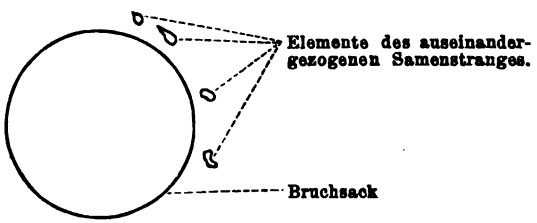

Fig. 9.

3. Möglichkeit.

Der Samenstrang wird vom Bruchsack eingehüllt und ist mit diesem verwachsen. Trennung schwierig:

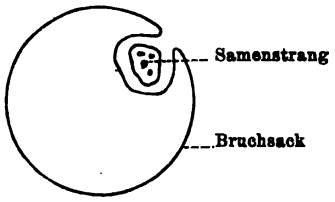

Fig. 10.

Häufige Variante dieser 3. Möglichkeit.

Das Vas deferens wird vom Bruchsack eingehüllt, die anderen Gebilde über dessen Oberfläche zerstreut:

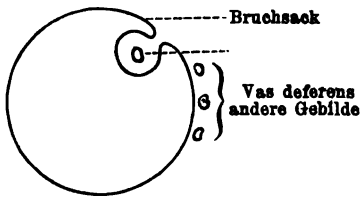

Fig. 11.

Operationsmethoden.

Die Operation von ganz kleinen Kindern wird noch heute von vielen Chirurgen als gefährlich, wenn nicht als unausführbar bezeichnet. Warum, weiß man eigentlich nicht. Sie wird im Gegenteil, wie unsere Statistik beweist, gerade so gut oder noch besser vertragen als beim Erwachsenen. In einigen Fällen wurde sie sogar von ziemlich heruntergekommenen Kindern mit Erfolg überstanden, wo man beim Erwachsenen mit analogen Verhältnissen kaum die Operation gewagt hätte. Und wie schnell erholen sich solche Kinder und kehren zum normalen Gewicht zurück, werden wieder munter und verdauen normal!

Zwei Schwierigkeiten werden immer von den Gegnern der Radikaloperation hervorgehoben: Die zarten Gewebe des Kindes sollen die Operation technisch schwierig machen, die Dissektion des Bruchsackes sei nicht mit Sicherheit durchzuführen, ohne Gefahr zu laufen, das Vas deferens oder die Arteria spermatica zu verletzen und somit eine Hodenatrophie herbeizuführen. Von all den von Prof. Tavel ausgeführten Operationen konnte man in keinem einzigen Fall eingetretene Hodenatrophie nachweisen.

Diese Einwendung hat gewiß ihre Berechtigung, sobald grob operiert wird, ohne Vorsicht walten zu lassen. Für einen geschickten Chirurgen besteht sie absolut nicht. Andere Operationen verlangen eine noch größere Handfertigkeit. Wenn man sich mit eigenen Augen überzeugt, wie dieser Eingriff unter normalen Verhältnissen im Zeitraum von 10—15 Minuten ohne alle Schwierigkeiten durchgeführt wird, — je jünger das Kind ist, desto weniger Verwachsungen, desto einfacher die Technik, — verwundert man sich, wie es noch möglich ist, herniöse Kinder jahrelang mit schlecht sitzenden, keine Heilung bringenden Bandagen zu behandeln, zu ihrer eigenen und ihrer Eltern Plage.

Ferner wird vielfach behauptet, daß eine gute Nachbehandlung der Wunde nicht möglich sei, der Verband werde vom Kinde beschmutzt usw. Diese Einwendung ist gar nicht stichhaltig. — Bei den im Jennerschen Kinderspital operierten Kindern kommt nur etwas Jodogallicin- oder Vioformgaze und ein Kollodialstreifen über die Wunde. Der kleine Patient wird hierauf im Bett angebunden, ein Fläschchen so fixiert, daß der Penis beständig im Halse desselben liegt. Selbstverständlich müssen die frisch Operierten vom Wartepersonal häufig kontrolliert werden, somit ist eine Verunreinigung der Wunde bei einiger Sorgfalt ganz ausgeschlossen.

Vor der Operation werden die Kinder einige Tage beobachtet und etwaige Verdauungsstörungen gehoben. Bei fieberhaften Erscheinungen von seiten der Lunge besonders wird nicht operiert, bevor das Kind wieder ganz hergestellt ist. Im übrigen muß man sich auch nicht vor einem leichten Katarrh fürchten; es wurde sogar oft beobachtet, daß nach einer Äthernarkose der bestehende Katarrh verschwand.

Die Bedingungen, die an die Radikaloperation gestellt werden, sind beim Kinde genau die gleichen wie beim Erwachsenen, der Bruch muß vollständig beseitigt und die anatomischen Verhältnisse derart umgestaltet werden, daß ein Wiederaustritt der Eingeweide für immer verhindert wird.

Jede Operationsmethode, die diesen Bedingungen genügt, wird den gewünschten Erfolg haben; je einfacher sie ist, desto besser wird sie im zarten Gewebe des Kindes auszuführen sein. Sie zerfällt auch hier in zwei Hauptfaktoren: Aufsuchen, Präparieren und Ligieren des Sackes, dann das wichtigste: Verschließen der Bruchpforte.

In Frankreich wird gewöhnlich die Methode von Championnière mit den Modifikationen von Félizet und Phocas angewendet. Sie besteht kurz darin: Gewöhnlicher Schnitt parallel dem Lig. Pouparti durch die tieferen Schichten direkt auf den Sack, Präparation des letzteren ohne Einschneiden der Fascia des Musculus obliquus abdominis externus (Félizet führt zur Erleichterung der Präparation einen roten Gummiballon in den Sack ein, bläst ihn auf) hervorziehen, unterbinden; der Stumpf schlüpft ins Abdomen zurück (est avalé), und dann werden einfach die blutenden Schnittflächen mit tief greifenden Nähten vereinigt. Eines speziellen Verschlusses der Pforte wird nicht Erwähnung getan. Broca (1903) spaltet die Fascie des Musculus obliquus externus und den äußeren Ring, bis er den Samenstrang deutlich sieht, spaltet dann die Tunica vaginalis communis über dem „Cordon" und schält den Bruchsack heraus. Die Naht besteht in einer Verkürzung der Fascia des Musculus obliquus externus über dem Leistenkanal: „L'aiguille est piquée aussi en arrière que possible, point en haut dans la lèvre externe contre l'arcade de Fallope, puis elle est tournée pour passer à plat au devant du cordon dissocié et poussé dans cette position jusqu'à ce que la pointe soit engagée entre la Fascia propria et les mucles petit oblique et transverse alors on la retourne pointe en haut et ainsi l'on ressort en ayant chargé toute l'épaisseur de la paroi."

Seine Methode ist etwas komplizierter als die gewöhnliche, scheint aber ausgezeichnete Resultate zu geben.

Estor wendet Metalldrähte an, um den Leistenkanal zu verengern.

In England wurde die sonst gebräuchliche Methode von Mac Even für Kinder zu kompliziert befunden und mehrfach modifiziert.

Barker geht folgendermaßen vor: Er sucht den Bruchsack auf und macht ihn vom Funiculus spermaticus frei, ligiert hierauf den Sack mit Seide in der Höhe des Orificium externum. Der untere, nicht präparierte Teil des Sackes bleibt im Skrotum. Die Fäden der Ligatur werden von hinten nach vorn durch die Pfeiler des Orificium internum hindurch über der Fascia transversa verbunden. Der Stiel ist so ins Abdomen und über dem Orificium internum fest fixiert, einen kleinen Wall bildend gegen eventuelle Rezidive. Ferner verengt Barker den Kanal durch einige Etagennähte, um dessen Wände in Kontakt zu bringen.

Ball präpariert den ganzen Sack, reponiert die Eingeweide, torsiert ihn dann so stark, als angezeigt, und fixiert ihn in dieser Stellung an die Wände des Kanals. In einem Fall von Doppelhernie heilte er die andere durch Torsieren des Sackes der einen Seite.

Stiles (1904) operiert wie folgt: Er präpariert nach dem gewöhnlichen Schnitt den Bruchsackhals, bis er auf die Elemente des Funiculus spermaticus stößt. Diese werden mit einem Schieber in die Höhe gehoben und vom Sack nach abwärts frei präpariert, letzterer ligiert. Zum Schließen der Pforte: „I introduce now a single catgut suture through the outer pillar close to Pouparts ligament, across the canal, superficial to the cord and there from within outwards through the conjoined tendon (or through the muscular fibres of the internal oblique and transversalis muscles before they join the tendon) and the inner pillar of the ring."

Er bezweckt damit, den äußeren Ring zu verengern und durch Mit-

fassen des „conjoint tendon" in die Naht spätere forcierte Hernien zu vermeiden. — Seine Nachbehandlung besteht darin, daß die Wunde mit Jodoform, das in einer 1 $^0/_{00}$igen Sublimatlösung aufbewahrt wird, angestrichen und darauf mit Borpulver in dicker Schicht bestreut wird. Das bildet den ganzen Verband. Das Kind wird nun ins Bett gelegt, seine Schultern mit einer Flanellbinde kreuzweise nach oben fixiert, damit die Hände nicht zur Wunde gelangen können, beide Beine in Spreizstellung nach außen befestigt, das Hemd, nach oben geschlagen, angeheftet, der Penis mit Gaze umwickelt, die den Urin aufzufangen hat (bei älteren Kindern wendet er auch die Flasche an). Die mittlere Körperpartie ist also ganz nackt und wird mit einem Bettständer vor Berührung mit der Decke geschützt. Von 100 so behandelten Fällen hatte Stiles nur eine einzige Heilung per secundam intentionem. Dazu muß man aber bemerken, daß die Engländer über ein viel intelligenteres und zuverlässigeres Krankenpersonal verfügen als wir in der Schweiz.

In Deutschland wurde des öfteren beim Kinde nach Bassini operiert, aber ohne gute Resultate; dieses Verfahren ist zu kompliziert und zu verwerfen.

Die Verlagerungsmethode von Kocher hat Prof. Tavel in zwei Fällen angewendet; sie macht aber einen längern Schnitt nötig, und die Ausführung dieser Methode verlangt mehr Zeit als die gewöhnlich angewendete.

Die von Prof. Tavel angewandte Methode ist äußerst einfach und, wie unsere Statistik beweist, vollkommen genügend und sicher. Ich will sie zuerst an Hand einiger Operationen erklären, denen ich beizuwohnen Gelegenheit hatte.

Die kleinen Patienten werden einen Tag vorher auf Milchdiät gesetzt und tüchtig gebadet und gewaschen. Vor Beginn der Operation wird die Stelle nochmals gründlich gereinigt und desinfiziert. Darauf Narkose; in der Regel Äther, nur bei Lungenaffektionen Chloroform-Äther 1 : 3—4.

Feutz, Fritz, 13 Wochen alt. Hernia inguinalis sinistra.

Anamnese: Das Kind wurde im siebenten Monat geboren. Geburt sonst normal, spontane Frühgeburt der Mutter wurde verursacht durch Sturz. Bekam kondensierte Milch. Die Mutter bemerkte die Hernie schon bald nach der Geburt, besonders beim Schreien des Kindes. Ein Bruchband wurde ohne Resultat getragen. In der letzten Zeit wurde der Bruch aber größer, so daß der behandelnde Arzt zur Operation riet. Ein Onkel väterlicherseits leidet an Hernie, ebenso dessen Kind.

Lokalstatus: ergibt linkseitige Inguinalhernie weit herabsteigend. Pforte für Kleinfingerspitze durchgängig.

Operation: Schnitt einfingerbreit und parallel über dem Lig. Pouparti durch Haut und Unterhautzellgewebe, bis man auf die Tunica fibrosa communis stößt, welche über den Samenstrang in Längsrichtung eingeschnitten wird; nun wird der äußerst feine, durchsichtige Bruchsack herausgeschält und mit dem Finger von den Elementen des Funiculus getrennt. Dies geschieht hier in den meisten Fällen ohne alle Mühe. Die Eingeweide,

die noch im Sack zu fühlen sind, werden jetzt reponiert, das distale Ende des Sackes mit einem Schieber gefaßt, aufgerollt, torsiert und kräftig nach außen gezogen. Es folgt jetzt die Ligatur (Seide 3) so hoch oben wie möglich, ohne jedoch die Fascie des Musculus obliquus externus zu spalten! Der Stumpf verschwindet ins Abdomen. Es folgt nun das Vernähen der Bruchpforte. Das Lig. Pouparti wird auf seinem obern Rand etwas frei präpariert. Mit starker krummer Nadel (Seide 3) wird es nun mit dem vorderen Pfeiler gefaßt, den Leistenkanal unter sich liegen lassend, faßt die Nadel medial vom Kanal in die Fascie des Musculus externus abdomini in die Tiefe. Es werden gewöhnlich drei Nähte gesetzt. Die erste Naht entspricht ungefähr dem Annulus externus, die zweite Naht faßt wieder das Lig. inguinale, verläuft vor dem Samenstrang und nimmt den obern Pfeiler, desgleichen die dritte Naht. Dies genügt vollauf, um die Fascie über dem erweiterten Kanal zu verkürzen, diesen und den Annulus externus zu verengern. Um eine Kompression des Funiculus spermaticus resp. der A. spermatica und eventuell dadurch bedingte Ischämie des Hodens zu vermeiden, soll ein geschlossener Schieber den Kanal noch bequem passieren können. Nun wird mit Salzsodalösung irrigiert und mit fortlaufender Naht die Hautwunde vereinigt. Darüber legt man einen Streifen Jodogallicingaze und bedeckt das Ganze mit einem Kollodiumgazestreifen. Für kurze Zeit wird ein einfacher Kompressionswatteverband angelegt, um Hämatome zu vermeiden.

Dauer der Operation: 13 Minuten.

Äther: 20 ccm.

Keine Temperatursteigerung, am neunten Tage wird Patient geheilt entlassen.

Vuilleumier, Fernand, 6 Monate. Hernia inguinalis duplex.

Anamnese: Kind wurde im achten Monat geboren. Geburt normal, spontan. Wurde einen Monat lang gestillt, nachher Nestlé-Mehl. Seit drei Monaten reine Kuhmilch. Kind entwickelte sich nicht besonders gut, blieb klein, fieberte oft nachts, nie Erbrechen, nie Diarrhoen, hustet immer ein wenig. Keine Krankheiten durchgemacht.

Die doppelseitige Inguinalhernie besteht seit der Geburt. Man verordnete Bruchbänder, aber diese taten ihren Dienst nicht. Seit etwa vier Monaten sind die Hernien so groß, daß ein sehr großer Teil der Gedärme darin Platz findet.

Der Vater des Patienten leidet an einer Inguinalhernie, ein Bruder des Patienten wurde an einer Hernie operiert.

Status: Ein für sein Alter äußerst schlecht ernährtes Kind, abgemagert. Cyanotisches Aussehen, Dyspnoe. Doppelseitige Leistenhernie bis in die Bursae herabsteigend, reponibel. Bruchpforte links sehr weit.

Patient macht bei seinem Spitaleintritt eine leichte Pneumonie durch, erholt sich wieder. Später treten wieder ziemlich hohe Temperaturen auf, ohne daß sie durch den Lungenbefund erklärt werden. Sie könnten auch herrühren von dem durch die beiderseitigen Hernien enorm ausgedehnten und gereizten Skrotum. Es besteht Schnupfen, im Sekret lassen sich nur wenige Diplo-Streptokokken nachweisen.

Die Mutter verlangt absolut, daß das Kind operiert werde, obschon man ihr ganz entschieden davon abrät und sagt, der

Zustand des Kindes gestatte einen solchen Eingriff nicht, die Operation sei deshalb hoffnungslos. Trotzdem beharrt die Mutter auf ihrem Entschluß.

Abendtemperatur vor dem Operationstag: 37,2.

Operation: rechts.

Vorgehen wie oben. Beim Präparieren des Sackes hat man Mühe, das Vas deferens, das sonst leicht abzulösen ist, von ihm zu trennen. Es liegt immer nach hinten und ist hier ausnahmsweise von dem den Bruchsack bildenden Peritoneum parietale eingehüllt. Theoretisch wäre die Trennung wohl möglich, praktisch aber nicht. Der Bruchsack wird wie gewohnt abgetragen, die Bruchpforte durch tiefgreifende Nähte, Lig. inguinale-Fascie des Musculus obliquus externus, verengert, Hautnaht, Kollodialverband.

Operation: links.

Verfahren analog wie rechts. Das Vas deferens ist hier ganz leicht vom Bruchsack zu trennen. Die Bruchpforte ist hier so weit, daß nach Abtragen des Sackes das Peritoneum noch deutlich aus der Pforte sich hervorwölbt. Dies veranlaßt Herrn Prof. Tavel zum erstenmal, bei einem Kinde das Verfahren anzuwenden, das er bei der direkten Hernie des Erwachsenen sonst appliziert. Der Samenstrang wird etwas nach außen gezogen, hierauf der mediale Teil des Lig. Pouparti mit zwei tiefgreifenden Nähten an den äußern untersten Rand des Rectus resp. dessen Fascie angenäht; nun wird der Samenstrang wieder in seine normale Lage gebracht und der obere äußere Teil der Pforte wie gewöhnlich durch tiefgreifende Nähte, welche die Fascie des Musculus obliquus externus an das Lig. Pouparti bringen, verengert. Derart wird eine solide untere und obere Wand geschaffen.

Dauer der doppelseitigen Operation: 30 Minuten.

Äther: 30 ccm.

Der Patient hat sehr hohe Temperatursteigerung am Operationstage. Am nächsten Tage geht es gut, dann beginnt die Temperatur wieder zu steigen, ohne daß klinisch ein Grund dafür gefunden worden wäre. Er trank gut, hatte guten Stuhlgang, hustete nicht, Leib nicht aufgetrieben, die Operationsnarben gut verheilt. Das Kind litt an einer Rhinitis, im Sekret keine Diphtherie- oder Pseudodiphtheriebazillen, nur kleine Diplokokken. Im Urin etwas Eiweiß, keine morphotischen Bestandteile.

Am neunten Tage unter Konvulsionen Exitus.

Die Sektion zeigte keinerlei Entzündung von seiten des Operationsgebietes.

Sektionsprotokoll: Atelektase der Lunge, Anämie des Herzens. Geringe Trübungen der Nierenrinde.

Es ist das der einzige Todesfall, den Prof. Tavel bei Kinderhernien gehabt hat.

Spahni, Hans, 10 Wochen. Hernia inguinalis sinistra incarcerata.

Anamnese: Geburt normal zur rechten Zeit, wurde fünf Wochen gestillt. Entwickelt sich gut, hin und wieder Diarrhoen. Das Kind hat sonst keine Krankheiten durchgemacht und soll jetzt gesund sein. Vor drei Wochen bemerkte die Mutter zum erstenmal die Hernie. Einklemmungserscheinungen wurden keine beobachtet. In der Familie waren Hernien sonst nicht bekannt.

Status: Kind für sein Alter sehr gut entwickelt. Der Hinterkopf ist sehr stark ausgebildet, auf den Schultern noch Lanugohaare. Herz- und Lungenbefund normal. Wenn das Kind schreit, so tritt linkerseits die Hernie ins Skrotum herab; sie ist leicht reponierbar. Zwei Tage nach diesem Status:

Operation: Vor der Operation wird bemerkt, daß die Reposition des Bruchinhaltes nicht mehr gelingt.

Schnitt und Präparation des Sackes wie oben. Bruchsack läßt sich sehr leicht aus der Tunica vaginalis communis herausschälen, und die Elemente des Samenstranges sind gut von ihm trennbar. Alle Repositionsversuche sind vergeblich, die Bruchpforte wird nun erweitert durch Schnitt aufwärts der Fascia das Musculus obliquus externus; noch jetzt ist das Reponieren schwierig und führt zum Platzen des Sackes. Bruchwasser ist ziemlich verfärbt. Im Mesenterium mehrere blaurote Thrombosen. Exstirpation des Sackes, wie oben vordere Pfeilernaht mittels 3 Knopfnähten, Irrigieren, Hautnaht fortlaufend, Kollodialverband.

Am 12. Tag nach der Operation wird Patient geheilt entlassen.

Dauer der Operation: 17 Minuten.

Äther: 40 ccm.

Hänni, Willi, 3 Monate. Hernia umbilicalis et ing. dextra.

Anamnese: Patient wurde 14 Tage zu früh geboren. 5 Wochen lang gestillt. War bisher nie krank. Vor 3 Wochen beobachtete die Mutter zum erstenmal die Leistenhernie. Bruchband wird ohne Erfolg getragen. Das Kind ist unruhig und schreit viel. Nabelhernie erschien nach der Leistenhernie. Der Vater wurde vergangenen Frühling an H. duplex operiert, auch der Großvater litt an Hernie.

Status: Kind von ordentlicher Entwicklung. Mißbildung des äußeren Ohres. Große Fontanelle noch offen. Keine Drüsen, Lungen und Herz normal. Am Abdomen fällt auf die Vorstülpung der Bauchhaut über dem Nabel und die Vorwölbung, welche sich besonders beim Schreien von der rechten Leistenbeuge ins Skrotum herabzieht. Stuhl ist gut verdaut.

Operation: Vor der Operation konstatiert Prof. Tavel noch eine Hernia der Linea alba 3fingerbreit über dem Nabel.

1. Hernia inguinalis:

Vorgehen wie oben, Elemente des Samenstranges lassen sich sehr leicht vom Sack lösen. Die Bruchpforte wird mit vier Knopfnähten verschlossen, welche das Lig. Pouparti, dessen oberer Rand zuerst frei präpariert wird, mit der Fascie des Musculus obliquus externus verbinden. Irrigieren mit warmer Soda-Kochsalzlösung, fortlaufende Hautnaht, Kollodialverband.

2. Hernia umbilicalis:

Bogenförmiger Querschnitt oberhalb des Nabels in einer Länge von ca. 4 cm durch Haut und Unterhautzellgewebe. Abtrennung des Bruchsackes von der mit ihm verwachsenen Haut. Nachdem man den Bruchsack ringsum frei präpariert hat, wird an der Basis des fibrösen Ringes bis aufs Peritoneum zirkulär eingeschnitten und der Sack so lang wie möglich aus der Bauchhöhle hervorgezogen. Man drängt dann durch Torsion des Sackes die Eingeweide zurück, ligiert und trägt ihn ab. Querer Verschluß der Pforte durch drei Knopfnähte, Irrigation, fortlaufende Hautnaht, Kollodialverband.

Dauer der beiden Operationen: 26 Minuten.
Äther: 60 ccm.
Am 12. Tag wird Patient geheilt entlassen.

Herren, Ernst, 3 Monate. H. inguinalis dextra, Hydrocele testis (Periorchitis haemorrhagica) dextra.

Anamnese: Kind wurde 6 Wochen zu früh geboren, Geburt normal. Wird noch gestillt. Entwickelt sich gut, nie krank.

Etwa einen Monat nach der Geburt wurde die Hernia von den Eltern bemerkt. Bandbehandlung ohne Erfolg.

Großvater litt an einem Leistenbruch.

Status: Knabe von sehr guter Konstitution. Muskulatur und Panniculus gut entwickelt. Lungen, Herz und übrige Organe gesund.

In der rechten Leistengegend ist eine deutliche Inguinalhernie sichtbar, die sich leicht reponieren läßt. Daneben eine Vergrößerung des rechten Hodens (Hydrocele testis), die von der Hernie deutlich abtrennbar ist.

Operation: Schnitt wie gewöhnlich, Hervorziehen des Bruches, Nachsuchen der Elemente, über denselben Aufschneiden der Tunica communis und Isolieren der Elemente vom Bruchsack. Dieser kommuniziert nicht mit der Hydrocele testis, ist aber durch fibröse Stränge mit ihr verwachsen, die die Zusammengehörigkeit andeuten. Die Hydrocele wird eröffnet und zeigt den Charakter der Periorchitis haemorrhagica. Ihre Wand wird teilweise reseziert und dann glatt über dem Hoden vernäht. Nun wendet man sich an den Bruchsack, in dem der Processus vermiformis gefunden wird. Der Sack wird weit eröffnet, der Processus hervorgezogen, lege artis reseziert, dann das hervorgetretene Colon reponiert, die Bruchpforte wie oben geschlossen.

Dauer der zwei Operationen: 25 Minuten.
Äther: ?

Hervorzuheben ist in diesem Falle das Vorhandensein einer Periorchitis haemorrhagica, die beim Kinde wohl sehr selten ist.

Die Resektion des Wurmfortsatzes wird in der Regel von Prof. Tavel ausgeführt, falls er sich zeigt. Dieser Akt bedingt nur eine sehr kleine Verlängerung der Operationsdauer, wie aus der Zeit hervorgeht, die zur Ausführung der drei Operationen notwendig war.

Am 9. Tage wird Patient geheilt entlassen.

Ich glaube, mit diesen wenigen Fällen die Operationsmethode von Prof. Tavel genügend erläutert zu haben. Sie besteht also in der Hauptsache:

1. Schnittführung parallel dem Ligamentum Pouparti über dem Bruchsackhals.
2. Incision der Tunica communis in der Längsrichtung.
3. Ablösung der Elemente, des Samenstranges, die gewöhnlich auseinander getrieben worden sind, vom Bruchsack.
4. Vorziehen und Ablösen des Sackes vom Inguinalkanal unter Schonung und Seitwärtslagern des Ligamentum vesico-umbilicale laterale, das oft mit vorgezogen wird.

5. Unterbindung und Abtragung des Sackes (Seide Nr. 3), dessen Stumpf in die Bauchhöhle zurückschlüpft.
6. Vernähung des obern und untern Pfeilers (Ligamentum Pouparti) vor dem Samenstrang (Seide Nr. 3) mit drei getrennten Knopfnähten.
7. Ligatur der gefaßten Gefäße (Seide Nr. 2).
8. Fortlaufende Naht der Haut mit gerader Nadel (Seide Nr. 2).
9. Vioform oder Jodogallicingazeverband.

In seltenen Fällen bei sehr breiter Pforte Naht des Ligamentum Pouparti mit der Fascie des äußern Randes des Rectus (zwei Nähte).

Es sei hier noch die Zeitdauer der Operation erwähnt, die erstaunlich klein ist. Einseitige Hernien ohne Komplikationen werden durchschnittlich in 10—15 Minuten, doppelseitige in 20—30 Minuten ausgeführt. Die Narkose ist demnach so kurz, daß von einer Schädigung der kleinen Patienten nicht die Rede sein kann.

Diese Methode ist wohl die möglichst einfachste und im großen und ganzen ähnlich derjenigen von Broca und Stiles. Wie unsere untenstehende Statistik zeigt, schützt sie vollkommen sicher gegen Rezidive. Sie genügt also den oben gestellten Bedingungen am besten. Ich lasse nun die von 1902—1905 von Prof. Tavel operierten Fälle in einer kurzen Statistik folgen, deren Resultate ich in dem Schlußabschnitt zusammenstellen will:

Inguinalhernien.

1. Name: H., Emil. — Alter: $2\frac{1}{2}$ Mon. — Diagnose: H. ing. dextra. — Bemerkungen: Bruch wird in Form einer Vorwölbung in der rechten Seitengegend von der Mutter 10 Tage nach der Geburt erkannt. Bald darauf auch links Vorwölbung; doppelseitiges Bruchband, das die H. links gänzlich heilt. Heredität. Bruch bis ins Skrotum: leicht reponibel. Leistenkanal beidseitig für den kleinen Finger durchgängig. — Operationsverlauf: Am 3. Tag Temperatursteigerung bis 38,8°. Am 5. Entfernung der Nähte, am 12. Entlassung. Heilung per primam int. — Datum der Operation: 5. IX. — Datum der Entlassung: 19. IX. 1902.

2. Name: Wilhelm (Wynigen). — Alter: 10 Jahre. — Diagnose: H. ing. dextra. — Bemerkungen: Keine Heredität, reponibel. — Operationsverlauf: Normal. — Datum der Operation: 24. VII. — Datum der Entlassung: 4. VIII. 1902.

3. Name: Sch., Max. — Alter: 3 Mon. — Diagnose: H. ing. dextra et sinistra. — Bemerkungen: 3 Monate zu früh als Zwillingskind geb. mit großer Nabelhernie, die Leber und Magen enthielt und sofort mit Erfolg operiert wurde. Vor 2 Monaten bemerkte Mutter rechts

Leistenhernie, später auch links; Bruchbandbehandlung beidseitig, kein Resultat. Heredität. Status: Beidseitig bis ins Skrotum gehender Bruch, reponibel. Leistenkanal für kleinen Finger durchgängig. — Operationsverlauf: Operation beider Hernien: Am 3. Tag Temperatur von 38.3°, am 4. Entfernung der Nähte, am 10. Entlassung. Prima Heilung; im linken Bruchsacke liegt Coecum und Proc. vermiformis. Wird reseziert, starke Adhärenzen. — Datum der Operation: 5. III. 1902. — Datum der Entlassung: 14. III. 1902. — Spätbefund: Wird rezidiv rechts; nach 3 Monaten 2. Operation. Dauerheilung.

4. Name: W., Ernst. — Alter: 1 Jahr. — Diagnose: H. ing. sinistr.; Hydrot. — Bemerkungen: Von Geburt an Hernie beobachtet. Keine Beschwerden bis vor kurzem mit Diarrhoe. Verschlimmerung. Keine Heredität. Status: keine sichern Anhaltspunkte (?). — Operationsverlauf: Operation ergibt große Hydrocele bilocularis mit kleinem Bruchsack. Temperatur bis 39,2°. Am 6. Tag Entfernung der Nähte, am 9. Tage Entlassung. Prima Heilung. — Datum der Operation: 15. III. 1902. — Datum der Entlassung: 23. III. 1902.

5. Name: B., Karl. — Alter: 9 Mon. — Diagnose: H. ing. sinistr. — Bemerkungen: 3 Wochen nach der Geburt Schwellung in linker Inguinalgegend, die langsam bis ins Skrotum hinuntersteigt. Keine Heredität. Status: Reponibel. Leistenkanal für Kleinfinger durchgängig. — Operationsverlauf: Höchste Temperatur 38,1° am Operationstag. Nach 5 Tagen Entfernung der Nähte, am 12. Tag Entlassung. Heilung per primam int. — Datum der Operation: 5. XII. — Datum der Entlassung: 17. XII. 1902.

6. Name: A., Johann. — Alter: 5 Mon. — Diagnose: H. ing. dextra et sinistra. — Bemerkungen: Im Alter von 2 Monaten zuerst bemerkt, beidseitig. Geschwulst steigt langsam ins Skrotum. Keine Heredität. Status: Leicht reponibel. Leistenkanal für Kleinfinger gut durchgängig. — Operationsverlauf: Operation beider Hernien. Am 2. Tag nach der Operation 38,5° Temperatur. Am 17. Tag Entlassung. Heilung per primam im Bruchsack, der bei der Ablösung platzt, fällt Processus vermiformis und Coecum vor. — Datum der Operation: 5. VII. — Datum der Entlassung: 22. VII. 1902.

7. Name: M., Albin. — Alter: 7 Jahre. — Diagnose: H. ing. dextra. — Bemerkungen: Im Alter von 5 Jahren kam Bruch in der rechten Labia maiora zum Vorschein. Bruchbehandlung kein Resultat. Heredität. Status: Reponibel. — Operationsverlauf: Maximaltemperatur am 2. Tage 37,3°. Am 5. Tag Entfernung der Nähte. Heilung per primam. — Datum der Operation: 29. XII. 1901. — Datum der Entlassung: 15. I. 1902.

8. Name: O., Fritz. — Alter: 9 Mon. — Diagnose: H. ing. dextra. — Bemerkungen: Frühgeburt (8. Monat). 4 Wochen nach der Geburt zuerst bemerkt. Wird langsam größer trotz Bruchband, das kein Resultat gibt. Heredität negativ. Status: Leicht reponibel, Hoden normal. Leistenkanal für Kleinfingerkuppe durchgängig. — Operationsverlauf: Verlauf normal. Maximaltemperatur am 3. Tag 37,8°. Entlassung am 12. Tag. Heilung per primam. Inhalt des Sackes Proc. vermiformis.

Amputation desselben. — Datum der Operation: 14. XI. 1902. — Datum der Entlassung: 26. XII. 1902.

9. Name: M., Rudolf. — Alter: 12 Jahre. — Diagnose: H. ing. dextra et sinistra. — Anamnese und Status: Erst vor 2 Jahren bemerkt man kleine Geschwulst. Schmerz gehabt. Sonst gesund. Heredität. Status: Leicht reponibel. Für kleinen Finger rechts durchgängig, links nur für Kuppe. — Operationsverlauf: Operation beider Hernien. Rechts ist Hoden nicht ganz deszendiert, wird darum unten an die Skrotalhaut angenäht. Verlauf normal. Keine Temperatursteigerung. Heilung per primam. — Tag der Operation: 17. VII. — Tag der Entlassung: 28. VII. 1902.

10. Name: L., Paul. — Alter: 13 Mon. — Diagnose: H. ing. sinistra. — Anamnese und Status: Im Alter von 3 Monaten tritt Hernie zutage. Bruchbandbehandlung ohne Resultat. Status: Reponibel. Kanal für Finger durchgängig. Heredität. — Operationsverlauf: Temperatur maximal am Operationstag mit 38°. Verlauf normal. Entlassung nach 12 Tagen. Heilung per primam. — Tag der Operation: 7. III. 1902. — Tag der Entlassung: 19. III. 1902.

11. Name: M., Willi. — Alter: 2 Jahre. — Diagnose: H. ing. dextra et sinistra. — Anamnese und Status: Im Alter von 6 Wochen zuerst bemerkt in Form einer Schwellung über der Leistengegend. Bruchbandbehandlung, welche rechts vorübergehend heilte. Keine Heredität. Reponibel. Rechts Bruch sehr klein, nur bei starkem Husten etwas Vorwölbung. Leistenkanal für Kleinfingerkuppe. Links für den Finger durchgängig. — Operationsverlauf: Operation beider Brüche. Maximaltemperatur 2 Tage nach Operation mit 38,4°. Verlauf normal. Entfernen der Nähte am 4., Entlassung am 10. Tage. Heilung per primam. — Tag der Operation: 17. VI. — Tag der Entlassung: 28. VI. 1902.

12. Name: Sch., Adolf. — Alter: 7 Mon. — Diagnose: H. ing. sinistr. incarc. — Anamnese und Status: Bruch bestand schon vor der Einklemmung, ohne Schmerzen zu machen. Frühgeburt. Temperatur vor der Operation 37,8°. Haut rot verfärbt. Heredität. — Operationsverlauf: Operation ergibt nekrotischen Hoden, der um das Vas deferens als Stiel 2—3mal torsiert ist. Exstirpation. Bruchsack freigelegt, abgetragen usw. Maximaltemperatur von 38,5° am 2. Tag. Entfernung der Nähte am 6., Entlassung am 9. Tag. — Tag der Operation: 24. VI. — Tag der Entlassung: 1. VII. 1902.

13. Name: L., Martha. — Alter: $5\frac{1}{2}$ Jahre. — Diagnose: H. ing. dextra. — Anamnese und Status: Soll mit doppeltem Leistenbruch zur Welt gekommen sein, der aber ohne Behandlung wieder zurückging. Vor 3 Monaten wieder Schwellung rechts. Heredität. Bruch klein, reponibel. Leistenkanal für kleine Fingerkuppe durchgängig. — Operationsverlauf: Verlauf normal. Heilung per primam. — Tag der Operation: 5. XII. 1902. — Tag der Entlassung: 18. XII. 1902.

14. Name: W., Rudolf. — Alter: 2 Jahre. — Diagnose: H. ing. dextra. — Anamnese und Status: Bruch mit 2 Monaten bemerkt. Heredität. Status ergibt kleine ins Skrotum hinabsteigende Geschwulst.

Reponibel. Leistenkanal für Kleinfinger passierbar. — Operationsverlauf: Verlauf normal. Keine Temperatursteigerung. Heilung per primam. — Tag der Operation: 5. XII. 1902. — Tag der Entlassung: 17. XII. 1902.

15. Name: H., Anna. — Alter: 4 Mon. — Diagnose: H. ing. duplex. — Anamnese und Status: Im Alter von 3 Wochen bemerkte Mutter zuerst die Geschwulst. Leicht reponibel beidseitig. Heredität. — Operationsverlauf: Bei der Operation (35 Min.) wird rechts die Tube, links Tube und Ovar im Bruchsack gefunden und mit ihm stark verwachsen. Maximaltemperatur am Operationstag 38,6°. Verlauf normal. Heilung per primam. — Tag der Operation: 27. XI. — Tag der Entlassung: 7. XII. 1903.

16. Name: St., Ernst. — Alter: 22 Mon. — Diagnose: H. ing. duplex. — Anamnese und Status: Im Alter von 6 Wochen beim Baden zuerst Tumor bemerkt, zuerst rechts, später links. Heredität. — Operationsverlauf: Operation beider Hernien. Verlauf normal. Am Operationstag 38,2°. Heilung per primam int. — Tag der Operation: 20. XI. — Tag der Entlassung: 7. XII. 1903.

17. Name: V., St. — Alter: 17 Mon. — Diagnose: H. ing. dextra. — Anamnese und Status: Angeboren, Bandbehandlung negativ. H. faustgroß ins Skrotum herabsteigend, reponibel. — Operationsverlauf: Wurmfortsatz im Bruchsack; Komplikation: Diphtherie an Operation anschließend, Heilung per primam. — Tag der Operation: 23. V. — Tag der Entlassung: 10. VI. 1903.

18. Name: St., Alfred. — Alter: 10 Mon. — Diagnose: H. ing. sinistra. — Anamnese und Status: Apfelgroße, ins Skrotum herabsteigende Geschwulst. — Operationsverlauf: Verlauf normal. Heilung per primam. — Tag der Operation: 24. V. — Tag der Entlassung: 5. VI. 1903.

19. Name: St., Homann. — Alter: 20 Mon. — Diagnose: H. ing. dextra. — Anamnese und Status: Einklemmungserscheinungen. — Operationsverlauf: Verlauf normal. Heilung per primam. — Tag der Operation: 4. XII. 1903. — Tag der Entlassung: 18. XII. 1903.

20. Name: W., Robert. — Alter: 2 Jahre. — Diagnose: H. ing. sinistra. — Anamnese und Status: Im Alter von 6 Wochen zuerst bemerkt. Bruchbehandlung negativ. H. hühnereigroß, reponibel. Leistenkanal für Finger durchgängig. Heredität. — Operationsverlauf: Kleine Eiterung aus einer Naht; Heilung vollkommen. Narbe linear nicht druckempfindlich. — Datum der Operation: 16. V. — Datum der Entlassung: 6. VII. 1903.

21. Name: A., Johann. — Alter: 1 Jahr. — Diagnose: H. ing. duplex. — Anamnese und Status: Im Alter von 6 Wochen zuerst bemerkt beidseitig: Bandagenbehandlung negativ. Heredität negativ. — Operationsverlauf: Operation beider Hernien. Normaler Verlauf. Heilung per primam. — Datum der Operation: 17. VII. — Datum der Entlassung: 1. VIII. 1903.

22. Name: H., Emil. — Alter: 10 Jahre. — Diagnose: H. ing.

duplex. — Anamnese und Status: Im 3. Altersjahre zuerst bemerkt. Bruchbehandlung negativ. Inguinalkanal rechts und links für Fingerkuppe durchgängig. Heredität. — Operation beider Hernien. Maximaltemperatur von 38,6° am 2. Tag. Verlauf normal. Heilung per primam. Datum der Operation: 13. III. — Datum der Entlassung: 25. III. 1903.

23. Name: H., Alfred. — Alter: 6 Jahre. — Diagnose: H. ing. dextra. — Anamnese und Status: Im 4. Altersjahre Beschwerden. Phimose vorhanden. Leistenkanal für Fingerkuppe durchgängig. Heredität. — Operationsverlauf: Verlauf normal. 38,6° am Operationstag. Am 12. Tag geheilt entlassen. — Datum der Operation: 13. III. — Tag der Entlassung: 26. III. 1903.

24. Name: V., Clément. — Alter: 3 Mon. — Diagnose: H. ing. dextra. — Anamnese und Status: Seit Geburt beobachtet. Bruchband ohne Erfolg getragen. Heredität negativ. Bruch birngroß, leicht reponibel, Leistenkanal für Zeigefinger durchgängig. — Operationsverlauf: Verlauf normal. Heilung per primam. — Datum der Operation: 18. III. — Datum der Entlassung: 27. III. 1903.

25. Name: Z., N. — Alter: 6 Mon. — Diagnose: H. ing. dextra. — Anamnese und Status: Seit Geburt. — Operationsverlauf: Verlauf normal. Heilung per primam. — Datum der Operation: 18. II. — Datum der Entlassung: 29. III. 1903.

26. Name: B., Hans. — Alter: 2 Jahre. — Diagnose: H. ing. sinistra. — Anamnese und Status: Nußgroße Geschwulst, reponibel. Keine Beschwerden. — Operationsverlauf: Verlauf normal. — Datum der Operation: 20. V. — Datum der Entlassung: 4. VI. 1903.

27. Name: K., Ernst. — Alter: 2 Jahre. — Diagnose: H. ing. dextra. — Anamnese und Status: Im 14. Monat erste Beschwerden. Hernie tritt nur beim Schreien aus. Bruchpforte für Kuppe des kleinen Fingers durchgängig. Heredität. — Operationsverlauf: Geringe Eiterung der Stichnähte. Am 12. Tag entlassen. Narbe linear geheilt. Keine Empfindlichkeit. — Datum der Operation: 10. II. — Datum der Entlassung: 22. III. 1903.

28. Name: B., Joh. — Alter: 8 Mon. — Diagnose: H. ing. sinistra. — Anamnese und Status: 3 Wochen vor dem Termin geboren. Bald nach Geburt Bruch bemerkbar. Heredität negiert. Status ergibt taubeneigroßen Bruch. Haut stark gespannt darüber. Reponibel. Leistenkanal für Zeigefingerkuppe durchgängig. — Operationsverlauf: Verlauf normal. Am 10. Tag Entlassung. Heilung per primam. — Datum der Operation: 10. II. — Datum der Entlassung: 20. II. 1904.

29. Name: B., Paul. — Alter: 13 Mon. — Diagnose: H. ing. duplex. — Anamnese und Status: Erste Beschwerden in 6. Woche. Bruchband negatives Resultat. Heredität. Leistentestikel vorhanden, rechts nirgends zu finden. Phimosis, wurde später operiert. — Operationsverlauf: Operation beider Hernien: Maximaltemperatur am Operationstag 38,5°. Verlauf normal. Heilung per primam. — Datum der Operation: 21. V. — Datum der Entlassung: 15. VI. 1904.

30. Name: M., Ernst. — Alter: 15 Mon. — Diagnose: H. ing. dextra. — Anamnese und Status: In der 3. Woche wurde eine rechtsseitige Inguinalhernie bemerkt. Keine Heredität. Nur 1 Testikel vorhanden, auf der Bruchseite. — Operationsverlauf: Am 3. Tag Maximaltemperatur von 38,1°. Verlauf normal. Heilung per primam. — Datum der Operation: 20. V. — Tag der Entlassung: 3. VI. 1904.

31. Name: I., Rudolf. — Alter: $1^1/_4$ Jahr. — Diagnose: H. ing. dextra. — Anamnese und Status: 2 Wochen zu früh geboren. Bruchbehandlung negativ. — Operationsverlauf: Verlauf normal. Heilung per primam. — Datum der Operation: 20. V. — Datum der Entlassung: 30. VI. 1904.

32. Name: R., Christian. — Alter: 15 Jahre. — Diagnose: H. ing. sinistra. — Anamnese und Status: Kleiner reponibler Bruch. Pforte für Finger durchgängig. — Operationsverlauf: Verlauf normal. Heilung per primam. — Datum der Operation: 20. III. — Datum der Entlassung: 30. III. 1903.

33. Name: W., Otto. — Alter: 2 Jahre. — Diagnose: H. ing. dextra. — Anamnese und Status: Erstes Auftreten in der 3. Woche. Keine Beschwerden. Langsames Größerwerden. Bruch bis ins Skrotum, für Finger durchgängiger Leistenkanal. — Operationsverlauf: Am 4. Tage max. Temperatur von 38,8. Verlauf sonst normal. Heilung per primam. — Datum der Operation: 6. V. — Datum der Entlassung: 21. V. 1904.

34. Name: M., Jakob. — Alter: 1 Jahr. — Diagnose: H. ing. sinistra. — Anamnese und Status: Auftreten der Hernie in der 3. Woche. Allmählich größer werdend. Leicht reponibel. Mannsfaustgroß. L.-Kanal für Zeigefinger durchgängig. — Operationsverlauf: Max. Temperatur am Operationstag 38,2. Am 14. Tag entlassen mit Heilung per primam. — Datum der Operation: 6. V. — Datum der Entlassung 20. V. 1904.

35. Name: M., Walther. — Alter: $2^1/_2$ Mon. — Diagnose: H. ing. dextra. — Anamnese und Status: In der 8. Woche zuerst bemerkt. Bandbehandlung negativ. Heredität. — Operationsverlauf: Verlauf normal. Max. Temperatur 38,2 am Operationstage. Am 10. Tage geheilt entlassen. — Datum der Operation: 8. IV. — Datum der Entlassung: 19. IV. 1904.

36. Name: B., Alexander. — Alter: 8 Jahre. — Diagnose: H. ing. sinistra. — Anamnese und Status: In 2. Woche bemerkte Mutter die Hernie. Bruchband gab keine Heilung. Sehr weite Pforte. — Operationsverlauf: Verlauf normal mit Heilung per primam. — Datum der Operation: 8. IV. — Datum der Entlassung: 18. IV. 1904.

37. Name: K., Karl. — Alter: 9 Mon. — Diagnose: H. ing. duplex. — Anamnese und Status: Bald nach der Geburt Erscheinen des rechten, später des linken Bruches. Heredität. — Operationsverlauf: Operation beider Hernien. Verlauf normal. Heilung per primam. — Datum der Operation: 2. III. — Datum der Entlassung: 4. IV. 1904.

38. Name: K., Ernst. — Alter: 8 Jahre. — Diagnose: H. ing.

dextra. — Anamnese und Status: In 4. Woche Auftreten der Hernie. Bruchband ohne Resultat. Heredität. — Operationsverlauf: Verlauf normal ohne Fieber. Heilung per primam. — Datum der Operation: 11. III. — Datum der Entlassung: 6. IV. 1904.

39. Name: S., Ernst. — Alter: $1^1/_4$ Jahr. — Diagnose: H. ing. sinistra. — Anamnese und Status: 5 Wochen zu früh geboren. In der 2.—3. Woche bemerkt die Mutter den Bruch. Reponibel. Mannsfaustgroß. — Operationsverlauf: Verlauf normal. Max. Temperatur am 5. Tage. Heilung per primam. — Datum der Operation: 2. III. — Datum der Entlassung: 1. IV. 1904.

40. Name: Z., Ernst. — Alter: 2 Jahre. — Diagnose: H. ing. sinistra. — Anamnese und Status: Am 3. Tage nach Geburt Bruch bemerkt. Bruchband kein Resultat. Hernie sehr groß, leicht reponibel. Hereditär. — Operationsverlauf: Max. Temperatur am 5. Tage. Verlauf normal. Heilung per primam. — Datum der Operation: 4. II. — Datum der Entlassung: 19. III. 1904.

41. Name: J., Hans. — Alter: $1^1/_2$ Jahr. — Diagnose: H. ing. dextra. — Anamnese und Status: Bald nach der Geburt wurde Bruch bemerkt. — Operationsverlauf: Temperatursteigerung von 39,2 am 3. Tage. Heilung per primam. Datum der Operation: 12. II. — Datum der Entlassung: 25. III. 1904.

42. Name: Kl., Alfred. — Alter: 10 Wochen. — Diagnose: H. ing. dextra. — Anamnese und Status: In der 3. Woche wurde Bruch bemerkt. Bruchband bew. keine Heilung. Starkes Ekzem in beiden Leisten. — Operationsverlauf: Maximale Temperatur am 4. Tage 39,1. Wunde oberflächlich infiziert. Heilung der Hautwunde durch Granulation; kein Rezidiv. — Datum der Operation: 29. I. — Datum der Entlassung: 3. III. 1904.

43. Name: Sch., Wilh. — Alter: 7 Jahre. — Diagnose: H. ing. dextra. — Anamnese und Status: Bruchbandbehandlung negativ. Heredität. — Operationsverlauf: Verlauf normal, ohne Temperatursteigerung. — Datum der Operation: 29. I. — Datum der Entlassung: 11. II. 1904.

44. Name: S., Eduard. — Alter: 2 Jahre. — Diagnose: H. ing. dextra. — Anamnese und Status: Im 2. Monat bemerkte Mutter den Bruch. Bruchband ohne Heilung. Bruch sehr groß, leicht reponibel. — Operationsverlauf: Bruchsackinhalt wird vom Coecum mit Processus vermiformis gebildet. Amputation desselben. Temperatursteigerung am 3. Tag. Heilung per primam. — Datum der Operation: 12. II. — Datum der Entlassung: 8. IV. 1904.

45. Name: G., Jakob. — Alter: 5 Mon. — Diagnose: H. ing. dextra. — Anamnese und Status: H. schon früh sichtbar, schmerzhaft. — Operationsverlauf: Am 1. und 4. Tag Temperatursteigerung bis zu 39^0. Am 11. Tag geheilt entlassen. — Datum der Operation: 22. I. — Datum der Entlassung: 3. II. 1904.

46. Name: B., Gottlieb. — Alter: $2^1/_2$ Mon. — Diagnose: H. incarc. — Anamnese und Status: Keine Angaben, wurde sofort nach Spitaleintritt operiert. — Operationsverlauf: Heilung per primam.

47. Name: K., Paul. — Alter: 5 Mon. — Diagnose: H. ing. duplex. — Anamnese und Status: Rechte H. im 2. Monat, linke später sichtbar. Kind leidet an diffuser Bronchitis mit Temperatursteigerung, wird dennoch operiert. — Operationsverlauf: Operation beider Hernien: Am 4. Tage noch einmal Temperatursteigerung 38,6, dann fieberlos. Heilung per primam. — Datum der Operation: 29. I. — Datum der Entlassung: 11. II. 1904.

48. Name: G., Gottfried (1904). — Alter: 9 Mon. — Diagnose: H. ing. incarc. — Anamnese und Status: Im 3. Monat erst rechts, dann links H. sichtbar. Bruchband ohne Erfolg getragen. — Operationsverlauf: Verlauf normal. Keine Temperatursteigerung. Heilung per primam. — Datum der Operation: 14. I. — Datum der Entlassung: 30. I. 1904.

49. Name: A., Walther. — Alter: 2 Jahre. — Diagnose: H. ing. dextra. — Anamnese und Status: H. immer leicht reponibel. Bruchbandbehandlung erfolglos. — Operationsverlauf: Verlauf normal. Heilung per primam. — Datum der Operation: 14. I. — Datum der Entlassung: 26. I. 1904.

50. Name: S., Gottfried. — Alter: 9 Mon. — Diagnose: H. ing. duplex. — Anamnese und Status: Keine Heredität. Keine Beschwerden, reponibel. Bruch steigt bis in die Bursa. Zuerst wurde rechter Bruch, dann linker bemerkt. — Operationsverlauf: Operation beider Hernien verläuft normal. Heilung per primam. — Datum der Operation: 6. XII. — Datum der Entlassung: 14. XII. 1904.

51. Name: F., Fritz. — Alter: $6\frac{1}{2}$ Mon. — Diagnose: H. ing. duplex. — Anamnese und Status: 1 Monat vor dem Termin geboren. Seit Geburt H. sichtbar. Beidseitig L.-Kanal für Finger durchgängig. — Operationsverlauf: Operation beider Hernien. Verlauf vollkommen normal ohne Temperatursteigerung. — Datum der Operation: 14. X. — Datum der Entlassung: 27. X. 1904.

52. Name: R., Eduard. — Alter: 7 Mon. — Diagnose: H. ing. sinistra. — Anamnese und Status: Geburt 3 Wochen vor dem Termin. Im Alter von 9 Wochen zuerst ausgetreten. Große Bruchpforte. — Operationsverlauf: Am 4. Tage 38^0. Sonst normal. Heilung per primam. Datum der Operation: 14. X. — Datum der Entlassung: 25. X. 1904.

53. Name: Sch., Rosa. — Alter: 6 Jahre. — Diagnose: H. ing. sinistra. — Anamnese und Status: 1 Monat vor dem Termin geboren. Von Geburt an Bruch sichtbar. Bruchband ohne Resultat. Heredität. — Operationsverlauf: Normal. Heilung per primam. — Datum der Operation: 20. IX. — Datum der Entlassung: 11. X. 1904.

54. Name: J., Ernst. — Alter: 4 Jahre. — Diagnose: H. ing. sinistr. — Anamnese und Status: Im 3. Monat Bruch sichtbar. Bandbehandlung resultatlos. — Operationsverlauf: Normal. Heilung per primam. — Datum der Operation: 20. IX. — Datum der Entlassung: 11. X. 1904.

55. Name: B., Ernst. — Alter: $1\frac{3}{4}$ Jahr. — Diagnose: H. ing. dextra. — Anamnese und Status. Im 6. Monat Hernie bemerkt. Band-

behandlung ergibt nichts. Heredität. — Operationsverlauf: Am 1. Tag leichte Temperatursteigerung, sonst normale Heilung per primam. — Datum der Operation: 9. IX. — Datum der Entlassung: 20. IX. 1904.

56. Name: M., Ernst. — Alter: 6 Jahre. — Diagnose: H. ing. duplex. — Anamnese und Status: Bruchband ohne Resultat. Pforte beidseitig für kleinen Finger durchgängig. Heredität. — Operationsverlauf: Operation beider Hernien. Am 4. Tag Temperatur 39°. Heilung per primam. — Datum der Operation: 9. IX. — Datum der Entlassung: 23. IX. 1904.

57. Name: L., Rosa. — Alter: $3^3/_4$ Jahre. — Diagnose: H. ing. dextra. — Anamnese und Status: Wurde im 2. Lebensjahre bemerkt. — Operationsverlauf: Im Bruchsack wird Ovarium gefunden und Coecum. Heilung per primam. Keine Temperatursteigerung. — Datum der Operation: 9. IX. — Datum der Entlassung: 1. X. 1904.

58. Name: L., Rudolf. — Alter: 7 Jahre. — Diagnose: H. ing. dextra. — Anamnese und Status: Bruch wurde spät bemerkt. Bruch pflaumengroß. Pforte für Fingerkuppe durchgängig. Phimose. Heredität. — Operationsverlauf: Normal. — Datum der Operation: 26. VIII. — Datum der Entlassung: 7. IX. 1904.

59. Name: S., Viktor. — Alter: 15 Mon. — Diagnose: H. ing. dextra. — Anamnese und Status: Wurde anderswo ohne Resultat operiert. Heredität. — Operationsverlauf: Im Bruchsack findet sich Proc. vermisformis und Coecum. Ersterer wird amputiert. Verlauf normal. — Datum der Operation: 26. VIII. — Datum der Entlassung: 7. IX. 1904.

60. Name: B., Emil. — Alter: 3 Mon. — Diagnose: H. incarc. — Anamnese und Status: Seit 48 Stunden eingeklemmt. — Operationsverlauf: Operation wird sofort ohne Vorbereitung ausgeführt. Oberflächliche partielle Infektion der Wunde, die aber schön granuliert. — Datum der Operation: 17. VIII. — Datum der Entlassung: 8. IX. 1904.

61. Name: H., Peter. — Alter: 4 Mon. — Diagnose: H. ing. dextra. — Anamnese und Status: In der 3. Woche wird der Bruch sichtbar. Pforte für Finger bequem durchgängig. — Operationsverlauf: Normal. — Datum der Operation: 19. VIII. — Datum der Entlassung: 30. VIII. 1904.

62. Name: L., Alfred. — Alter: 2 Jahre. — Diagnose: H. ing. duplex. — Anamnese und Status: Heredität. — Operationsverlauf: Operation beider Hernien. Heilung per primam. — Datum der Operation: 1. VII. — Datum der Entlassung: 18. VII. 1904.

63. Name: H., Mathilde. — Alter: 7 Jahre. — Diagnose: H. ing. dextra. — Anamnese und Status: Im 5. Jahre zuerst aufgetreten, ohne Beschwerden. Pertussis. — Operationsverlauf: Verlauf normal. Heilung per primam. — Datum der Operation: 1. VII. — Datum der Entlassung: 14. VII. 1904.

64. Name: Asch, Rosa. — Alter: 2 Mon. — Diagnose: H. ing. dextra. — Anamnese und Status: Rechtzeitige Geburt. 3 Wochen nach

der Geburt bemerkte die Mutter den Bruch. Bandbehandlung erfolglos. Reponibel, nie eingeklemmt. Breite, rundliche Pforte. — Operationsverlauf: Maximaltemperatur am Operationstag, sonst normal. Heilung per primam. — Datum der Operation: 18. V. — Datum der Entlassung: 26. V. 1905.

65. Name: Br., Gottfried. — Alter: $4^1/_2$ Jahre. — Diagnose: H. ing. dextra. — Anamnese und Status: Litt an einem Nabelbruch, der durch Bandbehandlung zurückging. Inguinalhernie wurde erst vor 6 Wochen bemerkt unter Einklemmungserscheinungen. Leichte Vorwölbung in der Hodengegend. Pforte breit, rundlich, bequem für Finger durchgängig. — Operationsverlauf: Starke Adhärenzen, teilweise Resektion des Netzes. 3 Tage nach Operation Maximaltemperatursteigerung 38,8. Am 11. Tage geheilt entlassen. Datum der Operation: 18. V. — Datum der Entlassung: 29. V. 1905.

66. Name: Bl., Ernst. — Alter: $2^1/_2$ Jahre. — Diagnose: H. ing. dextra. — Anamnese und Status: Im 3. Monat zuerst bemerkt, machte einmal Einklemmungserscheinungen. Langsam größere Zunahme. 5 cm lange, ziemlich breite Geschwulst; leicht reponibel. Pforte breit, bequem für Finger durchgängig. — Operationsverlauf: Keine Temperatursteigerung. Am 13. Tage entlassen mit Heilung per primam. — Datum der Operation: 4. V. — Datum der Entlassung: 17. V. 1905.

67. Name: Z., Hans. — Alter: 3 Mon. — Diagnose: H. ing. sinistra. — Anamnese und Status: Bruch in 4. Woche zuerst bemerkt. Wunde von dem Zeitpunkt an immer größer. Kleinhühnereigroß. Reponibel. — Operationsverlauf: Am 2. Op.-Tag 38,3. Am 9. Entlassung mit Heilung per primam. — Datum der Operation: 4. IV. — Datum der Entlassung; 13. IV. 1905.

68. Name: S., Ernst. — Alter: 9 Mon. — Diagnose: H. ing. sinistra. — Anamnese und Status: Seit Geburt Träger einer Leistenhernie, die mit Bruchband nicht geheilt wird. Phimosis. Tumor ist taubeneigroß, reicht in die Bursa herabsteigend. Breite, für Zeigefinger durchgängige Bruchpforte. — Operationsverlauf: Temperatursteigerung am 1. und 3. Tag über $38{,}6^0$. Verlauf sonst normal. Heilung per primam. — Datum der Operation: 31. III. — Datum der Entlassung: 8. IV. 1905.

69. Name: Br., Rosa. — Alter: 3 Mon. — Diagnose: H. ing. sinistra. — Anamnese und Status: 6 Wochen zu früh geboren. Im Alter von 6 Wochen wurde der Bruch zuerst bemerkt. Austritt u. sich dann wieder von selbst reponierend. Litt an Enteritis. Heredität. — Operationsverlauf: Im kleinen Bruchsack findet sich die adhärente Tube. Trotz kleiner Naht Infektion und Pertussis. Heilung per primam. Kein Rezidiv. — Datum der Operation: 31. III. — Datum der Entlassung: 6. IV. 1905.

70. Name: M., Gottfr. — Alter: 7 Mon. — Diagnose: H. ing. dextra. — Anamnese und Status: Im Alter von 4 Wochen wurde der Bruch zuerst bemerkt, seither wird Hernie nach und nach größer und steigt jetzt bis in die Bursa herunter. Reponibel. Hoden nicht verlagert. — Operationsverlauf: $38{,}7^0$ am Operationstag. Verlauf normal. Heilung

per primam. — Datum der Operation: 24. III. — Datum der Entlassung: 3. IV. 1905.

71. Name: S., Paul. — Alter: 5 Mon. — Diagnose: H. ing. dextra, H. umbilic. — Anamnese und Status: Beide Hernien sollen seit der Geburt bestehen. Nabelhernie pflaumengroß. Jug.-Pforte sehr breit. Heredität. — Operationsverlauf: Maximale Temperatur am 3. Tage 39,4°. Verlauf normal. Einzeitige Operation beider Hernien. Heilung per primam. — Datum der Operation: 17. III. — Datum der Entlassung: 27. III. 1905.

72. Name: B., Fritz. — Alter: 11 Jahre. — Diagnose: H. ing. dextra. — Anamnese und Status: Bruch wird erst im 5. Altersjahr entdeckt. Macht Schmerzen. Steigt bis in die Bursa herunter. Gut reponibel, Pforte breit. — Operationsverlauf: Heilung per primam. — Datum der Operation: 10. III. — Datum der Entlassung: 28. III. 1905.

73. Name: Sp., Johann. — Alter: 2 Mon. — Diagnose: H. ing. dextra. — Anamnese und Status: Geburt 3 Wochen vor d. Termin. Kind kränklich. Nach 4 Wochen bemerkt Mutter den Bruch, der bis eigroß wird. Einklemmungssymptome. Reposition mühsam. — Operationsverlauf: Heilung per primam. — Datum der Operation: 10. III. — Datum der Entlassung: 21. III. 1905.

74. Name: Sd., Paul. — Alter: 3 Mon. — Diagnose: H. ing. dextra. — Anamnese und Status: Bruch erst vor kurzem bemerkt. Bandbehandlung nützt nichts. Bruch wird immer größer. 7 cm lang, 3 cm breiter Tumor, bis in die Bursa reichend, leicht reponibel. Pforte für kleinen Finger durchgängig. — Operationsverlauf: Temperatur am 3. Tage 38°. Verlauf sonst normal. Heilung per primam. — Datum der Operation: 28. I. — Datum der Entlassung: 9. II. 1905.

75. Name: Z., Fritz. — Alter: 4 Mon. — Diagnose: H. ing. sinistra. — Anamnese und Status: Inguinalhernie 8 cm lang, 3 cm breit. Reponibel. Pforte für Kleinfinger durchgängig. Phimosis. — Operationsverlauf: Operation zeigt starke Adhärenz des Samenstranges mit dem Bruchsack. Hoden unten fixiert. Am 4. Tag Entfernen der Nähte. Heilung per primam. — Datum der Operation: 20. I. — Datum der Entlassung: 5. II. 1905.

76. Name: L., Karl. — Alter: 3 Mon. — Diagnose: H. ing. dextra. — Anamnese und Status: Von Geburt an Bruch beobachtet. Reponibel. Keine Einklemmungserscheinungen. Sehr große Kanalpforte. — Operationsverlauf: Bei der Operation entleert sich viel trübe seröse Flüssigkeit. Am 5. Tag Entfernen der Nähte. Wurde am 7. Tage per primam geheilt. Datum der Operation: 13. I. — Datum der Entlassung: 23. II. 1905.

77. Name: N., Walter. — Alter: 15 Wochen. — Diagnose: H. ing. sinistra. — Anamnese und Status: Normale Geburt, litt an Enteritis. Bruch zeigte sich zuerst vor 14 Tagen. Heredität. H. läßt sich keine konstatieren, bloß ein weiter Leistenring. Finger durchgängig. — Operationsverlauf: Ergibt einen ca. 3 cm langen Bruchsack. Am Tage der Operation und am 3. Tage 38,4°. Heilung per primam. —

Datum der Operation: 19. X. — Datum der Entlassung: 30. X. 1905.

78. Name: Sch., Ernst. — Alter: 14 Mon. — Diagnose: H. ing. dextra. — Anamnese und Status: Zangengeburt. Seit dem 1. Monat hat er den Bruch. Linksseitige Kryptorch. Heredität. — Operationsverlauf: Normal. Am 2. Tag 39,6°. Heilung per primam. — Datum der Operation: 19. X. — Datum der Entlassung: 30. X. 1905.

79. Name: F., Fritz. — Alter: 2 Mon. — Diagnose: H. ing. duplex. — Anamnese und Status: Rechtzeitige Geburt. Seit Geburt wurde Schwellung des Skrotums wahrgenommen. — Operationsverlauf: Operation beider Hernien. Geht normal vor sich. Heilung per primam. Am 11. Tag wird er an Enteritis krank und wird später davon geheilt entlassen. — Datum der Operation: 14. IX. — Datum der Entlassung: 18. X. 1905.

80. Name: B., Charles. — Alter: 4 Jahre. — Diagnose: H. ing. duplex. — Anamnese und Status: In der 2. Woche nach der Geburt zeigt sich rechter, in der 3. linker Bruch. Bruchbandbehandlung ohne Erfolg Hat Pneumonie durchgemacht. Äußerlich kein Bruch zu sehen. Leistenring beidseitig für Kleinfinger durchgängig. — Operationsverlauf: Heilung per primam. — Datum der Operation: 14. IX. — Datum der Entlassung: 25. IX. 1905.

81. Name: Sch., Emil. — Alter: 2 Jahre. — Diagnose: H. ing. sinistra. — Anamnese und Status: Im Alter von 1 Jahr bemerkt Mutter den Bruch, der ganz allmählich zunimmt. Einklemmungserscheinungen. Pforte sehr breit. — Operationsverlauf: Am 3. Tag 38,8°. Heilung sonst normal, per primam. — Datum der Operation: 31. VIII. — Datum der Entlassung: 15. IX. 1905.

82. Name: H., Ernst. — Alter: 4 Jahre. — Diagnose: H. ing. dextra. — Anamnese und Status: 3 Wochen zu früh geboren. Nie krank. Bruch von Geburt an dagewesen. Walnußgroß, leicht reponibel. Pforte breit. — Operationsverlauf: Heilung per primam. — Datum der Operation: 31. VIII. — Datum der Entlassung: 11. IX. 1905.

83. Name: B., André. — Alter: 5 Mon. — Diagnose: H. ing. dextra. — Anamnese und Status: Im Alter von $2^1/_2$ Wochen bemerkt Mutter Vorwölbung der Leistengegend. Zuerst walnußgroß, jetzt viel größer. Pforte für Zeigefinger durchgängig. — Operationsverlauf: Sehr starke Verwachsung des Samenstranges mit dem Sack, der in die Bursa steigt. Heilung per primam. — Datum der Operation: 17. VIII. — Datum der Entlassung: 2. IX. 1905.

84. Name: Sch., Fritz. — Alter: 3 Jahre. — Diagnose: H. ing. duplex. — Anamnese und Status: Pforte rechts größer als links. — Operationsverlauf: Operation beider Hernien. Normal. Heilung per primam. — Datum der Operation: 17. VIII. — Datum der Entlassung: 29. VIII. 1905.

85. Name: D., Ernst. — Alter: 15 Wochen. — Diagnose: H. ing. dextra. H. umbilic. — Anamnese und Status: 3 Wochen zu früh geboren. Mit 6 Wochen wurde der Nabelbruch, mit 11 der Leistenbruch bemerkt. Heredität. Kind hat viel gehustet. — Operationsverlauf:

Operation beider Hernien. Heilung per primam. — Datum der Operation: 19. X. — Datum der Entlassung: 31. X. 1905.

86. Name: Sch., Fritz. — Alter: 13 Jahre. — Diagnose: H. ing. sinistra. — Anamnese und Status: Heredität. Sonst gesund. Keine Beschwerden. Bruch links haselnußgroß. Pforte rechts offen. — Operationsverlauf: Verlauf normal. Heilung per primam. — Datum der Operation: 20. VII. — Datum der Entlassung: 5. VIII. 1905.

87. Name: J., Ernst. — Alter: 2 Jahre. — Diagnose: H. ing. dextra. — Anamnese und Status: Erst vor 5 Wochen Austreten des Bruches, Verband mit Essig ohne Resultat. Kind sonst gesund. Keine äußere Geschwulst. Leistenkanal für Fingerspitze durchgängig. — Operationsverlauf: 39,2° am Operationstag, sonst normal. Heilung per primam. — Datum der Operation: 7. VII. — Datum der Entlassung: 17. VII. 1905.

88. Name: J., Hans. — Alter: 3 Mon. — Diagnose: H. ing. duplex. — Anamnese und Status: Bruch wird erst mit 2 Monaten bemerkt. Verband ohne Resultat. Rechts, Hernie taubeneigroß, Pforte sehr weit. Links geht sie bis ins Skrotum, schwer zu reponieren; kleine Pforte. — Operationsverlauf: Operation beider Hernien. Heilung per primam. — Datum der Operation: 22. VII. — Datum der Entlassung: 1. VIII. 1905.

89. Name: M., Henri. — Alter: 10 Mon. — Diagnose: H. ing. dextra incarc. — Anamnese und Status: Bruch bestand vor der Einklemmung. — Operationsverlauf: Heilung per primam. — Datum der Operation: 10. VI. — Datum der Entlassung: 19. VI. 1905.

90. Name: K., Karl. — Alter: 7 Mon. — Diagnose: H. ing. dextra. — Anamnese und Status: Kind gesund. Bruch wurde lange nicht bemerkt. Keine Beschwerden. Bruch groß, leicht reponibel, große Pforte, auch links. — Operationsverlauf: Als Sackinhalt wird der adhärente Proc. vermif. gefunden, der reseziert wird. 39,4° am Operationstag. Heilung per primam. — Datum der Operation: 8. VI. 1905. — Datum der Entlassung: 17. VI. 1905.

91. Name: S., Otto. — Alter: 2 Jahre. — Diagnose: H. ing. dextra. — Anamnese und Status: Von der Geburt an bemerkt. Keine Beschwerden. Band tragen resultatlos. Pforte breit, für Finger durchgängig. — Operationsverlauf: Heilung per primam. — Datum der Operation: 25. V. — Datum der Entlassung: 8. VI. 905.

92. Name: Sp., Hans. — Alter: 10 Wochen. — Diagnose: H. ing. sinistra incarc. — Anamnese und Status: Siehe Bericht S. 350f. — Operationsverlauf: Heilung per primam. — Datum der Operation: 23. XI. — Datum der Entlassung: 6. XII. 1905.

93. Name: V., Albert. — Alter: 6 Mon. — Diagnose: H. ing. duplex. — Anamnese und Status: Siehe Bericht. Frühgeburt. Heredität. — Operationsverlauf: Operation beider Hernien. Exitus 8 Tage nach der Operation. Keine Wundinfektion. — Datum der Operation: 16. XI. — Datum der Entlassung: 24. XI. 1905 †.

94. Name: F., Fritz. — Alter: 13 Wochen. — Diagnose: H. ing.

sinistra. — Anamnese und Status: 2 Monate zu früh geboren. Bruch existiert seitdem, wird immer größer. Bruchband negativ, siehe Bericht. Heredität. — Operationsverlauf: Heilung per primam. — Datum der Operation: 16. XI. — Datum der Entlassung: 25. XI. 1905.

95. Name: K., Ulm. — Alter: 7 Jahre. — Diagnose: H. ing. duplex. — Anamnese und Status: Beide Brüche wurden erst spät bemerkt, und da Bruchbehandlung kein Resultat liefert, entschließt man sich zur Operation. Rechts Bruch außen. Pforte gut durchgängig für kleinen Finger, reponibel. Links fühlt man eine breite offene Pforte. — Operationsverlauf: Verhältnisse und Verlauf normal. Heilung per primam. — Datum der Operation: 17. III. — Datum der Entlassung: 29. III. 1905.

96. Name: H., Willi. — Alter: 3 Mon. — Diagnose: H. umb. et ing. dextra. — Anamnese und Status: Frühgeburt. Bruchband negativ. Heredität, siehe Bericht S. 351. — Operationsverlauf: Heilung per primam. — Datum der Operation: 14. XII. — Datum der Entlassung: 26. XII. 1905.

97. Name: H., Ernst. — Alter: 3 Mon. — Diagnose: H. ing. et Hydrocele testis. — Anamnese und Status: Frühgeburt. Heredität, siehe Bericht S. 352. — Operationsverlauf: Heilung per primam. — Datum der Operation: 14. XII. — Datum der Entlassung: 23. XII. 1905.

98. Name: B., Gottfr. — Alter: 4 Mon. — Diagnose: H. ing. dextra. — Anamnese und Status: Geburt normal spontan. Vor 2 Monaten starke Diarrhoen, die das Auftreten der Hernie verursachten. Bandbehandlung negativ. — Operationsverlauf: Heilung per primam. — Datum der Operation: 30. XI. — Datum der Entlassung: 12. XII. 1905.

99. Name: B., Emil. — Alter: 3 Mon. — Diagnose: H. ing. sinistra, Hydrocele. — Anamnese und Status: Normale Geburt. Bruch vor 14 Tagen zuerst bemerkt. Keine Beschwerden. — Operationsverlauf: Hydrocele funic. bis zum äußern Leistenring, dort abgeschlossen und mit dem kleinen Bruchsack verwachsen. Heilung per primam. — Datum der Operation: 30. XI. — Datum der Entlassung: 9. XII. 1905.

100. Name: S., Hermann. — Alter: 6 Mon. — Diagnose: H. ing. dextra. — Anamnese und Status: Frühgeburt. Viel Bauchschmerzen. Im 2. Monat zuerst Bruch bemerkt. Einklemmungserscheinungen. Keine Heredität. — Operationsverlauf: Heilung per primam. — Datum der Operation: 21. XII. — Datum der Entlassung: 30. XII. 1905.

101. Name: Fürst. — Alter: 6 Jahre. — Diagnose: H. ing. dextra. — Anamnese und Status: Wurde links in der Abt. Kocher operiert. Nun Bruch auch rechts. — Operationsverlauf: Sack stark adhärent mit dem Samenstrang. Prima Heilung. — Datum der Operation: 12. V. 1903.

102. Name: K., Karl. — Alter: 3 Mon. — Diagnose: H. ing. duplex. — Anamnese und Status: Doppelhernie, rechts sehr stark und voll, links weniger. Einklemmungserscheinungen reponiert. Später operiert. — Operationsverlauf: Operation beider Hernien. Prima Heilung. — Datum der Operation: 5. VII. 1904.

103. Name: T., Clotilde. — Alter: 12 Jahre. — Diagnose: H. ing. dextra. — Anamnese und Status: Steigt bis in die große Schamlippe herab. Leicht reponibel. Pforte für den Zeigefinger durchgängig. — Operationsverlauf: Normal. Heilung per primam. — Datum der Operation: 20. XII. 1902.

104. Name: J., Daniel. — Alter: 8 Jahre. — Diagnose: Hydrocele, test. et funiculi + Hernia. — Anamnese und Status: Durchscheinende birnförmige Geschwulst des Hodens, rechts. — Operationsverlauf: Hydrocele des Hodens kommuniziert nicht mehr mit der des Funiculums, ist aber mit ihr verwachsen. Zieht man letztere herunter, so kommt ein kleiner Bruchsack zum Vorschein. Pforte genäht. Heilung per primam. — Datum der Operation: 5. VII. — Datum der Entlassung: 16. VII. 1901.

105. Name: H., Willi. — Alter: $2^1/_2$ Mon. — Diagnose: H. ing. dextra. — Anamnese und Status: Vor 4 Wochen wird Bruch bemerkt. Kind schreit viel, ist unruhig. Große Pforte rechts. Bruch tritt beim Drängen und bei Bauchmassage aus. — Operationsverlauf: Heilung per primam. — Datum der Operation: 17. IV. — Datum der Entlassung: 29. IV. 1901.

106. Name: ?. — Alter: 2 Jahre. — Diagnose: H. ing. dextra. — Anamnese und Status: Seit Geburt Träger einer Hernie. — Operationsverlauf: Heilung per primam. — Datum der Operation: 4. V. — Datum der Entlassung: 19. V. 1900.

107. Name: J., Charles. — Alter: $2^1/_2$ Mon. — Diagnose: H. ing. dextra. — Anamnese und Status: In der ersten Lebenswoche war Patient wohl. Später fängt er an zu schreien. Seit 14 Tagen wird H. bemerkt. Ist immer draußen; oft Erbrechen. — Operationsverlauf: Nach 10 Tagen geheilt entlassen. — Datum der Operation: 8. X. 1899.

108. Name: F., Pierre. — Alter: 7 Mon. — Diagnose: H. ing. dextra. — Anamnese und Status: Bald nach Geburt Hernie bemerkt. Leicht reponibel. Gut ernährtes Kind. Tumor nußgroß, ins Skrotum herabsteigend, reponibel. — Operationsverlauf: Heilung per primam. — Datum der Operation: 1. XI. — Datum der Entlassung: 14. XI. 1899.

109. Name: W., Karl. — Alter: $4^1/_2$ Mon. — Diagnose: H. ing. duplex. — Anamnese und Status: Patient hat den Bruch 5 Wochen seit der Geburt. Große Pforte wurde schon vorher konstatiert. War sonst gesund, nie Einklemmung. Rechts ist Hernie ausgetreten, links nie, aber man fühlt offene Pforte. — Operationsverlauf: Rechts ist Eingeweide mit kleinem Bruchsack, links großer Bruchsack ohne Inhalt. Heilung per primam. — Datum der Operation: 3. VII. — Datum der Entlassung: 13. VII. 1899.

110. Name: R., Antoine. — Alter: 7 Mon. — Diagnose: H. ing. d. incarc. — Anamnese und Status: Im Alter von 2 Monaten entstand die Hernie. Einklemmungserscheinungen, wurde von anderer Seite operiert, ist jetzt rezidiv geworden. — Große Hernie, die mit der Narbe verwachsen scheint, bis ins Skrotum herabsteigend. — Operationsverlauf: Die Narbe ist mit den Eingeweiden verwachsen und äußerst

schwierig davon zu trennen. Heilung per primam. — Datum der Operation: 1. VII. — Datum der Entlassung: 16. VII. 1899.

111. Name: W., Claire. — Alter: 5 Wochen. — Diagnose: H. ovarica imcarcerata congenita, Ovariotomie. — Anamnese und Status: Kind zur rechten Zeit geboren, sonst gesund. Gestern bemerkte man eine Vorwölbung in der linken Leistengegend. Beigezogener Arzt konstatiert Hernie, reponiert sie und placiert Bandage. Am nächsten Tag tritt sie unter der Bandage wieder aus. Das Kind schreit. Nußgroßer Tumor mit beweglichem Stiel. — Operationsverlauf: Operation wie gewohnt. Beim Öffnen des Sackes entleert sich weißfarbiges Wasser, als Inhalt wird ein schwarzer, harter, buckeliger Körper gefunden, zu dem bald ein zweiter stößt mit ausgefranstem Rand und an einem Stiel. Es wird Ovarium mit Tube konstatiert, beide exstipiert, der Stumpf mit Mühe reponiert und die Operation wie üblich beendigt. Heilung per primam. — Datum der Operation: 2. I. — Datum der Entlassung: 11. I. 1897.

112. Name: M., Fritz. — Alter: 14. Jahre. — Diagnose: H. ing. dextra. — Anamnese und Status: Hat Bruch seit 2 Jahren, macht viel Beschwerden. Nicht reponibel. — Operationsverlauf: Im Bruchsack wird adhärentes Netz gefunden. Heilung per primam. — Datum der Operation: 19. VIII. — Datum der Entlassung: 27. VIII. 1896.

113. Name: M. — Alter: 8 Tage. — Diagnose: H. ing. dextra. — Anamnese und Status: Das Kind wurde 8 Wochen vor der Norm geboren. Die Hernie hat sich zweimal eingeklemmt, das zweite Mal gelingt es nur unter Narkose. — Operationsverlauf: Als Bruchinhalt wird der Proc. vermif. gefunden und reseziert. Hautnaht im Verlauf etwas infiziert. Heilt schön. — Datum der Operation: 14. VII. 1906.

114. Name: Wilhelm. — Alter: 5 Mon. — Diagnose: H. ing. duplex. — Anamnese und Status: Besteht seit der Geburt. Pelotte resultatlos. Phimose. Diese wird operiert, 2 Tage nachher klemmt sich der Bruch rechts ein und nötigt zur Operation. — Operationsverlauf: Operation beider Hernien. Heilung per primam. — Datum der Operation: 11. VIII. — Datum der Entlassung: 17. VIII. 1894.

115. Name: Buchhofers Knabe. — Alter: ? — Diagnose: H. ing. dextra. — Anamnese und Status: Nichts erhältlich. — Operationsverlauf: Auswärts operiert. Heilung per primam.

116. Name: Knabe Sch. — Alter: 6 Jahre. — Diagnose: H. ing. dextra, Hydrocele. — Anamnese und Status: Nichts erhältlich. — Operationsverlauf: Heilung per primam. — Datum der Operation: 15. XII. 1905.

117. Name: K., Willi. — Alter: 6 Jahre. — Diagnose: H. ing. dextra. — Anamnese und Status: Patient ist 5 Wochen vor dem Termin geboren. Bruch besteht seit Geburt. Bandbehandlung ohne Resultat, eine Zeitlang nur zurückgehalten. Verdaut gut. Schwächlicher Knabe. Links normal. Rechts Pforte für Finger durchgängig — Operationsverlauf: Operation nimmt normalen Verlauf. Heilung per primam. — Datum der Operation: 8. XII. — Datum der Entlassung: 21. XII. 1905.

Es sei hier noch kurz die Statistik von Dr. Clottu angefügt, die die im Kinderspital von 1895—1902 operierten Inguinalhernien zusammenstellt. Es sind 47 Kinder resp. 54 Herniotomien. Nach Geschlecht und Sitz verteilen sie sich wie folgt: Doppelhernien: 5 Knaben, 1 Mädchen; rechtsseitige Hernien: 24 Knaben, 2 Mädchen; linksseitige Hernien: 13 Knaben. Bei zwei Fällen war keine Angabe, auf welcher Seite. Von den 47 Kindern nur vier Mädchen.

In bezug auf das Alter verteilen sie sich wie folgt:

von	0—6	Monaten	: 10	Kinder
„	6—12	„	: 12	„
„	1—2	Jahren	: 7	„
„	2—5	„	: 12	„
„	6—12	„	: 7	„

Von den 47 Fällen ist ein einziger rezidiv geworden und zwar deshalb, weil die erste Operation wegen vorgerückter Einklemmung nicht vollkommen ausgeführt werden konnte. Die zweite Operation war von Erfolg gekrönt.

Die von mir zusammengestellten Spitalfälle fallen in den Zeitraum von 1902—1905, dazu kommen noch einige aus der Privatpraxis von Prof. Tavel, die vor 1902 operiert wurden. Es sind im ganzen:

144 Hernien auf
117 Kinder { 10 Mädchen
107 Knaben.

In bezug auf die Lage teilen sie sich folgendermaßen:

Doppelhernien:	Rechtsseit. Hernien:	Linksseit. Hernien:
28	65	51

Die Doppelhernien wurden alle in einer Sitzung operiert.

Auf das Alter der Kinder verteilen sie sich wie folgt:

Kinder	von	0— 6	Monaten	: 48
„	„	6—12	„	: 10
„	„	1— 2	Jahren	: 23
„	„	2— 5	„	: 10
„	„	5—14	„	: 20

Der jüngste Patient war ein frühgebornes Kind, 8 Tage alt, der älteste 14 Jahre.

Incarceration wurde in 8 Fällen beobachtet.

Processus vermiformis als Inhalt des Bruchsackes in 7 Fällen, wovon einmal links. 6mal wurde er reseziert. In einem Falle fand ich keine diesbezüglichen Angaben.

Ovarium und Tube in 4 Fällen. Einmal beidseitig (rechts Tube, links Tube und Ovarium), 2mal linksseitig, 2mal rechts (wovon einmal incarceriert).

Heredität wurde bei 34 Kindern angegeben, bei 11 negiert, bei den übrigen 72 fanden sich in den Krankengeschichten keine Angaben.

Frühgeborene waren 20 Kinder.

Bruchbandbehandlung, soweit in den Krankengeschichten davon die Rede war, blieb bei 43 Kindern ohne Resultat.

Spätbefund: Von den 117 Kindern habe ich 91 zum großen Teil selbst nachgesehen oder mir schriftlichen Bericht geben lassen über das derzeitige Befinden. Die übrigen waren teilweise nicht mehr ausfindig zu machen, teilweise war die Zeit seit der Operation zu kurz, um schon sicher ein Rezidiv auszuschließen, das nach Ansicht der meisten Autoren im Kindesalter in einer Zeitspanne von 6 Monaten nach dem Eingriff zu erwarten ist.

Ein Rezidiv wurde von den 144 Operationen gefunden und zum zweiten Male mit Erfolg operiert. Es handelte sich um ein Kind (Beobachtung 2), das 3 Monate vor dem Termin geboren wurde und eine große Nabelschnurhernie auf die Welt brachte (Inhalt Magen und Leber), die erfolgreich operiert wurde. Bald darauf beobachtete die Mutter den Austritt einer doppelten Leistenhernie mit sehr weiten Pforten. Wurde operiert und nach 3 Monaten rechts rezidiv, nun zweite Operation, Heilung.

Von den 117 Kindern sind 8 gestorben, 7 an spätern Krankheiten, die mit der Operation in keinem Zusammenhang standen (1 Pneumonie, 1 Darmverschluß, 1 Enteritis, 1 Abszeß des Proc. vermif., 2 an unbekannter Krankheit). Ein einziger Todesfall 8 Tage nach der Operation, mit dieser in fraglichem Zusammenhang. In diesem Falle wurde entschieden von der Operation abgeraten, trotzdem wurde sie von den Eltern verlangt. (Siehe Seite 349).

In keinem der kontrollierten Fälle wurde eine Atrophie des Hodens beobachtet.

Zusammengefaßt mit den Resultaten von Dr. Clottu:

198 Operationen mit
2 Rezidiven
1 Todesfall (8 Tage post operationem).

Wundverlauf: In fünf Fällen wurde die Wunde infiziert. Zweimal bei eingeklemmten Hernien, wo sofort operiert werden mußte und deshalb nicht genügend desinfiziert werden konnte. Ein-

mal bei Ekzem. Zweimal ganz oberflächliche Stichkanaleiterungen. Keiner der fünf Fälle wurde rezidiv.

Diese Zusammenstellung zeigt, wie vorzüglich die Resultate der operativen Behandlung der Leistenhernien bei Kindern sein können.

Die Statistik ist in verschiedenen Punkten auffallend. Vor allem die Häufigkeit der Heredität, die besonders von Kocher betont wird, und die, wenn man genau nachforschen könnte, noch zu einem weit größern Prozentsatz gelangen würde. Dann die ziemlich große Zahl Frühgeborner, die vor allen andern zu Hernien disponiert sind.

Die Hernien wurden gewöhnlich im Alter von 1—3 Monaten von den Angehörigen beobachtet, nehmen also erst von diesem Zeitpunkt größere, für Laien sichtbare Dimensionen an.

Eine maximale Temperatur wird gewöhnlich am Operationstage beobachtet, die in 1—2 Tagen zur Norm zurückkehrt. Nicht selten (in 18 Fällen) steigt sie nochmals an und bildet am 3.—4. Tage eine zweite maximale Temperatur, die gewöhnlich höher als die erste ist. Einige Kinder weichen überhaupt nicht von der Norm ab.

Schlußfolgerung.

1. Die Behandlung der Hernien im frühesten Kindesalter mit Bruchband gibt uns absolut keine Sicherheit für eine Radikalheilung.
2. Die sichere Radikalheilung gibt uns nur die operative Behandlung. Sie ist indiziert, sobald eine Hernie beim Kind beobachtet wird, welchen Alters letzteres auch sei.
3. Je früher die Operation ausgeführt wird, desto leichter ist sie technisch durch das Fehlen von Adhärenzen.
4. Die direkten Hernien sind bei Kindern im ersten Lebensalter außerordentlich selten, wenn sie überhaupt vorkommen. Die von mir beschriebenen und erforschten anatomischen Verhältnisse des Neugebornen erklären diese Tatsache.

Zum Schlusse spreche ich Herrn Prof. Tavel für die Zuweisung dieser Arbeit und seine gütige Unterstützung beim Abfassen derselben und Herrn Prof. Stooß für die liebenswürdige Überlassung des Materials meinen ergebensten Dank aus.

Bern, Februar 1906.

Literaturverzeichnis.

1. Anderson, Some remarks on the radical cure of Hernia (British Medic. Journal, 2. Febr. 1902).
2. Bernès, Thèse de Toulouse, 1897.
3. Blum, Thèse de Nancy, 1897.
4. Bonnet, Thèse de Paris, 1898.
5. Ball, The radical cure of Hernia (British Medic. Journal, 1884, t. II, p. 46).
6. Bank, British Medical Journal, 1887, t. II, p. 1222.
7. Barker, British Medical Journal, 1887, t. II, p. 1403.
8. Blake, Hernia in childhood (Med. Times & Hospital, Gaz. London, 1899, p. 679).
9. Bouchut, Traité pratique des maladies des nouveaus-nés. (Paris.)
10. Broca, Du traitement des Hernies chez l'enfant (Clinique, Montréal, 1895/96. II, p. 34—38).
11. Broca, Le traitement des hernies inguinales chez l'enfant en particulier. (Semaine Méd., Paris, 1898, p. 97—99.)
12. Broca, Indications de la cure radicale des hernies inguinales chez le nourisson (Pédiatrie Pratique, 1. Juni 1904).
13. Broca, La cure radicale de la hernie inguinale chez l'enfant (Gaz. hebd. de Méd., Paris, 1892, p. 146).
14. Berchoud, Thèse de Lyon, 1900.
15. Bilhout, Cure radicale de la hernie inguinale chez l'enfant (Annales de chir. et d'orthop., Paris, 1896, IX, p. 193).
16. Bittner, Zur Radikaloperation der Inguinalhernien bei Kindern. (Arch. f. klin. Chir., Berlin, 1894/95, S. 803.)
17. Baumgartner, Thèse de Paris, 1905.
18. Berger, Traité de Chirurgie.
19. Camper, Causes de la hernie chez l'enfant, 1762.
20. Campbelle, Operative treatment of hernia in young children (Lancet, 9. Jan. 1904).
21. Crickx, Pathogenèse et traitement de la hernie inguinale de l'enfance (Journal de Médecin, Chirurgie et Pharm. Annales, Bruxelles, 1892, I, p. 331).
22. Coley, The management of hernia in infancy and childhood, with results of operative treatment. (Journal of Chir. Med. Assoc., Chicago, 1905, X, 41V; p. 112—116.)
23. Chichkoff, Thèse de Montpellier, 1892.
24. Czerny, Beiträge zur Radikaloperation von Hernien (Wiener Med. Wochenschrift, 1887).
25. Clottu, Inaug.-Diss., Bern, 1902.
26. Duret, Thèse de Paris, 1890.
27. Duplay, Traité de Chirurgie (Paris).
28. Euler, The incident and treatment of hernia in young children. (Hospital, London, 1903, XXXIV, p. 241, 289.)
29. Félizet, La cure radicale de la hernie particulièrement chez l'enfant. (Paris, 1890.)
30. Félizet, Les hernies inguinales chez l'enfance. (Arch. gin. de Méd., 1894, II, p. 74—95.)

31. Fleisch, Perityphlitis im Bruchsack. (Inaug.-Diss., Zürich, 1895.)
32. Froelich, De la cure radicale des hernies inguinales chez les nourissons (Revue méd. de l'Este, 1897, XXIX, p. 419).
33. Féré, Etude sur les orifices herniaires et sur les hernies des nouveau-nés. (Revue mens. de méd. et de chir., 1879, p. 551.)
34. Féré, Note sur l'étranglement herniaire chez les enfants à la mamelle (Id., 1881).
35. Tolet, De la Herniotomie chez le nouveau-né et atrophie testiculaire consécutive. Bull. méd.. 1889, p. 707.
36. Franks, British. med. Journal, 1887, II, S. 1202.
37. Hoche, Inaug.-Diss., Kiel, 1888.
38. Hadzunihalozlow, Thèse de Lille, 1904.
39. Hammelbacher, Inaug.-Diss., München, 1899.
40. Hermann, Inaug.-Diss., Kiel, 1899.
41. Hesse, Inaug.-Diss., Würzburg, 1884.
42. Jacquemelle, Thèse de Lille, 1893.
43. Kirmisson, La hernie inguinale infantile (Méd. Mod., Paris, 1904, XV, p. 281).
44. Kluge, Inaug.-Diss., Würzburg, 1885.
45. Karewski, Radikaloperation von Skrotalhernien bei Kindern. (D. med. Wochenschrift, 1892, XVII.)
46. Kocher, Die Hernien im Kindesalter (Handbuch von Gerhardt: Kinderkrankheiten).
47. Kocher, Operationslehre.
48. Kocher, Resultate der Hernien-Radikaloperationen (Zentralblatt für Chir. 1897, Nr. 19).
49. Lucas-Championnière, Cure radicale des hernies (Paris, 1887—1892).
50. Luton, Traitement des hernies de l'enfance par les injections de serum actif. (Rev. mens. des Maladies de l'enfance, 1894, XII, p. 648).
51. Leser, Jahrbuch der Chirurgie.
52. Lambert, Hernie inguinale commune chez les enfants en bas âge. (Pédiatrie pratique, Mai 1903, p. 15.)
53. Lebenssohn, Inaug.-Diss., Bern, 1898.
54. Mac Even (Brit. med. Journ., 1887, t. II, p. 1263).
55. Meyer, Inaug.-Diss., Göttingen, 1897.
56. Masson, Thèse de Paris, 1904.
57. Natanson, Thèse de Paris, 1895.
58. Phocas, Cure radicale de la Hernie inguinale chez l'enfant en bas âge (Mercredi médical, Paris, 1892, III, p. 341; Nord médical, Lille, 1894, I, p. 205; Gaz.-Hôpit., Paris, 1898, p. 761).
59. Renauld, Thèse de Paris, 1898.
60. Reverdin, Des opérations modernes de cure radicale des hernies. (Revue méd. Suisse, 1881, p. 44 et 171.)
61. Ramonèds, Thèse de Paris, 1883.
62. Parker, The treatment of Hernia in children (Semaine Méd., Paris, 1895, III, p. 301).
63. Parker, The indications of the radical cure of hernia in children and their value (Brit. Med. Journ., 1891, I, p. 279).

64. Sachs, Untersuchungen über den Processus vaginalis als prädisponierendes Moment bei Hernien (Arch. f. klin. Chir., vol. XXXI, S. 321).
65. Segond, Thèse d'agrégation (Paris, 1883).
66. Storker, Brit. Med. Journ., 1887, t. II, p. 1222.
67. Stiles, The operative treatment in infants and young children 360 cases (Brit. med. Journ., 1904, II, p. 812).
68. Schade, Inaug.-Diss., Kiel, 1899.
69. Zuelzer, Inaug.-Diss., Berlin, 1896.
70. Stucki, Inaug.-Diss., Bern, 1895.
71. Schüpbach, Inaug.-Diss., Bern, 1898.
72. Tilloux, Traité de Chirurgie et Anatomie topographique.
73. Poirier et Charpy, Anatomie, t. II.
74. Gegenbauer, Anatomie, t. I.
75. Spalteholz, Atlas d. Anatomie, I.

XV.

Aus der chirurgischen Abteilung des Kantonsspitals in St. Gallen.
(Chefarzt: Dr. med. G. Feurer.)

Zur Behandlung gangränöser Leisten- und Schenkelbrüche.

Von

Dr. med. H. Bärlocher, St. Gallen.

(Mit 1 Abbildung.)

Einleitend möchte ich einige Zahlen aus den letzten 25 Jahresberichten des St. Gallener Kantonsspitales anführen. Sie scheinen mir Interesse zu bieten, weil sie mit ein Glied bilden in der Kette jener Tatsachen, die uns das rapide Fortschreiten und das allmähliche Populärwerden der modernen Chirurgie beweisen. Die Zahlen betreffen eine chirurgische Station von jetzt 140 Betten, die ein Gebiet mit etwa 190000 Einwohnern versorgt; eine Bevölkerung, die wohl zur Hälfte eine industrielle genannt werden kann, und von der etwa 40000 Seelen in städtischen Verhältnissen leben. Alle angeführten Zahlen betreffen nur Leisten- und Schenkelbrüche; Bauch- und Nabelhernien sind in dieser Arbeit nicht berücksichtigt.

Es wurden operiert

	in den Jahren	freie Hernien	eingekl. Hernien	Total
	1881—1885	36	25	61
	1886—1890	46	60	106
	1891—1895	235	58	293
	1896—1900	489	62	551
	1901—1905	758	75	833
Also	**1881—1905**	**1564**	**280**	**1844**

Die Zahlen sind instruktiv: seit 20 Jahren ist die Zahl der incarcerierten Hernien, die zur Operation kommen, annähernd dieselbe geblieben, während sich die der freien verzwölffacht hat; in

den achtziger Jahren stellten sich weniger Patienten freiwillig zur Operation ihrer Hernie, als gezwungen durch die Lebensgefahr, in welche sie die Einklemmung gebracht; seit der Einführung der Asepsis aber, die erst ein sicheres Versenken von Seidenligaturen und dadurch wirksamen Schutz vor Rezidiven gestattete, hat die prophylaktiche Radikaloperation eine ungeahnte, dem Chirurgen hie und da fast unliebsame Popularität gewonnen. Ob wohl in weiteren 25 Jahren diese Prophylaxe einen Einfluß ausgeübt haben wird, der sich in einer Abnahme der zweiten Zahlenreihe manifestieren wird, d. h. ob wir wohl allmählich weniger incarcerierte Hernien zu Gesicht bekommen werden? Es ist möglich, aber nicht gewiß; denn auffallenderweise hat sich gerade die Zahl der operierten freien Cruralhernien im Vergleich zu der der freien Inguinalhernien kaum merklich vermehrt, während doch die Cruralhernien den größern Teil der Incarcerationen liefern. In den Jahren 1881—1905 wurden 1396 freie Inguinal- und nur 168 freie Cruralhernien operiert, während 133 eingeklemmten Leistenbrüchen 147 eingeklemmte Schenkelbrüche gegenüberstanden. Und zwar verteilen sich die freien Schenkelbrüche, die zur Operation kamen, ziemlich gleichmäßig auf die Jahrgänge, während die Zahl der Leistenbrüche fast konstant anwuchs. Der Unterschied kommt wohl daher, daß die doch hauptsächlich beim männlichen Geschlecht vorkommenden Inguinalhernien recht oft operiert werden, um den Träger derselben in den Stand zu setzen, einen bestimmten Beruf zu ergreifen, oder ungestört und ohne Bruchband seiner Arbeit nachzugehen. Dieser praktische Grund ist viel häufiger die Ursache zum Entschluß, die Hernie operativ zu beseitigen, als die theoretische Überlegung, sie könnte sich einmal einklemmen und den Besitzer in Gefahr bringen.

Wenden wir uns nun zu den incarcerierten Hernien. Auch hier seien erst des Überblickes wegen einige Zahlen angeführt.[1]) Es kamen in den letzten 25 Jahren zu4 Operation 264 incarcerierte Hernien, die sich wie folgt verteilen:

	bei Männern:	bei Frauen:	Total:
Inguinalhernien	109	15	124
Cruralhernien	13	127	140
	122	142	264

1) Wenn sich diese nicht vollkommen mit den schon angeführten decken, so hat dies seine Ursache darin, daß in den Jahresberichten auch jene wenigen Fälle angeführt sind, wo in letzter Stunde noch die Taxis gelang, während im hier benutzten Krankengeschichtenmaterial nur die wirklich operierten Fälle angeführt sind.

Also annähernd dasselbe Verhältnis zwischen den beiden Geschlechtern, aber in umgekehrtem Maßstabe; die Rolle, welche die inguinalen Hernien bei den Männern spielen, wird bei den Frauen durch die cruralen ausgefüllt. — Ein weiterer interessanter Vergleich ergibt sich, wenn wir das Lebensalter der Operierten in Betracht ziehen.

Es kamen zur Operation

im Alter von	1-10 J.	11-20 J.	21-30 J.	31-40 J.	41-50 J.	51-60 J.	61-70 J.	über 70 J.
incarc. Cruralhern.	—	—	4	10	34	33	40	19
incarc. Inguinalhern.	14	8	19	20	20	17	18	8

Während wir also die eingeklemmten Leistenbrüche auffallend gleichmäßig verteilt sehen auf die einzelnen Lebensdezennien, nehmen die Einklemmungen bei Schenkelbrüchen, deren wir bei unter 20 Jahre alten Patienten überhaupt keine gesehen, langsam zu, sind häufig in den Jahren zwischen 40 und 60, und am zahlreichsten bei über 60 Jahre alten Frauen. Die Altersatrophie der Gewebe, die naturgemäß im Schenkelkanal einen größern Einfluß haben muß, wie in den hauptsächlich muskulösen Gebilden der Leistengegend, dürfte wohl den Hauptgrund dieses auffallenden Unterschiedes im Verhalten von Leisten- und Schenkelhernien bilden.

Über die Zeitdauer der Einklemmung und ihren Einfluß auf das eingeklemmte Intestinum orientiert folgende kleine Tabelle.

Es kamen Cruralhernien zur Operation:

	am 1. Tag der Einklemmung	am 2. Tag	am 3. Tag	am 4. Tag und später
ohne Darmgangrän	53	31	17	5
mit Darmgangrän	1	8	14	11
also gangränös	2 %	20 %	43 %	69 %

Es kamen Inguinalhernien zur Operation:

	am 1. Tag der Einklemmung	am 2. Tag	am 3. Tag	am 4. Tag und später
ohne Darmgangrän	57	30	12	1
mit Darmgangrän	3	12	4	5
also gangränös	5 %	28 %	25 %	83 %

Die Zahlen gestatten keine allgemeinen Schlüsse; namentlich auch geben sie keinen Anhaltspunkt für die sonst herrschende An-

sicht, daß eingeklemmte Cruralhernien im allgemeinen die schlechtere Prognose bieten, soweit der Zustand des eingeklemmten Darms in Betracht kommt. Natürlich geben die verhältnismäßig kleinen Zahlenreihen auch keinen Gegenbeweis.

Auffallend sind einige sehr spät zur Incision gelangte Fälle, wo trotz 4 und 5tägiger Einklemmung der Darm noch ohne weiteres reponiert werden konnte, obwohl man nach der Anamnese mit Sicherheit eine Gangrän erwartet hatte. Die verhältnismäßig geringe Spannung an der Bruchpforte hatte trotz der langedauernden Einklemmung noch keine Ernährungsstörung des Darms bewirkt. Daß man übrigens bei der Beurteilung solcher anscheinend leichter Ernährungsstörungen des eingeklemmten Darms nicht skeptisch genug verfahren kann, beweisen uns 10 Todesfälle, die auf sekundäre Gangrän des während der Operation reponierten, scheinbar sich erholenden Darms zurückzuführen sind. 9 weitere Todesfälle sind auf andere, mit dem Ernährungszustand des Darms nicht zusammenhängende Ursachen zurückzuführen (Chloroformtod, Kollaps bei anderweitig kranken Individuen, Peritonitis bei Cholelithiasis, Apoplexie, Ileus durch Bridenbildung usw.), die übrigen 197 genasen. Unter jenen 10 Fällen von Gangrän des reponierten Darms ist einer besonders bemerkenswert in seinem Verlauf; der Auszug aus der Krankengeschichte lautet:

Frau H., 54 Jahre alt. Anamnese: Linksseitige Leistenhernie tritt seit mehreren Jahren hie und da aus, in Verbindung mit „Magenkrämpfen", bleibt dann einige Stunden irreponibel und geht von selbst zurück. Am 13. Nov. 1886 abends 5 Uhr neuer Austritt, plötzlich, ohne nachweisbare Ursache; sofort Spitaleintritt. Status 9 Uhr abends: In der linken Leiste doppelt mannsfaustgroße, steinharte Geschwulst, die mit breiter Basis in der Gegend des Leistenkanals nach der Tiefe geht und die Haut sowohl des Mons veneris, als des linken Labium majus und der linken Leistengegend zur Bedeckung hat. Sie gibt überall gespannt tympanitischen Ton, ist auf Druck kaum schmerzhaft; dagegen wimmert Patientin fortwährend wegen übermäßigen Schmerzen in der Magengegend. Operation abends 9 Uhr: 4 Std. nach der Einklemmung, in gewohnter Weise. Der Bruchsackinhalt steht unter einer ungewöhnlich großen Pression. Es prolabieren gleich nach der Eröffnung eine Menge von Dünndarmschlingen; sie sind blaß, anämisch, ohne alle venöse Stase, nicht gebläht, z. T. mit Serosahämorrhagien. Bruchsackwasser ist kein Tropfen vorhanden. Neben dem Darm noch reichlich fettes, anämisches Mesenterium. Die Reposition gelingt leicht und ohne alle Quetschung des Darms nach Spaltung des Leistenkanals. Der Verlauf ist ein rascher; Patientin kollabiert schon am nächsten Tag: Exitus letalis 20 Std. nach der Operation, etwa 24 Std. nach Eintritt der Einklemmung. Aus dem Sektionsbericht: Peritonitis, Darmgangrän, sehr starke Schnürfurche 3,35 m oberhalb der Ileocöcal-

klappe und namentlich auch am Mesenterium; untere Schnürfurche direkt an der Ileocöcalklappe.

Wir haben hier wohl einen Fall von elastischer Einklemmung, der, obwohl 4 Stunden nach der Entstehung schon operiert, doch zu Darmgangrän und zum Exitus führte und zwar in der auffallend kurzen Zeit von kaum 24 Stunden. Die kolossale Darmquetschung, die hier vorlag, dürfte die Hauptursache der Gangrän und der Peritonitis gewesen sein. Einen Begriff von der ungeheuren Kompression des Bruchsackinhalts gibt der Umstand, daß in der kaum doppelt faustgroßen Hernie 3,35 Meter Dünndarm lagen. Der Darm soll mit „unheimlicher Gewalt" aus dem eröffneten Brucksack hervorgestürzt sein. Das anämische Aussehen des incarcerierten Darms und das Fehlen jeglicher venöser Stase in demselben, sowie der vollkommene Mangel von Bruchsackwasser lassen ferner darauf schließen, daß die Abschneidung der Blutzufuhr in dem Momente der Einklemmung eine augenblickliche und vollständige war, wahrscheinlich rein mechanisch durch die starke Einschnürung eines großen Teils des Mesenteriums.

Die übrigen Todesfälle an sekundärer Darmgangrän bieten keinen Anlaß zu besonderen Bemerkungen; es waren eben Fälle, wo intra operationem der Zustand des incarcerierten Darmstücks zu optimistisch beurteilt worden.

Es bleiben uns zu genauerer Betrachtung die 43 Fälle, wo der unzweifelhaft gangränöse Darm eine direkte operative Behandlung notwendig machte. Es sind 16 Fälle von inguinalen und 27 von cruralen Hernien, welche ich zunächst kurz in tabellarischer Form zusammenstelle, wobei ich hauptsächlich Rücksicht nehme auf Alter und Geschlecht des Patienten, Dauer der Einklemmung, Art und Zustand des eingeklemmten Intestinums, Art der Operation, Ausgang der Behandlung.

I. Leistenhernien.

1. Datum: Nov. 1881. — Geschlecht: W. — Alter: 50 J. — Dauer der Einklemmung: 12 Tage. — Inhalt des Bruchsackes: Dünndarmwandbruch, Perforation, Kotabszeß. — Operation: Anus praeter. Ausgang: Exitus nach 36 Stunden. — Bemerkungen: Intoxication; keine Peritonitis.

2. Datum: Febr. 1884. — Geschlecht: M. — Alter: 56 J. — Dauer der Einklemmung: 2 Tage. — Inhalt des Bruchsackes: Dünndarm. — Operation: Reposition; nach 24 Stunden Anus praeter. — Ausgang: Exitus nach 12 Stunden. — Bemerkungen: Ileusintoxikation.

3. Datum: Nov. 1886. — Geschlecht: W. — Alter: 33 J. — Dauer der Einklemmung: 6 Tage. — Inhalt des Bruchsackes: Dünndarm, Perforation. — Operation: Resektion 6 cm. — Ausgang: Heilung. — Bemerkungen: Kompliziert mit leichter Parotitis.

4. Datum: Dez. 1887. — Geschlecht: M. — Alter: 35 J. — Dauer der Einklemmung: 5 Tage. — Inhalt des Bruchsackes: Dünndarm, Gangrän auch vom Mesenterium u. Bruchsack. — Operation: Resektion 100 cm. — Ausgang: Exitus. — Bemerkungen: Septische Pneumonie.

5. Datum: Aug. 1888. — Geschlecht: M. — Alter: 20 J. — Dauer der Einklemmung: 3 Tage. — Inhalt des Bruchsackes: Dünndarm. — Operation: Resektion 44 cm. — Ausgang: Exitus. — Bemerkungen: Randgangrän.

6. Datum: Okt. 1889. — Geschlecht: M. — Alter: 31 J. — Dauer der Einklemmung: 36 Stunden. — Inhalt des Bruchsackes: Dünndarm, Bruchsackgangrän. — Operation: Resektion 36 cm. — Ausgang: Exitus. — Bemerkungen: Septische Pneumonie.

7. Datum: Dez. 1889. — Geschlecht: M. — Alter: 75 J. — Dauer der Einklemmung: (?). — Inhalt des Bruchsackes: Dünndarm. — Operation: Reposition, Kotfistel, nach 3 Monaten Resektion per laparotomiam. — Ausgang: Exitus nach 3 Wochen. — Bemerkungen: Marasmus.

8. Datum: Sept. 1892. — Geschlecht: M. — Alter: 46 J. — Dauer der Einklemmung: 8 Tage. — Inhalt des Bruchsackes: Dünndarmwandbruch, Perforation, Kotabszeß. — Operation: Anus praeter. — Ausgang: Exitus. — Bemerkungen: Peritonitis suppurativa.

9. Datum: Juni 1895. — Geschlecht: W. — Alter: 65 J. — Dauer der Einklemmung: 2 Tage. — Inhalt des Bruchsackes: Dünndarm, Perforation. — Operation: Resektion 20 cm. — Ausgang: Exitus. — Bemerkungen: Kollaps, hochgradige Arteriosklerose.

10. Datum: Jan. 1896. — Geschlecht: M. — Alter: 29 J. — Dauer der Einklemmung: 3 Tage. — Inhalt des Bruchsackes: Dünndarm. — Operation: Reposition, Ileus, Resektion per laparotomiam 70 cm. — Ausgang: Exitus. — Bemerkungen: Perforation von Druckgeschwüren.

11. Datum: Okt. 1899. — Geschlecht: M. — Alter: 29 J. — Dauer der Einklemmung: $2^1/_2$ Tage. — Inhalt des Bruchsackes: Dünndarm. — Operation: Resektion 20 cm. — Ausgang: Heilung.

12. Datum: Okt. 1899. — Geschlecht: M. — Alter: 45 J. — Dauer der Einklemmung: 8 Tage. — Inhalt des Bruchsackes: Cöcum. — Operation: Resektion von Ileocöcum mit Appendix. — Ausgang: Heilung.

13. Datum: März 1900. — Geschlecht: M. — Alter: 62 J. — Dauer der Einklemmung: 2 Tage. — Inhalt des Bruchsackes: Dünndarm. — Operation: Resektion 78 cm. — Ausgang: Heilung.

14. Datum: Febr. 1900. — Geschlecht: M. — Alter: 32 J. — Dauer der Einklemmung: 1 Tag. — Inhalt des Bruchsackes:

Dünndarm. — Operation: Reposition, Kotfistel, nach 7 Wochen sek. Resektion per laparotomiam. — Ausgang: Heilung.

15. Datum: Nov. 1900. — Geschlecht: M. — Alter: 7 J. — Dauer der Einklemmung: 5 Tage. — Inhalt des Bruchsackes: Dünndarm. — Operation: Resektion 7 cm. — Ausgang: Heilung.

16. Datum: Dez. 1900. — Geschlecht: M. — Alter: 47 J. — Dauer der Einklemmung: $2^1/_2$ Tage. — Inhalt des Bruchsackes: Dünndarm. — Operation: Resektion 4 cm. — Ausgang: Exitus. — Bemerkungen: Kollaps nach 24 Stunden.

II. Schenkelhernien.

17. Datum: März 1884. — Geschlecht: W. — Alter: 66 J. — Dauer der Einklemmung: 8 Tage. — Inhalt des Bruchsackes: Dünndarm, Perforation. — Operation: Resektion 15 cm. — Ausgang: Exitus 4 Stunden nach der Operation. — Bemerkungen: Perforativ-peritonitis.

18. Datum: Jan. 1885. — Geschlecht: W. — Alter: 42 J. — Dauer der Einklemmung: 4 Tage. — Inhalt des Bruchsackes: Dünndarmwandbruch. — Operation: Übernähung der gangrän. Partie; 3 Tage später Anus praeter wegen Ileus. — Ausgang: Exitus. — Bemerkungen: Inanition.

19. Datum: Aug. 1886. — Geschlecht: W. — Alter: 48 J. — Dauer der Einklemmung: 10 Tage. — Inhalt des Bruchsackes: Dünndarm. — Operation: Resektion in extremis. — Ausgang: Exitus 9 Stunden nachher.

20. Datum: Nov. 1887. — Geschlecht: W. — Alter: 38 J. — Dauer der Einklemmung: 16 Stunden. — Inhalt des Bruchsackes: Dünndarm. — Operation: Resektion 36 cm. — Ausgang: Heilung. — Bemerkungen: Komplikation: Bronchitis u. Phlebothrombose im entspr. Bein.

21. Datum: Okt. 1887. — Geschlecht: W. — Alter: 72 J. — Dauer der Einklemmung: 2 Tage. — Inhalt des Bruchsackes: Dünndarmwandbruch. — Operation: Anus praeter bei der kollabierten Patientin. — Ausgang: Exitus.

22. Datum: Aug. 1888. — Geschlecht: W. — Alter: 36 J. — Dauer der Einklemmung: 4 Tage. — Inhalt des Bruchsackes: Dünndarm und gangrän Appendix. — Operation: Resektion des Appendix; Reposition des Darms. — Ausgang: Exitus. — Bemerkungen: Gangrän des reponierten Darms.

23. Datum: Jan. 1889. — Geschlecht: W. — Alter: 51 J. — Dauer der Einklemmung: $2^1/_2$ Tage. — Inhalt des Bruchsackes: Dünndarmwandbruch. — Operation: Resektion 8 cm. — Ausgang: Heilung.

24. Datum: Okt. 1889. — Geschlecht: W. — Alter: 55 J. — Dauer der Einklemmung: 3 Tage. — Inhalt des Bruchsackes: Dünndarm. — Operation: Resektion 17 cm. — Ausgang: Exitus. — Bemerkungen: Gangrän einer bei Taxisversuchen repon. Schlinge.

25. Datum: Jan. 1890. — Geschlecht: W. — Alter: 43 J. — Dauer der Einklemmung: 2 Tage. — Inhalt des Bruchsackes: Dünndarm. — Operation: Reposition; 3 Wochen später Laparotomie und sek. Resektion wegen Perforation. — Ausgang: Heilung.

26. Datum: Mai 1890. — Geschlecht: M. — Alter: 61 J. — Dauer der Einklemmung: 4 Tage. — Inhalt des Bruchsackes: Dünndarm. — Operation: Resektion 10 cm. — Ausgang: Exitus. — Bemerkungen: Randgangrän.

27. Datum: Juli 1892. — Geschlecht: M. — Alter: 66 J. — Dauer der Einklemmung: 3 Tage. — Inhalt des Bruchsackes: Dünndarm. — Operation: Anus praeter am kollab. Patienten. — Ausgang: Exitus.

28. Datum: Jan. 1894. — Geschlecht: W. — Alter: 46 J. — Dauer der Einklemmung: 4 Tage. — Inhalt des Bruchsackes: Dünndarm. — Operation: Resektion 17 cm. — Ausgang: Heilung.

29. Datum: Juli 1894. — Geschlecht: W. — Alter: 74 J. — Dauer der Einklemmung: 3 Tage. — Inhalt des Bruchsackes: Dünndarmwandbruch. — Operation: Resektion 9 cm. — Ausgang: Heilung.

30. Datum: Febr. 1897. — Geschlecht: W. — Alter: 70 J. — Dauer der Einklemmung: 1 Tag. — Inhalt des Bruchsackes: Dünndarm. — Operation: Resektion 26 cm. — Ausgang: Heilung.

31. Datum: Nov. 1897. — Geschlecht: W. — Alter: 37 J. — Dauer der Einklemmung: 3 Tage. — Inhalt des Bruchsackes: Dünndarm. — Operation: Resektion 18 cm. — Ausgang: Heilung.

32. Datum: April 1898. — Geschlecht: W. — Alter: 64 J. — Dauer der Einklemmung: 6 Tage. — Inhalt des Bruchsackes: Dünndarm, Perforation. — Operation: Resektion 11 cm. — Ausgang: Exitus nach 24 Stunden. — Bemerkungen: Kollaps.

33. Datum: Mai 1898. — Geschlecht: W. — Alter: 48 J. — Dauer der Einklemmung: 3 Tage. — Inhalt des Bruchsackes: Dünndarm. — Operation: Resektion 13 cm. — Ausgang: Exitus. — Bemerkungen: Kotfistel nach Randgangrän.

34. Datum: Dez. 1899. — Geschlecht: W. — Alter: 75 J. — Dauer der Einklemmung: 3 Tage. — Inhalt des Bruchsackes: Dünndarm. — Operation: Resektion 10 cm. — Ausgang: Exitus. — Bemerkungen: Knickung an der Nahtstelle.

35. Datum: Jan. 1900. — Geschlecht: W. — Alter: 42 J. — Dauer der Einklemmung: (?). — Inhalt des Bruchsackes: Dünndarm, Perforation. — Operation: Resektion 11 cm. — Ausgang: Heilung. — Bemerkungen: Komplikation: Abort und Perimetritis.

36. Datum: Okt. 1900. — Geschlecht: W. — Alter: 58 J. — Dauer der Einklemmung: 2 Tage (?). — Inhalt des Bruchsackes: Dünndarm. — Operation: Resektion 14 cm. Murphy. — Ausgang: Exitus gleich nach der Operation. — Bemerkungen: Kollaps.

37. Datum: Sept. 1900. — Geschlecht: W. — Alter: 66 J. — Dauer der Einklemmung: 2 Tage. — Inhalt des Bruchsackes:

Dünndarmwandbruch. — Operation: Resektion 5 cm. — Ausgang: Heilung.

38. Datum: Febr. 1901. — Geschlecht: W. — Alter: 58 J. — Dauer der Einklemmung: 2 Tage. — Inhalt des Bruchsackes: Dünndarm. — Operation: 12 cm. — Ausgang: Heilung.

39. Datum: Aug. 1902. — Geschlecht: M. — Alter: 54 J. — Dauer der Einklemmung: 2 Tage. — Inhalt des Bruchsackes: Dünndarm und Meckelsches Divert. — Operation: Resektion 30 cm. — Ausgang: Exitus. — Bemerkungen: Nahtgangrän.

40. Datum: Mai 1902. — Geschlecht: W. — Alter: 60 J. — Dauer der Einklemmung: 3 Tage. — Inhalt des Bruchsackes: Dünndarm. — Operation: Resektion 17 cm. — Ausgang: Exitus. — Bemerkungen: Peritonitis von der Nahtstelle aus.

41. Datum: Jan. 1904. — Geschlecht: W. — Alter: 61 J. — Dauer der Einklemmung: $2^1/_2$ Tage. — Inhalt des Bruchsackes: Dünndarm. — Operation: Anus praeter in extremis. — Ausgang: Exitus 2 Stunden später.

42. Datum: Juni 1904. — Geschlecht: W. — Alter: 69 J. — Dauer der Einklemmung: 2—3 Tage. — Inhalt des Bruchsackes: Dünndarm. — Operation: Resektion 7 cm. — Ausgang: Heilung.

43. Datum: Mai 1905. — Geschlecht: M. — Alter: 77 J. — Dauer der Einklemmung: 5 Tage. — Inhalt des Bruchsackes: Dünndarmwandbruch, Perforation. — Operation: Resektion 7 cm. — Ausgang: Heilung.

Wir haben also unter 43 gangränösen Hernien 25 Todesfälle und 18 Heilungen, d. h. eine Mortalität von 58 %, auf den ersten Blick eine überraschend hohe Zahl; doch scheint sie sich zu decken mit den Erfahrungen, die anderswo gemacht worden sind. Petersen erwähnt in der Deutsch. mediz. Wochenschrift 1901 Zahlenreihen von Mikulicz, der unter 162 Fällen 104 Todesfälle, und Hofmeister mit 200 letalen von insgesamt 381 operierten Fällen, also Mortalitätsziffern von 64 und 62 %; in derselben Arbeit sind die Zahlen Zeidlers mit durchschnittlich 55 % und des Autors selbst mit 48 % Mortalität angegeben. Die Zahl der zum vornherein ganz oder fast aussichtslosen Fälle ist eben überall eine relativ sehr große und drückt die Heilungsziffer ganz erheblich hinunter. Zu diesen aussichtslosen Fällen gehören in unserer Reihe vor allem die Großzahl jener, wo man sich mit der Anlegung eines Anus praeternaturalis begnügt hatte. Da handelte es sich meistens um schon lange Zeit incarcerierte Hernien mit Kotabszessen, oder dann um moribunde Patienten, bei welchen an die Vornahme einer Re-

sektion nicht gedacht werden konnte. Zur Gegenüberstellung und Vergleichung von Resektion und Anus praeter als konkurrierenden Operationsmethoden eignet sich daher unsere Reihe nicht. Die Anlegung des Anus praeternaturalis galt bei uns immer nur als Notbehelf; eine Ansicht, die jetzt als allgemein verbreitet bezeichnet werden darf; während bekanntlich lange Zeit hindurch Anus praeter und Resektion sich als gleichwertige Operationsmethoden den Platz streitig zu machen suchten. Einen Beweis für die Aussichtslosigkeit jener Fälle, wo der künstliche After angelegt wurde, bietet neben Anamnese und Status namentlich auch die Tatsache, daß die Anlegung der Öffnung sozusagen erfolglos war in bezug auf die Darmentleerung. Meist entwich während und nach der Operation etwas Darminhalt; dann aber findet sich fast in jeder Krankengeschichte die Notiz, daß der Abfluß aus dem Anus praeter ein geringer sei; zur mechanischen Obstruktion des Darms waren eben schon Lähmung und Peritonitis getreten, die auch nach Entfernung des Hindernisses nicht mehr zu bekämpfen waren und den ungünstigen Ausgang schließlich herbeiführten.

In allen andern Fällen entschied man sich zur Vornahme der Resektion. Die Entscheidung, ob reseziert werden muß oder reponiert werden darf, ist wohl noch jetzt die heikelste Frage in der Operationstechnik der incarcerierten Hernien und sehr oft werden sich noch zweifelhafte Fälle finden, wo man sich in der Ungewißheit besser für die Resektion entschließt. Wir haben unter unsern eingeklemmten Brüchen 13 Todesfälle, die sich auf die Reposition dubiösen Darms zurückführen lassen; eine Ziffer, die im Vergleich mit andern Zahlenreihen eher noch günstig genannt werden darf, trotzdem sie etwa 5 % aller eingeklemmten, operierten Hernien ausmacht. Man hat schon alle möglichen Kriterien angeführt zur sichern Beurteilung des Ernährungszustandes eingeklemmten Darms; die Dauer der Einklemmung sei ein Hauptfaktor; die Schenkelbrüche sollen gefährlicher sein, wie die des Leistenkanals; Dickdarm soll sich eher erholen wie Dünndarm; ein Darmwandbruch sei verdächtiger, wie ein zirkulär strangulierter; alle diese Momente können mit in Betracht kommen, aber ein sicherer Schluß läßt sich nicht daraus ziehen; der Operateur ist im großen und ganzen nur auf das angewiesen, was er sieht und fühlt. Nur eine ganz genaue Inspektion des eingeklemmten Darmstücks, der verdächtigen Schnürstellen und des zugehörenden Mesenteriums kann ihm einen Anhaltspunkt zu weiterm Handeln geben, und auch das erst, nachdem die Einklemmung schon entschieden gehoben ist und dem ein-

geklemmten Darmstück genügend Zeit zur Erholung gegeben worden ist.

Über die Art und Weise, wie die Operation in unsern 36 Fällen (nach Abzug der 7 Fälle von Anus praeter) vorgenommen wurde, bemerke ich folgendes: Überall, wo es sich um eine primäre Resektion handelte, geschah dies am vorgezogenen Darm vor der Bruchpforte; zweimal galt es, Kotfisteln zu beseitigen, die an der primären Operationsstelle nach Reposition verdächtigen Darms entstanden waren. Dies geschah per laparotomiam mit Schrägschnitt oberhalb des Leistenkanals. In 2 Fällen endlich (10 und 25) reseziert man ebenfalls per laparotomiam, aber in der Medianlinie, sekundär gangränös gewordenen Darm. Wo man von der Bruchpforte aus resezierte, geschah dies wie folgt: Während das zu- und abführende Darmstück durch Gazestreifen temporär abgeschnürt wurden, wurde die ganze Abtragung hauptsächlich mit Rücksicht darauf gemacht, daß nur gut mit Blut versorgter Darm zurückblieb, daß kein halber Zentimeter vom Darmende des Mesenteriums entbehrte, daß die Abtrennung nur da stattfand, wo sich keine Thromben mehr in den Mesenterialgefäßen fanden. Daher begann man zuerst die Darmschlinge durchzuschneiden, dann vom gleichen Schnitt aus das Mesenterium durchzutrennen und zuletzt das andere Ende der Darmschlinge abzutragen. Man vermied also alle präventiven Unterbindungen, weil dabei die Ausdehnung der unterbrochenen Zirkulation nicht genau zu schätzen ist.

Von den 36 Patienten, die auf diese Weise operiert wurden, genasen 18, also genau die Hälfte. Von den 18 letalen Fällen waren 5 von vornherein verzweifelte (17, 19, 24, 32, 36), 6 starben an Randgangrän (5, 26, 33, 39), Ileus an der Nahtstelle (34) und Peritonitis von der Nahtstelle ausgehend (40); 7 Fälle standen in indirektem Zusammenhang mit der Operation und bedürfen näherer Erläuterung. In den Fällen 9 und 16 kollabierten die Patienten in den ersten 24 Stunden nach der Operation; die Sektion ergab in loco nichts Abnormes, wohl aber bei beiden hochgradige Arteriosklerose, dazu Myokarditis bei Fall 9. Es waren also Individuen, welche den Anforderungen, die die Einklemmung, die Narkose, der Choc an sie stellten, nicht mehr genügen konnten, obwohl die Fälle an und für sich, was Dauer der Einklemmung und Zustand des Peritoneums anbetrifft, nicht zu den ungünstigen gehören. In Fall 7 haben wir es mit einem 75jährigen Greis zu tun, der nach einer einfachen Herniotomie fast 3 Monate lang an einer Dünndarmkotfistel gelitten hatte, die wahrscheinlich auf Gangrän des

reponierten Darmstücks zurückzuführen war. Es wurde eine sekundäre Resektion gemacht, der das marantische Individuum nicht gewachsen war. Mehr Interesse bieten die folgenden 4 letalen Fälle, Nr. 4, 6, 10 und 22.

Die beiden erstern sind unsere einzigen Fälle, wo wir ernste Störungen von seiten der Lungen nachweisen konnten. Beide Patienten gingen am 5. Tag nach der Operation an Pneumonie zugrunde; der eine bei vollkommen normalem Abdominalbefund, der andere allerdings noch mit Störungen von seiten der Darmpassage nach Resektion von 1 Meter Dünndarm. Die Sektionsprotokolle bezeichnen beide Fälle als septische Pneumonie; man hatte es bei lange Zeit eingeklemmten Hernien mit ausgedehnten Nekrosen des Bruchsacks, seiner Umgebung und seines Inhalts zu tun; in beiden Fällen (es waren kongenitale Hernien) war auch der Testikel gangränös und mußte abgetragen werden.

Bei Fall 10 und 22 endlich haben wir die Todesursache im Darmbefund zu suchen. In ersterem handelte es sich um Perforativperitonitis, entstanden 87 cm oberhalb der Resektionsstelle. Hier fand sich an der Konvexität des Darmes eine kleine $6^1/_2$ cm lange und $1^1/_2$ cm breite Gruppe von quergestellten Geschwüren, deren größtes 6 zu 13 mm maß, deren eines ganz, mehrere beinahe perforiert waren. Der pathologische Anatom bezeichnete sie als Druckgeschwüre infolge früherer Kotstauung. Ebenso interessant, wenn auch mehr vom Standpunkt des Chirurgen aus, ist Fall 22. Hier waren eingeklemmt ein Stück Dünndarm in Form eines Darmwandbruchs und der vollständig nekrotische Appendix. Das Darmstück, das 30 cm oberhalb der Ileocöcalklappe lag, war scheinbar gut erhalten und wurde reponiert; den zur Unkenntlichkeit veränderten Appendix resezierte man. Nach 36 Stunden starb Patient an Perforativperitonitis; das reponierte Darmstück war gangränös geworden. Also ein Fall von Einklemmung des Appendix vermiformis einerseits, des Dünndarms anderseits; beide mit Gangrän, wobei die Gangrän des Darmstücks so unsicher ausgebildet war, daß man es reponierte und so den Exitus letalis verursachte, während der Processus schon so nekrotisch geworden, daß es kaum möglich war, ihn als solchen zu erkennen.

Soviel über die interessantern Sektionsbefunde; die übrigen Todesfälle erklären sich ohne weiteres.

Die 18 Heilungen betrafen, abgesehen von den 2 Sekundärresektionen in Fall 14 und 25, 5 inguinale und 11 crurale In-

carcerationen nach einer Dauer von 1 bis 8 Tagen, bei Patienten im Alter von 7 bis 77 Jahren. (Erwähnenswert ist, daß der älteste 77jährige Patient mit perforierter, seit 5 Tagen eingeklemmter Hernie das Spital nach 3 Stunden Eisenbahn- und Tramfahrt noch zu Fuß aufsuchte.) In nur 3 Fällen handelte es sich um schon eingetretene Perforation des eingeklemmten Darmstücks; sonst war immer nur Gangrän ohne Perforation verzeichnet. Reseziert wurden Darmstücke von 5 bis 78 cm Länge, durchschnittlich $2^1/_2$ bis 6 cm von den Schnürfurchen weg. Der Bruchsack enthielt fast ausnahmslos Dünndarm, der sich in 2 Fällen auf dem Durchschnitt durch seine zahlreichen Plicae als Teil des Jejunums erwies; einmal, in Fall 12, war ein Teil des Cöcums incarceriert und mußten dann mit dem Cöcum auch der Appendix und der angrenzende Teil des Ileum reseziert werden. Die Art des Wundverschlusses war natürlich nach Zeit und Fall verschieden; früher drainierte man fast immer, später wurde oft primär vollständig verschlossen; ebensowenig läßt sich über die Nachbehandlung ein einheitliches Schema aufstellen für die so verschiedenartigen Fälle, die sich auf einen Zeitraum von 25 Jahren verteilen. Komplikationen im Heilungsverlauf brachten Fall 3 mit einer leichten Parotitis, die natürlich eine metastatische war, Fall 20 mit mäßiger Bronchitis und einer Phlebothrombose im linken (entsprechenden) Bein und Fall 35 mit einem Abort, an den sich eine exsudative Perimetritis anschloß, da eine vollkommene Abortbehandlung gleich nach der schweren Darmoperation ausgeschlossen war.

So verschieden im einzelnen manche Fälle behandelt wurden, in einigen Hauptpunkten blieb man doch konsequent; es betrifft dies hauptsächlich folgende Fragen:

Man narkotisierte die Patienten in allen Fällen, wo es der Allgemeinzustand und die Herztätigkeit zu erlauben schienen. Die Vorzüge der Narkose bei einer so ausgedehnten Operation sind ja unbestritten; es war nur ein Moment, das zeitweise an der Zulässigkeit einer Allgemeinanästhesie zweifeln ließ: die Pneumoniegefahr. Nun sind aber unter den erwähnten 43 Fällen nur 2 an Pneumonie gestorben, und zwar an septischer Pneumonie (das Sektionsprotokoll erwähnt in einem Fall 3 Infarkte der Lungen, im anderen Pneumonie des Unterlappens septischer Natur, wahrscheinlich vom gangränösen Hoden ausgehend), ein anderer Fall, Nr. 20, machte im Heilungsverlauf eine kurze Bronchitis durch. Andererseits sehen wir nirgends so viele Lungenaffektionen, allerdings meist leichterer Natur, wie bei den fast ausnahmslos unter Lokal-

anästhesie operierten Strumen; in etwa der Hälfte aller Fälle werden dort temporäre, leichtere Temperatursteigerungen beobachtet, die oft direkt mit einem Befund an den Pulmones zusammenhängen, oft wenigstens durch nichts anderes erklärt werden können, namentlich nicht durch Erscheinungen im Operationsgebiet, wo sich meist eine glatte Primaheilung einstellt. Mit anderen Worten: Unsere Erfahrungen mit der Lokalanästhesie lassen unbedingt nicht den Schluß ziehen, daß die Pneumoniegefahr durch sie verringert wird im Gegensatz zur allgemeinen Narkose; eine Ansicht, die übrigens am deutschen Chirurgenkongreß 1901 durch Mikulicz und Henle auf Grund ihres weit ausgedehntern Materials dargelegt wurde.

Es wurde bei der Resektion darauf gesehen, daß sich die Schnittfläche des Darms aufs genaueste deckte mit der Abtrennungsgrenze des Mesenteriums; ferner daß unzweifelhaft im Gesunden operiert wurde, sowohl was die Beschaffenheit des Darms als auch des Mesenteriums betraf. War man aber bei der Resektion einmal im gesunden Gewebe angelangt, d. h. fanden sich keine Darmgangrän und keine Thrombosen im Mesenterium mehr und war man überzeugt, daß der Darm arteriell blutete, so nahm man nicht mehr Darm weg als unbedingt notwendig war. So findet sich unter unsern geheilten Fällen kein einziger, wo die Resektionsstelle weiter wie 6 cm von der Gangrän entfernt war.

Den schon oben wegen ihrer anatomischen Eigentümlichkeiten angeführten einzelnen Fällen möchte ich noch anreihen Nr. 39, der wohl in dieser Beziehung der interessanteste unserer Reihe ist. Es enthielt hier der Bruchsack einer Cruralhernie neben einer gangränösen, noch nicht perforierten Dünndarmschlinge die peripheren ebenfalls gangränösen 5 cm eines echten Meckelschen Divertikels, welches 2 cm von seiner Basis entfernt einen stark ausgeprägten Schnürring aufweist.

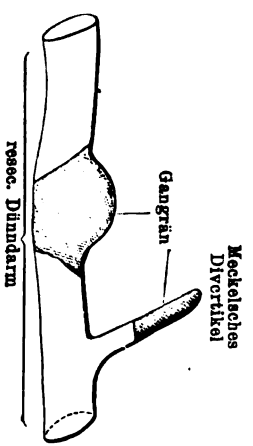

Fig. 1.

Der Fall hat das Gemeinsame mit dem schon beschriebenen (Nr. 22), daß zwei verschiedene Teile des Intestinums gleichzeitig miteinander eingeklemmt sind und zwar sind der Appendix, bezw. das Divertikel nicht mit dem sie tragenden Darmstück vorgefallen, sondern neben einer davon

unabhängigen Darmschlinge. Diese ist allerdings in diesem Falle so nahe der Basis des Divertikels, daß Darm und Divertikel zusammen exstirpiert werden konnten, ohne daß die Resektion einen ungewöhnlichen Umfang angenommen hätte, während bei Fall 22 zwischen eingeklemmtem Darm und Appendix etwa 30 cm gesunden Darms lagen. Wir haben also einen Fall von echter Hernia littrica vor uns, so wie Littré selber sie seinerzeit beschrieben, während allerdings seither der Ausdruck Littrésche Hernie zu einem sehr dehnbaren Begriff geworden ist.

Zum Schluß meiner Arbeit seien noch 4 Fälle erwähnt, die einen offenbar nicht allzu seltenen Ausgang zeigen, der sich einstellen kann nach nicht erkannter Darmgangrän. Ich meine das Entstehen einer Kotfistel. Zweimal sahen wir das in den schon besprochenen Fällen 7 und 14, wo während der Operation scheinbar sich erholender Darm reponiert wurde und sich dann 6 Wochen nach der Reposition in dem erstern, 7 Tage nachher schon im letztern Fall in der Operationswunde eine Kotfistel entwickelte, die zu sekundärer Resektion per laparotomiam veranlaßten. Zwei weitere Kotfisteln zeigten sich bei Patienten, welche nicht wegen der incarcerierten Hernie, sondern erst geraume Zeit später eben der Fistel wegen in Spitalbehandlung kamen. Der erste, ein 54jähriger Mann, hatte einen Monat vor Spitaleintrit eine Incarceration einer Cruralhernie durchgemacht, hatte deswegen einen Tag lang zu Bette gelegen und hatte einmal die Sprechstunde eines Arztes aufgesucht. Er fühlte sich aber während der ganzen Entwicklung seiner Kotfistel so wohl, daß er den Arzt nicht weiter konsultierte, und erst als ihm nach 4wöchentlichem Bestande der Fistel der Zustand unbequem wurde, trat er in Behandlung und entschloß sich zu operativer Therapie. Es dürfte sich um einen gangränösen Darmwandbruch gehandelt haben, da doch wohl eine totale Okklusion dem Menschen mehr zugesetzt hätte. — Ein weiterer Fall betraf eine 29jährige Jungfrau, welche mit ausgebildetem Kotabszeß in der rechten Leiste zu ihrem Arzte kam, der die Sache erst für einen perityphlitischen Abszeß hielt; auch hier entwickelte sich dann mit der Zeit die typische Darmfistel und nach acht Monaten kam Patientin zur Operation in das Spital. Der Operationsbericht führt auch in diesem Fall die Vermutung an, daß ein gangränöser Darmwandbruch im Schenkelkanal die ursprüngliche Veranlassung zur Abszeßbildung und zum Auftreten der Fistel gewesen sei.

Von diesen 4 Patienten genasen 3; einer starb nach der sekundären Resektion an senilem Marasmus. Es gibt also auch bei nichtbehandelten gangränösen Hernien hie und da noch einen günstigen Ausgang; ob das aber im allgemeinen so oft vorkommt, wie dies nach den erwähnten Erfahrungen scheinen möchte, ist doch zu bezweifeln. Viel eher dürfte es sich hier um ein zufälliges Zusammentreffen mehrerer für den Patienten außergewöhnlich glücklich verlaufender Fälle handeln.

XVI—XVII.

Kleinere Mitteilungen.

XVI.

Aus der chirurgischen Universitätsklinik zu Göttingen.
(Direktor: Geheimrat Prof. Dr. Braun.)

Totale Luxation einer Beckenhälfte.

Von

Dr. **Creite**,

Assistenzarzt der Klinik.

Während in der Gynäkologie die Rupturen der Symphyse und der Synchondrosis sacro-iliaca am Becken, hervorgerufen durch Zangenextraktion oder ohne solche auch bei nur wenig verengtem Becken häufiger beobachtet werden, gehören diese Verletzungen für den Chirurgen zu den Seltenheiten, besonders im Vergleich mit den so oft vorkommenden Beckenfrakturen. Nur Malgaigne[1]), Dupont[2]), Niehans[3]), Lloyd[4]), Linser[5]), Riedinger[6]), Hallowel[7]) berichten über eine solche durch die Autopsie

1) Malgaigne, Traité des Luxations. Paris 1855, S. 780.

2) Dupont, Luxation der rechten Beckenhälfte; zit. nach Tillmanns, Die Verletzungen und chirurgischen Krankheiten des Beckens. Deutsche Chirurgie, Lieferung 62a, 1905, S. 132.

3) Niehans, Luxatio sacro-iliaca mit Sprengung der Symphysis pubic. Zentralblatt f. Chirurgie 1888, Nr. 28, S. 515.

4) Lloyd, Dislocation of right os innominatum; Laceration of urethra. British med. Times 1853, Jan., p. 16.

5) Linser, Über Beckenluxationen. Beiträge z. klin. Chir., Bd. 35, 1902, S. 94.

6) Riedinger, Totalluxation einer Beckenhälfte. Archiv für Orthopädie, Mechanotherapie und Unfallchirurgie, Bd. 1. 1892, Heft 3, S. 131.

7) Hallowel, Luxation of right os innominatum. Northwestern lancet 1890, May, p. 135.

oder in letzter Zeit durch das Röntgenbild festgestellte Verletzung, es sei mir deshalb gestattet, einen weiteren Fall von totaler Luxation einer Beckenhälfte, der auch durch seine Ätiologie interessant ist, den vorhandenen zuzufügen.

C. S. 38 Jahre alt, Zimmermeister aus Lauterberg a/H., stürzte am 25. III. 05 vorn von seinem mit Holz beladenen Wagen herab, wurde von einem an der Deichsel angebrachten großen Haken in der Dammgegend erfaßt und zog sich eine ausgedehnte Rißwunde hier zu, da er noch eine kurze Zeit, am Haken hängend, mitgeschleift wurde, ehe er auf der linken Seite der Deichsel völlig zu Boden fiel. Er war nicht bewußtlos, konnte sich nicht erheben, und wurde sogleich in die Klinik überführt.

Der große, kräftige, sonst völlig gesunde Mann, der nach Aussage der Begleiter ein Potator ist und höchstwahrscheinlich sich die Verletzung im Rausch zugezogen hat, zeigt in der Dammgegend vom hinteren Rande des Skrotums bis fast zum Anus reichend eine tief nach rechts in das Beckenzellgewebe hineingehende, stark verschmutzte fetzige Rißwunde der Haut und der Muskulatur, die mit Blutgerinnseln angefüllt ist und bei deren genauerer Untersuchung man von unten her die Symphysis oss. pub. breit klaffen fühlt. Weiter hinauf gelangt man an die vom Periost entblößte Hinterfläche des rechten Schambeins und an die Innenseite der von fetzigen Muskelmassen bedeckten Beckenschaufel. Harnblase, Harnröhre und Mastdarm sind nicht verletzt. Ziemlich ausgedehnte Hautabschürfungen finden sich an der Innenseite des rechten Oberschenkels. Alle Bewegungen des rechten Beins, das etwas nach außen rotiert liegt und nicht gelähmt ist, sind besonders in der Gegend der Synchondrosis sacro-iliaca sehr schmerzhaft; hier finden sich ausgebreitete Hautblutungen, an den Knochen lassen sich infolge der Schwellung keine Veränderungen nachweisen. Die Roser-Nélatonsche Linie geht über die Spitze des Trochanters. Die Gegend des rechten Fußgelenks ist stark geschwollen, auf Druck schmerzhaft. In seiner Umgebung Hautblutungen. Puls kräftig, 96 Schlägein der Minute. Temperatur nicht erhöht.

Die Wunde am Damm wird gereinigt, desinfiziert und mit Jodoformgaze tamponiert; der rechte Unterschenkel und Fuß auf eine T.-Schiene gelagert, das Becken durch seitwärts gelagerte Sandsäcke gestützt.

Nachdem anfangs der Wundverlauf ein guter war, brach am dritten Tage nach der Verletzung ein Delirium tremens aus, das 2 Tage lang währte. Der Kranke war sehr unruhig, ließ Urin und Kot unter sich.

31. III. 05. Das Delirium klingt ab, der Kranke sieht elend, verfallen aus, ist leicht ikterisch. Der Tampon wird aus der Wunde entfernt, wonach stinkende, jauchige, braunrote Flüssigkeit abfließt; es hat sich eine Beckenphlegmone entwickelt, die zu Gegenincisionen an der rechten vorderen Bauchwand und an der Innenseite des rechten Oberschenkels führt.

Im Laufe des Tages verfällt der Mann immmer mehr. Die anfangs normale, dann erhöhte Temperatur sinkt wieder, der Puls wird kleiner und frequenter und der Patient kommt in der folgenden Nacht zum Exitus letalis, 6 Tage nach der Verletzung.

Die Autopsie ergibt folgenden Befund (Dr. Borrmann):

Gut genährte männliche Leiche mit bläulicher Verfärbung der Haut an Brust und Hals. Am Damm eine große Rißwunde mit fetzigen Rändern

die mit Gaze austamponiert ist. Das prävesikale Gewebe, das des Beckenbodens sowie der seitlichen rechten Beckenwand bis zu den Adduktoren herunter ist in eine übelriechende, grüngelbe, fetzige Masse umgewandelt. Nach oben geht die Veränderung bis zu der Lendenwirbelsäule. Die Symphysis oss. pub. klafft $3\,^1/_2$ cm weit, die Knochenenden sind sowohl rechts wie links von Knorpel bedeckt, der stellenweise wenig lädiert ist. Die ganze rechte Synchondrosis sacro-iliaca ist auseinander gewichen, von der Wirbelsäule bis hinunter ins Foramen ischiadicum, sie klafft etwa $^1/_2$ cm breit. Die ganze rechte Beckenhälfte ist leicht beweglich. Das Bindegewebe und die Muskulatur der seitlichen Bauchwand besonders rechts ist blutig suggilliert. Die Harnblase ist weit, enthält etwas trüben Urin. An ihrer Vorderwand genau der Höhe der Symphyse entsprechend zeigt die Schleimhaut eine zirka $4 : 2\,^1/_2$ cm große, etwas zackige gelbe Nekrose, in deren Umgebung einige flache Blutungen sichtbar sind. Die Harnröhre zeigt in ihrem ganzen Verlaufe keine Veränderungen, ebenso das Rektum. Die rechte Vena iliaca und cruralis enthält frischere Gerinnsel, die linke flüssiges Blut. Die Arterien beiderseits ohne Besonderheiten.

Lungen lufthaltig, sehr blutreich, ödematös; Herz schlaff, Muskulatur trübe, Klappen intakt. Milz weich, vergrößert, Pulpa läßt sich leicht mit dem Messer abstreichen, Follikel groß. Niere groß, weich, trübe, Darm ohne Veränderungen.

Es handelt sich also um eine völlige Luxation der rechten Beckenhälfte im Ileosakralgelenk und in der Schambeinfuge.

Der Entstehungsmechanismus dieser Verletzung ist so zu denken, daß der Mann rittlings vom vorderen Teil des Wagens auf die Deichsel fiel. Der hier befindliche Haken setzte die Verletzung der Dammgegend und faßte, als der Körper nach der linken Seite herunterfiel, gegen die Innenseite der rechten Beckenhälfte, verursachte durch das Gewicht des Körpers beim Fallen und das Geschleiftwerden die Luxation der rechten Beckenhälfte und löste sich erst aus der Wunde, als die Beckenhälfte nachgab, so daß jetzt der Mann ganz zu Boden fiel. Es hat zweifellos die Kraft von der Wunde aus gegen die Innenseite der rechten Beckenhälfte gewirkt; sie wird zwar plötzlich eingesetzt haben, wird aber nicht auf die vorderen Teile des Beckens allein gerichtet gewesen sein, denn sonst wäre es doch wohl zur Fraktur des Knochens gekommen, die nicht vorhanden war. Gerade diese Entstehungsweise der Luxation, daß die Gewalt von einer Wunde im Becken gegen die Beckenhälfte wirkt, scheint eine außerordentlich seltene zu sein, es findet sich unter den in der Literatur angegebenen Fällen kein analoges Beispiel. Immer kommt die Gewalt von außen gegen das Becken und es ist eine ausgedehnte Diskussion darüber entstanden, wie man sich die Wirkungsweise dieser Gewalt vorzustellen hat. So meint Malgaigne, daß die äußere Kraft ebensogut von vorn als von hinten oder von der Seite her einwirken kann.

Salleron[1]), der hauptsächlich 2 Arten von Darmbeinluxationen unterscheidet, die nach vorn und die nach oben-hinten, sagt, bei der ersteren komme die Gewalt wie bei der Kreuzbeinverrenkung von hinten, aber sie

1) Salleron, Mémoires sur les Luxations du bassin. Archives générales de méd. 1871, juillet—août.

treffe dabei hauptsächlich die betreffende Beckenhälfte, bei der letzteren sei es ein Stoß von unten, Fall aufs Gesäß, auf die Knie, die Füße. Auch rein seitliche Kompression kann vorkommen, wie es der Fall von Dupont zeigt. Hier war ein Pionier zwischen zwei Pontons mit dem Becken eingeklemmt worden. Daß auch eine rein von vorn auf das Becken wirkende Gewalt eine Luxation in der Symphysis oss. pub. und der Synchondrosis sacro-iliaca hervorruft, ist höchst unwahrscheinlich, wenn man erwägt, daß, wie Areilza[1]) nachgewiesen hat, bei einem seiner Weichteile entkleidetem Becken noch eine Kraft von 200—450 kg dazu gehört, um eine Trennung der Symphysen hervorzurufen, vielmehr werden doch wohl solche Gewalten fast stets eine Fraktur und keine Luxation erzeugen.

Die Diagnose einer solchen Verletzung ist in allen den Fällen leicht, wo eine deutliche Verschiebung einer Beckenhälfte vorliegt und die Betastung nicht durch frische Schwellung und starke Druckempfindlichkeit unmöglich gemacht wird. Ebenso läßt sich die Luxation mit Leichtigkeit feststellen, wenn, wie in dem Falle von Linser[2]), eine deutliche Verschiebung der Symphysis oss. pub. vorhanden ist. Der Patient kam $2\frac{1}{2}$ Monate nach der zunächst nicht diagnostizierten Verletzung in die Klinik. Die Luxation war geheilt. Aber man fühlte bei der Abtastung der Symphysis oss. pub. einen deutlichen, nur durch den Rektus etwas verdeckten Vorsprung der rechten über die linke Hälfte. Dazu kam, daß der hinterste Teil des Darmbeinkammes rechts von den Dornfortsätzen des Kreuzbeins weiter abstand als links und daß er auch weiter nach hinten vorzuspringen schien.

In unserem Falle war durch den ausgedehnten Bluterguß und die frische Schwellung der Weichteile eine Diagnose von außen her nicht zu stellen. Erst die innere Untersuchung der Wunde zeigte ein breites Klaffen der Symphysis oss. pub. und man konnte auch dann noch nicht sagen, ob eine weitere Verletzung in den hinteren Teilen des Beckens, besonders eine Luxation in der Synchondrosis sacro-iliaca vorlag. Daß auch hier die Gewalt Veränderungen hervorgerufen hatte, zeigten schon die ausgedehnten Blutungen dieser Gegend und ihre Schmerzhaftigkeit bei Bewegungen des rechten, nicht gelähmten Beines.

Erst durch die Autopsie konnte die Verletzung an der Synchondrosis sacro-iliaca festgestellt werden, da eine genauere Untersuchung, eine Durchleuchtung mittels Röntgenstrahlen, während des Lebens nicht mehr möglich war, vielmehr der Kranke an der Wundeiterung zugrunde ging, eine Komplikation, die in der Art der Verletzung, der Tiefe der Wunde und der ausgedehnten Zerquetschung und Beschmutzung der Weichteile ihre Erklärung findet.

Derartige Komplikationen, zu denen besonders neben Frakturen der Beckenknochen die Verletzung der Blase, Urethra oder Rektum gehören, verschlechtern die Prognose ganz erheblich. Unter den 6 Fällen von Malgaigne sind 4 an solchen Komplikationen gestorben. Salleron

---

1) Areilza, Resultados Experimentales y clínicos de las presiones transversales de la pelvis. Madrid 1901.

2) Linser, Über Beckenluxationen. Beiträge z. klin. Chir., 1902, Bd. 35, S. 94.

hat 1 Todesfall unter 4 Beobachtungen, auch Dupont teilt den Sektionsbefund seines Falles mit. Unser Patient zeigte neben der ausgedehnten Beckenphlegmone eine umschriebene Nekrose der Blasenschleimhaut an der vorderen Wand, die wohl dadurch hervorgerufen wurde, daß der Haken diese Stelle der Blasenwand gegen die Symphyse drückte.

Alle Patienten sind ebenso wie der unsrige innerhalb der ersten 6 Tage nach der Verletzung gestorben. Die Therapie hat zunächst und hauptsächlich eine Reposition der Luxation anzustreben. Häufig wird diese wie auch in unserem Falle durch die hinzutretenden Komplikationen sehr erschwert, wenn nicht ganz unmöglich gemacht.

XVII.

Röntgenschatten gebende Ureterenkatheter.

Von

Dr. Rudolf Göbell,

Oberarzt der chirurg. Klinik zu Kiel und Privatdozent.

In Nr. 3 der Münchener Medizinischen Wochenschrift 1906 haben Voelker und Lichtenberg über Pyelographie (Röntgenographie des Nierenbeckens nach Collargolfüllung) berichtet und Skizzen von sehr instruktiven Röntgenbildern geliefert. Voelker und Lichtenberg empfehlen die Pyelographie für die Diagnose von Erweiterungen, Knickungen und Verlagerungen des Nierenbeckens und des Ureters, für die Diagnose von Mißbildungen, eventuell von Tumoren der Niere.

Mit dieser Indikationsstellung wird sich mit mir mancher nicht einverstanden erklären. Die gesunden Nierenbecken unserer Patienten sind nicht dazu da, um mit Collargollösung angefüllt zu werden, so daß die Patienten nachher einen Tag lang ein dumpfes Schmerzgefühl in der Nierengegend haben. Zu solchen Eingriffen sollte man sich nur entschließen, wenn die betreffende Niere sowieso entfernt werden muß oder wenigstens der Zustand des Nierenbeckens eine Eröffnung des Nierenbeckens erheischt.

Sicherlich hat die Pyelographie nicht die Billigung Nitzes gefunden, der für alle, welche das Cystoskop handhaben, in der Befolgung des Grundsatzes: „nihil nocere“ ein glänzendes Vorbild gewesen ist. Nitze hatte eine heilige Scheu davor, in den Ureter einer gesunden Niere einen Katheter einzuführen. Er hat deshalb auch nicht gestattet, daß ein doppelläufiges Ureterencystoskop seinen Namen trug.

Ohne Zweifel gibt es aber doch Fälle, in denen ein Röntgogramm eines sondierten Ureters die Diagnose so sichern hilft, daß eine geplante Operation aufgegeben werden muß, oder die Entscheidung, ob extra- oder intraperitoneal operiert werden muß, schon vorher gefällt werden kann Eine Reihe dieser Fälle hat Hurry Fenwick (Brit. med. Journal, June 17

1905) in vortrefflicher Weise charakterisiert. Ein Patient hat z. B. Nierenkoliken gehabt, ein Röntgenogramm zeigt Schatten, die als Steinschatten angesehen werden könnten. Es muß die Frage entschieden werden, ob die Schatten gebenden Körper im Ureter oder Nierenbecken sich befinden oder nicht. In diesen Fällen hat Hurry Fenwick ein schattengebendes Bougie in den Ureter eingeführt und durch Röntgenstrahlen festgestellt, wie obige Körper zu dem eingeführten Bougie lagen. Ferner ist es für die Diagnose und die Operation der lateral-retroperitonealen Tumoren von Wichtigkeit zu erfahren, wo sich die Niere und der Ureter befindet. Das ist nur mit Hilfe der Röntgenstrahlen möglich.

Wir können demnach die Methode Tuffiers, durch Röntgenphotographie des sondierten Ureters den Verlauf desselben auf der Platte sichtbar zu machen, nicht missen, nur schonender müssen wir sie gestalten. Das ist möglich, wenn man die Ureterenkatheter selbst für Röntgenstrahlen undurchlässig macht. Letzteres erreicht man dadurch, daß man dem bei der Herstellung der Ureterenkatheter verwendeten Lack, Mennige oder Zinnober (Vermillon) zusetzen läßt. Jeder zweite Zentimeter ist schwarz lackiert. So kommt eine auch im Cystoskop gut sichtbare Zentimetereinteilung zustande.

Die mit Vermillon hergestellten Ureterenkatheter haben dieselbe Stärke, wie die für gewöhnlich gebrauchten. Sie geben auf der Röntgenplatte auch bei Patienten mit reichlichem Panniculus adiposus einen deutlichen Schatten.

Die Vorteile eines solchen schattengebenden Katheters [1]) brauche ich kaum zu erörtern. Wenn man den Ureterenkatheterismus im Röntgenraum macht, kann man, während der Urin durch den Ureterenkatheter entleert wird, eine Aufnahme machen, und man ist einer zweiten Sondierung des Ureters und der Einführung der leidigen mit einem Bleidraht armierten Katheter enthoben.

---

1) Zu beziehen durch: Ernst Pohl, Instrumentenmacher in Kiel, Hospitalstraße 27.

XVIII.

Besprechungen.

1.

Pfaundler und Schloßmann, Handbuch der Kinderheilkunde. 1. Bd., 1. u. 2. Hälfte. Leipzig, Verlag von F. C. W. Vogel, 1906. Preis 30 Mk.

Von diesem groß angelegten Werke liegen die zwei Hälften des ersten Bandes vor. Die beiden Herausgeber haben in Verbindung mit zahlreichen tüchtigen Fachgenossen hier ein sehr schönes und überaus lehrreiches Buch geschaffen. Der zweite Band soll Mitte 1906 auch erscheinen. Das ganze Werk umfaßt dann zwei starke Bände mit 61 Tafeln und 430 Textfiguren. Es soll „ein Buch für den praktischen Arzt" sein, aber auch der Chirurg wird großen Nutzen davon haben und sich an der Übersichtlichkeit sowie Reichhaltigkeit des Gebotenen freuen; denn schon das einfache Durchblättern des Buches und die Besichtigung der vortrefflichen Reproduktionen auf den Tafeln und im Text ist eine Freude. Wir werden nach Erscheinen des II. Bandes auf das Werk zurückkommen.

Helferich.

2.

Vulpius, Über die orthopädische Behandlung der Wirbelsäulenerkrankungen. Verlag von Konegen. Leipzig 1905. 32 S. Preis 0.80 Mk.

Vulpius hat die kleine Abhandlung für die Bedürfnisse des Praktikers geschrieben, dem es aus Mangel an Zeit unmöglich, die Entwickelung aller Spezialfächer genauer zu verfolgen. Wir finden hier in knapper und übersichtlicher Form alles zusammengestellt, was auf dem Gebiet der Wirbelpathologie für den praktischen Arzt zu wissen unbedingt erforderlich ist. Verfasser weist vor allem auf die hohe Bedeutung der frühzeitigen Erkennung der verschiedenen Erkrankungen und ihre Prophylaxe hin; die Diagnostik findet, soweit es der Raum zuläßt, eingehende Würdigung. Das Hauptinteresse wendet sich der Behandlung zu. Das Buch erfüllt in vollkommener Weise seinen Zweck; der Inhalt ist klar und reich an beachtenswerten Ratschlägen. Dem praktischen Arzt sei die kurze Abhandlung warm empfohlen.

Baum-Kiel.

3.

Kißling, Über Lungenbrand mit besonderer Berücksichtigung der Röntgenuntersuchung und operativen Behandlung. Mit einem Vorwort von Prof. Lenhartz. Mit 45 Figuren im Text, 10 Tafeln mit Röntgenbildern und 5 Tafeln mit stereoskop. Bildern. 187 Seiten. Mitteilungen aus den Hamburg. Staatskrankenanstalten, Bd. VI, Heft 1. April 1906.

In dieser mit bewundernswertem Fleiß verfertigten Arbeit berichtet Verfasser über das operative Lungenbrandmaterial der Lenhartzschen Krankenabteilungen (St. Georg und Eppendorf). In der Zeit von 1897 bis April 1905 kamen 60 derartige Fälle zur Operation mit dem Heilungsresultat von 65 % im Vergleich zu 70—80 % Mortalität bei der bisher üblichen inneren Therapie. Die Mortalität bei chirurgischer Behandlung sinkt auf 20,5 %, wenn die tuberkulösen Affektionen und die Fälle ausgeschieden werden, bei denen der Allgemeinzustand die Vollendung des operativen Eingriffs unmöglich macht.

Auffallend in dem Lenhartzschen Material ist die große Zahl von Gangränfällen im Gegensatz zu der verschwindend kleinen von Lungenabszessen; allerdings wird der putride Abszeß (Quinke) ebenfalls zum Brand gerechnet.

Was die Ätiologie anlangt, so war in der großen Mehrzahl der Beobachtungen Aspiration die Ursache; nur in 10 % war krupöse Pneumonie vorhergegangen. Für die Diagnose und Lokalisation der Gangränherde ist den physikalischen Untersuchungsmethoden das Röntgenbild als gleichwertig an die Seite zu stellen; bisweilen war es von ausschlaggebender Bedeutung. Da mit der spontanen Ausheilung des Lungenbrandes kaum zu rechnen, hat in allen Fällen die Operation als souveränes Mittel zu gelten; sie ist, wenn die Diagnose sichergestellt, sobald als möglich auszuführen. Multiple Herde bilden keine Kontraindikation. Kißling berichtet über einen Patienten, bei dem innerhalb 3 Monaten 4 Herde aufgedeckt und eröffnet wurden. Von Wichtigkeit ist das Verhalten der Pleuren: nur sehr selten fanden sich bei der Gangrän Verwachsungen; fast ausschließlich bei oberflächlichem Sitz des Brandes. Sind die Pleurablätter verschieblich, so ist der zweizeitige Eingriff der richtige; Naht oder Tamponade, am sichersten beides kombiniert bilden den ersten Akt, dem der zweite nach 24—48 Stunden gefahrlos folgen kann. Probepunktionen durch die uneröffnete Pleura oder von der Wunde aus, verwirft Kißling als verhängnisvolle Maßregel. Das anzulegende Rippenfenster soll ein möglich großes sein. Die Gefahren der Pneumotomie sind Pneumothorax, schwer auffindbare, durch Infektion der Pleuren entstandene Empyeme und schwere Blutung; an letzterer hat Kißling keinen Kranken verloren, an Empyem 2, an Pneumothorax einen Patienten. Bei starker Blutung wurde stets fest tamponiert, und die Operation bis zum nächsten Tage unterbrochen. Zur Anästhesierung bewährte sich am besten Allgemeinnarkose mit Chloroform oder Skopolamin mit Chloroform. Die Heilungsdauer betrug in den günstigsten Fällen 7—10 Wochen, im Durchschnitt 3—5 Monate, bei Komplikationen bis zu 11 Monaten; nur ein Patient wurde mit Fistel entlassen, alle übrigen waren vollkommen geheilt und konnten vielfach wie gesunde Menschen schwerste Arbeit wieder verrichten.

Dem 80 Seiten langen Text sind die sehr ausführlichen Krankengeschichten und vortrefflichen Tafeln angereiht. Die lesenswerte Arbeit bedarf schon deshalb weitgehender Beachtung, weil sie über eine bisher nicht erreichte Zahl nach einheitlichen Prinzipien operativ behandelter Lungengangränfälle berichtet. Baum-Kiel.

4.

Prof. Friedrich Henke, Mikroskopische Geschwulstdiagnostik. Mit 106 großenteils farbigen Abbildungen. Jena, G. Fischer. 1906.

Während die letzten Jahre uns grundlegende Werke über die Geschwulstlehre brachten, betont das vorliegende Buch die praktische Anwendung der Geschwulstdiagnostik. Der Gedanke an und für sich verdient Zustimmung, zumal ihm eine Ausführung geworden, die vielen Ansprüchen gerecht wird. Ausgedehnte Berücksichtigung findet die Differentialdiagnose. Das gesteckte Ziel erfordert natürlich auch, auf die Granulationsgeschwülste einzugehen, und, dem Stande der Wissenschaft folgend, ist versucht, soweit als möglich Klarheit über die Unterscheidung derselben von den echten Tumoren zu schaffen.

Daß es keine leichte Aufgabe war, in knapper Form eine Gesamtdarstellung der Geschwulstdiagnostik zu geben, leuchtet ein. Gerade in der Geschwulstlehre weichen die Anschauungen der einzelnen Autoren weit auseinander. Ein gut Teil Individualität liegt naturgemäß auch im vorliegenden Werke. Verfasser läßt aber auch nach Möglichkeit andere Autoren, mit denen er nicht einer Meinung ist, zu Worte kommen.

Das Werk beginnt mit einer Anweisung über die Untersuchungsmethoden, die im allgemeinen etwas gedrängt ist und trotzdem den Gebrauch eines Spezialwerkes nicht ganz entbehren läßt. Es folgt der allgemeine Teil, der der Reihe nach anschaulich die einzelnen Tumoren behandelt. Es wird dem praktisch-klinischen Bedürfnisse Rechnung getragen, nur Rücksicht auf streng definierte Gruppen genommen, und in diesem Sinne z. B. dem Endotheliom auch nicht allzu großer Spielraum gegeben.

Etwa der dritte Teil des Buches ist der speziellen Geschwulstdiagnose gewidmet. Der Praktiker dürfte auch hier viel Anregung finden; es scheint aber, als ob die Haut, die ja für den in der Praxis Stehenden mit ihren Geschwülsten von großer Bedeutung ist, etwas zu kurz behandelt worden ist. Hier hätte man gern etwas größere Ausführlichkeit gesehen.

Der Wert des Buches wird noch erhöht durch die ausgezeichneten Abbildungen, die ihm beigegeben, die an Klarheit nichts zu wünschen übrig lassen. Fischer-Defoy-Kiel.

5.

Publications of Cornell University Medical College-Studies from the Department of Pathology. Vol. V. 1905. New-York City.

Der Inhalt des vorliegenden Bandes behandelt größtenteils bakteriologische Fragen. Von den Abhandlungen, die andre Gebiete betreffen,

bieten größeres Interesse die Contributions from the Huntington Fund for Cancer Research; man wird sich allerdings die Frage vorlegen müssen, ob auf diesen Bahnen die Krebsforschung nennenswerte Erfolge erzielen wird. Buxton und Shaffer fügen ihren bereits früher veröffentlichten Angaben, daß in malignen Tumoren eine Reihe von Enzymen vorkommen. z. B. Amylase, dann eine Art von Lipase, ferner ein proteolytisches Enzym, das Milch und Gelatine verdaut, Katalase, Peroxydase, neue Feststellungen hinzu. Auf Grund ausgedehnter Untersuchungen weisen sie nach, daß die in Tumoren enthaltenen Enzyme ähnlich denen sind, die in normalen und embryonalen Geweben intracellular gefunden werden. Beebe hat eine Anzahl von Tumoren auf ihren Gehalt an Nukleo-Histon untersucht und kommt zu dem Schluß, daß dieser von Kossel zuerst in den Blutkörperchen der Gans gefundene Stoff in primären Geschwülsten selten, in sekundären, zumal in Lymphdrüsen, häufig vorkommt. Im Verein mit Shaffer stellt Beebe den Pentose-Gehalt der Geschwülste fest und findet, daß z. B. Brustkrebs ein- bis zweimal so viel Pentose enthält als das normale Gewebe. Martha Tracy hat sich ebenfalls der chemischen Untersuchung der Carcinome zugewandt. Sie weist nach, daß die Tumorzellen keinen Unterschied an Gehalt und Verteilung des Eisens gegen normales Gewebe zeigen. Ebensowenig findet sich eine nennenswerte Sonderstellung der Tumoren in ihrem Gehalt an Kalium und Phosphor.

Fischer-Defoy-Kiel.

6.

Dr. Ludwig Pincus, Atmokausis und Zestokausis. II. verbesserte Auflage. Mit 33 Textfiguren und Tafeln. Wiesbaden, J. F. Bergmann. 1906.

Verf. hat der Idee, hochgespannte Wasserdämpfe in der gynäkologischen Praxis zu verwenden, durch Überwindung aller technischen Schwierigkeiten gewissermaßen Hand und Fuß gegeben. Zwei Hauptindikationen erkennt er für ihre Anwendung an: einmal starke Blutungen; bei ganz kurzer Einwirkung der Atmokausis erfolgt eine Irritation der Muscularis uteri, die sich in einer Kontraktion äußert, durch die bei Frauen mit muskelkräftigem Uterus meist allein schon die Blutung zum Stillstand kommt; erst bei länger dauernder Anwendung tritt die eigentlich kaustische Wirkung ein. Die zweite Indikation für die Atmokausis bezweckt eine Sterilisierung des Uterus. Der der Vaporisation folgende starke Fluor führt mechanische Eliminierung der Krankheitskeime herbei, und der unter dem Brandschorfe sich bildende Granulationswall erschwert ihr weiteres Eindringen in den Organismus. Anatomisches Material liegt erst in geringer Menge vor. Jedoch scheint es hinlänglich erwiesen, daß eine völlige Regeneration der Mucosa nach der Atmokausis erfolgt. Im ersten Teile des in zweiter Auflage vorliegenden Werkes behandelt Verfasser ausführlich die Entwicklung der Vaporisation zur eigentlichen Atmokausis. Im zweiten Teile gibt er mit Hilfe anschaulicher Abbildungen eine genaue Anweisung zur Technik der Methode und eine Übersicht über reichliches klinisches Material an der Hand der einzelnen Indikationen.

Fischer-Defoy-Kiel.

4(

bi
C
a
B
g
z.
E
st
n
n
h
s
B
in
S
fi
d
U
z
n
S

D

lo
S
di
be
M
F
S
li
be
st
u
ih
er
ei
er
fa
k
ei
re

XIX.

Aus der chirurgischen Abteilung des Altonaer Stadtkrankenhauses.
(Chefarzt: Prof. Dr. König.)

Studien über Schenkelhalsfrakturen und die Vorgänge bei ihrer Heilung.

Von

Dr. **Paul Frangenheim**,
früheren Assistenzarzt, jetzt Assistenzarzt der chirurg. Klinik in Königsberg.

(Mit 6 Abbildungen im Text und Tafel IV.)

Brüche des Oberschenkelhalses werden in jedem Lebensalter beobachtet. Bei Kindern und jugendlichen Individuen sowie im reifen Mannesalter sind sie seltener als in den höheren Lebensjahren, wo der Bruch mit seinen Folgen so häufig der Todesstoß ist, der dem hinfälligen Organismus versetzt wird. Die Schenkelhalsbrüche bilden nach Gurlt[1]) zwischen 50—60 Jahren $^1/_{10}$, zwischen 61—70 Jahren $^1/_6$, und nach dem 70. Jahre $^1/_3$ aller im höheren Alter vorkommenden Frakturen. Das weibliche Geschlecht wird etwas häufiger betroffen. Nach Malgaigne sollen nahezu ein Drittel der Verletzungen letal endigen. Aus dem Königschen Material (Pels Leusden)[2]) ergibt sich eine Mortalität von ungefähr $^1/_7$ der Fälle.

Die reinste Bruchform kommt am Kopfteil des Schenkelhalses vor. Diesen intrakapsulären, medialen oder subkapitalen Brüchen stehen die extrakapsulären, lateralen oder basalen Halsbrüche gegenüber, die am Trochanteransatz des Halses verlaufen. Bei den letzteren wird der Hals mit seiner festen Corticalis vielfach in die

1) Gurlt, Handbuch der Lehre von den Knochenbrüchen. Berlin 1862.
2) Pels Leusden, Über die sog. Schenkelhalsfrakturen. Arch. f. klin. Chir., Bd. 66.

nachgiebige Spongiosa der Trochanterregion eingekeilt. Eine gemischte Form verläuft zum Teil intra-, zum Teil extrakapsulär. Da der Kapselansatz auf der Hinterseite des Schenkelhalses nur bis in dessen Mitte reicht, so liegt bei dieser Bruchform die Bruchlinie hinten meistens extrakapsulär.

Der Schenkelhals kann innerhalb der Kapsel auch unvollständig frakturieren. Eine Dislokation kann bei diesen seltenen Brüchen fehlen. In der Regel ist aber die eingebrochene obere, untere oder hintere Wand mit ihrer Corticalis in die Spongiosa des Kopfes eingetrieben und der Kopf ist nach oben, unten oder hinten verbogen. Die Corticalis der Gegenseite ist hierbei unverletzt: eine abnorme Biegsamkeit des Knochens ist also bei den unvollständigen Brüchen Voraussetzung. Die Bruchlinie verlief ausnahmsweise wie bei den gemischten Schenkelhalsbrüchen, also teils intra-, teils extrakapsulär. Ein Unikum ist die Beobachtung von Th. Bryant[1]): Doppelter Bruch des Schenkelhalses, am Kopf und an der Basis, beide Brüche waren eingekeilt. Verkürzung des Gliedes, aber keine Auswärtsrollung des Fußes waren eingetreten.

Den lateralen oder basalen Brüchen ist eine große Mannigfaltigkeit der Form und des Verlaufs der Bruchlinie eigen. Man hat die zahlreichen Varianten mit verschiedenen Namen belegt. Kocher[2]) unterscheidet am oberen Femurende subtrochantere, pertrochantere und intertrochantere Brüche. Die Bezeichnung Bruch in oder jenseits der Linea intertrochanterica würde für die letztere Form richtiger sein. Seine Y-, L- und T-Frakturen sind an anatomischen Präparaten zu erkennen. Ob sie in jedem Röntgenogramm zu finden bezw. durch die klinischen Untersuchungsmethoden in jedem Falle festzustellen sind, möchten wir bezweifeln. Den einfachen Ausdruck basale Halsbrüche, den Albert und Heppner schon gebrauchten, möchten wir nochmals empfehlen. Wenn der Trochanterteil des Schaftes beteiligt ist, liegt gewöhnlich ein ausgesprochener Zertrümmerungsbruch vor. Die medialen Schenkelhalsbrüche können durch Abrisse des Trochanter major kompliziert sein. Diese Komplikation scheint aber insofern günstig zu sein, als die einwirkende Gewalt durch den Trochanterbruch abgeschwächt wird. Am Schenkelhals kommt es dann nur

1) Medical Times and Gazette, May 1, 1869, zit. bei Bigelow, Mechanismus der Luxationen und Frakturen im Hüftgelenk. Deutsch von Pochhammer, bei Hirschwald, Berlin 1873.

2) Kocher, Beiträge zur Kenntnis einiger praktisch wichtiger Frakturformen. Leipzig und Basel 1896, bei Sallmann.

zu einer Infraktion oder zu einer für die Heilung günstigen Stellung der Fragmente mit Einkeilung.

Die beiden Hauptbruchformen des Schenkelhalses werden in annähernd gleicher Häufigkeit beobachtet. Senn[1]) fand auf 313 Fälle 156 intrakapsuläre und 157 extrakapsuläre Brüche.

Je nachdem die Gewalt auf die Femurepiphyse einwirkt, bricht der Hals entweder in seinem Kopfteil oder an seiner Basis, dem Trochanteransatz. Indessen lehrt die klinische Beobachtung, daß nach einem Fall auf die Hüfte, d. h. den Trochanterteil des Schaftes, nicht notgedrungen die laterale Form und bei Einwirkung der Gewalt in der Längsachse des Beines (Fall auf Knie oder Fuß) die mediale Form zustande kommt.

Den bisher beschriebenen Biegungsbrüchen (Pels Leusden) reihen sich die von Linhart und Riedinger[2]) studierten Rißfrakturen an. Bei einem Fall nach rückwärts, also bei Hyperextension im Hüftgelenk spannt sich das gewaltige Lig. Bertini an und zerreißt bei gleichzeitiger Wirkung der Rotatoren den Schenkelhals an der Ansatzstelle des Ligaments, der Linea intertrochanterica. Das Band bleibt mit dem Femurhals im Zusammenhang. Die Frakturlinie ist vorne gewöhnlich scharf und hinten gezackt. Alle diese Bruchformen lassen sich auch experimentell an der Leiche erzeugen.

Sehr charakteristisch und in einem guten Röntgenogramm auch ohne weiteres zu diagnostizieren ist eine Bruchform, die am besten als dreifacher Bruch der Trochanterregion des Femurschaftes bezeichnet wird. Die vordere Bruchlinie verläuft in oder jenseits der Linea intertrochanterica; hinten brechen die beiden Trochanteren in Form eines schaligen, außen konvexen Rechtecks aus. Wir haben also drei Fragmente: den zugespitzten Rest des Femurschaftes, die ausgebrochenen Trochanteren und die Femurepiphyse (Kopf und Hals), an der der Hals meistens keilförmig zugespitzt ist. Die einzelnen Bruchstücke können ohne erhebliche Dislokation nebeneinanderliegen dann bleibt die Konfiguration der Trochantergegend erhalten. Häufiger aber schiebt sich der Schenkelhals vorne an dem Femurschaft vorbei nach außen und keilt sich hinten in die Spongiosamasse der Trochanteren, soweit

1) Senn, Fractures of the neck of the femur. Philadelphia 1883.

2) Riedinger, Studien über Grund und Einkeilung der Schenkelhalsbrüche. Würzburg 1874.

dieselbe noch erhalten ist, ein. Das Bein steht in hochgradiger Außenrotation. (Fig. 5.)

Wie bei gewissen anderen Epiphysenbrüchen, so sind auch bei denen an der Femurepiphyse die Heilungsaussichten ungünstiger als wie bei den Schaftbrüchen, weil das Periost mit seiner knochenbildenden Fähigkeit fehlt. Und wenn die Bruchlinie im Bereich der von Periost überkleideten Partien der Trochantergegend oder des Schenkelhalses verläuft, wird die Callusbildung nicht selten so reichlich, daß die Bewegungen im Hüftgelenk lange Zeit, wenn nicht dauernd beeinträchtigt sind. Die lateralen Brüche sind prognostisch günstiger. Für die subkapitale Bruchform scheint die Möglichkeit der knöchernen Heilung außer Frage gestellt zu sein. Senn[1]) bringt in seiner Monographie eine Tabelle von 54 knöchern geheilten intracapsulären Schenkelhalsbrüchen. Eine Umfrage, die er an namhafte Chirurgen von England, Deutschland, Frankreich und der Schweiz richtete, dahin lautend, gibt es eine knöcherne Heilung bei eingekeilten, medialen Schenkelhalsbrüchen, wurde von 27 bejaht, von 18 verneint, von 5 als zweifelhaft hingestellt. Auch den lateralen Schenkelhalsbrüchen ist die knöcherne Heilung nicht ausnahmslos beschieden.

Verschiedene dem Alter eigentümliche Veränderungen des Skeletts, die bei dem weiblichen Geschlecht früher einsetzen, als bei dem männlichen, erklären die Häufigkeit der Schenkelhalsfrakturen in den höheren Lebensjahren. Die Veränderungen der Knochensubstanz werden insgesamt als senile Osteoporose bezeichnet. Infolge einer exzentrischen Atrophie der Knochenbälkchen und einer teilweisen Resorption derselben erscheint die Spongiosa großmaschig. Die Corticalis wird dünner, besonders am Adam'schen Bogen, sie verliert ihre Elastizität und bricht leicht. Die Sklerose, die sich auch an den ernährenden Gefäßen der Femurepiphyse findet, wird diese Prozesse zum Teil verschulden.

Die Art des stattgefundenen Traumas und die Richtung der auf die Femurepiphyse einwirkenden Gewalt erlauben uns mit Einschränkungen einen Rückschluß auf den Sitz der Fraktur. Verschiedene Symptome erleichtern die immerhin nicht einfache Diagnose. Das Röntgenogramm ist ein wertvolles Hilfsmittel geworden, an dessen Hand mit Exaktheit die vorliegende Frakturform fast immer bestimmt werden kann.

Aber in einem Punkte läßt uns auch diese Untersuchungs-

1) l. c.

methode im Stich, besonders zu einer Zeit, wo uns die funktionelle Inanspruchnahme des verletzten Beines, vor allem die Belastung desselben noch zu gewagt erscheint, nämlich wenn es sich darum handelt zu entscheiden, in welchem Stadium befindet sich die Heilung, sind die Bruchstücke einfach eingekeilt, sind sie bindegewebig oder knöchern geheilt, oder liegt eine vollständige Nearthrose vor.

Klinisch genau beobachtete Fälle mit Röntgenaufnahmen, die kurz nach der Verletzung, sowie zu verschiedenen Zeiten des Heilungsverlaufes angefertigt wurden, die mit der Autopsie einen für unsere Zwecke idealen Abschluß fanden, haben uns gezeigt, welchen Irrtümern man begegnen kann. Wie oft kommt es vor, daß der Anatom bei der Sektion an dem herausgenommenen Präparat eine vollständige, absolut feste Heilung konstatiert, wenn er es unterläßt, einen Frontal- oder Horizontalsägeschnitt durch die ehemals verletzte Femurepiphyse zu legen. Denn erst dieser Sägeschnitt gibt Auskunft darüber, wie weit die Heilung vorgeschritten ist. Die Röntgenaufnahme des von seinen Weichteilen befreiten Knochens gestattet noch nicht, zu entscheiden, ob eine knöcherne oder nur bindegewebige Vereinigung der Bruchenden vorliegt; es sei denn, daß die knöcherne Heilung so weit zurückliegt, daß auch die innere Architektur der Spongiosa vollständig wiederhergestellt ist.

Im Verfolg dieser Tatsachen haben wir gelernt, daß der Zeitraum, der zur Heilung einer Schenkelhalsfraktur erforderlich ist, fast ausschließlich viel zu kurz bemessen wird, auch bei der günstigsten Bruchform der lateralen (basalen) eingekeilten Schenkelhalsfraktur, daß es fernerhin auch unter den letzteren Fälle gibt, die trotz der Einkeilung überhaupt nicht heilen können. Für die Praxis mag das bedeutungslos sein, wenn es sich um hochbetagte Patienten handelt: im Lehnstuhl, oder mit einem Stock, der beim Gehen möglichste Schonung der verletzten Extremität gestattet, beschließen sie zufrieden ihren Lebensabend. Bei Personen aber, die in der Vollkraft der Jahre stehen, wird die Nichtbeachtung dieser Tatsache den Heilungsverlauf in der ungünstigsten Weise beeinflussen und sich vielleicht zeitlebens schwer rächen.

Es wird wohl unmöglich sein zu entscheiden, wie lange durchschnittlich ein Schenkelhalsbruch ohne jede Komplikation zur festen Heilung braucht. In den verschiedenen Lebensjahren ist dieser Zeitraum natürlich verschieden. Auf Grund eingehender Untersuchungen an einem reichen Material müssen wir aber Gurlt beistimmen, der sagt, daß unter allen Frakturen am menschlichen

Körper die Oberschenkelhalsbrüche am allerlangsamsten heilen und am schwersten wieder zu dem Gefühl der Sicherheit beim Gebrauch des Gliedes führen. Das eine ist günstig, daß auch fibrös geheilte Schenkelhalsfrakturen hohen, wenn auch nicht den höchsten Anforderungen genügen und daß wir solchen Patienten unbeschadet um die spätere Funktion den Gebrauch des verletzten Gliedes erlauben dürfen. Denn den Patienten ans Bett zu fesseln bis die knöcherne Heilung erfolgt, ist nicht ausführbar.

Das Endstadium bei diesen Frakturen, die knöcherne Heilung, konnten wir an Präparaten nur bei einer eingekeilten basalen Schenkelhalsfraktur studieren. Eine knöchern geheilte mediale Fraktur findet sich noch nicht in der Sammlung des Altonaer Stadtkrankenhauses. Aber gerade bei dieser Bruchform konnten wir sonst alle Stadien des Heilverlaufes untersuchen und beobachten, wie kompliziert hier die Verhältnisse liegen und wie langsam die Natur fortschreitet, ehe sie ans Ziel kommt, das in der festen, knöchernen Vereinigung der Fragmente besteht. Wir müssen uns deshalb in der Hauptsache auf die Vorstufen in der Heilung beschränken. Wir glauben von Vorstufen reden zu dürfen, denn die verschiedenen Formen der Pseudarthrosen können unmöglich für alle Fälle als etwas Definitives betrachtet werden. Der Weg zur knöchernen Heilung führt vielfach über die provisorische bindegewebige Fixierung der Bruchenden.

Von allen Sammlungspräparaten besitzen wir Röntgenogramme, von einem Teil derselben auch die intra vitam angefertigten Aufnahmen. Die Befunde werden kurz besprochen. Auf die Wiedergabe der zahlreichen Platten müssen wir verzichten, sie sollen an anderer Stelle [1]) im Zusammenhang veröffentlicht werden.

Mit wenigen Worten müssen wir auf die Untersuchungen J. Wolffs[2]) über die innere Architektur der Knochen eingehen. Nachdem Wolff die statische Bedeutung der architektonischen Anordnung der Knochenbälkchen festgestellt hatte, suchte er zu beweisen, daß bei schief geheilten Frakturen, nach denen trotzdem eine Gebrauchsfähigkeit des Gliedes eingetreten war, eine der veränderten Form des Knochens und der durch dieselbe bedingten Inanspruchnahme der einzelnen Knochenpartikelchen entsprechende

1) Frangenheim, Heilungsvorgänge bei Schenkelhalsfrakturen. Fortschritte auf dem Gebiete der Röntgenstrahlen, Bd. X.

2) J. Wolff, Beiträge zur Lehre von der Heilung der Frakturen. Arch. f. klin. Chir., Bd. 14.

Veränderung der inneren Architektur vor sich gehe. Seine Untersuchungen gehen von einer knöchern geheilten lateralen Schenkelhalsfraktur aus. Der Befund, 12 Jahre nach der Verletzung, ergiebt, daß sich die Spannungstrajektorien wiederhergestellt und den veränderten Verhältnissen in vollkommener Weise angepaßt haben. Die Vorgänge, die an der Frakturstelle und ihrer Umgebung darauf zielen, die innere Architektur der Spongiosa den neuen Verhältnissen anzupassen, werden als statische bezeichnet. Diese statischen Vorgänge sollen bei dem Heilungsvorgang eine wesentliche Rolle spielen. Bei der Heilung der Frakturen hat man demnach zwei voneinander unabhängige Vorgänge zu unterscheiden: die entzündliche transitorische Callusbildung an der Bruchstelle und die statische persistente Neubildung resp. Auflösung von Knochensubstanz an der Bruchstelle und abseits derselben.

Wir haben bei allen unseren Präparaten, an den verschiedenen Sägeschnitten, besonders auch an den Röntgenogrammen, auf diese statischen Vorgänge unser Augenmerk gerichtet, vor allem bei den den basalen eingekeilten Schenkelhalsbrüchen, von denen Wolff sagt, daß bei ihnen alle Bedingungen einer schnellen Verklebung der Bruchenden gegeben sind, nämlich unverrückbar durch die Einkeilung bedingte Stellung der Fragmente und Verlauf des Bruches innerhalb der spongiösen Region des Knochens. Der letztere Umstand macht die Regeneration von kompakter Knochensubstanz unnötig. Trotzdem pflichtet Wolff dem Ausspruche Gurlts bei, daß die Schenkelhalsfrakturen zu jenen Brüchen zählen, welche am allerlangsamsten heilen. Der Grund liegt aber darin, daß bei der Beweglichkeit des oberen Fragments kein Schenkelhalsbruch ohne Dislocationjad axin heilt, daß infolgedessen die Abänderungen der inneren Architektur des Knochens sehr bedeutende sein müssen, da der obere Teil des Femur nicht nur auf Druck, sondern zugleich auch auf Biegung in Anspruch genommen wird.

Die Entwicklung der neuen Architektur soll bei Frakturen erst unter dem Einfluß der neuen statischen Verhältnisse vor sich gehen, d. h. erst dann, „wenn nach der Verklebung der Bruchenden durch den Callus der Kranke seine ersten schwachen Versuche des Wiedergebrauchs des verletzten Gliedes macht," nimmt die Neubildung der echten Knochensubstanz ihren Anfang. Bei unseren Präparaten, die von Patienten stammen, die zum Teil schon lange Monate hindurch das verletzte Glied gebraucht hatten, sind wir kaum imstande, diese statischen Vorgänge zu verfolgen. Für die Mehrzahl derselben dürfen wir aber behaupten, daß die Natur

es kaum zu Wege gebracht. an der Frakturstelle eine notdürftige Verklebung der Bruchenden herbeizuführen, der Wolff eine relativ nebensächliche Rolle zuschreibt.

Wolff hat, von längst geheilten Frakturen ausgehend, Rückschlüsse auf die Vorgänge bei der Frakturheilung gemacht, die gewiß berechtigt sind. Um die Natur in ihrem geheimen Walten zu verfolgen, dazu reichen aber mathematische Gesetze und Berechnungen nicht aus. Das Fazit aus langen Jahren läßt sich schon eher berechnen. Diese Untersuchungen haben aber nur beschränkten Wert, können daher nicht allgemein gültig sein: denn es kommt eine Zeit im Menschenleben, wo die Schöpferkraft der Natur versagt.

Eine Enttäuschung, die uns eines Tages bereitet wurde, hat diese Untersuchungen angeregt.

Eine 85jährige Frau fiel am 31. I. 1905 auf die rechte Hüfte, blieb mehrere Stunden hilflos auf der Straße liegen und wurde dann ins Krankenhaus gebracht. Die Diagnose wurde auf laterale Schenkelhalsfraktur gestellt. Durch das Röntgenbild wurde sie bestätigt, die Einkeilung in den Trochanterteil des Schaftes war gut zu sehen. Während der Extensionsbehandlung (nach Bardenheuer) stellten sich große Decubitalgeschwüre ein. Die Patientin wurde ins permanente Wasserbad gelegt und verblieb dort bis an ihr Lebensende (14. 10. 1905). 6 Monate nach der Verletzung wurde auf Grund eines zweiten Röntgenogramms die feste Heilung angenommen. Die Patientin konnte damals das Bein in der Hüfte frei bewegen, sie konnte das im Knie gestreckte Bein in der Hüfte beugen etc. Eine Belastung wurde wegen des elenden Allgemeinzustandes nicht versucht.

Die im Leben auf laterale eingekeilte Schenkelhalsfraktur gestellte Diagnose wurde durch die Autopsie bestätigt. Im Sektionsprotokoll wird der Bruch als fest konsolidiert bezeichnet. Die Röntgenaufnahme des Präparats zeigt, daß der Schenkelhals in den Trochanterteil des Schaftes eingetrieben ist und sich rechtwinklig zu dem Femurschaft gestellt hat. Die Grenze zwischen dem Keil und der Trochanterspongiosa ist noch deutlich zu sehen. Sie stellt eine unregelmäßig verlaufende Linie dar, die 1—1 $^1/_2$ cm von der äußeren Corticalis des oberen Schaftendes entfernt ist. Nur an einigen Stellen scheint sich die innere Struktur wieder hergestellt zu haben, die Spongiosa von Hals und Schaft geht unmerklich ineinander über. Erst ein Frontalschnitt durch das Präparat ergibt, daß keine knöcherne Heilung eingetreten ist (nach ca. 8 $^1/_2$ Monaten = 252 Tage) und doch waren hier alle Bedingungen zu einer schnellen Verklebung der Bruchenden gegeben, nämlich unverrückbar durch die Einkeilung bedingte Stellung der Fragmente und Verlauf des Bruches innerhalb der spongiösen Region des Schaftes (Wolff, l. c.).

Der von Schenkelkopf und -hals gebildete Keil ist vorne breiter als hinten, auf einem Frontalschnitt durch das Präparat mißt er im vorderen Dritteil des Halses 4 cm, im hinteren 2 cm. Er hat also von vorne nach hinten betrachtet Pyramidenform. Kopf und Hals bilden mit dem Schaft

einen nach hinten offenen Winkel; die während des Lebens bestehende Außenrotation ist damit erklärt. Die laterale Begrenzung des Keiles zeigt verschiedene Form: im vorderen Drittel des Halses ist sie fischschwanzartig, breit (Fig. 1), im hinteren Drittel rechteckig und schmal (Fig. 2). Der Keil hebt sich von der Schaftspongiosa durch eine sehnig glänzende Narbe von verschiedener Breite ab (1—4 mm). Die Vereinigung des Keiles mit dem Trochanterteil des Schaftes ist eine vollkommen feste. Wackelbewegungen waren an dem undurchsägten Präparat auch bei Anwendung von Gewalt in keiner Richtung zu bemerken. Die erwähnte Narbe wird mit der Schaft- und Halspongiosa zur mikroskopischen Untersuchung aus der Mitte des Halses ausgesägt.

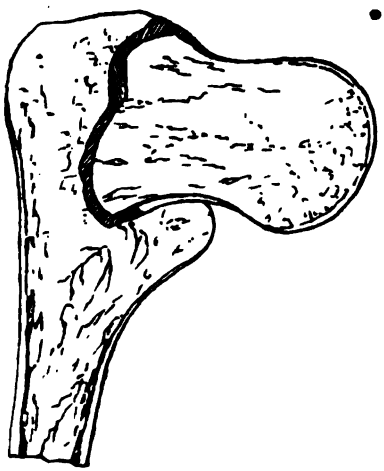

Fig. 1.

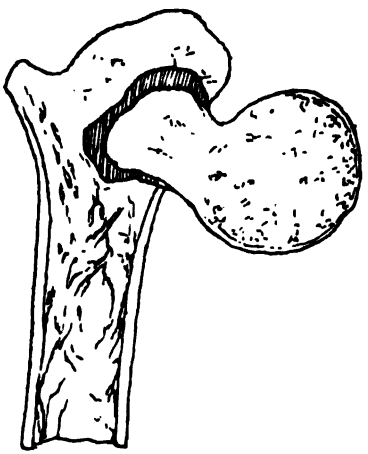

Fig. 2.

Laterale eingekeilte Schenkelhalsfraktur.

Frontalschnitt durch das vordere Drittel des Halses (252 Tage nach der Verletzung).

Frontalschnitt durch das hintere Drittel des Halses.

Für alle folgenden Präparate sei vorweg bemerkt, daß sie entkalkt (5—10 prozentige Salpetersäurelösung mit Formalinzusatz, Celloidineinbettung) und zum Teil unentkalkt untersucht wurden. Neben den gewöhnlichen Färbemethoden kamen verschiedene Elektivfärbungen zur Anwendung. Die besten Bilder gab uns die Färbung mit Weigerts Eisenhämatoxylin, Nachfärbung mit van Gieson-lösung.

Die exzidierte Narbe, d. h. der Markcallus der Fraktur, ist im mikroskopischen Bilde allseits vom Spongiosagewebe umgeben (Hals- und Schaftspongiosa). Die Spongiosa besteht aus schmalen, atrophischen Knochenbälkchen, die in Gallertmark eingebettet sind. Ein Randbelag (Osteoblasten,

Endothel) ist an ihnen nicht nachzuweisen. Die spärlichen Markgefäße zeigen starke Wandverdickung. Das Narbengewebe ist ein straffes, derbes, mit länglichen Kernen versehenes, vielfach aber auch kernarmes Bindegewebe, in dem zahlreiche neugebildete Gefäße liegen, die in ihrer Wand zarte elastische Fasern zeigen; in dem Narbengewebe selbst fehlen solche. Die Bindegewebsfasern sind an einigen Stellen auch auf Querschnitten getroffen: hier liegen sie in dicken Bündeln zusammen. In der Hauptsache umgeben sie in langgestrecktem Verlauf die Gefäße, schlingen sich in der benachbarten Spongiosa guirlandenartig von einem Knochenbälkchen zum andern und verlaufen in welliger Anordnung mit zugespitztem Ende frei im Mark, gleichsam auf der Suche nach einem Knochenbälkchen an dem sie sich anheften können. Die Insertion der Fasern an den alten und den neugebildeten Knochenbälkchen ist von wechselnder Art: oft sind es nur einzelne Fasern, die an dem freien Ende eines Knochenbälkchens ansetzen, zuweilen scheinen sie auf die freie Fläche derselben überzugreifen, vielfach umfassen sie mit mehreren Armen die Knochenbälkchen von der Seite. An anderen Stellen bilden die Fibrillen derbe, fibröse Bänder, die an den freien, oft wie zerbrochen erscheinenden Enden oder den Seitenflächen der Knochenbälkchen angreifen. Die Fasern sind in der Mitte der Narbe meistens so lang, daß sie bei schwacher Vergrößerung durch mehrere Gesichtsfelder ununterbrochen hinzuziehen scheinen. In den der Narbe benachbarten Spongiosabezirken sind dem Knochenmark Bindegewebsfibrillen beigemischt, außerdem sitzen kurz abgestutzte Fasern den alten und neuen Knochenbälkchen auf; auch von den alten Markgefäßen scheinen sie ihren Ursprung zu nehmen. Lange, zarte geschlängelte Fasern ziehen noch weit in die Spongiosa hinein von einem Knochenbälkchen zum andern (Tafel IV, Fig. 1). Die übrigen Heilungsvorgänge sind in dem schmalen oberen Teil der Narbe besser zu verfolgen, da sie hier schon weiter vorgeschritten sind. In dem breiteren unteren Teile (oben und unten bei aufrechter Körperhaltung gedacht) sind in das reichlich entwickelte Bindegewebe kleine Inseln von osteoider Substanz eingebettet, die allseits von Bindegewebsfasern umgeben sind; die Fasern inserieren teilweise an den Knochenspangen. Außerdem liegt neugebildete Knochensubstanz, vielfach geflechtartig angeordnet, zu beiden Seiten der Narbe. In dem schmäleren Teile des Markcallus ist die Gefäßentwickelung im allgemeinen reichlicher, in der Wand der Gefäße sieht man ausnahmslos zarte, elastische Fasern. Die Entwickelung von osteoidem Gewebe aus dem Fasergewebe ist hier sehr gut zu verfolgen. Zwischen den hier reichlich vorhandenen Bildungszellen (Lexer[1]) bemerkt man eine homogene Zwischensubstanz. Ein Teil des Zelleibes der Bildungszellen bleibt in den Knochenkörperchen erhalten, ihre Umgebung imprägniert sich mit Kalksalzen. Diese auf direktem Wege neugebildete Knochensubstanz liegt einmal frei in dem fibrösen Gewebe. An den jungen Knochenbälkchen ist ein Osteoblastenbelag nirgends nachzuweisen, einige zeigen einen feinen Endothelsaum. Sodann liegt die osteoide Substanz aber auch den alten lamellös gebauten, an v. Ebnerschen Linien reichen Knochenbälkchen unmittelbar an, sie ist durch eine scharfe

1) Lexer, Das Stadium der bindegewebigen Induration bei Myositis progressiva ossificans. Arch. f. klin. Chir., Bd. 50.

Linie von den letzteren getrennt. Im Zentrum ist die osteoide Substanz meistens schon verkalkt, in der Peripherie aber noch unverkalkt. In einigen osteoiden Bälkchen sieht man Bezirke von chondroidem Gewebe, dessen Zellen sich mit Hämatoxylin tiefblau färben. Große Flächen chondroider Substanz sieht man frei in dem fibrösen Gewebe und in der Umgebung alter Knochenbälkchen, die mit zerbrochenen Enden weit in dieselbe hineinreichen. Die Umwandlung der Bildungszellen in Chondroblasten ist gut zu beobachten. Die chondroiden Zellen bekommen allmählich deutlich sichtbare Kapseln, an manchen Stellen liegen mehrere Zellen in einer Kapsel. Die Zellen zeigen vielfach säulenartige Anordnung. Der so entstandene hyaline Knorpel wird nach dem metaplastischen Typus in Knochen verwandelt. In der Umgebung des jungen Knochens bemerkt man in spärlicher Menge junges feinfaseriges Markgewebe. Sowohl an der osteoiden wie der chondroiden Substanz inserieren grobe Bindegewebsfasern. Die Knochenneubildung ist am oberen schmalen Teil des Callus an einigen Stellen schon so reichlich, daß sich zwischen der auf beiden Seiten der Narbe neugebildeten Knochensubstanz nur ein schmaler Spalt von fibrösem Gewebe befindet.

Eine knöcherne Heilung der Fraktur ist an keiner Stelle zu sehen. Es ist dies um so auffallender, als die Verletzung ca. 8 ½ Monate zurückliegt. Und doch berechtigt der Befund an der Frakturstelle zu der Annahme, daß eine solche, wenn auch erst nach langer Zeit, noch hätte zustande kommen können. Die vorgeschrittenere Heilung im oberen Teile des Schenkelhalses dürfen wir wohl auf die reichliche Gefäßversorgung von der Fossa trochanterica her zurückführen. Die Fasern der Narbe verlaufen im Schenkelhals von medial nach lateral oder umgekehrt, die auf Querschnitten getroffenen Bündel von vorne nach hinten. Eine Bildung von (periostalem oder parostalem) Callus ist nicht zu bemerken.

Zu den lateralen eingekeilten Schenkelhalsfrakturen, die von vornherein geringe oder gar keine Aussichten zur Heilung bieten, rechnen wir die Formen, bei denen das proximale Fragment bis an die äußere Corticalis des Femurschaftes vorgetrieben wurde. Dieselbe kann ganz durchbrochen werden oder als schmaler Streifen bestehen bleiben. Der Hals, im engeren der Adamsche Bogen, ruht auf der Corticalis des Schaftes wie auf einer Säule. Die Spongiosa des Halses grenzt unmittelbar an die äußere Corticalis der Trochanterregion. Die intakte Kapsel, oder wenn sie zerrissen wurde, Teile derselben, werden in den Meta- oder Diaphysenbezirk hineingezogen und liegen zwischen den Fragmenten. Bei diesen Brüchen entwickelt sich anscheinend konstant eine Callusmasse, die halbmondförmig an der Außenseite des Femurschaftes verläuft und sich von der Spitze des Trochanter major bis weit herab an

die Diaphyse erstreckt. Ein starker Callusblock sitzt dem Troch. minor auf, der eine feste Stütze für Kopf und Hals bietet; er reicht zuweilen bis in die Höhe der medialen Begrenzung des Schenkelkopfes. Dieses von Callusgewebe gebildete Lager fanden wir mehrmals an der Oberfläche von einem sehnig glänzenden Gewebe überzogen; unterhalb des sehnig glänzenden Überzugs liegt ein ca. 1 mm breiter, sowohl makroskopisch wie mikroskopisch und in den Röntgenogrammen deutlich sichtbarer Knorpelstreifen. Der Trochanter

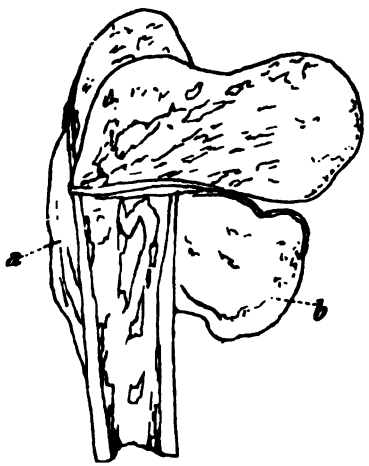

Fig. 3.
Lat. eingekeilter Schenkelhalsbruch.

a) Callus auf der Außenseite des Schaftes.
b) Stützcallus in der Gegend des Troch. minor mit Knorpelüberzug. Der Keil hat die äußere Corticalis durchbrochen.

minor ist in dieser Callusmasse aufgegangen, auch in Röntgenogrammen ist er nicht mehr herauszufinden (Fig. 3). Ein mächtiger Callus umgibt gewöhnlich wie eine Halskrause den Schenkelhals

An dem in Fig. 3 abgebildeten Präparat ist der eingekeilte Hals in der Trochanterpartie in allen Richtungen zu bewegen. Über die Einzelheiten orientiert erst ein Frontalschnitt durch das Präparat. Das Skiagramm erlaubt es nicht, zu entscheiden, wie weit die Heilung fortgeschritten ist. Kopf und Hals stehen genau rechtwinklig zum Schaft. Wie weit der Hals in den Trochanterteil eingetrieben wurde, läßt sich nicht bestimmt sagen. Auf der Unterseite des Halses reicht der Adam'sche Bogen etwa bis in die Mitte eines Querschnitts durch die Diaphyse. Man muß die Frage offen lassen, ob die Verkürzung des Halses auf die bei

den Schenkelhalsfrakturen so häufig zu beobachtende Resorption desselben zurückzuführen ist, oder darauf, wie es hier in der Tat der Fall ist, daß der Hals bis zur lateralen Corticalis des Schaftes eingetrieben wurde. Die Spongiosa beider Fragmente scheint unmerklich ineinander überzugehen. Sehr gut ist im Röntgenogramm die reichliche Entwickelung von Callus zu sehen: die Corticalis der Außenseite ist scharf begrenzt; ein wolkiger Schatten sitzt ihr in schmalem Streifen unmittelbar auf. Die Hauptmasse des großen Callusherdes auf der Außenseite zeigt reihenförmig angeordnete annähernd parallel verlaufende Schatten, zwischen denen hellere Partien liegen. Callus umgibt ferner den Trochanter major und reicht oben bis zum Schenkelkopf. Die auf der Unterseite des Halses dem Trochanter minor anscheinend aufsitzende Callusmasse, die als Ruhelager für das proximale Fragment dient, ist in der Verknöcherung am weitesten fortgeschritten. An ihrer Oberfläche sieht man einen helleren und unter diesem einen tief dunklen Schatten, der dem makroskopisch und mikroskopisch sichtbaren Knorpelstreifen entspricht. Darunter liegen gut ausgebildete Knochenbälkchen, die in dem der medialen Corticalis benachbarten Teile der Callusmasse dachartig angeordnet sind. Die Trajektorien des Adamschen Bogens verlaufen im Halse annähernd horizontal. Aus der Weite der Spongiosamaschen kann man schließen, daß das (unbekannte) Präparat einem älterem Individuum angehört.

Der Frontalsägeschnitt zeigt, daß der eingekeilte Hals im Trochanterteil des Schaftes in einer Höhle mit ziemlich glatter Wandung liegt. An der lateralen Seite des Keiles erscheint die Markhöhle des Halses vollkommen abgeschlossen. Am äußersten Ende des Keiles befindet sich ein 2 mm breiter, braunrot gefärbter Saum. Die Markhöhle der Diaphyse und der Trochanterregion haben sich ihrerseits gegen den eingekeilten Schenkelhals abgeschlossen. Dort, wo die Markhöhle des Schaftes an den Hals anstößt, findet sich ein alter Blutungsherd.

Das Präparat bietet bemerkenswerte Heilungsvorgänge. Die Markhöhle des eingekeilten Schenkelhalses ist nach außen vollständig abgeschlossen. Mikroskopisch sieht man am meisten lateralwärts ein Fibrinnetz mit teils weiteren, teils engeren Maschen, die zum größten Teil mit roten Blutkörperchen ausgefüllt sind. In diesem ziemlich breiten Streifen von Fibrinsubstanz liegen vereinzelte Knochenbälkchen, deren Zellen sich nicht mehr färben, am Rande zeigen sie lakunäre Defekte ohne Osteoklasten. Außerdem liegen hier zahlreiche kleine homogene Knochentrümmer. Es folgt eine Schicht von jungem Bindegewebe, das wie der Fibrinstreifen die ganze Breite des Halses einnimmt. Es ist reich an neugebildeten Gefäßen, seine Zellen dringen in die Fibrinschicht ein. Auch in dem Bindegewebe findet sich noch Blut. Hier setzt dann eine reichliche Neubildung von Knochensubstanz ein. Anhäufungen von Osteoblasten, osteoides Gewebe und vollständig ausgebildete Spongiosabälkchen sind untereinander zu sehen. Weiter nach innen (medialwärts) kommt dann die alte Halsspongiosa, bestehend aus Fettmark, das geringe zellige Elemente aufweist, und alte atrophische Knochenbälkchen, die einen Osteoblastensaum und einzelne Howship'sche Lakunen zeigen. Auch in dieser Tiefe wird noch, wenn auch in geringer Menge, Knochen neugebildet.

In ähnlicher Weise haben sich die Markhöhle des Schaftes und die

Trochanterspongiosa gegen den eingekeilten Hals abgeschlossen. Die Mitte der mikroskopischen Schnitte aus dem Schaftmark nimmt ein ausgedehntes Hämatom ein, von dem sich einige hellere rundliche Inseln abheben. Diese bestehen aus Fettmark, dessen zellige Bestandteile sich nur mangelhaft färben. Die reaktiven Vorgänge sind im übrigen fast dieselben. Ein dichtes Fibrinnetz nimmt nach der eingekeilten Halscorticalis zu die oberste Schicht ein. Es folgen große Blutextravasate, dessen Zellen teilweise in den Maschen des Fibrinnetzes liegen. Dieselben sind im Zerfall begriffen, teilweise aber auch wohl erhalten und erkennbar an der intensiven Färbung mit Eosin. Auf der Innenseite der Corticalis liegt ein zartes Fasermark, dessen Bindegewebszellen in den Blutungsherd eindringen. Schmale Gefäße mit zartem Endothel haben sich inmitten der Blutmasse neugebildet. Ziemlich zahlreiche alte Spongiosabälkchen, mit Höhlen ohne Zellen und zackigen, zerbrochenen Enden liegen ebenfalls in dem Hämatom. Man gewinnt den Anschein, als ob Bindegewebszellen in die nekrotischen Knochenbälkchen sowohl von der Fläche, wie von den Enden her eindringen. Tiefer im Mark liegt Knochensand ohne jede Struktur. Die nach der Markhöhle zu gelegenen Spangen der Corticalis zeigen einen schönen einschichtigen Osteoblastenbelag. In dem der Corticalis benachbarten Fasermark findet eine spärliche Knochenneubildung nach periostalem Typus statt. Die jungen Knochenbälkchen sind im Zentrum bereits verkalkt. In einigen sieht man Zellen von chondroidem Charakter. Größere Mengen von Knorpelsubstanz fehlen.

Einige Besonderheiten bietet noch der in der Gegend des Trochanter minor entwickelte Callus, in dem der Trochanter weder makroskopisch noch im Röntgenogramm herauszufinden ist. Einige alte Knochenbälkchen, die entfernt von der medialen Corticalis des Femurs in den inneren Teilen der großen Callusmasse liegen, weisen darauf hin, daß der Troch. minor von seiner Ansatzstelle losgerissen wurde. Seine Überreste sind dann durch das Callusgewebe mit der medialen Corticalis des Femurs wieder vereinigt worden. Der in dem Winkel zwischen Schenkelhals und medialer Corticalis des Femurs sitzende und mit der letzteren fest verwachsene Callusblock ist an seiner Oberfläche von einem derbfaserigen Bindegewebe überzogen, dessen Fasern geschlängelt verlaufen und arm an Kernen sind. Der Bindegewebsüberzug ist in den Schnitten $1\frac{1}{2}$ mm breit, in den oberflächlichen Schichten ist das Gewebe aufgefasert, von jungen Gefäßen durchbrochen, in den tieferen bildet es derbe lückenlose Flächen. Dort, wo die Fasern am dichtesten werden, zeigen sie Einlagerungen von chondroiden Zellen, die allmählich so reichlich werden, daß zwischen ihnen nur einzelne Bindegewebsfasern liegen. Die Zellen sind vielfach zu mehreren von einer Kapsel umschlossen, am Ende der makroskopisch 1 mm breiten Knorpelschicht werden die Zellen immer größer, sie liegen allein und sind von gut sichtbaren Kapseln umhüllt. Auf den Knorpelsaum folgt Knochengewebe, das an einigen Stellen den Bau des kompakten Knochens zeigt. Die Grenze zwischen Bindegewebe und Knorpel ist scharf, während der Knorpel durch eine zackige Grenzlinie von dem darunterliegenden Knochen abgesetzt ist. Reste verkalkter Knorpelgrundsubstanz sind an der Grenze zwischen Knorpel und Knochen zu sehen. An dem subchondralen Knochen ist der Übergang von spongiöser Knochen-

substanz in kompakte zu verfolgen. Die Knochenspangen werden breiter, die Markräume des spongiösen Knochens werden enger. Schließlich bleiben nur feine Löcher übrig, um die die Knochensubstanz lamellöse Anordnung zeigt. Wie die Havers'schen Kanäle enthalten diese Löcher ein einziges Blutgefäß. Die größeren von ihnen zeigen noch einen Osteoblastenbelag, die kleineren einen feinen Endothelsaum. Die obere Hälfte des Callus möchte man mit einem neuen Trochanter minor vergleichen, der gemäß seiner Funktion, als Stütze und Artikulationsfläche für Kopf und Hals zu dienen, sich dort, wo er an das obere Fragment anstößt, entsprechend den neuen an ihn gestellten Anforderungen umgeändert hat. Die Vorgänge in dem oberen Teile der Callusmasse sind demgemäß schon ziemlich abgeschlossen. Voll ausgebildete Spongiosabälkchen sind in ein fettarmes, aber zell- und gefäßreiches Mark eingelagert, in dem sich frische Hämorrhagien und Fibrinexudationen finden. Stellenweise sieht man Fasermark. Die reichste Knochenneubildung liegt auf der medialen Corticalis und zeigt ausschließlich periostalen Typus. Dort wo der Bindegewebsknorpelsaum unmittelbar an das Markgewebe anstößt, bilden sich Geflechte von osteoider Substanz. An einem Punkte des Bindegewebsüberzugs auf der medialen Seite findet Knochenneubildung nach periostalen und endochondralem Typus statt. Die fertigen Knochenbälkchen zeigen ohne Ausnahme große Howshipsche Lakunen mit Osteoklasten.

In ihrer unteren Hälfte entfernt sich die Callusmasse immer mehr von der Corticalis des Femurs. Hier muß der Callus in die Muskulatur auf der medialen Seite des Femurs gewuchert sein. Der unten spitz auslaufende Callusherd ist an der Oberfläche von einem sehr kern- und gefäßreichem Bindegewebe überzogen, in dem man an einigen Stellen Rudimente von Muskelfasern sieht. Die wenigen Fasern sind in den Schnitten meistens quer getroffen. Einige homogene Schollen von zu Grunde gegangener Muskelsubstanz liegen mitten in dem Callusgewebe. Knochenneubildung findet nur auf indirektem Wege statt. Man sieht in einem zartfaserigen Bindegewebe, an anderen Stellen in wohl charakterisierten Fettgewebe große Flächen oder breite Bänder von hyalinem Knorpel, dessen Zellen in lebhafter Wucherung begriffen sind. Die Knorpelinseln zeigen in der Mitte verkalkte Knorpelgrundsubstanz, am Rande Knochengewebe. Die Verknöcherung erfolgt vorwiegend nach dem metaplastischen Typus, endochondrale Verknöcherung findet sich nur in einigen der größten Knorpelinseln. Ein eigentliches Markgewebe hat sich noch nicht gebildet. Die zarten Spongiosabälkchen, die sich aus dem Knorpelgewebe gebildet haben, liegen in dem zarten Bindegewebe oder im Fettgewebe. Die jüngsten von ihnen zeigen noch Knorpelzellen in ihrer Mitte. Große Gefäße mit dicken Wandungen liegen in dem Callusgewebe.

Auf den großen Callusstreifen, der der Außenseite des Femur aufsitzt, (Fig. 3 a) kommen wir später zurück; hier sei vorweg bemerkt, daß wir ihn ausschließlich bei den Basalbrüchen des Femurhalses angetroffen haben.

Als ungünstig für die Heilung muß es auch angesehen werden, wenn bei eingekeilten lateralen Halsbrüchen, der noch stehen-

gebliebene Trochanterteil selbst mehrfach frakturiert ist. Dieser erhaltene Streifen ist von verschiedener Breite. Ein Beispiel für eine solche Frakturform bietet uns das Präparat eines 85jährigen Mannes, der 3 Wochen nach einem Fall auf die linke Hüfte verstarb. Der den Keil umgebende Trochanterstreifen ist verschieden breit, $^1/_2$—$1^1/_2$ cm, er ist dreimal gebrochen, die Bruchlinien verlaufen radienartig auf das eingetriebene proximale Fragment, das auf seiner Außenseite eine unregelmäßig zackige Begrenzung zeigt. Die Markhöhle des Halses beginnt sich abzuschließen. Der eingetriebene Keil hat ein abgeglättetes Bett in der Trochanterspongiosa, in seinem äußersten Teile sieht man ziemlich frische Blutungsherde im Mark, auch in den einzelnen Fragmenten des erhaltenen Trochanterstreifens, sowie in der Markhöhle des Schaftes sind Blutextravasate zu bemerken. Ein starker Callus umgibt zwingenartig den implantierten Hals. Ein reichlicher Stützcallus hat sich auf dem Trochanter minor entwickelt. Das proximale Fragment steht annähernd rechtwinklig zum Schaft des Femurs, es überragt nur um ein weniges die Trochanterspitze. Die Gelenkkapsel ist auf der Unterseite des Halses in das Lager des Keiles hineingezogen. Das Röntgenogramm zeigt die unregelmäßig zackige Begrenzung des eingekeilten Halses auf seiner lateralen Seite, sowie die mehrfachen radiär verlaufenden Bruchlinien im stehengebliebenen Teil der Trochanterregion, letztere waren auf dem intra vitam aufgenommenen Skiagramm nicht zu sehen. Oberhalb des Trochanter minor, in dem Winkel zwischen Hals und Schaft, sieht man die beginnende Callusbildung. Ein erbsengroßer, heller Schatten liegt an der Basis des Trochanter minor, er steht mit der medialen Corticalis nicht in Verbindung.

Auf Grund des Röntgenogramms wurde nach diesem Schatten am Präparat gesucht. An der erwähnten Stelle fand sich mit der medialen Schaftcorticalis locker vereinigt ein erbsengroßes hartes Knötchen, das nach der Entkalkung untersucht wurde. Sein Kern besteht aus neugebildetem Knochengewebe, das von Muskulatur, Fett- und Bindegewebe umgeben ist und auf direktem und indirektem Wege erzeugt wird. Die Tätigkeit der Bildungszellen (Lexer) ist sehr gut zu sehen. Beziehungen zum Periost hat dieser Knochen freilich nicht.

Der Abschluß der Markhöhe des Schaftes wurde auch an diesem Präparat untersucht. Ein makroskopisch sichtbarer, 1 mm breiter heller Streifen trennt die Markhöhle von dem eingekeilten Schenkelhals. Unter diesen Streifen liegen die großen Blutextravasate. Die reaktiven Vorgänge

von seiten des Markes, der Beginn der Markcallusbildung sind uns schon bekannt. Dem Keil am nächsten findet sich wieder ein dichtes Fibrinnetz, in und unter demselben größere und kleinere Reste zertrümmerten Spongiosagewebes und einige rote Blutzellen. Die Knochenkörperchen sind an diesem Knochendetritus kaum noch zu erkennen. Am Rande zeigen einige Knochenbälkchen Howshipsche Lakunen. Der Fibrinschicht folgt eine breite Lage von jungem Bindegewebe mit großen Fetttropfen, die von Myelocyten umgeben sind, und zahlreichen neugebildeten Gefäßen. Außerdem sieht man hier ausgedehnte Hämorrhagien und, wie erwähnt, alte Knochenbälkchen. Die Organisation der homogenen Fibrinschicht von dem Bindegewebe aus setzt an einigen Punkten schon ein. Unter dem Schutze dieses bindegewebigen Abschlusses beginnt die Knochenneubildung des Markes, sie erfolgt auf direktem Wege nach dem periostalen Typus: man sieht Osteoblastenlager, osteoides Gewebe mit schönem einreihigen Osteoblastensaum und beginnender Kalkablagerung. Einigen alten Knochenbälkchen ist osteoides Gewebe unmittelbar angelagert. Auf das Bindegewebe folgt gelatinöses Mark, in dem einige Spangen von neuem Knochengewebe liegen. Wir haben also die myelogene Callusbildung im Beginn vor uns. Der Trochanter minor zeigt in einem Teil seiner Spongiosa (nach der Markhöhle der Diaphyse zu) fibröses Mark, in dem sich große Fetttropfen finden. Die reaktiven Vorgänge sind dieselben wie im Diaphysenmark (geringe Knochenneubildung in dem Fasermark, Entwickelung von Gefäßen). Im ganzen Trochanter finden sich massenhaft rote Blutkörperchen. Die auf demselben befindliche Callusmasse wird später besprochen. Einen bemerkenswerten Befund zeigte die Gelenkkapsel, nämlich eine geringe Knochenneubildung in dem derben Kapselgewebe. Ein langer Knorpelstreifen ist im Beginn, nach dem metaplastischen Typus zu verknöchern. An einigen Stellen findet direkte Knochenneubildung aus dem Bindegewebe statt. Der spätere Knochen ist auf weite Strecke im Bindegewebe skizziert, wie es Busse und Blecher[1]) treffend bezeichnet haben, man kann die feinen Geflechte leicht übersehen. An einem Punkte liegt ein Geflecht von voll entwickeltem Spongiosagewebe mit junger Marksubstanz. Die langen Gefäße an der Kapselumschlagstelle sind gut zu sehen.

Die vollständigen Zertrümmerungen des Trochanterteiles bieten die geringsten Aussichten für eine feste Heilung. Die Abbildung (Fig. 4) zeigt einen solchen Fall im Frontalschnitt.

Der Schenkelhals ist an seiner Basis gebrochen. Eine zweite, im Skiagramm besonders gut sichtbare Bruchlinie verläuft schräg von außen-oben, nach unten-innen, subtrochanter. Der größte Teil der Trochanterregion ist zertrümmert, ein Rest des Trochanter major liegt auf der Außenseite des Schenkelhalses. Der Trochanter minor ist vollständig losgerissen und nach unten-innen verlagert. Die Femurepiphyse ist derart dislociert, daß der Neigungswinkel ein stumpfer wird; das proximale

1) Busse und Blecher, Über Myositis ossificans. Diese Zeitschrift, Bd. 73.

Fragment ist dem distalen genähert. Die ausgebrochenen Teile der Trochanterpartie umgeben wie Callusmassen die beiden Fragmente. Der Hals ist durch Resorbtion etwas verkürzt. Der Callus ist in geradezu verschwenderischer Weise, aber vergebens gebildet worden. Die Fragmente sind noch in ausgedehntem Maße gegeneinander verschieblich. Als große Knochenschale liegt der Callus wiederum der Außenseite des Femurschaftes auf (Fig. 4a) und umgibt die Fragmente besonders auf der Hinterseite; in seiner Masse sind Reste der Trochanterspongiosa nachzuweisen. Ein großer Callusblock sitzt auf der medialen Seite des Schaftes, aus dem der Trochanter minor am Präparat nicht mehr herauszufinden ist.

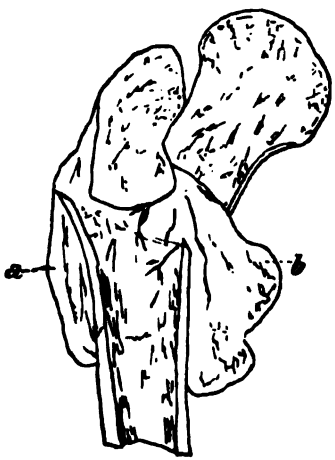

Fig. 4.
Zertrümmerungsbruch der Trochanterregion.
a) Callus auf der Außenseite. b) Trochanter minor.

Die Stellung der Fragmente bedarf noch einiger Worte. Der Schenkelhals bildet mit dem Schaft einen abnorm großen (stumpfen) Winkel, der Verlauf des Schenkelhalses ist also sehr steil. Schenkelhals und Schaft bilden fast eine gerade Linie. An anderen Präparaten ist das deutlicher zu sehen. Sie bestätigen die klinische Erfahrung, daß Schenkelhalsfrakturen zuweilen mit einer Verlängerung des Beines einhergehen können. Dietzer[1]) hat einen solchen Fall beschrieben.

Das Röntgenogramm gibt die beschriebenen Befunde deutlich wieder. Der Trochanter minor ist als solcher noch herauszukennen, er ist vom

1) Dietzer, Ein Fall von Schenkelhalsfraktur mit Verlängerung des Beines. Deutsche Zeitschr. f. Chir., Bd. 64.

Schaft vollständig abgetrennt, nach innen-unten dislociert. Durch Callusmassen ist er wieder mit dem Schaft in Verbindung getreten. Der Callus an der Außenseite des Femurschaftes zeigt die abgebildete Halbmondform, er vereinigt den Rest des Trochanter major mit dem Femurschaft, dessen spitzes äußeres Fragmentende er überbrückt (Fig. 4a). Der Callus ist 10 cm lang und besitzt eine größte Breite von $1^1/_2$ cm. Die lat. Corticalis des Femur zeigt dort, wo ihr der Callus aufsitzt, eine unscharfe Begrenzung. Die Callusmasse besitzt deutliche Längsstreifung, die Streifen verlaufen in konzentrischer Anordnung. Der Kopf mit dem Rest des Schenkelhalses stehen stumpfwinklig zum Schaft. Das ganze obere Fragment ist etwas nach innen dislociert. Ein Teil des Trochanter major ist noch gut zu sehen, desgl. die subtrochantere schräg verlaufende Bruchlinie am Femurschaft.

Im Diaphysenmark liegt der Frakturstelle benachbart (frontaler Längsschnitt durch das Femur) ein breites bandförmiges Blutextravasat, das zum größten Teil durch ein junges, sehr gefäßreiches Bindegewebe ersetzt ist. Auch dort, wo noch gut erkennbare rote Blutkörperchen liegen, dringen Bindegewebszellen in ihre Massen ein. Die jungen Gefäße zeigen einen feinen Endothelbelag, vielfach bestehen sie ausschließlich aus einem solchen. Das Diaphysenmark ist in den Schnitten von fibröser Beschaffenheit; in demselben finden sich unterhalb eines Streifens von jungem Bindegewebe Reihen von osteoider Substanz in geflechtartiger Anordnung. Zwischen jedem Geflecht von Knochensubstanz liegt ein breites Band von Fasermark. Die osteoiden Bänder ziehen in konzentrischen Schlingen von einem Endost zum anderen hinüber. Die Knochenneubildung erfolgt nur nach dem periostalen Typus. Das junge Knochengewebe ist vereinzelt den alten Spongiosabälkchen unmittelbar angelagert. Proosteoides Gewebe liegt an einigen Stellen.

Über die Heilungsvorgänge bei dem sog. dreifachen Bruch der Trochanterregion des Schaftes können wir keine genaueren Angaben machen. Die mehrfachen Bruchlinien begünstigen die Heilung nicht und unsere gebräuchlichen Verbände garantieren keineswegs eine genügende Fixation und Gegenüberstellung der Fragmente, besonders wenn auch die umgebenden Weichteile (Kapsel, Periost) zerrissen sind. In Präparaten fanden wir diese mehrmals erhalten; bei diesen Fällen bleibt dann die Konfiguration des oberen Femurendes, von einer geringen Außenrotation abgesehen, ziemlich gut erhalten.

Ein 75jähriger Patient der chirurgischen Abteilung des Altonaer Stadtkrankenhauses, dessen Röntgenogramm uns deutlich den dreifachen Bruch der Trochanterregion zeigte, war nach 5wöchiger Extensionsbehandlung schon imstande, das Bein frei in der Hüfte zu erheben. Sehr charakteristisch erscheint bei dieser Bruchform der Ausbruch der Trochanteren auf der Hinterseite des Femur. Die Bruchlinie reicht bei einem Teil der Fälle nur

bis an den Trochanter minor, derselbe kann aber auch zu einem Teile oder vollständig ausgebrochen sein. Das Trochanterenfragment erscheint als schalenförmiges Rechteck mit konkaver Innen- und konvexer Außenseite. Der Trochanter major kann für sich noch Einbrüche zeigen oder vollständig abgebrochen sein. Fig. 5 gibt die drei Fragmente dieses dreifachen Bruches der Trochanterregion wieder. Die Fragmente sind nebeneinandergelegt. Kocher[1]) bezeichnet diesen Bruch als Fractura inter- et pertrochanterica

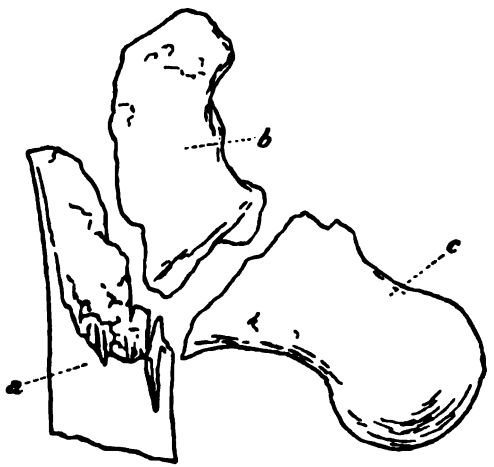

Fig. 5.
Dreifacher Bruch der Trochanterregion.
a) Schaftfragment. b) Die ausgebrochenen Trochanteren.
c) Kopf und Hals.

(Y-Fraktur, Abduktionsbruch Fig. 127 u. 128). Die verschiedenen bereits erwähnten Komplikationen geben seine Abbildungen sehr gut wieder: Die Einkeilung des proximalen Fragmentes oben und hinten, die Vergrößerung des Winkels zwischen Hals und Schaft, die Verschiebung der Halsfragmentes nach außen über die Linea intertrochanterica hinweg, die Auswärtsrotation des unteren Fragmentes. Den Ausbruch des Trochanter major, der Trochanter minor ist am Schaft geblieben. Heppner[2]) bildet auf Tafel III Fig. 1, 2 und 3 einen solchen Bruch ab. 11 Monate und 8 Tage

1) Kocher, l. c.

2) Heppner, Beobachtungen und Untersuchungen über eingekeilte Schenkelhalsbrüche. Medizin. Jahrbücher, Wien 1869.

nach der Verletzung fand er bei einer 33jährigen Frau die zum Trochanter major und minor tretenden Muskeln fettig degeneriert, ihre Sehnen mit der stark verdickten Gelenkkapsel fest verwachsen. Er spricht von einer doppelten Fraktur. 1. Der Schenkelhals ist von der Diaphyse in der Circumferenz seiner Basis getrennt, und 2. der größere hintere Teil des großen samt dem kleinen Rollhügel ist als ein viereckig-keilförmiges Fragment abgesprengt. Die Länge des Trochanterfragmentes beträgt $9^1/_2$ cm, seine Breite $4^1/_2$ cm. Ferner fand sich in diesem Falle, was wir mehrmals beobachten konnten, daß die beiden Hälften des der Länge nach gespaltenen Trochanter major an ihrem oberen Ende divergieren und gewissermaßen eine Gabel bilden, welche den oberen Teil der Schenkelhalsbasis zwischen sich aufnimmt. Pels Leusden[1]) bringt auf Tafel 8 mehrere Röntgenogramme dieser Bruchform. Wir besitzen 4 Präparate und verschiedene Röntgenogramme, die, von verschiedenen kleinen Abweichungen abgesehen, diesen Bruch als wohlcharakterisiert erscheinen lassen. Bei einem unserer Präparate (maceriert) finden wir 6 Wochen nach der Fraktur hyperostotische Auflagerungen auf der Außenseite des Schaftfragmentes, bei einem anderen liegen die 3 Fragmente lose nebeneinander, die steile Stellung des proximalen Fragmentes ist besonders auffallend, bei einem dritten wurden die Fragmente durch Weichteile hinten zusammengehalten, vorne liegen Hals und Schaftende lose nebeneinander, man kann das Präparat auf- und zuklappen. An einem Röntgenogramm dieser Bruchart fällt die auffallend steile Stellung des Schenkelhalses auf, der Hals bildet gleichsam die Verlängerung des Schaftes. Bei einem vierten Präparat ist die mehrmals beschriebene Reaktion von seiten der Markhöhle (des Schaftes) sehr deutlich nachzuweisen.

Das zur mikroskopischen Untersuchung aus einem der Frakturstelle benachbarten Teil der Markhöhle des Femurschaftes entnommene Stück zeigt eine noch nicht weit vorgeschrittene Reaktion von seiten der Markhöhle. Der Frakturstelle am nächsten liegt im Diaphysenmark wieder ein schmaler Fibrinsaum, in dessen Maschen aber keine Erythrocyten nachzuweisen sind. In großer Zahl liegen hier aus dem Verbande losgerissene Spongiosabälkchen mit aufgefaserten, zerbrochenen Enden, deren Kerne sich noch teilweise färben. Die im Absterben begriffenen Knochenbälkchen haben lakunäre Defekte, in die Bindegewebsfasern einzudringen scheinen. Andere besitzen einen einfachen Osteoblastensaum auf ihrer der Markhöhle zugewandten Seite. An diese Fibrinschicht grenzt das Mark des Femur, zu-

1) l. c.

nächst mit zahlreichen Bindegewebszellen, die spindelförmige Kerne zeigen, untermischt. An den hier befindlichen zum Teil zerbrochenen Spongiosabälkchen sind Howshipsche Lakunen zu sehen, von denen einige Osteoklasten beherbergen. Den freien Enden dieser Knochenbälkchen, sowie ihren Seitenflächen liegen massenhafte Osteoblasten an, in denen man an einigen Stellen beginnende Verknöcherung sieht. Die junge Knochensubstanz liegt mehrfach den Seitenflächen der alten Knochenbälkchen unmittelbar an. Auch frei im Binde- und Markgewebe erfolgt Knochenneubildung. Die dem Fibrinsaum folgende bindegewebige Schicht ist in diesem Falle nicht so scharf ausgeprägt, immerhin hat sie noch eine ansehnliche Breite. Auf die reichliche Gefäßneubildung in diesem Bezirk und die ausgedehnte hämorrhagische Infiltration desselben sei noch hingewiesen. Die zarten Fasern des Bindegewebes inserieren verschiedentlich an den Knochenbälkchen. Weiter in der Tiefe der Femurdiaphyse finden wir dann Fettmark mit einigen Markzellen.

Bei fester Einkeilung der Fragmente bildet sich bei den bisher betrachteten Basalfrakturen, dort, wo die Spongiosa von Hals und Trochanterpartie sich berühren, eine feste Narbe aus, die dem proximalen Fragment, dem Keil, einen sicheren Halt an seiner neuen Stelle verschafft. Die Fasern der Narbe inserieren in eigenartiger Weise an den alten und den neuen Knochenbälkchen; die Knochenneubildung findet auf beiden Seiten der Narbe statt und ist dort reichlicher, wo die Ernährung der Femurepiphyse besser ist. Allmählich erreichen sich, oft erst nach langen Monaten die jungen Knochenbälckchen und dann setzen unter dem Einfluß des Gebrauchs des Gliedes, jene Vorgänge ein, die die innere Architektur der Spongiosa den Gesetzen der Statik gemäß umformen und wiederherstellen. Bei ungünstiger Stellung der Fragmente finden wir an erster Stelle reaktive Vorgänge von seiten der Markhöhle, deren Ähnlichkeit wir an verschiedenen Präparaten durch die mikroskopische Untersuchung nachgewiesen haben. Sie bezwecken zunächst nur einen Abschluß der Markhöhle der verschiedenen Fragmente. Dieser wird erreicht durch eine mehr oder weniger ausgedehnte Bindegewebsneubildung, die den der Frakturstelle zunächst liegenden Bluterguß, dessen zellige Bestandteile in einem Fibrinnetz liegen, organisiert. In und unter diesem Bindegewebe bildet sich dann junger Knochen auf direktem Wege und, wie es scheint, ausschließlich im Mark, ohne Beteiligung des Periosts. Ob der Markcallus jemals imstande ist zur Fixation des eingekeilten Halses z. B. beizutragen, besonders wenn er, wie in Fig. 3, an der starren, unteren Corticalis des Halses sich anheften soll, können wir noch nicht entscheiden.

Es erübrigt noch auf die Callusbildung bei den Basal-

frakturen einzugehen. Der Callus ist periostalen und parostalen Ursprungs, d. h. neben dem Periost sind die Weichteile, Muskeln, Fasern, Sehnenansätze, Binde- und Fettgewebe und die Gelenkkapsel an der Knochenneubildung beteiligt. Er wird oft in geradezu verschwenderischer Weise gebildet und um so reichlicher, je ungünstiger die Fragmente zueinander stehen. Wir haben jene Fälle kennen gelernt, die von vornherein geringe oder gar keine Aussichten zur Heilung bieten; bei ihnen erschöpft sich die Natur gleichsam in der Produktion von Knochengewebe und die Heilung bleibt trotzdem aus. Die Femurepiphyse und Metaphyse sind durch den angelagerten Knochen in plumpe, schwere, unförmliche Massen verwandelt. Die Weichteile werden in weiter Ausdehnung zur Unterstützung herangezogen, die Muskeln gehen teilweise oder vollständig durch die Knochenneubildung zugrunde, die Gelenk-Kapsel nimmt an der Bildung von Callusgewebe teil und die Sehnen oder sehnigen Ansatzpunkte der Muskeln verknöchern. Auf die Pradilektionsstellen der Callusherde wurde schon hingewiesen. Wir besitzen keine mediale Schenkelhalsfraktur, bei der es zu irgendeiner nennenswerten Knochenneubildung gekommen wäre, bei einem Falle ist ein Teil des sehnigen Ansatzes des M. glutaeus medius am Trochanter major (Christa intertrochanterica) verknöchert, bei einem anderen, bei dem sich der Schenkelkopf nach vollständiger Resorption des Halses in die Verlängerung des Femurschaftes gestellt hat, findet sich neben einem gewaltigen Callus luxurians in der Umgebung der Trochanterenregion eine vollkommene Verknöcherung eines der Auswärtsroller (M. quadratus femoris). Bigelow[1]) bildet einen eingekeilten Bruch der Basis des Schenkelhalses mit Einwärtsrollung ab (Fig. 48, 49), bei der er eine in der Nähe des Trochanter minor befindliche rechtwinklig zum Schafte stehende Knochenspitze für die ossifizierte Ansatzstelle der Sehne des Psoas minor hält. Bigelow glaubt, daß diese Knochenprotuberanz ziemlich häufig vorkommt.

Die Callusbildung ist gewöhnlich sehr gering bei den fest eingekeilten Basalbrüchen, bei denen das proximale Fragment in der Spongiosa der Trochanterregion gut fixiert ist. Wenn es gelingt, durch unsere Verbände diese Fixation zu erhalten, bedarf es auch keiner Knochenneubildung fern der Frakturstelle. Anders bei den mehrfachen Brüchen oder jenen Fällen, wo der von Kopf und Hals gebildete Keil die äußere Corticalis des Femur erreicht und teil-

1) l. c.

weise oder ganz durchbricht. Hier muß von verschiedenen Seiten Halt geschafft werden, und Callusbildung findet an den verschiedensten Stellen statt. Wir sind mehrmals (Fig. 3, 4) einem langgestreckten, halbmondförmigen Callusherd auf der Außenseite des oberen Schaftendes des Femur begegnet, der auf Frontalschnitten die Fragmente überbrückt, in den Präparaten aber als große Knochenschale die Trochanterregion vor allem seitlich und auf der Hinterseite umhüllt. In den Röntgenogrammen erscheint die äußere Corticalis, der der Callus angelagert ist, etwas unscharf, ihr benachbart sieht man einen gleichmäßigen Schatten, während weiter entfernt dunklere und hellere Streifen in paralleler bezw. konzentrischer Anordnung abwechseln. An der Knochenneubildung sind hier neben dem Periost vor allem die Muskeln auf der Außen- und Hinterseite des oberen Schaftendes beteiligt. Neben dem Zweck, den diese Callusmassen erfüllen, bietet ihre Entstehung besonderes Interesse. Es ist nämlich nicht ausgeschlossen, daß die Knochenneubildung direkt auf das Trauma zurückzuführen ist und dann würden diese Befunde zu jenem interessanten und trotz sorgfältiger Verwertung fast eines jeden Falles noch immer nicht vollkommen klargestellten Krankheitsbilde hinüberleiten, zu der Myositis ossificans traumatica bei der es gewöhnlich nach einem einmaligen heftigen Trauma zu einer Knochenneubildung in der Muskulatur besonders des Oberarms und Oberschenkels kommt. Die oft großen Tumormassen wurden in einem Teil der Fälle in unmittelbarer fester Verbindung mit der Corticalis des verletzten Gliedes, in einem anderen frei in der Muskulatur gefunden. So tauchte denn die Frage auf, die auch heute noch nicht gelöst ist, ob die Knochenwucherung vom Periost oder von der Muskulatur oder von beiden zugleich ausgeht. Zwischen der Myositis ossificans traumatica und der Myositis ossificans progressiva sowie den von uns untersuchten Callusbildungen besteht eine große Ähnlichkeit und wer diese Verhältnisse näher studieren will, hat bei dem Callus luxurians der basalen Schenkelhalsbrüche reichlich Gelegenheit hierzu, da die beiden andern Krankheitsprozesse doch immerhin zu den Seltenheiten gehören. Und die mit einer gewissen Gesetzmäßigkeit wiederkehrenden Vorgänge bei der Frakturheilung werden uns wohl davor bewahren, künftighin für die Myositis ossificans traumatica ausschließlich eine individuelle Prädisposition anzunehmen. Ob damit auch das Wesen der Myositis ossificans progressiva erklärt ist, müssen wir dahingestellt sein lassen. Stempel[1])

1) Stempel, Die sogenannte Myositis ossificans progressiva. Mitteil. a. d. Grenzgebieten, Bd. III.

glaubt es als eine Entwicklungsstörung, eine mangelhafte Differenzierung des ursprünglichen, das Mesenchym darstellenden Gallertgewebes auffassen zu können, dessen Zellen zum Teil die Fähigkeit verloren haben, sich einerseits in Bindegewebe, andererseits in Knorpel- resp. Knochengewebe gesetzmäßig zu differenzieren. Infolgedessen findet an Stellen, die normalerweise nur von Bindegewebe ausgefüllt sind, gegebenenfalls eine Entwicklung von Knorpel- und Knochengewebe statt.

In den Arbeiten über die Myositis ossificans traumatica werden die Muskelverknöcherungen — um das entzündliche Moment nicht in den Vordergrund zu stellen — bei Frakturen kaum erwähnt. Busse und Blecher[1]) sagen, daß wir bei Knochenbrüchen, die meist mit starker Muskelquetschung und Blutung verbunden sind, so gut wie nie eine Myositis ossificans finden, die Ursache finden sie darin, daß die bei Frakturen regelmäßig angewandte anfängliche Immobilisation, die gleichzeitig die Kontraktion der verletzten Muskeln ausschaltet, das Auftreten einer Myositis verhindert. Denn bei der Myositis ossificans traumatica halten sie neben dem anfänglichen einmaligen Trauma eine Reihe kleiner Schädigungen, die durch den Weitergebrauch der verletzten Muskeln gesetzt werden, in ätiologischer Hinsicht bedeutungsvoll. Bei Wolter[2]), der die Frage aufwirft, weshalb die Myositis ossificans traumatica so selten beobachtet wird, lesen wir: warum sehen wir nicht häufiger bei ausgedehnten Frakturen mit ausgiebiger Zerreißung des Periosts und Blutungen in das umliegende Gewebe eine Myositis ossificans entstehen. Jedes subkutane Hämatom, jede Muskelquetschung schaffen doch genetisch dieselben Bedingungen zur Entstehung einer solchen Erkrankungsform. Lexer[3]) erwähnt in seinem Lehrbuch die Ähnlichkeit des Callus luxurians mit der traumatischen Form der Myositis ossificans. Wenn wir die Befunde unserer Untersuchungen bei Schenkelhalsbrüchen auf andere Frakturen ausdehnen dürfen, müssen wir sagen, daß Muskelverknöcherungen bei Knochenbrüchen etwas häufiges zu sein scheinen. Die großen Callusmassen, die uns bei den verschiedensten Knochenbrüchen in den Röntgenogrammen so oft begegnen, sind aber sicherlich nicht ausschließlich

1) Busse und Blecher, Über Myositis ossificans. Deutsche Zeitschr. f. Chir., Bd. 73.

2) Wolter, Über Myositis ossificans traum. mit Bildung von Lymphcysten. Deutsche Zeitschr. f. Chir., Bd. 64.

3) Lexer, Lehrbuch der allgemeinen Chirurgie, II. Bd. Stuttgart, Enke. 1905.

periostalen Ursprungs. Auch bei ihnen ist die Beteiligung der umgebenden Weichteile und besonders der Muskulatur sehr wahrscheinlich. Wie manche dauernde Funktionsstörung an ehemals gebrochen gewesenen Gliedern findet damit eine einfache Erklärung.

Die bei Basalfrakturen des Schenkelhalses der äußeren Schaftcorticalis aufsitzende Callusmasse (Fig. 3, 4, a) soll zuerst beschrieben werden. Der Callus wurde mit der darunterliegenden Corticalis ausgesägt; seine größte Breite beträgt in den Schnitten 1 ½ cm.

An der Stelle, wo der eingekeilte Hals die laterale Corticalis durchbrochen hat, erscheint letztere schräg abgeschnitten mit vollkommen scharfer Linie. Der Keil muß dann noch weiter nach auswärts über die Corticalis hinaus vorgetrieben sein. Dementsprechend sieht man in der Callusmasse eine stumpfwinklige Ausbuchtung, in der die untere Halscorticalis (Adamscher Bogen) gesessen hat. Trümmer von kompakter Knochensubstanz, dem vorgeschobenen Periost noch teilweise anhaftend, liegen an den Seiten dieser Ausbuchtung. Der Corticalis sitzt fast in ganzer Ausdehnung neugebildete Knochensubstanz auf, eine lakunäre Grenzlinie trennt beide voneinander, in der sich Reste verkalkter Knorpelgrundsubstanz finden. Die zarten Geflechte junger Knochensubstanz sind der Corticalis parallel angeordnet und von geringer Breite. Nur an einem Punkte erheben sie sich korallenartig in die Höhe, um von hier, schrankenlos alles durchbrechend, in mäandrischen Windungen in die an der Außenseite des Femurschaftes befindlichen Weichteile einzudringen. Die schmalen Säume von Knochensubstanz liegen in der inneren Schicht des Periosts. Ihre feinen, der Corticalis parallel verlaufenden (elastischen) Fasern ziehen durch die Knochengeflechte hindurch oder werden, besser gesagt, von ihnen durchbrochen, infolgedessen scheinen sie an den Knochenbälkchen festzusitzen. Die an einem Punkte senkrecht zur Längsachse des Knochens aufstrebenden spongiösen Geflechte durchbrechen das Periost, sowie die Muskulatur, die hier nahe an das Femur herantritt. Die äußere (adventitielle) Schicht des Periosts ist nicht deutlich als solche zu erkennen, nur einige große, mit Rundzellen umgebene Gefäßlumina liegen der inneren Schicht des Periosts auf. An der beschriebenen Ausbuchtung ist das Periost vorgetrieben, es liegt ihren Wänden kontinuierlich an. Reste von kompakter Knochensubstanz mit großen Howshipschen Lakunen und deutlichen Osteoklasten, besonders auf der dem eingekeilten Schenkelhals zugekehrten Seite, hängen an dem Periosteoder liegen frei in seiner Nähe; letztere zeigen sämtlich Absterbeerscheinungen. Dort wo sich keine Reste von kompakter Knochensubstanz finden, haben sich im Periost zarte Geflechte junger Knochenspangen gebildet. In der Umgebung dieser Ausbuchtung liegen zahlreiche rote Blutzellen, die sich ausnahmslos mit Eosin noch gut tingieren. Sie finden sich oft auch in großen Massen in den Weichteilen, in denen keine Knochenneubildung Platz gegriffen hat. Hier sieht man aber auch Ansammlungen von Blutpigment, sowie mit Pigment angefüllte große Zellen. Letztere sind in den Schnitten, die ohne vorherige Entkalkung untersucht wurden, besonders gut zu sehen. Im übrigen besteht der ganze Callusherd aus annähernd parallelen bezw. konzentrischen

langen Geflechten von osteoider Substanz. Die der Corticalis unmittelbar aufsitzenden Knochenbälkchen sind in der Entwickelung am weitesten fortgeschritten, sie besitzen alle einen deutlichen Osteoblastensaum. Die weiterhin in den Weichteilen liegenden langen osteoiden Geflechte umschließen zum Teil noch breite Streifen von hyalinem Knorpel. In den äußersten Teilen der Callusmasse überwiegt der Knorpel an Menge, an seinen Rändern sieht man die ersten Ossifikationsvorgänge, in seiner Mitte beginnende Kalkablagerung in der Knorpelgrundsubstanz. Einige der vollentwickelten parostalen spongiösen Bälkchen zeigen in ihrer Mitte noch vereinzelte chondroide Zellen. Ob die Knochenneubildung der der Corticalis anliegenden Geflechte ausschließlich nach periostalem Typus erfolgte, ist nicht mehr zu entscheiden. Die Mitte des Präparats durchzieht ein Streifen von strafffaserigem, kern- und gefäßreichem Bindegewebe, zu dessen Seiten große Flächen von hyalinem Knorpel liegen, dessen Entstehung aus dem Bindegewebe gut zu verfolgen ist und der durch Metaplasie in Knochen übergeführt wird. Die langen Geflechte von junger Knochensubstanz zeigen in ihrer Mitte ein markähnliches Gewebe mit Fettzellen, Myelocyten und jungen Gefäßen, das in der Peripherie dichter ist, als in der Mitte. Die Knochenbälkchen besitzen auf der Seite der Markräume einen schönen Osteoblastenbelag. Zwischen den parallel angeordneten Geflechten von spongiöser Substanz liegen Reste von Muskelfasern und man gewinnt die Überzeugung, daß die Knochenneubildung vom Perimysium externum oder dem intermuskulären Bindegewebe ausgegangen ist. Von der Muskulatur sind noch einige lange Fasern erhalten, die durch breite Bindegewebssepten auseinandergedrängt werden. Vorwiegend sieht man kurze Segmente oder Schollen von Muskelsubstanz, auch geschlängelte Rudimente, die keine Farbe annehmen. Auch an den langen Fasern ist die Struktur geschwunden, die einzelnen Schollen zeigen vielfach Kernvermehrung, andere körnigen Zerfall. Die Muskelsegmente liegen in einer ganz zarten, an Schleimgewebe erinnernden Bindesubstanz, in der sich Rundzellen und massenhaft rote Blutkörperchen finden. Außerdem liegen zwischen den Muskelresten lange Reihen jener großen, von Lexer beschriebenen Bildungszellen und Fettzellen. In der Umgebung der alten Gefäße sieht man allenthalben Rundzellenanhäufung. An der Oberfläche ist die Callusmasse von langen Muskelfasern überzogen, die undeutliche Streifung erkennen lassen. Direkt unter diesem Muskelüberzug liegt sehr reichliches Fettgewebe, in dem ebenfalls Knochenneubildung stattgefunden hat. In den Interstitien des Muskelüberzugs liegen Fettgewebe und dickwandige Gefäße. Dieses Bild kehrt mit geringen Abweichungen bei allen Callusbildungen wieder. Die Anordnung der spongiösen Geflechte ist in dem mit a bezeichneten Callusherd der Figur 4 nicht so regelmäßig. Die Knochenneubildung ist im ganzen reichlicher, massiger. Genetisch am ältesten ist das der Corticalis benachbarte Knochengewebe, an dem man an einigen Stellen den Übergang in kompakte Knochensubstanz verfolgen kann. Doch findet auch hier noch Knochenneubildung nach periostalem und metaplastischem Typus statt. Der auf die letztere Weise gebildete Knochen ist an einzelnen noch gut erkennbaren Knorpelzellen im Innern der Knochenbälkchen zu erkennen. Das neugebildete Knochengewebe ist vielfach in langen Spindeln angeordnet, deren Seiten aus zarten spongiösen Bälkchen, deren Mitte aus

einem markähnlichen Gewebe, das durch seinen ungeheuren Gefäßreichtum auffällt, bestehen. Die großen Gefäßlumina sind strotzend mit Blut gefüllt. Diese Knochenspindeln zeigen auf ihrer Außenseite lebhafte Ossifikationsvorgänge in dem benachbarten Bindegewebe. Bei dieser (direkten) Knochenneubildung ist die Tätigkeit der Bildungszellen leicht zu verfolgen, die hier im Bindegewebe zahlreich vertreten sind. Die entzündlichen Vorgänge sind im wesentlichen dieselben: rundzellige Infiltration in der Umgebung der Gefäße, sowie zwischen den Muskelfasern und im intermuskulären Bindegewebe, ebendort Anhäufungen von roten Blutzellen, amorphem körnigem Pigment und großen pigmenthaltigen Zellen. An der Oberfläche ist der Callusherd von einem ziemlich strafffaserigem Bindegewebe überzogen, in dem an einer Stelle Muskelbündel zu sehen sind. Unter diesem bindegewebigen Überzug findet in einem reichlich entwickelten Fettgewebe Knochenneubildung statt. Die Muskulatur dringt in breiten Zügen von unten (distalwärts) in die Callusmasse ein oder aber sie ist in dem unteren Teile derselben noch erhalten, während sie oben, im Bereich der Trochanterregion, bereits zerstört ist. In seiner Mitte schneiden die Muskelzüge mit ganz scharfer Linie ab. Die Muskelfasern, die anfangs noch eng aneinander liegend in langgestrecktem Verlauf in den Callus eindringen, weichen allmählich durch Verbreiterung ihrer bindegewebigen Septen auseinander, werden schmäler und gewellt und zerfallen weiterhin in einzelne kleinere Segmente, an deren Rande man noch einige Kerne sieht. Allmählich schwinden auch diese und die Muskelrudimente nehmen keine Farbe mehr an. Die Muskelfasern werden durch ein zartfaseriges Bindegewebe mit ovalen oder gezackten Kernen, vor allem durch lange breite Reihen jener großen Bildungszellen auseinander gedrängt, deren Beteiligung an den Ossifikationsvorgängen schon ausgesprochen wurde. Außerdem sieht man feine elastische Fasern, Rundzelleninfiltration, Blutaustritte und etwas Fettgewebe. Das Bindegewebe, das die äußere Bekleidung des Callus bildet, ist besonders reich an elastischen Fasern (Fascie).

Die Zerstörung der Muskulatur ist an Querschnitten (senkrecht zur Längsachse des Femur) noch besser zu verfolgen. An relativ intakten Muskelbündeln bemerkt man eine Vermehrung des Bindegewebes im Perimysium externum und internum und eine Verschmälerung der quergestreiften Muskelfasern. In anderen Bündeln sind aber nur noch Reste von Muskelsubstanz zu sehen, die an Zahl vermehrten Kerne liegen an der Peripherie derselben. Schließlich bleiben vielkernige Gebilde übrig, deren Kerne am Rande liegen und die sich in nichts von Riesenzellen unterscheiden. In einigen noch gut erhaltenen Bündeln kann man diese Riesenzellenbildungen aus Muskelfasern auch verfolgen. Riesenzellen sind mir auch in dem neugebildeten spongiösen Knochengewebe mehrfach begegnet und es ist wohl kein Zweifel, daß ein Teil derselben in der beschriebenen Weise entstanden ist. Zwischen den Muskelfragmenten liegen Bildungszellen, durch deren Tätigkeit dann zuerst in der Umgebung der Muskelbündel Knochenneubildung stattfindet. Auffallend große Lumina mit zartem Endothel liegen in der ehemaligen Muskelsubstanz. In einigen sieht man spärliche rote Blutzellen; die Mehrzahl dieser cystenartigen Hohlräume entbehrt jeglichen Inhaltes. Die Ossifikationsvorgänge sind an einigen Stellen dieses Querschnittpräparats schon so

weit vorgeschritten, daß man kompaktes Knochengewebe vor sich zu haben glaubt.

An einem großen Übersichtspräparat durch den Callus auf der Hinterseite der Trochanterregion (4 cm Länge, $1^1/_2$ cm Breite) kann man am besten ermessen, welche Unsumme von Muskelsubstanz durch den luxuriierenden Callus zugrunde gerichtet wird; und wenn man bedenkt, daß sich hier die Insertionen zahlreicher wichtiger Muskeln finden, kann man sich die dauernde Funktionsstörung nach Schenkelhalsfrakturen leicht erklären. Sonst bieten diese Bilder kaum etwas Neues. Man kann an ihnen übersehen, wie unbedeutend die Menge des auf indirektem Wege (nach dem meta- oder anaplastischen Typus) gebildeten Knochens im Vergleich zu dem auf direkte Weise erzeugten ist. An einer Stelle findet sich ein großer Entzündungsherd, der nach dem ausschließlichen Vorhandensein von polynukleären Leukocyten älteren Datums sein muß, über dessen Herkunft wir auf Grund des unbekannten Präparats nichts Näheres aussagen können. In diesen Partieen begegnen wir zum ersten Male resorbtiven Vorgängen an der spongiösen Knochensubstanz. Die spongiösen Bälkchen erscheinen wie angenagt, in den lakunären Defekten liegen vereinzelte Osteoklasten.

Wir teilen im Anschluß den Befund eines fast vollständig verknöcherten Muskels bei einer medialen Schenkelhalsfraktur mit (Auswärtsroller, wahrscheinlich M. quadratus femoris). Im Röntgenogramm sieht man auf der medialen Seite des Femur dem Trochanter minor aufsitzend einen scharf begrenzten Schatten, der genau horizontal (frontal) verläuft. Er ist an der Basis am Femur breit und spitzt sich allmählich zu; seine Länge beträgt im Präparat 8 cm. Ein frontaler Sägeschnitt ergibt, daß der kegelförmige Zapfen aus Knochengewebe besteht, das von einem bindegewebigen Ring umgeben ist. Der Kern zeigt an einigen Stellen vollentwickeltes Knochengewebe, sodaß man hier spongiöse Substanz vor sich zu haben glaubt. In anderen Bezirken sieht man große Inseln von hyalinem Knorpel, die im Zentrum umschriebene Herde von verkalkter Knorpelgrundsubstanz aufweisen und durch Metaplasie oder Anaplasie in Knochensubstanz übergeführt werden. Bei dem ersteren Vorgang lagert sich in der Grundsubstanz des durch die Bildungszellen entstandenen Knorpelgewebes Ostein ab, bei dem zweiten der anaplastischen oder endochondralen Ossifikation dringen in das Knorpelgewebe Gefäße und junges Bindegewebe ein, durch die die Knorpelgrundsubstanz zur Einschmelzung gebracht wird. An die Wandungen der so entstandenen Hohlräume (Markräume) legen sich Osteoblasten, durch deren Tätigkeit Knochengewebe erzeugt wird. Beide Typen sieht man an ein und derselben Knorpelfläche oft an mehreren Punkten. Zwischen den jungen Knochenbälkchen sieht man bienenwabig oder alveolär angeordnete Reste von Muskelsubstanz. Die Wandungen der Alveolen bestehen aus zartem, stellenweise aufgefasertem Bindegewebe, ihr Inhalt aus Resten von Muskelsubstanz, die aber nur teilweise die Hohlräume ausfüllen. Vielfach liegen die Muskelreste in der Mitte der Alveolen und lassen zwischen sich und der Alveolarwand einen freien Raum. Man kann verfolgen, wie die Muskelüberreste immer spärlicher werden, die Zahl der Kerne scheint zuzunehmen, schließlich sieht man leere Alveolen, allenfalls mit einigen Kernen als Inhalt. Weiterhin kann man sehen, wie sich die Alveolen verändern, sie werden länglich,

oval, allmählich berühren sich die Wände und als einziger Rest eines Muskelbündels bleibt ein Streifen von zartem, kernreichem Bindegewebe. Um die Gefäßlumina herum sieht man kleinzellige Infiltration in geringem Grade. Der auf Querschnitten runde Knochenzapfen ist von einem derbfaserigen Bindegewebe mit konzentrischer Anordnung der Fibrillen überzogen, zwischen denen große Gefäße mit verdickter Wandung und Kalkablagerung in der Media zu sehen sind. An den in dem Bindegewebsring liegenden Muskelbündeln, die fast alle quer getroffen sind, sieht man ebenfalls Absterbeerscheinungen.

Bei diesem Falle finden sich in großen Callusklumpen, die die Trochanterregion allseits umgeben, cystenartige Hohlräume mit knochenharten Wandungen. Die Cysten liegen in den untersten Teilen der Callusmasse, also distalwärts, sie sind der Corticalis benachbart, aber nicht mit ihr verbunden. Diese Gebilde erinnern an die bei der Myositis ossificans beschriebenen traumatischen Lymphcysten. (Wolter, Busse und Blecher.) Die größte der Cysten ist wallnußgroß, die Innenwand ist glatt, glänzend, nur an einigen Stellen besitzt sie flache, in das Lumen vorspringende Vorwölbungen. Das mikroskopische Bild ähnelt dem, was Wolter für seine Fälle mitgeteilt hat. Über den Inhalt der Cysten können wir nichts Bestimmtes sagen. Das Präparat hat durch jahrelange Konservierung sehr gelitten. An einigen Stellen liegen der Innenwand homogene Haufen an. Die Wand besteht aus einem kernarmen, feinfaserigem Gewebe mit etwas ödematöser Grundsubstanz. Die Fasern verlaufen im allgemeinen parallel zur Innenfläche der Cyste, ihre Kerne sind spindelförmig, große Rundzellen liegen zwischen den Fibrillen. Ein endothelartiger Belag, wie er mehrmals bei den traumatischen Lymphcysten gefunden wurde, ist nicht zu erkennen. Hämorrhagische Infiltrate fehlen. In der lockeren Bindegewebslage treten Stränge von derbem Bindegewebe mit geschlängelt verlaufenden Fasern auf, die an einigen Punkten die erste Wandschicht bilden. Auf die Bindegewebsschicht folgt neugebildeter spongiöser Knochen und Muskulatur. An anderen Stellen liegen in der ersten Schicht der Cystenwand osteoide Bälkchen, die nach periostalem Typus entstanden sind, auch große Inseln von hyalinem Knorpel, der in der bekannten Weise ossifiziert, bilden die direkte Begrenzung. An einem Punkte sehen wir Muskelrudimente direkt an der Innenfläche. Die Cysten besitzen, wie Schnitte von mehreren Stellen der Wand ergeben, eine feste Knochenschale, die von Muskulatur umgeben ist. Die Cysten liegen also innerhalb der Muskeln auf der Innenseite des Femurschaftes.

Der große Stützcallus, der sich in der Gegend des Trochanter minor entwickelt hatte (Fig. 3b) ist schon näher beschrieben worden. Die Knochenneubildung ist in seinem unteren Pole, der, wie erwähnt, nicht mit dem Periost zusammenhängt, sondern in die Muskulatur auf der medialen Seite des Femur gewuchert ist, so reichlich wie in keinem anderen der von uns untersuchten Callusherde. Die Knochenneubildung erfolgt fast ausschließlich auf indirektem Wege, auch hier lassen die langen Streifen von hyalinem Knorpel Ossifikation durch Metaplasie und Anaplasie (endochondrale Ossifikation) erkennen. In den Bindegewebssepten des Fettgewebes sieht man vereinzelt direkte Knochenneubildung, außerdem zeigt das Fettgewebe kleine Anhäufungen von roten Blutzellen. Der Callus-

block besteht in seinen fertigen Partien aus zahllosen ungeheuer feinen Knochenspängchen, die zwischen sich ein ganz spärliches, markähnliches Gewebe aufweisen. Kleinzellige Infiltration besteht nur in mäßigem Grade.

Einmal fanden wir auch die Gelenkkapsel bei der Callusbildung beteiligt. Im Röntgenogramm dieses Falles sieht man auf der Unterseite des Halses, zwischen der unteren Corticalis und dem Trochanter minor einen deutlichen Schatten, der sich bei der Untersuchung als durch Knochengewebe bedingt herausstellte. Das neugebildete Knochengewebe liegt an der Kapselumschlagstelle, und zwar nach außen. Die hier umbiegenden Gefäße sind auf weite Strecken zu verfolgen. In dem derben Kapselgewebe trifft man an mehreren Punkten auf skizzenhaft angedeutetes spongiöses Knochengewebe, das an anderen Stellen schon voll entwickelt ist. Die Knochenneubildung geht direkt von den Bindegewebszellen aus, deren Umgebung sich mit Kalksalzen imprägniert. Auch metaplastische Knochenneubildung ist hier nachzuweisen: lange Streifen von hyalinem Knorpel zeigen in der Peripherie Ossifikationsvorgänge.

Auf den kleinen Herd vom jungen Knochengewebe, der der medialen Schaftcorticalis in einem Falle aufsaß, und erst durch das Skiagramm gefunden wurde, soll noch einmal hingewiesen werden. Die wenigen Knochenspangen liegen im intermuskulären Binde- und Fettgewebe. Beziehungen zum Periost sind nicht aufzufinden.

An letzter Stelle soll die Verknöcherung der Ansatzstelle des M. glut. med. bei einer medialen Fraktur besprochen werden. Auf der Hinterseite des Trochanter major bemerkt man eine flache, halbrunde, ziemlich hart sich anfühlende Vorwölbung. Sie beginnt an der Spitze der Crista intertrochanterica und folgt ihrem Verlauf. Ihre Länge beträgt 3 cm, ihr Durchmesser $1^1/_2$ cm. Im Röntgenogramm macht sie sich durch eine Verdichtung des Knochenschattens bemerkbar. Zur Untersuchung wurde ein Stück derselben mit der darunterliegenden Corticalis und Spongiosa des Trochanter major ausgesägt. Die Spongiosa besteht aus schmalen Knochenbälkchen, die in der Tiefe einen zarten Endothelsaum zeigen. Sie liegen hier in einem zellreichen Fettmark. In den oberen Teilen des Markes (subcortical) findet sich eine ausgebreitete hämorrhagische Infiltration. Die Corticalis besitzt auf der Markseite einen schönen Osteoblastenbelag. Sie ist auffallend schmal und fast in ihrer ganzen Ausdehnung ist ihr in den Schnitten außen hyaliner Knorpel angelagert, der sich mit einer lakunären Grenzlinie gegen die Substantia compacta abhebt, an einigen Punkten aber direkt an das Mark der Trochanterspongiosa anstößt, hier fehlt kompakter Knochen. Vom Periost ist nirgends etwas zu sehen, vielmehr scheint dasselbe überall durch Knorpel ersetzt zu sein. Der Knorpel ist von einem langfaserigen, kern- und gefäßreichen Bindegewebe überzogen, das parallel der Corticalis verläuft. An einer Stelle des Präparates fehlt die knorpelige Auflagerung auf der Corticalis, hier liegt der Compacta benachbart ein zellreiches Gewebe mit großen Gefäßen, der Knochen zeigt lakunäre Defekte ohne Osteoklasten. Dieser Gewebskomplex wird dann ebenfalls von dem erwähnten straffen Bindegewebe überzogen. Der Knorpelsaum ist nur an einigen Punkten dünn und schmal, meistens lagern sich die Knorpelzellen in großen Inseln zusammen, die mit unregelmäßiger Grenz-

linie an die Corticalis anstoßen. Die verschiedenen Arten der Verknöcherung, physiologische und pathologische Ossifikationsvorgänge, sind in dem Präparat ausgezeichnet zu studieren. Die endochondrale Knochenneubildung am besten an den großen der Corticalis angelagerten Knorpelflächen. Die nach dem metaplastischen Typus ist im allgemeinen hier recht selten, aber an den verschiedensten Stellen vertreten. Diese beiden Arten der indirekten Knochenneubildung bemerkt man nur an den der Corticalis anliegenden Knorpelinseln und in dem bindegewebigen Überzug des Knorpelgewebes. In den übrigen Teilen des Präparates sieht man ausschließlich direkte Verknöcherung, einmal unter Beteiligung der hier sehr zahlreichen Bildungszellen, dann von großen Osteoblastenlagern aus und zwar ist der letzte, der periostale Typus, am häufigsten vertreten. Die Osteoblasten entstehen aus indifferenten Zellen eines jungen Bindegewebes, ihr Übergang in Knochenzellen ist gut zu sehen; während sie nämlich in der Peripherie der osteoiden Bälkchen noch als große Zellen imponieren, werden sie nach der Mitte zu kleiner und deutlich gezackt. In der Umgebung des osteoiden Gewebes sieht man Markgewebe. In einigen Bezirken erfolgt die Umbildung des spongiösen Knochens in kompakte Knochensubstanz. Das neugebildete Knochengewebe ist von einem derben und langfaserigen Bindegewebe durchzogen und bekleidet. Ein Teil der Fasern verläuft senkrecht zur Corticalis. Von Muskulatur ist in den Präparaten nichts zu sehen. Auch nicht in den Schnitten, die von den äußersten Partien des halbmondförmigen Herdes gewonnen wurden. In diesen sieht man nur den Ansatz von einem derbfaserigen, sehnenähnlichen Bindegewebe an der Corticalis des Trochanter major. An der Ansatzstelle liegen zwischen den Bindegewebsfasern chondroide Zellen. Reste von verkalkter Knorpelgrundsubstanz liegen auf der Corticalis.

Die Heilung der nicht eingekeilten basalen Schenkelhalsfrakturen vollzieht sich mit einem Aufwand von Bildungsmaterial, das bei besonders ungünstigen Formen doch nicht zur festen Vereinigung der Fragmente führt. Der luxurierende Callus ist periostaler und parostaler Herkunft. Der erstere steht an Masse hinter dem letzteren zurück. An der Bildung des parostalen Callus beteiligen sich alle Weichteile ohne Ausnahme, also die Gelenkkapsel, die Muskulatur, d. h. das intermuskuläre Binde- und Fettgewebe, Sehnen und Fascien, zum Teil wohl auch das Periost. Das durch Metaplasie in den Weichteilen der Umgebung entstandene Heilungsmaterial (Knorpel, osteoides Gewebe, Knochensubstanz) erscheint in der Entwicklung um so jünger, je weiter es von der Corticalis des verletzten Gliedes entfernt ist. Die der Corticalis unmittelbar anliegenden Callusmassen sind in der Entwicklung am meisten vorgeschritten. Die Reaktion von seiten des Periosts ist also stets das primäre, somit älteren Datums. Die heterotope Knochenbildung in den Weichteilen setzt erst später ein oder braucht längere Zeit zur Entwicklung. Bei unseren lateralen Frakturen mit fester Im-

plantation des medialen Fragments in die Trochanterspongiosa vermissen wir jede nennenswerte Callusbildung. In dem Falle, den Fig. 1 und 2 wiedergeben, scheint auf der Außenseite der Trochanterpartie eine spärliche Callusbildung stattgefunden zu haben. Orth[1]) fand kürzlich bei der Sektion eines 84jährigen Mannes, der einen Einkeilungsbruch an der Grenze zwischen Hals und Schaft des Oberschenkels erlitten hatte, 14 Tage nach der Fraktur einen Callus, der zum Teil aus osteoidem Gewebe, daneben auch aus Knochensubstanz gebildet war. Aus dem kurzen Referate über den Vortrag ist nicht zu ersehen, wo sich der Callus entwickelt hatte. Für den bei eingekeilten Halsbrüchen sich entwickelnden Callus möchten wir, wenn er der Außenseite des Femurschaftes anliegt, annehmen, daß seine Entstehung mit dem einmaligen Trauma, dem Fall „auf die Hüfte" in Verbindung zu bringen ist. Das Trauma bedingt eine Reizung des Periosts und der Muskulatur (Zerreißung, Quetschung, Blutung) und diese antworten auf den Reiz mit einer Knochenneubildung. Gerade der auf der Außenseite des Femurschaftes mehrmals angetroffene Callus erinnert im mikroskopischen Bilde an die bei der Myositis ossificans traumatica erhobenen Befunde. Unsere Untersuchungen über die traumatische Muskelverknöcherung sind noch nicht abgeschlossen, soviel glauben wir aber unter Benutzung der großen Literatur über diesen Gegenstand sagen zu können, daß sich die Vorgänge bei der Callusbildung, wenn die Muskulatur daran beteiligt ist, wenig von den Prozessen bei der ossifizierenden Myositis unterscheiden. Bei dem Callus mag die Verknöcherung in der Muskulatur im ganzen etwas regelmäßiger sein, sie folgt ziemlich genau dem Verlauf der Muskulatur, läßt also wie die Muskeln eine gewisse Anordnung in längsstreifige, osteoide Balken, entsprechend der Muskelfaserung erkennen. Die Entzündung ist bei dem Callus vielleicht nicht so ausgesprochen wie bei der traumatischen ossifizierenden Myositis. Aber sonst treffen wir dieselben Bilder bis herab zu den Cystenbildungen. Und es ist wie bei der Myositis, so auch bei den großen Callusmassen schwer, exakt zu unterscheiden, ob die Knochenneubildung vom Periost oder vom intermuskulären Bindegewebe ausgeht, und ob die periostale oder die intermuskuläre Knochenneubildung das Primäre ist, bezw. ob beide Teile gleichzeitig auf den Reiz reagieren.

1) Orth, Zur Kenntnis der Callusbildung. Sitzung der Gesellschaft der Charité-Ärzte am 1. Febr. 1906. Ref. Medizinische Klinik, Nr. 6. Münchener med. Wochenschr., Nr. 7.

Das läßt sich aber vielleicht mit Bestimmtheit sagen, daß die Muskelverknöcherungen bei Frakturen nicht als tumorartige Bildungen aufzufassen sind. Die Myositis ossificans traumatica wird von einem Teil der Autoren, die diesen Stoff bearbeitet haben, zu den Neubildungen gerechnet.

Die Myositis ossificans ist wie der Callus einer Rückbildung fähig. Der Callus luxurians unserer Frakturen hat den Hauptzweck, die feste Vereinigung der Fragmente herbeizuführen, somit verfällt er der Rückbildung, wenn dieser Zweck erfüllt ist. In einer Anzahl von Fällen bleibt er dauernd als deformer, hypertrophischer Callus bestehen und hindert die Bewegungen im Hüftgelenk oft zeitlebens. Wir sahen, wie sehr die Muskulatur in Mitleidenschaft gezogen wird, und wenn man bedenkt, daß dies an einer Stelle geschieht, wo sich zahlreiche Muskelansätze befinden, so darf man den Ausfall in der Funktion zum Teil auch dem Muskelschwund zur Last legen. Mag immerhin von den erhaltenen Muskelpartien aus durch hypertrophische Vorgänge manches ersetzt werden, was zugrunde gegangen ist, ein Teil der Muskulatur ist vernichtet.

Bei unserer knöchern geheilten lateralen Schenkelhalsfraktur steht das proximale Fragment genau rechtwinklig zum Femurschaft. Histologische Untersuchungen waren bei dem Präparat, das durch langes Liegen in der Konservierungsflüssigkeit fast vollkommen maceriert ist, nicht mehr möglich. An der Frakturstelle erscheint die Spongiosa verdichtet. Die Knochenbälkchen der Halsspongiosa ziehen teilweise kontinuierlich zu denen der Trochanterspongiosa hinüber. Eines verdient hervorgehoben zu werden, daß sich nämlich dort, wo der eingekeilte Hals mit der vorderen Hälfte seiner Corticalis die Corticalis der Trochanterregion berührt, ein zirkulärer fast 1 mm breiter Spalt befindet. Es hat sich also kein intermediärer Callus gebildet, da die Corticalis (Substantia compacta) beider Fragmente sich passiv verhalten hat. Es wäre aber auch denkbar, daß die Gelenkkapsel, die auf der Vorderseite des Halses weiter nach außen reicht, als auf der Hinterseite, mit in die Trochanterpartie hineingezogen wurde. Infolgedessen haben sich hier (vorne) Verhältnisse ausgebildet, die an eine Pseudarthrose oder Nearthrose erinnern. Callusmassen sind an dem Präparat nicht zu sehen. Die Heilung ist also lediglich durch Vorgänge, die sich in der Spongiosa abgespielt haben, durch die Bildung eines Markcallus erfolgt. Im Röntgenogramm ist die Frakturstelle, d. h. die Stelle, wo sich Hals und Trochanterspongiosa berühren, an einem dichten Schatten noch zu erkennen. An dem unteren Ende des

Adamschen Bogens, sowie an der medialen Schaftcorticalis, der jener aufliegt, macht sich eine Auffaserung, ein beginnender Schwund bemerkbar. Sehr gut ist zu sehen, wie die Spongiosabälkchen des Halses unmittelbar in die der Trochantergegend übergehen, die bogenförmige Anordnung der Zugbälkchen tritt schon wieder zutage, die Spannungstrajektorien haben sich aber noch nicht so vollkommen wiederhergestellt, wie in dem Wolffschen Falle (12 Jahre nach der Verletzung) oder in einer Beobachtung von Heppner[1]) (Tafel IV, Fig 6, 7) nach 10 Jahren.

Bei den medialen, intrakapsulären oder subkapitalen Schenkelhalsfrakturen bricht der Hals an einer seiner schmalsten Stellen, an seinem Übergang in den Kopf. Die Durchlöcherung des Knochens durch die zahlreichen, gerade an dieser Stelle auf der oberen und vorderen Seite des Halses gelegenen Foramina nutritia begünstigen die Brüchigkeit des Knochens. Im Alter kommt die Knochenatrophie hinzu. Ein Blick auf macerierte Femurepiphysen aus den verschiedensten Lebensaltern zeigt uns konstant gerade an dieser schmalen Partie des Halses die Eintrittsöffnungen für die ernährenden Gefäße des Kopfes. Die zu diesen Öffnungen gehörenden, in der Corticalis präformierten Kanäle streben auf den Kopf zu, sie teilen sich, wie man an dem Knochenpräparat noch sieht, am Beginn der Spongiosa in mehrere Äste. Kein Teil der oberen Femurepiphyse besitzt, wenn wir von der Fossa trochanterica absehen, so zahlreiche, sich wieder verästelnde Gefäßkanäle, wie die obere und vordere Wand der subkapitalen Region des Schenkelhalses. Es sei hinzugefügt, daß sich außerdem zahlreiche Foramina nutritia zirkulär an der Ansatzstelle der Gelenkkapsel finden. So kommt hier ein Gefäßkranz zustande. Die Gefäßbezirke der Femurepiphyse sind an jugendlichen Knochen wenigstens von Lexer[2]) in ideal schöner Weise zur Anschauung gebracht worden. Bild I seiner stereoskopischen Aufnahmen zeigt die Versorgung der Fossa trochanterica sowie die zahlreichen rückläufigen, d. h. von der Kapselumschlagstelle in den Femurkopf sowohl in der subcapitalen Region des Halses, wie auch an der Kapselumschlagstelle eintretenden Gefäße. Die Gefäßversorgung vom Lig. teres her ist im Vergleich zu

---

1) l. c.

2) Lexer, Kuliga und Türk, Untersuchungen über Knochenarterien. Berlin 1904, Hirschwald.

dieser reichlichen Vaskularisation auf jeden Fall ganz nebensächlich. Die Röntgenaufnahmen injizierter Knochen (Lexer) haben aber gezeigt, daß bei jugendlichen Individuen die Injektionsmasse vom Lig. teres aus in den Schenkelkopf gelangt, wenn der zugehörige Gefäßbezirk auch nur ein kleiner ist. Von anatomischer Seite ist das bisher nicht allgemein anerkannt worden. Hyrtl behauptet, daß die in das Lig. teres eindringenden Gefäße nicht in den Femurkopf gelangen, sondern vorher schlingenförmig umbiegen. Wir müssen aber nach neueren Untersuchungen sagen, daß das Lig. teres neben seinen anderen Funktionen dem Femurkopf Ernährungsgefäße zuführt. Auf die Anordnung dieser Gefäße kommen wir noch zurück. Im Alter, wo sich die Gefäßwandveränderungen auch an den Knochengefäßen finden, wird die Ernährung der Femurepiphyse mangelhafter und die senile Osteoporose ist wohl auf die Veränderung der Ernährung infolge der Sklerosierung der Gefäße zurückzuführen.

Eines ist uns bei allen untersuchten, in Heilung begriffenen Schenkelhalsfrakturen aufgefallen, den lateralen sowohl wie den medialen, nämlich die ungeheuer reichliche Gefäßneubildung an und in der Umgebung der Frakturstelle und das erlaubt uns den Rückschluß, daß die Femurepiphyse, an die zeitlebens die größten Anforderungen gestellt werden und die diesen Anforderungen auch zu genügen imstande ist, bis in das Alter hinein gut ernährt sein muß.

Bei den medialen Schenkelhalsfrakturen liegt die Bruchlinie, die in der Sagittalebene oder derselben genähert, verläuft, meistens intrakapsulär. Wir finden bei diesen Brüchen nicht die Mannigfaltigkeit der Form, die bei den lateralen zu beobachten war. Über die vollständige knöcherne Heilung dieser Brüche konnten wir, wie schon erwähnt, keine Erfahrungen sammeln. Aber wir sind imstande, an der Hand unserer Präparate den langen Weg zu verfolgen, den die Natur zurücklegen muß, ehe sie an das Ziel, die vollständige knöcherne Heilung, gelangt.

Die verschiedenen Etappen auf dem Wege zur Heilung sind die pathalogische Syndesmose, d. h. die feste und unbewegliche Vereinigung der Bruchenden durch ein straffes Bindegewebe und die Pseudarthrose, bei der wir einmal zwischen den beiden Bruchenden eine lockere Bandmasse finden, durch die die Fragmente dürftig zusammengehalten werden, oder bei der sich die Bruchenden vollständig abglätten und ein neues Gelenk, eine Nearthrose bilden. Hierbei besitzt der Schenkelkopf auf seiner Außenseite gewöhnlich eine Höhle, in der der abgeschliffene Hals, der neue Gelenkkopf.

wie in einer Pfanne artikuliert. Vielfach wird dann noch der alte Schenkelkopf in der alten Pfanne durch entzündliche Prozesse fixiert. Auf die Einzelheiten dieser Stadien kommen wir zurück. Hier sei aber schon bemerkt, daß wir, von der Nearthrose abgesehen, die übrigen Stadien keineswegs für alle Fälle als etwas Definitives betrachten möchten, daß wir vielmehr annehmen, daß auf dem Wege über die bindegewebige Vereinigung der Fragmente, doch noch, wenn auch erst nach langer Zeit, die knöcherne Heilung erreicht werden kann.

Die Heilungsaussichten sind bei den medialen Schenkelhalsfrakturen darum so ungünstig, weil der Femurepiphyse innerhalb der Gelenkkapsel ein eigentliches Periost fehlt und weil das proximale Fragment, der Femurkopf, einen starren Knorpelüberzug besitzt. Das Periost wird am Schenkelhals grob anatomisch ersetzt durch die umgeschlagene Gelenkkapsel, deren derbes Gewebe nur in geringem Maße zur Callusbildung befähigt ist. Die umgeschlagene Kapsel läßt sich mit dem Raspatorium oder einem ähnlichen Instrument leicht abstreifen, nur in der Umgebung der Foramina nutritia haftet sie fester und es scheint, als ob sie sich eine Strecke weit in die präformierten Gefäßkanäle fortsetzt. Bei den medialen Frakturen wird der umgeschlagene Teil der Kapsel, wie auch der äußere Anteil derselben häufig eingerissen. Größere oder kleinere Knochenstücke fanden wir den Kapselfetzen anhaftend. Von einem periostalen oder parostalen Callus ist bei den intrakapsulären Frakturen nur in den seltensten Fällen die Rede. Bei unseren zahlreichen Präparaten findet sich auch nicht ein einziges Mal eine nennenswerte Callusbildung. Von einem intermediären Callus ist nirgends etwas zu beobachten. So muß der ganze Heilungsprozeß allein von der spongiösen Substanz der beiden Fragmente ausgehen.

Wir sind vielmehr geneigt anzunehmen, daß das straffe Kapselgewebe der Heilung vielfach hindernd in den Weg tritt. Bei Operationen, die zur Entfernung des Schenkelkopfes vorgenommen wurden, besonders aber an mikroskopischen Präparaten kann man sich überzeugen, daß sich Teile des Kapselgewebes zwischen die beiden Fragmente gelegt haben. Weit günstiger gestellt sind deshalb jene medialen Frakturen, die mit einer Einkeilung (gewöhnlich des Halses in den Kopf) einhergehen. Aber hierbei ist es wiederum ungünstig, daß die Einkeilung oft eine unvollständige ist; das laterale Fragment schiebt sich gleichsam an dem medialen vorbei, so zwar, daß gewöhnlich hinten eine Einkeilung des Halses in den Kopf besteht, während vorne das Halsfragment zum Teil frei vor-

steht. Auch hierbei sahen wir Interposition von Kapselgewebe (Fig. 6).

Bei allen unseren Präparaten fiel es uns auf, daß die Heilungstendenz an der vorderen und oberen Wand des Schenkelhalses, also in der ganzen vorderen Hälfte, eine entschieden größere ist. Wir sind geneigt, dies mit der reichlicheren Gefäßversorgung dieser Halsabschnitte in Verbindung zu setzen. Einige Präparate lassen vermuten, daß die ursprünglich fibröse Vereinigung der Fragmente vielleicht bei zu frühzeitiger Belastung des Gliedes wieder auseinander gerissen wird. So sehen wir denn z. B. vorne fibröse, ja beginnende knöcherne Heilung und hinten eine deutliche Diastase der Fragmente (Fig. 6), wobei es dann noch sekundär in einer Hälfte des Halses zur Bildung einer Nearthrose kommt. Wir sahen bei solchen Fällen, das Kopffragment auf seiner lateralen Seite, der neugebildeten Pfanne elfenbeinglatt, durch Vorsprünge, die sich an dem mit glattem Bindegewebe überzogenen Halsfragment fanden, eingedellt.

Die Nearthrosenbildung können wir in zwei Stadien verfolgen. Am auffallendsten ist hierbei die teilweise oder vollständige Resorption des Schenkelhalses und es ist erstaunlich, in wie kurzer Zeit der Schenkelhals zuweilen resorbiert wird. Die Resorption kommt wohl zum Teil durch Einbruch der spongiösen Substanz durch einfachen Druck zustande. Man sieht die spongiösen Trümmer in den Fragmentenden. In extremen Fällen sitzt der Schenkelkopf mit seiner neugebildeten Pfanne auf dem oblongen Rhombus (Heppner) der Trochanterregion. Der Rest des Schenkelhalses zeigt bei frischen Frakturen ein höckeriges oder zerklüftetes Aussehen; wir haben die frische Bruchfläche vor uns. Weiterhin kommt es dann zu einem Abschluß der Markhöhle. Die unregelmäßige Fläche wird allmählich abgeglättet und überkleidet sich mit einem derben Bindegewebe oder Knorpel, dessen Entstehung aus dem Bindegewebe wir verfolgen konnten. Ein ähnliches Bild zeigt die Bruchfläche des Femurkopfes. Während sie anfangs noch unregelmäßig zerklüftet ist, wird sie im Endstadium der Heilung elfenbeinglatt. Einen Überzug von Bindegewebe oder Knorpel haben wir nicht beobachtet. Die neugebildete Pfanne reicht bisweilen tief in die Substanz des Kopfes hinein. An ihrem Rande sind Knorpelzacken oder Corticalisreste erhalten, wenn die Bruchlinie nicht genau subkapital verlief; sie verleihen dem neuen Kopf in seiner neuen Pfanne einen besseren Halt. An dem neuen Gelenk bildet sich teilweise eine neue Gelenkkapsel, an der alten hängen Reste

von Knochensubstanz, die bei dem Bruche ausgerissen wurden. Den gleichzeitigen Abriß der Spitzen des Trochanter major konnten wir in einem dieser Fälle untersuchen. Die Fragmente werden durch ein mehrere cm breites, derbes Band zusammengehalten, in dessen Mitte sich eine kleine Cyste befindet. Die Fixation des oberen Fragmentes ist durch unsere üblichen Verbände nur schwer zu erreichen und der Zug starker Muskelmassen steht der Heilung hindernd im Wege.

Im Röntgenbild ist die Bindegewebsmasse, die die abgerissene Spitze des Trochanter major mit der Trochanterpartie vereinigt, nur 1 cm breit. Die Fragmentenden zeigen zu ihren beiden Seiten eine scharfe Begrenzung. Der Rest des abgeglätteten Schenkelhalses läßt einen dichteren Schatten erkennen. Die unregelmäßige Gestalt des Schenkelkopfes an der Frakturstelle tritt klar zutage. Wir sind natürlich nicht imstande zu entscheiden, ob eine feste Syndesmose oder eine vollkommene bezw. unvollkommene Pseudarthrose vorliegt. Die Umgrenzung des Trochanter major erscheint vielfach unscharf, aufgefasert, ein allmählicher Schwund der Trochanterspitze wird sich mit der Zeit wohl einstellen. Den Knorpelüberzug am neugebildeten Kopf konnten wir in keinem Bilde wiederfinden.

Bei einer vollständigen Nearthrose fanden wir den Knorpelüberzug des Kopfes an der Oberfläche etwas aufgefasert. Die noch gut erhaltenen Knorpelzellen verlaufen anfangs der Oberfläche parallel, in den tieferen Schichten sind sie vertikal gestellt; an Zahl sind sie nicht vermehrt. Dem subchondralen alten Knochen ist eine homogene Schicht aufgelagert, die nach dem Gelenkknorpel zu unregelmäßig zackige Begrenzung zeigt, während die Grenzlinie nach der alten Knochensubstanz ziemlich scharf ist. In dieser homogenen (osteoiden) Substanz liegen längliche spindelförmige Zellen, an einigen Stellen sind sie ganz geschwunden. Die Spongiosabälkchen des Femurkopfes zeigen Absterbeerscheinungen, sie sind sehr spärlich vorhanden, ihre Zellen färben sich nicht mehr, mit Ausnahme der Knochenkörperchen des subchondralen alten Knochens. Die Knochenbälkchen sind in ein äußerst zellarmes Fettmark eingebettet. Gefäße konnten wir auch nach Elektivfärbungen (Weigerts Elastinfärbung, Eosin) nicht finden. Die neue Gelenkfläche bietet einen interessanten Befund. An ihrer Stelle sieht man schon makroskopisch einen Saum, der die Kopfspongiosa vollständig nach außen abschließt. Dieser Saum besteht aus einer Fibrinschicht mit einigen zarten Bindegewebsfasern und Markzellen, in der außerdem kleine Knochenreste und größere am Rande aufgefaserte Knochenbälkchen liegen. An ihren Längsseiten zeigen letztere Howshipsche Lakunen mit spärlichen Osteoklasten. Die Mehrzahl dieser Lakunen ist leer. Die Zellen dieser Knochentrümmer färben sich nicht mehr. Auch ganze Knochenfragmente nehmen keine Farbe mehr an. Auf-

fallend lange Knochenbälkchen liegen den im übrigen ziemlich regelmäßig angeordneten Spongiosabälkchen vor. Ein Teil der letztern erscheint rechtwinklig abgebogen, und indem der umgebogene Teil sich jedesmal auf ein benachbartes Bälkchen der Kopfspongiosa auflegt, werden gleichsam successive Teile der Markhöhle abgeschlossen. An der Oberfläche entsteht durch diese umgebogenen Knochenbälkchen und die ihnen vorgelagerten langen Knochenspangen ein zusammenhängender Knochenwall. Makroskopisch zeigt der Schenkelkopf auf seiner Außenseite eine lückenlose elfenbeinglatte Schlifffläche.

In der Spitze des zugehörigen Trochanter major befindet sich ein zellreiches Mark mit einigen Hämorrhagien, in der Tiefe gelatinöses Mark. Die schmalen Spongiosabälkchen besitzen an einigen Stellen einen endothelähnlichen Saum, die Knochenkörperchen sind überall deutlich zu erkennen. Zwischen den an der Trochanterspitze inserierenden Sehnenfasern liegen Knorpelzellen mit deutlichen Kapseln. Die Anheftung des Bindegewebes am Knochen erfolgt mit einer großzackigen Grenzlinie.

Den Stumpf des in jedem Falle durch Resorption oder Druckusur stark verkürzten Halses konnten wir in mehreren Fällen untersuchen. Die Markhöhle ist, wie das Röntgenogramm ergab, an der Frakturstelle durch Knochensubstanz abgeschlossen, die einen feinstreifigen schmalen Schatten bildet, den Knorpelüberzug konnten wir auf der Platte nicht herausfinden. In einem Frontalschnitt verlaufen die alten Spongiosabälkchen des Halsstumpfes parallel der Corticalis. Des weiteren begegnen wir Befunden, die wir beim Abschluß der Markhöhle schon mehrmals angetroffen haben. Die hier auffallend starken Spongiosabälkchen sind an der Bruchstelle an ihrem Ende abwechselnd rechtwinklig abgeknickt und dieser abgeknickte Teil legt sich auf das benachbarte Knochenbälkchen hinüber. Dieser Befund kehrt mit einer großen Regelmäßigkeit wieder und damit ist allein schon ein fester Abschluß erreicht. Außerdem findet zwischen den Spongiosabälkchen in dem hier befindlichen Markgewebe eine ziemlich reichliche Knochenneubildung nach periostalem Typus mit netzförmiger Anordnung der jungen Knochensubstanz statt, besonders dort, wo ein Abschluß durch ein vorgelagertes Stück eines alten Spongiosabälkchens fehlt. Knochentrümmer ohne Zellen, mit lakunären Defekten, die zum Teil die Färbbarkeit verloren haben, liegen in der Nähe der Bruchstelle.

Man kann die so häufig zu beobachtende Verkürzung des Schenkelhalses wohl auf den permanenten Druck von seiten des Femurkopfes zurückführen, der so lange sich geltend macht, bis der knöcherne Abschluß der Markhöhle des Schenkelhalses eingetreten ist oder bis die Verkürzung des Halses so weit vorgeschritten ist, daß sich die Fragmente nicht mehr unmittelbar und dauernd gegenüberstehen. Dies gilt besonders für die Fälle, die mit Nearthrosenbildung ausheilen. Die Reste der zerstörten Knochensubstanz werden in die Spongiosa eingetrieben, und sie sind in einer ziemlich beträchtlichen Tiefe noch nachzuweisen.

Sie verfallen der regressiven Metamorphose. Die Gelenkfläche auf dem Schenkelhalsstumpf (der neue Kopf) glättet sich immer mehr ab und überkleidet sich mit Bindegewebe oder Knorpel oder, wie die Untersuchung lehrt, zuerst mit Bindegewebe, aus dem der Knorpelüberzug hervorgeht.

Wenn dieser Knorpelüberzug voll entwickelt ist, kann man den neuen Gelenkkopf kaum von dem alten unterscheiden. (Das Präparat stammt von einer 75jährigen Frau, die vier Monate nach dem Fall auf die rechte Seite starb.) An Schnitten durch einen solchen neugebildeten Gelenkkopf sieht man schon makroskopisch den 1—1½ mm breiten Knorpelüberzug. Histologisch unterscheidet er sich nicht von dem Gelenkknorpel des Schenkelkopfes. Die Knorpelzellen verlaufen anfangs parallel der Oberfläche, sie liegen in dichten Reihen nahe beieinander. In der Tiefe werden sie spärlicher, stellen sich mehr vertikal und erscheinen perlschnurartig hintereinander gereiht, vielfach liegen mehrere Zellen in einer Kapsel. Die Grundsubstanz des Knorpels ist homogen. Auf den hyalinen Knorpelüberzug folgt ein homogenes Gewebe mit schmalen, spindeligen Zellen, darunter liegt dann kompakte Knochensubstanz. Der subchondrale alte Knochen zeigt an einigen Stellen deutlich rundbogenartige Anordnung. Die Entstehung dieses Knorpelüberzuges aus dem Bindegewebe, das dem alten Knochen vorgelagert ist, kann man an einem Punkte noch verfolgen. Inmitten des kernreichen Bindegewebes bilden sich große Inseln hyalinen Knorpels mit eng aneinander liegenden Zellen. Nach der Markhöhle zu entwickelt sich durch Metaplasie aber auch auf endochondralem Wege Knochensubstanz, während sich nach der Gelenkseite durch Vermehrung der Knorpelgrundsubstanz und nach Anordnung der Knorpelzellen (an der Oberfläche in dichten Reihen, in der Tiefe Vertikalstellung der spärlichen Zellen) der Gelenkknorpel ausbildet. Der neugebildete Knochen verwandelt sich dann in kompakte Knochensubstanz; dort wo er rundbogenartig unter dem Gelenkknorpel liegt, haben wir ausgebildete Kompakta vor uns. In dem zellreichen Fasermark findet außerdem zwischen den spongiösen Bälkchen Knochenneubildung auf direktem Wege statt. Hier liegen auch Trümmer von Knochengewebe, die noch nicht ganz resorbiert worden sind. In der Tiefe des Halses kommt dann allmählich ein zellreiches Fettmark.

Das Lig. teres dieses Falles besteht aus einem derben, kernreichen Bindegewebe, in dem einzelne kleine Gefäßlumina zu finden sind. Diesem bindegewebigen Teil des Ligaments ist gleichsam ein Fettpolster angelagert, in dem zahlreiche große Cefäße zu finden sind. Die Gefäße (Arterien und Venen) sind mit auffallend reichlichen elastischen Elementen ausgestattet. Besonders fallen die Intima und die Adventitia der Arterien durch ihren außerordentlichen Reichtum an elastischen Fasern auf. Ein Kranz von elastischen Fasern umgibt die großen Gefäße. Elastische Elemente finden sich außerdem in dem Fettgewebe, in das die Gefäße eingebettet sind, sowie in der bindegewebigen Schicht, die dieses Fettpolster umhüllt. Der bindegewebige Streifen ist an der Oberfläche nach Art der Gelenkzotten gebaut. Für einen Schutz der Gefäße des Lig. teres ist also

reichlich gesorgt, und daß diese gewaltigen Gefäßstämme zur Ernährung des Femurkopfes bestimmt sind, ist wohl kaum zu bezweifeln.

Das Lig. teres war in verschiedenen anderen Präparaten in ähnlicher Weise gebaut. Einmal (85jähriger Mann) zeigte das Ligament im ganzen S-Form. In den beiden äußeren Spitzen sitzt das Fettgewebe mit den Gefäßen, während die Mitte von derbem Bindegewebe eingenommen wird. Die Gefäße dieses Falles fallen durch eine enorme Wandverdickung auf. Das Lumen bildet einen ganz schmalen Spalt, in dem sich einzelne rote Blutkörperchen finden. Einige Gefäße besitzen überhaupt kein sichtbares Lumen. Das Fettgewebe, bezw. sein bindegewebiger Überzug zeigt an der Oberfläche den Bau der Gelenkzotten. In dem bindegewebigen Anteil des Ligaments sind einige deutliche Gefäßlumina zu sehen.

Das Lig. teres ist also reich an großen Gefäßen, deren Inhalt, wie uns Gefäßinjektionen gelehrt haben, bis in den Schenkelkopf gelangt. Die Gefäße sind durch die Einbettung in Fettgewebe sowie durch ihren Reichtum an elastischen Fasern gegen Zug und Druck geschützt. Sie nehmen an den Gefäßwandveränderungen teil, dadurch wird im Alter die Ernährung des Femurkopfes mangelhafter.

In dem seltenen Falle (subkapitale Fraktur bei einer 75jährigen Frau) war auch die Spitze des Trochanter major abgerissen worden. In dem proximalen Fragment findet sich ein an zelligen Elementen äußerst armes Fettmark, in dem einige atrophische Knochenbälkchen liegen. An der Oberfläche des Bruchstückes (der Trochanterspitze) sieht man die Insertion der Sehnen mit ihrem straffen Bindegewebe, das in zackiger Linie gegen den Knochen absticht. Die Breite der sehnig glänzenden Narbe, die die abgerissene Spitze des Trochanter major mit dem Schaft vereinigt, beträgt in Schnitten 1—2 cm. In der Narbe finden sich an einigen Stellen kleine cystenartige Hohlräume mit glatter Wand und homogenem, körnigem Inhalt, in deren Umgebung das Gewebe braunrote Verfärbung zeigt.

Die Narbe besteht aus einem kernreichen, ziemlich gefäßarmen Bindegewebe, dessen Fasern bald lang gestreckt, bald geschlängelt verlaufen. Von einigen Resten alter Knochensubstanz abgesehen, findet sich kein Knochengewebe, auch kein neugebildetes, in der Narbe. Eine Ausnahme macht ein Punkt in der Nähe einer der cystischen Hohlräume, wo direkte Verknöcherung des Bindegewebes zu sehen ist. Die größte der Cysten ist langsoval, 5 mm lang und 2 mm breit. Die Wand hebt sich scharf von dem geschlängelten, ziemlich derben Narbengewebe ab. Sie ist zellreicher, die Bindegewebszellen zeigen lange, spindelförmige Kerne, zahlreiche neue Gefäße sind in ihr zu bemerken. Die Cyste zeigt an einigen Stellen ein deutliches Endothel als Wandbelag. Der Inhalt wird gebildet aus roten Blutzellen und Blutpigment. Größere Blutaustritte finden sich in der Cystenwandung. Knochenneubildung findet nur dort statt, wo das

Narbengewebe an die Spongiosa des Trochanter major und des Femurschaftes anstößt und zwar an diesen beiden Stellen in annähernd gleicher Menge. Das zellarme Fettmark wird in der Nähe der Narbe allmählich in ein zartes Fasermark verwandelt, dessen Zellen an jugendliches Schleimgewebe erinnern. Die Bindegewebsfasern der Narbe inserieren in der bereits mehrmals beschriebenen und sehr charakteristischen Weise an den Knochenbälkchen der Spongiosa, sowie auch an dem neugebildeten geflechtartig angeordneten Knochengewebe. Dem neugebildeten Knochengewebe angelagert sieht man Inseln von Osteoblasten, deren Zellen teilweise zwischen den an den Knochenbälkchen inserierenden Bindegewebsfasern angeordnet sind. In einem osteoiden Bälkchen finden sich einige chondroide Zellen. Große Anhäufungen von kleinen Knochentrümmern inmitten des Narbengewebes bilden einen merkwürdigen Befund. Die einzelnen Knochenstückchen sind zum größten Teil vollständig nekrotisch, nur an einigen wenigen färben sich die Knochenkörperchen noch sehr deutlich. Diese Ansammlungen von Knochendetritus sind von einer zell- und gefäßreichen Bindegewebskapsel umgeben, Erythrocyten und einige Riesenzellen liegen zwischen den Knochentrümmern.

Die neugebildeten Knochenbälkchen zeigen alle einen schönen Osteoblastensaum, Resorptionsvorgänge (lakunäre Defekte) sind vereinzelt an ihnen nachzuweisen. Die alten Knochenbälkchen zeigen in der Nähe der Frakturstelle gezackte, gleichsam zerbrochene Enden, an denen ebenfalls die Bindegewebsfibrillen in der bekannten Weise inserieren. Zu erwähnen bleibt, daß sich dort an einigen Punkten, wo das Bindegewebe an die alte Knochensubstanz herantritt, schmale Lager von chondroider Substanz finden, deren Zellsäulen noch eine Strecke weit zwischen den Bindegewebsfasern verlaufen.

In einem Präparat war ein Stück der Halscorticalis und Spongiosa ausgerissen und hing noch an der Kapsel fest. An den Knochenbälkchen sieht man Absterbeerscheinungen, vor allem tiefe Lakunen mit großen Osteoklasten. Knochentrümmer liegen in dem Spongiosagewebe und im Kapselgewebe. In einem kleinen Bezirk des Markes sieht man beginnende Knochenneubildung.

Wir kommen zu der pseudarthrotischen Vereinigung der Bruchenden bei den medialen Frakturen. Auch hier kann der Schenkelhals vollkommen fehlen, teilweise geschwunden ist er in jedem Falle. Wir greifen ein Präparat heraus, für das uns nähere Angaben nicht zur Verfügung stehen. Die bindegewebige Vereinigung der Bruchenden erscheint als fibröses, sehnig glänzendes Band, das vorne und oben, also in der vorderen Hälfte des Halses, breiter und massiger als hinten ist. Die beiden Fragmente können in beschränktem Maße gegeneinander verschoben werden. Im Röntgenogramm sitzt der Schenkelkopf mit seiner Mitte dem Reste des Adamschen Bogens auf, an der Stelle der Basis des Halses findet sich eine Exkavation im Trochanterbezirk, in die der Kopf mit

seinem überhängenden oberen Rande hineinragt. Die Begrenzung des Trochanter major ist besonders auf der medialen Seite unscharf, er erscheint im ganzen wie aufgefasert, vollständige Defekte sind in der Corticalis zu sehen. Makroskopisch sieht man noch m. Mark des Kopfes und der Trochanterpartie Hämorrhagien.

In Schnitten, die die ganze Frakturstelle betreffen, sieht man als Vereinigung zwischen Kopf- und Trochanterspongiosa ein über 2 cm langes und an einigen Stellen bis zu 1 cm breites Band, das auf der Kopfseite in ganzer Breite von Spongiosagewebe begrenzt ist, während sich auf der lateralen Seite die spärlichen Reste des Halses bezw. des Adamschen Bogens befinden, die halbmondförmig in die Bandmasse vorspringen, d. h. von allen Seiten von ihr gleichsam umfaßt werden. Die zu beiden Seiten des fibrösen Bandes gelegene Spongiosa besteht in der Hauptsache aus breiten, alten Knochenbälkchen, die in ein ziemlich zellarmes Fettmark eingebettet sind. In der Nähe der Narbe sind dem Mark bindegewebige Elemente beigemischt und zwar im Mark des Kopfteils weit zahlreicher. Das Halsfragment zeigt dort, wo seine Spongiosa an die Narbe angrenzt, einen festen Wall von osteoidem Gewebe, der mit den alten Knochenbälkchen kontinuierlich zusammenhängt und gleichsam die Fortsetzung derselben zu bilden scheint. An diesem osteoiden Geflecht sieht man neugebildete Markräume, ferner den Übergang in Knochengewebe und in kompakte Knochensubstanz. Die diesem Knochenwall benachbarten Fasern der Narbe sind in den Schnitten längs getroffen, verlaufen also in Wirklichkeit von oben nach unten und umgekehrt, oder in der Richtung des Halses. Wo der osteoide Saum einige Lücken zeigt, greifen feine mit länglichen Kernen versehene Bindegewebsfibrillen in die Spongiosa über und ziehen hier von einem Knochenbälkchen zum andern. Auch im Mark sieht man Fasern, die mit zugespitztem Ende, oft deutlich geschlängelt frei verlaufen, wie auf der Suche nach einem Knochenbälkchen, an das sie sich festsetzen können. Das fibröse Band besteht aus derben, dicken, vielfach kernlosen Bindegewebsfasern, die in mannigfacher Richtung verlaufen und vielfach auch auf Querschnitten getroffen sind, in Wirklichkeit verlaufen diese letzteren Fasern von vorn nach hinten. Kurze, gewellt verlaufende, elastische Fasern finden sich überall in den Schnitten, besonders aber in der Umgebung der ziemlich großen Gefäßlumina. Dem erwähnten Knochenwall am Halsfragment verlaufen sie parallel, in lang gestreckter Anordnung. In der Bandscheibe selbst ist nirgends eine Neubildung von Knochengewebe wahrzunehmen. Dort wo die Narbe an die Spongiosa des Femurkopfes anstößt, findet sich eine kaum nennenswerte Knochenneubildung. Um so reichlicher greift hier das Bindegewebe der Narbe in die Kopfspongiosa hinüber. Ihre Fasern suchen Halt an den breiten Enden der alten Knochenbälkchen, zarte, aufgefaserte, sehr kernreiche Fibrillen dringen weit ins Mark hinein vor. Auch an den spärlichen osteoiden Bälkchen inserieren die Bindegewebsfasern.

Auf die Gefäßverhältnisse müssen wir mit einigen Worten eingehen. Sowohl im Mark des Kopfes, wie des Halsrestes finden

sich alte Gefäße mit dicker Wandung in ziemlich reichlicher Zahl. Außerdem sieht man in den der Narbe benachbarten Bezirken der Spongiosa, sowie an ihren beiden Enden unzählige neugebildete und einige alte Blutgefäße. Es ist nicht auffallend, daß die Stelle des Präparates, die der oberen Seite des Halses entspricht, besonders reich mit Gefäßen versorgt ist. Wir haben darauf hingewiesen, daß die Mehrzahl der Gefäße an der oberen und vorderen Wand der subkapitalen Region des Schenkelhalses eintritt. Von einem intermediären Callus ist an diesem Präparat nichts zu sehen. Ebensowenig ist eine Beteiligung der Kapselumschlagstelle zu verzeichnen. Es fehlt also jede äußere Callusbildung.

Die unvollkommene Einkeilung von subkapitalen Frakturen konnten wir in zwei Fällen studieren, einmal 9 Wochen, das andere Mal 5 Wochen nach der Verletzung. In beiden Fällen nach einem Fall auf die rechte Hüfte entstanden. Horizontalschnitte durch die Femurepiphyse orientieren am besten über die Verhältnisse. Im ersteren Falle ist das laterale Fragment in toto nach vorne verschoben und der Schenkelkopf ist nach hinten und unten umgebogen. Die Corticalis des Halses ist hinten mit scharfer Spitze in die Spongiosa des Kopfes eingekeilt, während die vordere Corticalis das vordere Niveau des Schenkelkopfes überragt und wie ein Sporn vorspringt. Der Hals ist zum größten Teile resorbiert. Die Fraktur ist vorne fibrös geheilt, in der hinteren Hälfte des Halses findet sich eine 1—2½ mm breite Diastase. (Fig. 6.) [1])

Im Röntgenogramm liegen Trochanterspitze und Femurkopf in einer Höhe (Coxa vara). Der Schenkelhals ist tief in die Spongiosa des Kopfes eingetrieben. Ein etwas dichterer Schatten weist auf die Bruchstelle hin. Vor dem Rest des Adamschen Bogens liegt ein schmaler dunkler Schatten (Diastase). Die Röntgenaufnahme eines Horizontalschnittes durch die obere Femurepiphyse zeigt im Hals eine großmaschige Spongiosa. Die vordere fibröse Vereinigung der Bruchstücke ist durch einen gleichmäßigen Schatten deutlich gegen das umgebende Spongiosagewebe abgesetzt. Die Dislokation des Kopfes ist gut zu erkennen. Hinten ist die Halscorticalis in die Kopfspongiosa eingetrieben. Die erwähnte Diastase ist zu sehen.

---

1) Die Figur ist der Arbeit von Fritz König, Über die Berechtigung frühzeitiger blutiger Eingriffe bei subcutanen Knochenbrüchen, entnommen. Langenbecks Archiv, Bd. 76.

Über die Heilungsvorgänge orientieren uns Präparate der ganzen Frakturstelle, die an dem Horizontalschnitt (Fig. 6) ausgesägt wurde.

Die Schnitte zeigen bei mikroskopischer Betrachtung die Heilung der Fraktur in der vorderen Hälfte des Schenkelhalses. Ein an neugebildeten

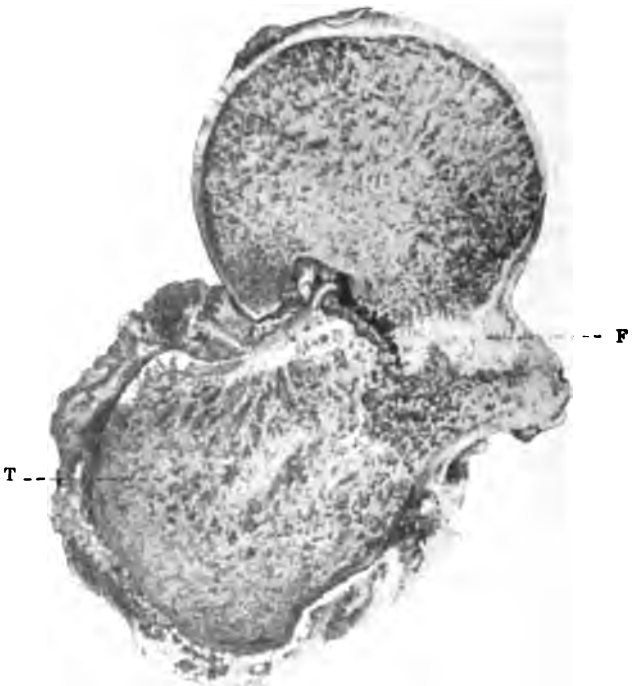

Fig. 6.
Mediale Schenkelhalsfraktur.
T = Trochanter, F = Fraktur.

Gefäßen außerordentlich reiches, sehr kernhaltiges Bindegewebe zieht kontinuierlich vom Femurkopf auf den Schenkelhals hinüber. Von diesem (am Kopfteil) makroskopisch 2 mm breiten bindegewebigen Streifen scheint der fibröse Callus auszugehen, der vorne 5—6 mm breit ist und sich nach der Mitte des Schenkelhalses verschmälert. Zu beiden Seiten dieser Narbe liegt die Spongiosa des Kopfes und des Halses. In der hinteren Hälfte des Schenkelhalses sieht man die breite Diastase der Fragmente. Durch eine reichliche Knochenneubildung hat sich die Markhöhle des Schenkelhalses abgeschlossen. Dem jungen Knochengewebe ist hier überall Binde-

gewebe vorgelagert, das von dem Sporn der Corticalis in die Diastase eintritt. Die hintere Corticalis dringt nämlich mit einem spitzen Sporn in die Kopfspongiosa hinein. Diese zeigt aber dem Sporn gegenüber einen vollkommenen Abschluß durch einen Saum von osteoidem und Knochengewebe, das auf der Außenseite vollkommen abgeglättet ist und eine Aushöhlung zeigt, in die die spitze Corticalis genau hineinpaßt; Bindegewebe ist dem jungen Knochen nirgends vorgelagert. Die weitere Untersuchung der beiden Seiten der Diastase legt den Gedanken nahe, daß auch in der hinteren Hälfte des Schenkelhalses eine, wenn auch vielleicht etwas lockere Vereinigung der Bruchstücke bestanden hat, die späterhin wieder gelöst wurde. (Die Patientin bekam während des Krankenlagers ein Delirium, dem sie erlegen ist.) Andererseits ist es aber auch möglich, daß gerade dort, wo der nach Zerreißung oder Ablösung der Kapsel, besonders des eingeschlagenen Teiles derselben wahrscheinlich mangelhaft ernährte Sporn der hinteren Corticalis dem neugebildeten und abgeglätteten Knochenwall des Kopffragments gegenüberstand, die Chancen zur bindegewebigen oder knöchernen Heilung recht ungünstige waren. Der Sporn der hinteren Corticalis zeigt auf seiner Außenseite eine dünne Schicht von derbfaserigem und kernarmem Bindegewebe, daß demselben anfangs noch fest anliegt, sich aber später von demselben entfernt und ununterbrochen in eine etwas breitere Bindegewebslage übergeht, die sich auf den Kopf umschlägt. Dieses ist die in die Bruchstelle hineingezogene, teilweise von der hinteren Corticalis abgerissene Gelenkkapsel. Von der Spitze der eingetriebenen Corticalis zieht ein mehrere mm breites Band von gefäßreichem Bindegewebe durch den Bereich der Diastase zu dem eigentlichen fibrösen Callus in der vorderen Halshälfte. Unterhalb dieses Bandes, das also in der hinteren Hälfte des Schenkelhalses dessen Markhöhle zunächst der Diastase abschließt, liegt eine Schicht von osteoidem Gewebe in teilweise geflechtartiger Anordnung, dessen Entstehung aus dem Mark, sowie von dem vorgelagerten Bindegewebe gut zu erkennen ist. An diesem neugebildeten Knochengewebe inserieren die Fasern des bindegewebigen Überzugs in der bekannten Weise. Das Mark der Spongiosa von Kopf und Hals ist ein ziemlich zellreiches Fettmark, in dem Knochenbälkchen mit deutlichem Osteoblastensaum und vereinzelten Howshipschen Lakunen liegen.

In das an der Vorderseite der Femurepiphyse Kopf und Hals kontinuierlich überziehende Band sind quergetroffene Fasern bes. in der subkapitalen Region des Halses eingeflochten, die in der Kapsel zirkulär um den Hals verlaufen müssen (Zona orbicularis). Im Halsabschnitt läßt sich der Übergang einiger Bezirke des bindegewebigen Überzugs in Knorpelsubstanz verfolgen. Und dort, wo hyaliner Knorpel am reichlichsten entwickelt ist, fehlt die vordere Corticalis, und man gewinnt weiterhin den Eindruck, als ob die Knorpelzellen von den Stellen, wo die Corticalis vollständig fehlt, unter die noch erhaltene Corticalis vordringen, denn man sieht subcortical gelegene Knorpelzellen. Des weiteren wird die Corticalis an der Oberfläche von Knorpelzellen bezw. Chondroblasten gleichsam angenagt. In dem bindegewebigen Überzug liegt etwa der Mitte der Narbe entsprechend ein langes altes Knochenbälkchen, das wie angefressen erscheint. In seinen Lakunen sieht man einige Osteoklasten. Das Bindegewebe seiner nächsten Umgebung fällt durch seinen Zellreichtum auf.

Wir haben wohl einen Rest der Corticalis vor uns. Mit dem bindegewebigen Überzug an der vorderen Seite des Halses steht der fibröse Callus, der zu einer festen Vereinigung der beiden Fragmente in der vorderen Halshälfte geführt hat, in enger Beziehung. Eine scharfe Grenze zwischen beiden ist nicht zu sehen, auffallend ist nur der Gefäßreichtum des bindegewebigen Überzuges im Vergleich zu der spärlichen Gefäßversorgung der eigentlichen Narbe.

Die Narbe besteht aus einem kernreichen, ziemlich zarten Bindegewebe, das von einigen jungen Kapillaren unterbrochen wird, sonst eine fast lückenlose Fläche bildet. Nach der Markhöhle der beiden Fragmente zu fasert sich das Gewebe etwas auf und schickt hier wieder feine, zum teil geschlängelt verlaufende Fasern zu den alten Spongiosabälkchen sowie zu der an dieser Stelle neugebildeten Knochensubstanz. An einigen Stellen laufen die Fasern weit in das Markgewebe hinein, wobei sie von einem Knochenbälkchen zum anderen ziehen. In einigen Bezirken ist der Bindegewebsreichtum im Mark so ausgesprochen, daß man hier von einem fibrösen Markgewebe reden muß. Die Narbe zeigt beiderseits in ihren Randpartien eine ausgedehnte Neubildung von Knochensubstanz. Nur an einem Punkte in der Mitte der Narbe sieht man einen kleinen Herd von osteoidem Gewebe. Am Rande lassen sich alle Stadien und Arten der Knochenneubildung verfolgen. Das Zentrum der neuen Knochenbälkchen ist an einigen Stellen schon verkalkt. An ihrem Rande und in ihrer Umgebung finden sich massenhafte Osteoblasten. Vorgänge der Knochenresorption fehlen hier. Frei im fibrösen Gewebe der Narbe, aber auch den osteoiden Geflechten angelagert, sieht man besonders auf der Kopfseite der Narbe große Flächen von Knorpelsubstanz, deren Entstehung aus dem Bindegewebe gut zu sehen ist. An einem Punkte dieser hyalinen Knorpelfläche ist die Verwandlung des Knorpels in Knochen durch Metaplasie zu erkennen. Etwa in der Mitte der Präparate erscheint ein großer Herd von chondroider Substanz gleichsam auseinander gerissen, weiter nach hinten liegen osteoide Bälkchen, die den gleichen Befund aufweisen. Wir müssen auf Grund dieser Befunde annehmen, daß auch in der hinteren Hälfte des Halses ursprünglich eine Vereinigung der Fragmente erfolgt war, die (bei dem Ausbruch des Deliriums) auseinander gerissen wurde. Eine Ausnahme erleidet die Stelle, wo die Halscorticalis in die Kopfspongiosa eingekeilt war. Hier hinderten vor allem interponierte Kapselteile die Vereinigung der Corticalis mit der spongiösen Substanz des Kopfes. Im Mark und in dem Narbengewebe findet man allenthalben gut gefärbte rote Blutzellen.

Bei einer 5 Wochen nach der Verletzung an schwerer Darmphthise verstorbenen 56jährigen Patientin handelt es sich um eine rechtsseitige intrakapsuläre Schenkelhalsfraktur, die nach einem Fall auf die Hüfte entstanden war. In der ganzen Femurdiaphyse findet sich ein gelatinöses rotes Mark. Die Spongiosa erscheint schon makroskopisch auffallend großmaschig. Kopf und Trochanterspitze stehen in einer Höhe. Der Kopf ist nach hinten-unten umgebogen. Die hintere Halscorticalis ist in die Spongiosa des Kopfes

eingetrieben. Vorne springt die Corticalis mit scharfer Spitze vor. Der Kapselüberzug scheint vorne erhalten zu sein. Oben ist die Bruchstelle von ganz intaktem, sehnig glänzendem Gewebe überzogen. Hinten sind Kapselteile in die Kopfspongiosa hineingezogen. Im Röntgenogramm erscheint der Hals gleichmäßig in den Kopf eingetrieben. Dieser sitzt pilzhutförmig auf dem Schenkelhals. Der Kopf ist mit seiner lateralen Umrandung kaum 1 cm von der Linea intertrochanterica entfernt. Der Trochanter minor ist unscharf begrenzt, der ganze Knochen erscheint hochgradig atrophisch, in dem nicht eingekeilten Teile des Schenkelhalses fehlt jede Knochenstruktur, man sieht einen gleichmäßigen Schatten. Über das Stadium der Heilung läßt sich nichts aussagen. Das Skiagramm eines Horizontalschnittes durch die ganze Femurepiphyse zeigt die Rarefikation des Knochengewebes im Schenkelhals. Die Spongiosa besteht aus großen Maschen, die cystenartig aussehen. Von einer Corticalis ist nichts mehr zu bemerken. Der Knorpelüberzug des Kopfes ist kaum angedeutet. Auf der Vorderseite sieht man zwischen dem Femurkopf und der ausgetriebenen vorderen Halscorticalis einen tiefen Defekt. Die Knochenatrophie ist mit dem hochgradigen Marasmus der Patientin in Beziehung zu setzen, die Fraktur kann mithin den pathologischen Frakturen zugerechnet werden.

Bei der Aufnahme ins Krankenhaus, 14 Tage nach der Verletzung, klagte die Patientin die zu Fuß ins Krankenhaus gekommen war, über geringe Schmerzen in der rechten Hüfte, die Bewegungen im Hüftgelenk waren frei und nur wenig schmerzhaft.

Zur histologischen Untersuchung wurde von einem Horizontalschnitt durch die Femurepiphyse die Frakturstelle ausgesägt. An der Bruchstelle findet sich ein weiches, blutreiches Gewebe. Der Hals ist an seiner vorderen (vorspringenden) Seite von einer Schicht längsverlaufender kernarmer Bindegewebsfasern überzogen, nur in einem bogenförmigen Bezirk an der Frakturstelle fehlt dieser Überzug, im lateralen Teil des Kopffragmentes ist er wieder zu sehen. Das Bindegewebe (Kapselumschlagstelle) grenzt an den meisten Stellen mit ziemlich scharfer Linie an die auffallend schmale Corticalis des Halses. An anderen Stellen ist die Begrenzungslinie deutlich gezackt, hier zeigt die Corticalis auf der Außenseite lakunäre Auszackungen. An der Bruchstelle fehlt die Corticalis. Zwischen dem Bindegewebsüberzug und der Corticalis bemerkt man an einigen Punkten, der Corticalis anliegend, Zellanhäufungen, die an die Cambiumschicht des Periosts erinnern. Hier findet eine nicht sehr umfangreiche Knochenneubildung statt, junges Markgewebe findet sich in der Umgebung der Knochengeflechte, die der Corticalis unmittelbar anlagern. Die Fasern der bindegewebigen Schicht sind in der Nähe der Corticalis

im ganzen kernreicher. Dort, wo im Bereich der Frakturstelle die Corticalis geschwunden ist und der Bindegewebsüberzug fehlt, sieht man in dem freiliegenden Markgewebe eine reiche Neubildung von Bindegewebe. Das Mark zeigt hier fibrösen Charakter. In diesem jungen und zarten Bindegewebe sieht man den Beginn der Knochenneubildung. Die Umgebung der Bindegewebszellen erscheint homogen durch Imprägnation des Gewebes mit Kalk, die Zellen werden gezackt, sie liegen unregelmäßig angeordnet in der homogenen Zwischensubstanz. Aber auch Anhäufungen von Osteoblasten sind hier zu sehen, deren knochenbildende Tätigkeit wahrzunehmen ist. Osteoides Gewebe und fertiger Knochen liegen nahe beieinander, so zwar, daß die Hälfte eines Knochenbälkchens bereits verkalkt, der übrige Teil noch unverkalkt ist. Die alten Bälkchen besitzen einen lückenlosen Osteoblastenbelag. An ihren freien Enden, sowie auf ihren Seitenflächen entsteht durch Vermittelung der Osteoblasten neuer Knochen, der gegen die alte Knochensubstanz scharf abgegrenzt ist. Man sieht ferner, wie einige in der Mitte auseinander gebrochene Knochenbälkchen durch junges Knochengewebe wieder zusammengekittet werden. Die auf den Längsseiten der Spongiosabälkchen aufsitzenden neuen Knochensprossen treiben mit spitzen Enden einander entgegen, an einigen Stellen haben sie sich fast erreicht. Der Vorgang erinnert an die Bildung von Kapillargefäßen. Die jungen Knochenbälkchen zeigen in ihrer Anordnung das Bild, das die fertige Spongiosa bietet. Diese ersten Heilungsvorgänge finden sich nur in den vordersten Bezirken der Bruchstelle. Weiterhin nach der Mitte des Halses zu bemerkt man in dem fibrösen Markgewebe große Zellen mit körnigem Protoplasma und kleinem Kern in sehr reicher Menge. Von spongiöser Knochensubstanz ist nichts zu sehen. Hie und da erscheint der spätere Knochen im Bindegewebe skizziert. Die Knochenneubildung ist aber nicht auf die Frakturstelle allein beschränkt. So findet sich bereits voll entwickelter Knochen auf der Innenseite der Corticalis, vor allem aber zu beiden Seiten der an der Frakturstelle sich bildenden bindegewebigen Vereinigung der Fragmente, wo das junge Knochengewebe den alten Spongiosabälkchen angelagert ist. Die Heilung schreitet von vorne nach hinten fort, vorne müssen die Bedingungen günstiger sein. In der ganzen Femurepiphyse findet sich ein blutreiches Mark mit großen Fettzellen, die von den großen protoplasmareichen Zellen, denen wir an der Bruchstelle begegneten, umsäumt sind.

Die Heilung war am weitesten fortgeschritten bei einer medialen Fraktur, die von Herrn Prof. König[1]) 8 Tage nach der Verletzung genäht wurde.

Bei dem 70jährigen Manne, der eine rechtsseitige intrakapsuläre Schenkelhalsfraktur erlitten hatte, wurden von dem Hueterschen Resektionsschnitt aus die Fragmente richtig gestellt, und dann zwei Aluminiumbronzedrähte an der Vorderseite durch die überknorpelte Gelenkfläche des Kopfes und den Hals gelegt. Der umgeschlagene Teil der Kapsel wurde an der vorderen Seite des Halses durch mehrere Seidenknopfnähte iso-

1) l. c.

liert vereinigt. Außerdem wurde die vordere freie Wand der Kapsel wieder vernäht. Nach 4 Wochen konnte Patient das Bein frei in der Hüfte erheben, nach 2 weiteren Wochen stand er auf und machte Gehversuche. Mehrere Monate nach der Operation starb Patient an Lungentuberkulose. Bei der Sektion wurde festgestellt, daß die Gelenkkapsel lückenlos den Kopf umgab, eine Verschiebung des Halsteiles gegen den Kopf war auch an dem herausgenommenen Präparat nicht mehr möglich, doch machte es, wenn man mit Gewalt an demselben rüttelte, den Eindruck, „als ob in irgend einer nicht erkennbaren Richtung minimale Wackelbewegungen beständen." Von den Aluminiumbronzedrähten war weder am Kopf noch an dem Hals etwas zu sehen. Ein frontaler Sägeschnitt durch das Präparat zeigt vorne feste Vereinigung der Fragmente. Wackelbewegungen sind hier nicht möglich. Hinten besteht eine $^1/_2$ cm breite vollständige Nearthrose und es scheint als ob sich hier die Kapsel auf das laterale Fragment gelegt hätte, dessen höckerige Bruchfläche von einem festen, glatten Bindegewebe überzogen ist. Die Bruchfläche des Kopfes ist elfenbeinglatt mit Vertiefungen, die den Vorsprüngen am Halsfragment entsprechen. Es ist aber auch möglich, daß sich der bindegewebige Überzug auf dem lateralen Fragment neugebildet hat, wie wir das bei anderen medialen Frakturen sahen. Im Röntgenbild sieht man deutlich die beiden Drähte. Der stark verkürzte Hals erscheint gleichmäßig in den Kopf eingetrieben. Der Kopf sitzt ihm pilzhutförmig auf. Der Adamsche Bogen ragt mit spitzem Sporn in die Spongiosa des Kopfes. Auf diesem Sporn stehen die Trajektorien, die ehemals die Fortsetzung des Adamschen Bogens bildeten, fast senkrecht.

Die feste fibröse Narbe, die den Kopf mit dem Hals vereinigt, erscheint in den mikroskopischen Präparaten mehrere mm breit. Die Begrenzungslinie des keilförmig in den Kopf eingetriebenen Schenkelhalses zeigt in den verschiedenen Sägeschnitten verschiedene Form, somit ist auch die ganze Narbe von verschiedener Beschaffenheit.

Die Spongiosa von Kopf und Hals zeigt spärliche schmale Knochenbälkchen eingelagert in ein zellarmes Fettmark. An der Frakturstelle ist der Gelenkknorpel unregelmäßig, zackig begrenzt, bindegewebige Elemente finden sich zwischen den einzelnen Zacken und dringen in den Knorpel ein. Reste von alter Knorpelsubstanz liegen als homogene schollige Massen ohne Knorpelzellen im Bindegewebe an dieser Stelle eingebettet. Eine bindegewebige Schicht greift an der Frakturstelle auf den Knorpelüberzug des Schenkelkopfes und zieht eine Strecke weit darüber hin. An der Grenze zwischen Bindegewebe und Knorpel ist letzterer aufgefasert. Die Knorpelzellen des Gelenkknorpels sind an der Oberfläche schmal, eine Kapsel fehlt ihnen meistens, in der Tiefe dagegen sieht man große Knorpelzellen mit deutlichen Kapseln. Gegen den subchondralen Knochen ist der Gelenkknorpel durch eine unregelmäßige lakunäre Linie begrenzt. Hier finden sich Reste verkalkter Knorpelgrundsubstanz. Das Mark des Schenkelhalses ist ungeheuer gefäßreich. Die zelligen Elemente sind hier reichlicher als in der Kopfspongiosa, den Markzellen sind massenhaft rote Blutzellen beigemischt. In der Nähe der Narbe findet sich fibröses Markgewebe, es besteht aus ganz zarten Bindegewebsfasern, die vielfach kernlos sind und nur vereinzelt längliche schmale Kerne zeigen. Mark-

zellen finden sich hier in geringer Zahl, in dem fibrösen Mark liegen zarte Gefäße mit zartem Endothel. Die eigentliche Narbe besteht aus einem ziemlich kern- und gefäßreichem Bindegewebe, in dem einige teils größere, teils kleinere Fettzellen anzutreffen sind. Auffallend große zartwandige Gefäßlumina sind zu sehen. In dem Narbengewebe liegen einzelne alte Knochenbälkchen, die auf allen Seiten angenagt sind. Zu beiden Seiten der Narbe findet eine ziemlich reiche Knochenneubildung statt. Der junge Knochen ist appositionell, d. h. den alten Knochenbälkchen anliegend, entstanden, er liegt aber auch frei im Narbengewebe, rings von zarten Bindegewebsfasern umgeben. Zwischen alter und neuer Knochensubstanz ist häufig eine lakunäre Grenzlinie zu sehen. Die alten Knochenbälkchen zeigen dort auf ihrer der Narbe zugewandten Seite einen kontinuierlichen Saum von Osteoblasten, während sie in den fibrösen Markbezirken nur einen feinen Endothelsaum aufweisen. Im vorderen Drittel des Halses ist die Knochenneubildung eine so reichliche, daß man fast von einer knöchernen Heilung reden kann. In den Schnitten ist der Zusammenschluß des Knochengewebes ganz vorne im Halse ein so fester, daß hier die knöcherne Heilung, allerdings vorläufig mit einem großen Aufwand von Material, erreicht ist. (Tafel IV, Fig. 2.) Ein breiter, sehr gefäßreicher bindegewebiger Streifen zieht sich kontinuierlich vom Gelenkknorpel des Kopfes über die Frakturstelle hinweg auf den Hals hinüber. In diesem Streifen sieht man große Inseln neugebildeter Knorpelsubstanz, die nach dem Inneren des Halses zu durch Metaplasie in Knochengewebe verwandelt werden. In dem neugebildeten Knochen sieht man Reste von verkalkter Knorpelgrundsubstanz, die an der Blaufärbung mit Hämatoxylin sehr leicht zu erkennen sind. Das junge Knochengewebe ist geflechtartig angeordnet und grenzt an mehreren Punkten unmittelbar an alte Knochenbälkchen. Weiter nach der Mitte des Halses zu liegen den Längsseiten der alten Knochenbälkchen breite Inseln von hyalinem Knorpelgewebe an, in die gefäßhaltiges junges Bindegewebe eindringt und in der mehrmals geschilderten Weise (endochondrale Verknöcherung) den Knorpel in Knochengewebe überführt. In dem osteoiden Gewebe sind chondroide Zellen noch deutlich an ihrer charakteristischen Tingierung mit Hämatoxylin zu erkennen. Wo aus dem Knorpel schon Knochen entstanden, grenzt letzterer mit scharfer Linie an die alten Spongiosabälkchen. Reste alter Knochenbälkchen werden von osteoidem Gewebe allseits umfaßt, der alte Knochen zeigt Lakunen, Haverssche Kanäle und ist dadurch, von der Färbung ganz abgesehen, von dem jungen Knochen leicht zu unterscheiden. Wir finden schließlich breite Knochenflächen, begrenzt von alten Spongiosabälkchen, denen der junge Knochen anliegt. Die Verknöcherung erfolgt hier auf endochondralem Wege, kleine Markräume haben sich schon ausgebildet. Regressive Vorgänge zur Fortschaffung des reichlichen Bildungsmateriales haben noch nicht eingesetzt. In der Umgebung der Knochenplatten liegt das fibröse Narbengewebe, in dem immer weiter nach der Tiefe des Halses zu Knorpel sich entwickelt. In der Mitte des Halses sieht man zu beiden Seiten der Narbe beginnende Knochenneubildung.

Die Heilung der medialen Schenkelhalsfrakturen vollzieht sich mit einem geringen Aufwand von Heilungsmaterial, das fast aus-

schließlich von der Spongiosa der beiden Fragmente geliefert wird; die Heilungsvorgänge sind in der Halsspongiosa reichlicher und ausnahmslos weiter vorgeschritten als in der des Kopfes. Der von dem derben Kapselgewebe (dem umgeschlagenen Teil der Kapsel) gelieferte Callus ist so gering, daß er für die Vereinigung der Fragmente bedeutungslos ist. Wir können um so weniger mit diesem äußeren Callus rechnen, da die medialen Frakturen so häufig durch ausgedehnte Zerreißungen von Kapselteilen kompliziert sind. Der umgeschlagene Teil der Kapsel wird bei dem Bruch zuerst zerrissen, vielfach von den spitzen Bruchenden (Corticalis) direkt durchspießt. Bei der unvollkommenen Einkeilung der Fragmente werden auf der Hinterseite des Halses Kapselteile mit der Corticalis in die Kopfspongiosa verlagert. Sie stehen der Heilung hindernd im Wege; dazu kommt, daß der Sporn der Corticalis in dem spongiösen Gewebe des Femurkopfes schlecht Halt finden kann. Die Interposition von Kapselteilen zwischen die Bruchenden ist einer der wichtigsten Gründe für das Ausbleiben der Heilung bei den intrakapsulären Brüchen. Die von uns untersuchten Fälle waren, von den Nearthrosen abgesehen, ausschließlich in der vorderen Hälfte des Halses besser geheilt, vielfach war auch nur vorne die Heilung eingetreten, während in der hinteren Halshälfte die Bruchstücke mit ihrer abgeschlossenen Spongiosa deutlich klafften.

Als ein wertvolles Hilfsmittel zur Fixierung der Fragmente müssen wir die operative Vereinigung der Bruchenden mit Drahtnähten bezeichnen in der Weise, wie sie von König in der mehrfach zitierten Arbeit auf Seite 772 ff. angegeben wird. Die Operation macht es möglich, interponierte Weichteile aus dem Bruchspalt zu entfernen, sie erlaubt exakte Gegenüberstellung der Bruchstücke, und feste Vereinigung derselben in richtiger Stellung. Zerrissene Kapselteile können genäht werden. Senn[1]), der bei Versuchstieren subkutane intrakapsuläre Schenkelhalsfrakturen erzeugte, erzielte knöcherne oder wenigstens ganz kurze ligamentöse Vereinigung der Fragmente, wenn er mit einem Metall- oder Elfenbeinnagel die Bruchstücke fixierte. In Ausnahmefällen blieb die Heilung aus. Ito und Asahara[2]) haben bei Hunden nach Eröffnung der Gelenkkapsel intrakapsuläre Frakturen erzeugt. Die unvollkommenen

1) l. c.

2) Ito und Asahara, Beitrag zur Frage über die operative Behandlung der intrakapsulären Schenkelhalsfrakturen. Diese Zeitschrift, Bd. 78.

Brüche heilten fest. Die vollkommenen waren einmal (in 5 Fällen) von solider Vereinigung gefolgt, ohne daß die Fragmente fixiert worden waren. Von 15 mit Knochennahtanlegung behandelten Fällen starben 5 an Infektion, bei den übrigen 10 war nach 111 Tagen keine Heilung erfolgt. Zwischen den Bruchflächen bestand keine Verbindung. Das funktionelle Resultat soll aber ein gutes gewesen sein. Die lateralen Schenkelhalsbrüche mit ihren häufig mehrfachen Bruchlinien verbieten jeden operativen Eingriff. Nagelungen können nur bei ganz besonders günstigen Fällen angewandt werden, hier hat die Natur aber gewöhnlich schon für eine genügende Fixierung (Einkeilung) gesorgt. Die günstigen Resultate, die Bardenheuer[1]) mit seiner Extensionsbehandlung erzielt, fordern, daß diese Behandlungsweise allen anderen vorgezogen wird.

Meinem hochverehrten Chef, Herrn Prof. Fritz König, möchte ich auch an dieser Stelle meinen Dank aussprechen für die Überlassung seines wertvollen Sammlungsmaterials sowie für das Interesse, das er dieser Arbeit entgegengebracht hat.

Erklärung der Abbildungen im Text und auf Tafel IV.

Fig. 1 u. 2. Frontalschnitt durch eine eingekeilte, basale Schenkelhalsfraktur (8 ½ Monate nach der Verletzung). Bindegewebige Vereinigung der Fragmente. Verschiedene Form des Keiles. Fig. 1 im vorderen, Fig. 2 im hinteren Drittel des Halses.

Fig. 3. Lateraler eingekeilter Schenkelhalsbruch. a) Langgestreckte Callusmassen auf der Außenseite des Femurschaftes. b) Stützcallus in der Gegend des Trochanter minor mit Knorpelüberzug. Der Keil hat die äußere Corticalis durchbrochen.

Fig. 4. Zertrümmerungsbruch der Trochanterregion des Schaftes. a) Callus wie in Fig. 3, b) Trochanter minor in Callusmassen.

Fig. 5. Dreifacher Bruch der Trochanterregion (Y-Fraktur, Kocher). a) Schaftfragment, b) die ausgebrochenen Trochanteren, c) Kopf und Hals.

Fig. 6. Subkapitale Schenkelhalsfraktur mit unvollkommener Einkeilung, T = Trochanter, F = fibröse Vereinigung der Fragmente an der Frakturstelle. Horizontaler Sägeschnitt durch die obere Epiphyse. (Aus v. Langenbecks Arch. f. klin. Chir., Bd. 76, Aufsatz von König.)

---

1) Bardenheuer und Graessner, Die Technik der Extensionsverbände. Stuttgart, Enke 1905.

Tafel IV, Figur 1. Basale Schenkelhalsfraktur mit Einkeilung (zu Fig. 1). T = Trochanterspongiosa, F = fibröse Vereinigung der Fragmente, H = Spongiosa des Halses. Charakteristische Insertion der Bindegewebsfasern an der alten Spongiosa und den neuen Knochenbälkchen. Verlauf der Fasern im Mark. Hämatoxylin, van Gieson. Schwache Vergrößerung. Siehe Text.

Tafel IV, Figur 2. Mediale genähte Schenkelhalsfraktur (Prof. König): Horizontalschnitt durch die obere Femurepiphyse. Die Frakturstelle in der vorderen Hälfte des Halses. Links Hals (H), rechts Kopf (K). Reichliche Knochenneubildung von der Halsspongiosa aus. Den alten Knochenbälkchen mit lamellöser Schichtung und Haversschen Kanälen (l) sind große Inseln von hyalinem Knorpel angelagert. Endochoronale Verknöcherung. Beginnende knöcherne Vereinigung der Fragmente, N = Narbe, a = altes Knochenbälkchen der Halsspongiosa, auf der einen Seite desselben die gefäßreiche Narbe, auf der anderen fibröses Mark. Hämatoxylin, van Gieson. Schwache Vergrößerung, Siehe Text.

XX.

Aus dem pathologischen Institut zu Genf.
(Professor Askanazy.)

Über Peritonitis mit schwer erkennbarem Ausgangspunkt.

Von

Dr. Rudolf Oppenheimer,
ehem. Assistenten des Institutes.

Neben der großen Zahl akuter Peritonitiden, welche offensichtlich auf eine Infektion von seiten benachbarter Brust- oder Bauchorgane zurückzuführen sind, und demnach hinsichtlich ihres Entstehungsmodus keine Schwierigkeiten bieten, bleibt noch eine Minderzahl von Fällen, deren Ursprung nicht so vollkommen geklärt ist. Für diese Formen kommen zwei Möglichkeiten in Betracht: Entweder es besteht im Körper noch ein Infektionsherd, der aber räumlich vom Bauchfell so weit entfernt liegt, daß ein direktes Übergreifen der Erkrankung auf dasselbe unmöglich ist, oder die Peritonitis stellt bei dem Fehlen jeglicher weiterer Organveränderung den einzig nachweisbaren Erkrankungsprozeß im Organismus dar. Für die erste Form, welcher die im Verlaufe des Gelenkrheumatismus und Skorbut auftretenden Peritonitiden zuzuzählen wären, haben namhafte Autoren ein Zustandekommen auf hämatogenem Wege angenommen, indem einzelne durch den Blutstrom in das Bauchfell verschleppte Mikroben die Entzündung des letzteren veranlassen sollen. Die zweite Kategorie wird repräsentiert durch die vielumstrittene „primäre idiopathische Peritonitis", bei der angeblich Infektionserreger durch die anatomisch unveränderten weiblichen Genitalien oder die Darmwand in das Bauchfell gelangen. Ein Teil der in solchem Sinne interpretierten Fälle betrifft lediglich klinische Beobachtungen und kann daher überhaupt nicht als Gegenbeweis gegen eine Infektion per contiguitatem gelten. Denn

das Vorhandensein kleinster Leberabszesse oder vereiterter Mesenterialdrüsen entzieht sich beispielsweise vollkommen der klinischen Beobachtung. Aber selbst bei der anatomischen Untersuchung können kleine Primärherde wie perforierte Darmdivertikel oder anatomisch geringfügige Entzündungen des weiblichen Genitaltraktus leicht übersehen werden. So konnte (nach freundlicher Mitteilung des Herrn Prof. Askanazy) bei kleinen Mädchen in Fällen von anscheinend primärer Peritonitis mikroskopisch eine Streptokokken-Endometritis und -Salpingitis nachgewiesen werden. Und Grawitz[1]), der sämtliche in den Sektionsprotokollen der Charité angeführten Fälle von idiopathischer Peritonitis — von 867 Peritonitiden trugen nur 13 diese Diagnose — einer kritischen Sichtung unterwarf, ließ keinen derselben als einwandfrei gelten. Welche Vorsicht — um nicht zu sagen, welche Skepsis — daher gegenüber der Annahme einer direkten hämatogenen oder primären Infektion des Bauchfelles auch dann am Platze ist, wenn selbst bei der Autopsie ein Ausgangspunkt nicht sogleich zutage tritt, das beweisen nachfolgende zwei Fälle, die im hiesigen Institute zur Sektion kamen.

I.

J. D., 51 Jahre, wurde am 21. X. 1905 der medizinischen Klinik (Prof. Bard) mit den typischen Symptomen eines Magencarcinoms überwiesen. Nachdem sich oberhalb des Nabels ein etwa mandarinengroßer gut beweglicher Tumor nachweisen läßt, wird Pat. auf die chirurgische Abteilung verlegt.

20. XI. 1905. Operation (Prof. Girard). Nach Incision in der Medianlinie erscheint in der Pylorusgegend ein harter Tumor, der die Größe einer Orange besitzt und sich bis zum Pankreas erstreckt. Pylorektomie Billroth II, Gastroenterostomie nach Hacker; Murphyknopf, Seidennähte, Drainage.

22. XI. Pat. trinkt heimlich $^1/_2$ l Cognac, der ihm in das Krankenhaus eingeschmuggelt wurde.

24. XI. Pat. steht unerlaubterweise auf. Zur Rede gestellt, springt er mit einem Satz in sein Bett. Trotzdem sieht die Wunde sehr gut aus.

7. XII. Fäden werden aus der reaktionslosen Wunde entfernt.

9. XII. Pat. wird nach der medizinischen Abteilung zurückverlegt.

In der Folgezeit fühlt sich Pat. andauernd wohl. Er ißt mit gutem Appetit und hat nach seiner Angabe weder Schmerzen im Magen, noch ein Gefühl der Schwere, auch kein Erbrechen mehr. Wunde gut vernarbt. Temperatur stets normal.

27. XII. Nachmittags klagt Pat. über einen vagen Schmerz in der

1) Charité-Annalen, Bd. XI.

linken Schulter, der längs der linken Seite bis in die Fossa iliaca ausstrahlt. Er fröstelt und legt sich um 4 Uhr zu Bett. Bei der Abendvisite macht der Kranke einen schwerkranken Eindruck. Temp. 40°. Untersuchung ergibt keine Anhaltspunkte.

28. XII. Abendtemperatur 40,1. Untersuchung ergibt an den Lungen und am Herzen nichts Anormales. Abdomen weich, auf Druck nicht schmerzhaft, auch nicht in der l. Seite. Stuhl regelmäßig.

31. XII. Pat. klagt über anhaltende Schmerzen im l. Arm und im Abdomen. Lungen normal. Puls kräftig und regelmäßig. Abdomen weich, bei der Perkussion tympanitischer Schall. Magengegend schmerzfrei.

1. I. 1906. Die gestern geklagten Schmerzen dauern an. Pat. sehr dyspnoisch; Bauchmuskeln stark gespannt. Puls beschleunigt, leicht unterdrückbar.

2. I. Fadenförmiger Puls. Pat. hat Angstzustände. Der herbeigerufene Oberarzt der chir. Abteilung hält einen subphrenischen oder Magenabszeß für möglich. Verlegung auf die chir. Abteilung. Incision in der Medianlinie. Man konstatiert eine diffuse, wenig intensive akute Peritonitis und außerdem zwischen Magen und Milz eine geringe Eiteransammlung, welche, da keine Perforation nachweisbar, unaufgeklärt bleibt.

Tod $^1/_2$ Stunde nach der Operation.

Bei der am 3. I. 1906 vorgenommenen Sektion findet sich im kleinen Becken etwa $^1/_4$ l dünnflüssigen Eiters. Das Bauchfell ist glanzlos und überall von Fibrin und Eiter bedeckt. Der Entzündungsprozeß ist am stärksten ausgesprochen an den in der linken Bauchseite belegenen Darmschlingen, welche untereinander verklebt sind. Derartige Verklebungen bestehen auch zwischen der linken Seite des Magens und der Oberfläche der Milz, woselbst sich eine etwas beträchtlichere, etwa 3 ccm betragende Eiteransammlung vorfindet.

Perikard und Pleura sind ebenfalls eitrig-fibrinös belegt, in beiden Pleurahöhlen je $^1/_2$ l dünnflüssigen Eiters.

Lungen zeigen keine lokalen Entzündungsherde.

Endokard ohne Besonderheiten.

Milz: geschwollen, weich, mit undeutlicher Zeichnung und blaßrotem Parenchym.

Nieren: trübe Schwellung.

Magen: der seröse Überzug des Magens ist mit einer Fibrinschicht belegt, die sich leicht abziehen läßt. Die Pars pylorica des Magens fehlt, die Magenhöhle ist mit dem Duodenum vereinigt und gegen dasselbe hin blind verschlossen. Außerdem ist eine Jejunumschlinge an der hinteren Magenwand fixiert. Die angeheftete Stelle des Jejunum ist 30 cm von der Flexura duodeno-jejunalis entfernt. Die Nahtstellen sind überall frei von Eiterung, die Wunden gut vernarbt. An der Stelle des operativ hergestellten Pylorusverschlusses besteht eine kleine Öffnung, durch welchen ein klein-erbsengroßer Kotpfropf aus dem Duodenum in das Magenlumen hineinragt. Die äußere Verbindung zwischen Magen und Duodenum erscheint aber überall intakt. Im Mageninnern $^3/_4$ l einer hellgelben, mit Schleimflocken vermischten Flüssigkeit. Schleimhaut mit glasigem Schleim bedeckt. Auf dem Schnitt erscheint die ganze Magenwand stellenweise bis zu $^3/_4$ cm verdickt, ödematös gequollen und von gallertiger Konsistenz.

Dagegen ist Eiter weder auf den zahlreich angelegten Schnittflächen nachweisbar, noch entleert sich solcher irgendwo auf Druck aus der Magenwand.

Leber: Im rechten Leberlappen ein scharf umschriebener harter Carcinomknoten.

Diagnose: Pylorektomie, Gastroenterostomia post. Starkes Ödem der Magenwand. Akute, diffuse, eitrig-fibrinöse Peritonitis. Doppelseitige eitrige Pleuritis sowie eitrige Pericarditis. Atelektase beider Unterlappen. Infektionsmilz. Trübe Schwellung der Nieren. Carcinommetastase im r. Leberlappen. Braune Atrophie des Herzens.

Die vom Kliniker gestellte Frage nach dem Ausgangspunkt der Peritonitis konnte auf Grund des vorliegenden Befundes bei der Autopsie zunächst nicht mit Sicherheit beantwortet werden. Daß dieselbe ihre Entwicklung von der Bauchhöhle aus nahm, erschien sofort sicher. Denn da sich weder im Herzen noch in der Lunge entzündliche Prozesse vorfanden, so war die frische Perikarditis und Pleuritis als durch das Zwerchfell fortgeleitet zu betrachten. In der Bauchhöhle fiel eine etwas stärkere Eiteransammlung zwischen Magen und Milz auf. Doch mußte die Frage, ob ein nach der Operation entstandener, im Anfang abgekapselter Prozeß das Peritoneum später allgemein infiziert habe, verneint werden, da sich in der Umgebung dieser Eiterung keine älteren Verdichtungen, wie „pyogene" Membran oder Verwachsungen erkennen ließen. Eine Möglichkeit wurde indessen offen gelassen: nämlich ob dem außergewöhnlich starken Ödem der Magenwand nicht eine besondere Bedeutung zukäme, zumal im übrigen Bauchraum ein entzündliches Zellgewebsödem nicht bestand. Wir wissen ja im allgemeinen, daß bei Peritonitis nicht nur die peritoneale Membran erkrankt, sondern sehr gewöhnlich auch die Nachbargewebe (Darmmuskulatur, subperitoneales Zellgewebe) an dem entzündlichen Ödem teilnehmen.[1]) In vorliegendem Falle zeigte jedoch das fast sulzige Ödem der Magenwand wesentlich stärkere Dimensionen, als die bei Peritonitis auftretenden Zellgewebsschwellungen aufzuweisen pflegen, und zog daher die besondere Aufmerksamkeit auf sich. Die Vermutung, daß der Magen den Ausgangspunkt der Infektion darstelle, wurde durch die mikroskopische Untersuchung bestätigt.

Diese ergab, daß die Verdickung der Magenwand in erster Linie bedingt war durch ein fibrinöses Exsudat, das sich zwischen

1) Vergl. Askanazy, Verhandl. d. path. Ges., Karlsbad 1902.

Schleimhaut und Muskulutur eingelagert hat und die Bindegewebsbündel der Submucosa weit auseinanderdrängt. Das Fibrin ist bald zu gröberen Balken angeordnet, meist aber bildet es feine Fasernetze, in deren Maschen nicht spärliche, aber doch isoliert gelegene, hauptsächlich polynukleäre Leukocyten vorhanden sind. In der Schleimhaut selbst ist eine Leukocytenanhäufung ebenfalls zu konstatieren, auch finden sich sowohl hier wie auch unter der Serosa Mastzellen sowie sogenannte fuchsinophile Körperchen in ziemlich reichlicher Anzahl. Die Leukocyten wandern gelegentlich in das Lumen der Drüsen ein, deren Epithel vielfach bereits abgelöst ist. Nach der Tiefe zu sind die bindegewebigen Interstitien der Muskelschicht verbreitert und von Leukocyten durchsetzt, die sich bis zur Serosa erstrecken. Stellenweise sieht man in der Submukosa sowie in den äußeren Schichten der Muskularis dichtere Leukocytenanhäufungen, in deren Bereich die fibrilläre Grundsubstanz eingeschmolzen ist. Es sind dies vereinzelte kleine Abszeßherdchen, welche für die Auffassung der akuten diffus entzündlichen Infiltration wichtig erscheinen. Der Serosa selbst sitzt eine dünne Lage baumförmig verästelten Fibrins auf.

In bakteriologischer Hinsicht ist zu bemerken, daß aus der Milz durch Kultur Streptokokken gewonnen wurden. In den Magenschnitten waren die Kokken nicht sehr reichlich, sie lagen zum Teil intracellulär.

Das bisher beschriebene Aussehen der Magenwand weicht nicht wesentlich von dem Bilde ab, welches die nächste Umgebung der Operationswunden zeigt. Nur daß hier die leukocytäre Infiltration gegenüber dem fibrinösen Exsudat etwas mehr in den Vordergrund tritt und sich das Bild einer Phlegmone deutlicher ausspricht.

Mikroskopische Diagnose: Gastritis sero-fibrinosa bezw. sero-purulento-fibrinosa.

Bei epikritischer Betrachtung des Falles ist zunächst der klinische Verlauf auffallend. Der Patient, der sich bereits zwei Tage nach zwei an ihm ausgeführten schwerwiegenden operativen Eingriffen Exzessen hingibt, befindet sich trotzdem 5 Wochen verhältnismäßig wohl, bis ganz plötzlich, ohne irgendwelche greifbare Ursache, die Zeichen einer schweren Infektion bei ihm auftreten. Diese Symptome sind jedoch so allgemeiner Natur, daß sich, wie fast stets bei der Gastritis phlegmonosa, eine bestimmte Diagnose nicht stellen läßt, um so weniger, als Erbrechen vollkommen fehlt.

Bei welchem Anlaß die Entzündung der Magenwand ent-

standen ist, läßt sich nicht mit voller Sicherheit sagen. Man ist ja zunächst geneigt, für Infektionen, deren Entstehung unklar erscheint, ohne weiteres einen vorausgegangenen operativen Eingriff verantwortlich zu machen. Gegen eine solche Annahme sprechen aber in unserem Falle verschiedene klinische Symptome, sowie die Summe der anatomischen Befunde. So ist einmal der Krankheitsverlauf der phlegmonösen Gastritis nur ganz ausnahmweise von mehrwöchentlicher Dauer und es kann ausgeschlossen erscheinen, daß eine so schwerwiegende Erkrankung wochenlang symptomenlos verläuft. Dann aber spricht auch das anatomische Bild — die Ausscheidung von Fibrin, die Ansammlung polynukleärer Leukocyten in der Magenwand, ferner das Vorhandensein dünnflüssigen Eiters in der Bauchhöhle — lediglich für eine akute Entzündung. Somit erscheint uns die Annahme am wahrscheinlichsten, daß erst einige Wochen post operationem infektiöse Stoffe in die noch ungenügend geschlossene oder vielleicht durch die Nahrung leicht verletzte Wunde eingebracht wurden, die zu einer diffusen Gastritis und per contiguitatem zu einer eitrigen Peritonitis führten.

Das Eigenartige der anatomischen Beobachtung liegt auf der Hand. Da makroskopisch eine Eiteransammlung in der Magenwand, speziell in der Submucosa, nicht vorhanden war, konnte die sonst so einfache Diagnose einer Gastritis phlegmonosa nicht gestellt werden und nur das ungewöhnliche, aber nicht einmal deutlich trübe Ödem der Magenwand forderte zur mikrokopischen Untersuchung auf. In einer bis zum Jahre 1900 reichenden Literaturzusammenstellung Jakobys[1]) fehlt die eitrige Durchsetzung der Magenwände in keinem Fall, und auch Leube[2]) und Riegel[3]) heben sie besonders hervor. In der Umgebung einer eitrigen Infiltration der Magendarmwand kann freilich lediglich entzündliches Ödem bestehen, wie dies beispielsweise bei einer von Askanazy[4]) beschriebenen Enteritis phlegmonosa der Fall war; doch trat auch hier im längsten Bereiche des erkrankten Terrains die eitrige Exsudation absolut in den Vordergrund. Es handelt sich demnach in unserem Falle um eine abweichende Form der phlegmonösen Gastritis, welche wir nach der Beschaffenheit des Exsudates als Gastritis sero-fibrinosa diffusa bezeichnen möchten. In der deutschen

1) Inaug.-Diss., Königsberg 1900.
2) Ziemssen, Handb. d. spez. Path. u. Ther., Bd. VII, 2.
3) Nothnagel, Spez. Path. u. Ther., Bd. XVI, 2.
4) Zentralbl. f. allg. Path., Bd. VI.

Literatur findet sich nach den Angaben Thorels[1]) bis zum Jahre 1900 kein derartiger Fall verzeichnet und auch seitdem ist unseres Wissens diese Form der Magenerkrankung nicht beobachtet worden. Dagegen soll Thomson[2]) einen ganz ähnlichen Fall als croupöse Gastritis beschrieben haben, doch steht uns die Originalarbeit nicht zur Verfügung.[3])

Warum in unserem Falle die Streptokokken nicht eine typische Magenphlegmone hervorgerufen haben, kann nicht sicher entschieden werden. Als Analogon sei jedoch das Erysipel der Haut angeführt, bei dem die von den pyogenen Kokken nicht zu trennenden Kettenkokken des Erysipels einen nicht eitrigen Prozeß erzeugen. Besonders sei hier auf das Erysipel des Larynx und Rachens hingewiesen, das in manchen Fällen mit vorwiegend zelliger Infiltration, in andern fast ausschließlich mit fibrinöser Ausschwitzung einhergeht, Befunde, welche von Semon[4]), E. Fränkel[4]) u. a. als verschiedene Grade ein und desselben Prozesses aufgefaßt werden.

II.

Der zweite Fall betrifft ein $5\,^1/_2$ monatliches Mädchen, das wegen eines seit 5 Tagen bestehenden Erysipels am 16. XII. 1905 in die medizinische Klinik eingeliefert wurde. Das Erysipel, welches die Damm- und Bauchgegend, sowie die Streckseiten beider Oberschenkel einnahm, breitete sich in den folgenden Tagen über Brust und Unterschenkel aus, so daß am 24. XII. der Tod eintrat.

Bei der am 25. XII. vorgenommenen Sektion findet sich außer den entzündlichen Veränderungen der Haut in der l. Seite der Bauchhöhle $^1/_4$ l dicken Eiters. Die Darmschlingen sind gebläht, das Bauchfell leicht injiziert, doch im allgemeinen glatt und spiegelnd. Nur auf dem peritonalen Überzuge der Milz bemerkt man bei genauer Betrachtung einen zarten, doch fest haftenden Fibrinbeschlag. Die Milz selbst ist hyperämisch, frei von Eiterherden, Nieren, groß, weich, trüb, Rinde verbreitert. Übrige Organe makrospisch ohne Besonderheiten.

Anat. Diagnose: Erysipelas; Peritonitis purulenta incipiens.

Wie ist in diesem Falle die Peritonitis entstanden? Die Lokalisation des Prozesses legte vor allem eine mikroskopische Unter-

---

1) Lubarsch-Ostertag, Ergebnisse, Bd. V.

2) Arch. of Pediatrics 1895.

3) Ein in diesem Sinne mehrfach zitierter Fall Fenwicks (Transact. of the pathol. soc. of London 1894) behandelt lediglich eine im Anschluß an Larynxdiphtherie entstandene diphtherische Entzündung der Magenschleimhaut.

4) Virch. Arch., Bd. 167.

suchung der Milz nahe. Hierbei findet man in den nach der Weigert'schen Fibrinmethode mit nachfolgender Karminfärbung behandelten Schnitten zahlreiche zirkumskripte Herde von Massen kurzer Streptokokken in der ganzen Milz zerstreut, zum Teil dicht unter der Oberfläche belegen. Im Bereiche der Kokkenherde und in der nächsten Umgebung derselben ist das Milzgewebe der Nekrose verfallen. Ein besonderer Leukocytenwall um die nekrotischen Herde besteht nicht. Der seröse Überzug der Milz ist von einem Fibrinnetz bedeckt, in dessen Maschen sich ebenfalls zahlreiche Streptokokken befinden. Solche konnten auch auf Glyzerinagar gezüchtet werden. In anderen Organen, so in der Niere und Schilddrüse, fanden sich ebenfalls Kokkenansammlungen, zumal in den Gefäßen, wie man dies bei tödlichen Erysipelfällen öfter beobachten kann.

Die Frage, ob die Mikrobenablagerungen in der Milz nicht lediglich postmortal entstanden sind, ist bei dem Vorhandensein der an die Kokken gebundenen Gewebsnekrosen mit Sicherheit zu verneinen. Zweifellos hat indessen bei der relativ langen Zeit, — 32 Stunden, — die zwischen Tod und Sektion lag, eine Vermehrung der Mikroben im Körper stattgefunden. Die Lagebeziehung zwischen den oberflächlich belegenen von Streptokokken durchsetzten Milzherdchen und der Milzkapsel erklären die Infektion des Peritoneums ohne weiteres und machen es leicht verständlich, daß es zuerst an dem Milzüberzuge zur Ausscheidung einer fibrinösen Pseudomembran gekommen war. Jedenfalls zeigt der Fall, welch räumlich kleine und daher leicht zu übersehende pathologische Vorgänge zu dem schweren und meist tödlich verlaufenden Krankheitsbild einer eitrigen Peritonitis führen können. Freilich hat im speziellen Falle die Tatsache, daß sich die Peritonitis eben erst entwickelte, die Feststellung des Ausgangspunktes erleichtert. Docht hätten vielleicht nur wenige Stunden genügt, um ein Fortschreiten der Infektion zu ermöglichen und dadurch die Erkennung des Ursprunges der Peritonitis schwieriger zu gestalten.

So illustrieren die beiden Fälle die Tatsache, welche Schwierigkeiten sich gelegentlich bei Feststellung des Ausgangspunktes einer akuten Peritonitis ergeben können und sie ermahnen von neuem, sich nicht leichthin mit der Diagnose einer hämatogenen oder idiopathischen Peritonitis zu begnügen.

XXI.

Zur Kenntnis der isolierten Fraktur des Trochanter major.

Von

Dr. Krüger,
Assistenzarzt der chir. Klinik Jena.

(Mit 3 Abbildungen.)

Brüche der Rollhügel bilden als Begleiterscheinung der Schenkelhalsfrakturen keine Seltenheit. Die isolierte Fraktur derselben ist jedoch bis heute noch eine derartige Rarität, daß ein solcher Fall Berechtigung hat, beschrieben zu werden, da sowohl in diagnostisch-klinischer wie in therapeutischer Hinsicht unsere Kenntnis erweiterungsfähig ist. Was mich besonders zur Mitteilung meiner Beobachtung veranlaßt hat, ist der Umstand, daß infolge der geringen Zahl der vorhandenen Angaben über diese Verletzung in der Literatur sich bei der gutachtlichen Behandlung des Falles Schwierigkeiten boten.

Ehe ich zur Beschreibung des Falles übergehe, soll in Kürze das, was bisher in der Literatur bekannt war, wiedergegeben werden. Obgleich, wie wir sehen werden, unter Umständen die Diagnose einer Trochanterfraktur leicht ist, kann sie bisweilen doch wieder solche Schwierigkeiten bieten, daß die älteren Beobachter in Ermangelung der Röntgenstrahlen genaue Angaben meist nur nach Sektionsbefunden machen konnten. Im Falle A. Coopers war es vor der Antopsie nicht möglich, zu entscheiden, ob Fraktur oder Kontusion des Rollhügels vorlag, da der fibröse Überzug nicht mit zerrissen war und das Fragment an seiner Stelle festhielt. Ashton fand bei der Sektion eines 16jährigen Menschen den Trochanter major in toto abgelöst; gleichzeitig bestand Caries des Schenkelhalses mit Zerstörung des Gelenkes. Der Patient war von zwei Kameraden hin und her geschwungen worden, dann zu Boden fallen gelassen. Auf die hierbei bestehenden zwei Möglich-

keiten des Zustandekommens der Fraktur soll unten zurückgekommen werden.

Eine weitere Beobachtung stammt von Wächter, der einen 71jährigen Mann in Behandlung bekam, welcher 8 Tage vorher auf die linke Hüfte gefallen war.

Patient ging noch eine Viertelstunde weiter bis zu seiner Wohnung, mußte sich dann wegen der Schmerzen zu Bett legen. Das Bein war nicht verkürzt, mäßige Bewegungen im Hüftgelenk frei, dagegen Rotation nach außen behindert, Perkussion des Trochanter major schmerzhaft. Tod an Pneumonie. Sektionsergebnis: vordere, innere Hälfte des Trochanter major abgerissen, am Fragment hafteten die Sehnen des M. pyriformis und obturator int. cum gemellis, vordere Sehnenfasern des Glutaeus medius sowie die oberen des minimus. Fragment 3 mm nach hinten und innen gezogen und etwas um seine Querachse gewälzt. Fissur in der stehengebliebenen Hälfte, welche ebenfalls etwas beweglich war. Wächter nimmt an, daß die Fraktur des großen Trochanters durch Zug der Auswärtsroller beim Straucheln, die Fissur durch den Fall auf die Hüfte zustande gekommen sei.

Die bei jungen Personen entstandenen und als Epiphysenlösungen aufzufassenden Trochanterverletzungen stellte Tubby zusammen. Er fand 5 Fälle, alle durch direkte Gewalt und bei Patienten unter 17 Jahren entstanden. Meistens fehlte stärkere Dislokation des Fragments, die Krepitation war weich. Da durch Ablösung vom Oberschenkelschaft die Trochanterepiphyse der ernährenden Gefäße beraubt ist, soll in diesen Fällen leicht Vereiterung eintreten.

Erwähnt soll noch werden eine Zusammenstellung von sechs Trochanterfrakturen durch Morris, die mir aber nicht zugänglich war.

Hinsichtlich seiner Entstehung interessant ist der Fall von Neck, welcher bei einem 24jährigen Arbeiter eine Abreißungsfraktur des großen Trochanters beobachtete.

Der Patient wollte mit einem andern Arbeiter zusammen einen schweren Sandsack von einem Handwagen abladen. Dabei standen sich beide an der einen Längsseite des Wagens gegenüber, faßten den Sack jeder an einem Ende an und machten eine Drehung, um den Sack eine Treppe hinaufzutragen. Sofort fühlte der Betreffende einen heftigen Schmerz in der linken Hüfte, so daß er den Sack fallen ließ. Jedoch arbeitete er noch 7 Wochen weiter, obwohl er ständig Schmerzen in der Gegend des linken Hüftknorrens hatte. Häufig fühlte er auch ein knarrendes Geräusch beim Bewegen des linken Beines. Neck fand den Mann leicht hinkend, aber alle Bewegungen im Hüftgelenk unbehindert ausführend. Das Bein war nicht verkürzt, die Trochantergegend schmerzhaft.

Dort war bei völliger Entspannung der Muskeln ein zweimarkstückgroßes, scheibenförmiges Knochenstück unter Schmerzen und Krepitation etwas hin und her zu bewegen. Im Röntgenbild war das abgesprengte Stück deutlich zu erkennen. In ähnlicher Weise wie hier durch die Drehbewegung könnte auch im Falle Ashtons bei dem Hin- und Herschwingen des Patienten durch 2 Kameraden eine Rißfraktur des Trochanters entstanden sein. Der Wächtersche Fall ist in dieser Richtung unsicher, da die Kontusion der Hüfte eine Fraktur nicht ausschließt.

Hier mag gleich noch angeführt werden, daß auch beim Trochanter minor einmal eine Rißfraktur beobachtet wurde, und zwar von Julliard bei einem 82jährigen Greis, der aus dem Bett aufstehen wollte, zur Seite fiel und sich nicht wieder erheben konnte. Das Bein, nicht verkürzt, lag in starker Außenrotation. Bei der Sektion wurde der Trochanter minor mit dem M. ileopsoas abgerissen gefunden, nur noch mit einem Periostfetzen am Oberschenkelschaft hängend.

Meine Beobachtung, die ich nun anschießen möchte, bezieht sich wieder auf einen durch direkte Gewalt entstandenen Bruch des großen Rollhügels.

Ein Maurer stürzte, 5 Monate vor seiner am 22. II. 1906 erfolgten Aufnahme in die Jenenser Klinik, aus einer Höhe von 6 Metern vom Baugerüst und schlug mit der rechten Hüfte auf einen eisernen Träger auf. Nach kurzer Bewußtlosigkeit wurde er von zwei Kameraden zum Arzt geführt, welcher starke Quetschung der Hüfte, gleichzeitig auch des rechten Unterarmes feststellte. Das Hüftgelenk erwies sich frei für alle passiven Bewegungen; nur bestanden sehr starke Schmerzen in der Trochantergegend, und bald stellte sich auch eine enorme Schwellung der ganzen Hüfte und des Oberschenkels ein. Die Behandlung bestand in hydropathischen Umschlägen, später Einreibungen. Nachdem die Schwellung etwas zurückgegangen war, konnte der Arzt hinter dem Trochanter und nach oben eine Resistenz fühlen, und da das undeutliche Röntgenbild in dieser Gegend einen Schatten ergab, stellte er die Diagnose, daß wahrscheinlich eine Absprengung des Trochanter major vorliege. In der Klinik bot der Patient folgenden Befund:

Muskulöser, starkknochiger Mensch. Das rechte Bein wird stark nach innen rotiert gehalten, beim Gehen in dieser Stellung nach vorn gesetzt. Bei der Betrachtung von hinten sieht man die Regio glutaea in der an die Regio trochanterica angrenzenden Partie etwas verdickt, darunter eine Einsenkung. Die Hüftgegend ist gegenüber der linken, gesunden, stark abgeflacht. Aktiv kann das rechte Bein im Stehen bis zum rechten Winkel gebeugt werden, dann treten Schmerzen auf. Passive Bewegungen des Beines im Hüftgelenk sind nach allen Richtungen frei ausführbar, wenn auch teilweise unter Schmerzempfindungen. Die vergleichende Messung beider Beine ergibt keine Differenz der Gesamtlängen. Der Trochanter major steht jedoch rechts 2 cm unterhalb der Roser-Nélatonschen Linie.

Man fühlt den Trochanter abgerundeter als den linken, hinter ihm und etwas nach oben eine fast walnußgroße Resistenz, knochenhart, wenig beweglich, in derb schwieliges Gewebe eingebettet. Beim Beugen des Beines im Hüftgelenk will Patient ein knirschendes Gefühl in dieser Gegend haben; außerdem sollen dabei Schmerzen im Knie auftreten, z. B. beim

Fig. 1.

Fig. 2.

Treppensteigen. An sonstigen Beschwerden wird angegeben: Schmerzen beim Aufstehen und Hinsetzen.

Auch ohne Röntgenbild war in diesem Falle die Diagnose mit Sicherheit auf Abbruch des großen Rollhügels mit Verlagerung desselben nach oben und hinten zu stellen: Stellung des Beines in

Adduktion und Innenrotation, Stand des Trochanters 2 cm unter der Roserschen Linie bei gleicher Länge beider Beine, freie Beweglichkeit im Hüftgelenk und fühlbares, nach hinten und oben verlagertes Fragment. Das Röntgogramm ergänzte in sehr schöner Weise den Befund (vergleiche die nach den Röntgogrammen beider Hüften gezeichneten Textfiguren): Der Oberschenkelschaft endet außen in Höhe der oberen Linie des Schenkelhalses. Der Trochanter major ist vollständig abgetrennt und erscheint um die halbe Länge des Schenkelhalses nach oben und medianwärts verlagert. Ein linsengroßes und ein noch kleineres Fragment liegen zwischen Schenkelhals und Trochanter. Inwiefern der abgebrochene Tro-

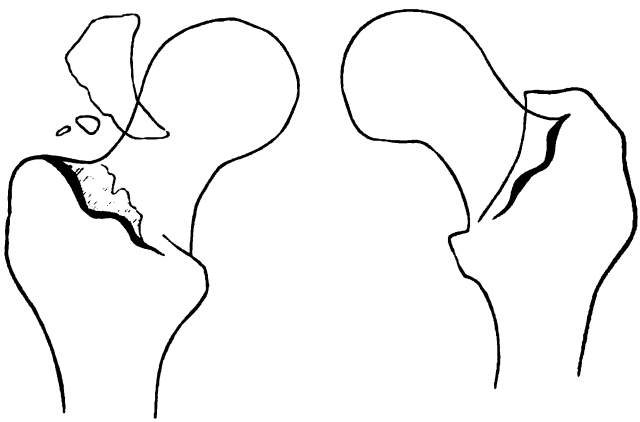

Fig. 3.

chanter noch um seine Längs- oder Querachse gedreht ist, läßt sich aus dem Bild nicht ersehen, doch ist zweifellos die den kleineren Bruchstücken zugekehrte leicht gezackte Linie als Bruchlinie anzusehen, während die mediane, etwas konkave Linie der Crista intertrochanterica angehörte. Die obere, kleinste der Fragmentseiten stellt den oberen Rand des Trochanters dar, welcher sonst in die Linea intertrochanterica übergeht. Oberhalb der Linea intertrochanterica deutet ein dunkler unregelmäßiger Schatten einen Defekt in der Corticalis des Schenkelhalses an: dies ist die Stelle der Fossa trochanterica, welche, dem Trochanter major angehörig, mit diesem herausgebrochen ist. Ob die als Fragmente bezeichneten beiden kleinen Schatten als Knochensplitter aufzufassen

sind oder als Callusbildungen, die von verlagerten Periostfetzen ausgegangen sind, ist wohl nicht zu entscheiden. Sonst ist von Callus nichts zu sehen, daher auch die in geringen Grenzen mögliche Bewegung des Fragmentes. An und für sich erscheint bei starker Verlagerung desselben die Aussicht für eine knöcherne Konsolidation gering; daß aber, entgegen den Angaben Hoffas u. a., auch dann knöcherne Heilung eintreten kann, wenn der fibrös-periostale Überzug die Bruchstücke nicht zusammenhält, dafür scheint ein von Wilmart beschriebener Fall zu sprechen:

Ein 72jähriger Hospitalit erlitt durch Fall einen Schenkelhalsbruch der rechten Seite, welcher bei einfacher Bettlage ohne Verband nach $2^1/_2$ Monaten vollkommen konsolidierte. Bei der nach einem Jahre vorgenommenen Sektion fand sich der Trochanter minor abgelöst in der Sehne des M. ileopsoas, welcher 2 cm höher als normal, sich inserierte, der Trochanter major, gleichfalls abgetrennt und nach oben, hinten und innen verschoben, wo er mit dem Schenkelhals knöchern verwachsen war.

Andererseits zeigt der Fall von Neck, daß auch bei minimaler Verschiebbarkeit die knöcherne Heilung ausbleiben kann. 7 Wochen nach dem Unfall wurde Patient ins Krankenhaus aufgenommen und 14 Tage lang mit Bettruhe behandelt. Wegen der Klagen desselben wurde dann auf den Trochanter eingeschnitten, das Knochenstück aber nicht mehr beweglich gefunden. Nach 8 Wochen wurde Patient entlassen: anscheinend Verdickung des Trochanters durch Callusbildung, Schmerzen nur bei forcierter Innenrotation. Nach 5 Monaten trat wieder Lockerung des Fragments ein, welches unter Krepitation verschoben werden konnte.

Ob durch die beabsichtigte Knochennaht in diesem Falle noch Heilung erzielt wurde, ist nicht bekannt geworden. Wie aus der Krankengeschichte hervorgeht, daß die Prognose auch leichter Brüche des großen Rollhügels mit Vorsicht zu stellen ist, so möchte ich überhaupt den merkwürdig übereinstimmenden Angaben der Autoren, diese Verletzung mache verhältnismäßig geringe Erscheinungen, entgegentreten. Die Fälle können doch recht verschieden sein. Zwar ist in fast allen Fällen der Patient unmittelbar nach der Verletzung noch weiter umhergegangen, Stunden, Tage, ja der eine Fall noch 7 Wochen lang; aber regelmäßig nahmen die Beschwerden wurden doch so zu, daß der Arzt aufgesucht wurde. Der Heilverlauf scheint in jedem Falle ein protrahierter, bezüglich seines Endresultates unsicherer. Unser Patient war durch die Gewalt des Sturzes zunächst bewußtlos und obwohl auch er, von zwei Leuten gestützt, noch zum Arzt ging, wurde er doch für mehrere Wochen ans Bett gefesselt. Und die noch bestehenden Folgen? Starke Innenrotation des Beines, beschränkte Abduktionsfähigkeit

Schmerzen beim Beugen, beim Hinsetzen und Aufstehen. In diesem Falle verdiente die Trochanterfraktur den Titel einer ernsten Verletzung.

Durch den Abbruch des großen Rollhügels werden eine Reihe von Muskeln ihrer Ansatzpunkte beraubt: bei Brüchen der Spitze und des vorderen Teiles des Trochanters wird besonders der M. glutaeus medius betroffen, bei Totalfrakturen, zu denen ich meinen Fall rechne, vor allen Dingen aber auch M. pyriformis, obturator int. und ext., sowie Mm. gemelli. Durch den Ausfall dieser Außenrotatoren entsteht die Innenrotation des Beines, durch den des M. glutaeus med. und minimus zugleich die verminderte Abduktionsfähigkeit. Die Schmerzen im Knie, welche unser Patient bei Beugung des Oberschenkels im Hüftgelenk angab, erklären sich vielleicht durch die Beziehungen des hinteren Astes des N. obturatorius zum M. obturator externus.

In frischen Fällen wird man versuchen, das dislozierte Knochenstück wieder an Ort und Stelle zu bringen, entweder bei geringer Dislokation, nach Malgaigne durch Lagerung des Beines in Abduktion und Außenrotation, oder bei stärkerer Verschiebung durch Naht. Liegt die Verletzung längere Zeit zurück, so wird man die Hoffnung aufgeben müssen, wegen der unterdessen eingetretenen Schrumpfung der Musheln. Bestehen keine Schmerzen, so trägt der Kranke als Folgen nur die Beeinträchtigung der Bewegungsfähigkeit des Beines davon. Verursacht das verlagerte Fragment Schmerzen, wie in unserem Falle, so wird man am besten dasselbe operativ entfernen. Unser Patient hat dazu bis jetzt seine Einwilligung noch nicht gegeben und bezieht vorläufig eine der erheblichen Schädigung seiner Erwerbsfähigkeit entsprechende Rente.

Herrn Geheimrat Riedel spreche ich für die Überlassung des Falles meinen verbindlichsten Dank aus.

Literaturverzeichnis.

1. Wilmart, Fracture du col du fémur et des deux trochanters. Presse médicale belge, 1875.
2. Ashton, Fraktur nach Ablösung des Trochanter major. Lancet, 1875.
3. Wächter, Abreißungsfraktur des großen Trochanter. Deutsche Zeitschr. f. Chir., Bd. VIII.

4. Tubby, Traumatische Epiphysenlösung der unteren Extremitäten. Annals of surgery, 1894.
5. Julliard, Isolierte Abrißfraktur des Trochanter minor. Langenbecks Archiv, 1904.
6. Neck, Rißfraktur des Trochanter major. Monatsschrift für Unfallheilkunde, 1904.
7. Hoffa, Lehrbuch der Frakturen und Luxationen.
8. Lossen, Verletzungen der unteren Extremitäten. Deutsche Chirurgie, Liefer. 65.

XXII.

Aus dem königl. sächs. Krankenstift Zwickau.
(Direktor: Medizinalrat Prof. Dr. Braun.)

Beiträge zur Oesophagotomia cervicalis externa zur Entfernung von Fremdkörpern in der Speiseröhre.

Von

Dr. Naumann,
Oberarzt im 9. königl. sächs. Infanterie-Regiment Nr. 133. Kommandiert zum Krankenstift.

(Mit 1 Abbildung.)

Balacescu und Kohn haben in der Monographie: „Die äußere cervicale Ösophagotomie zur Extraktion von Fremdkörpern im Ösophagus" 326 Fälle dieser Art aus den Jahren 1738—1903 zusammengestellt und erschöpfend bearbeitet. Bei Durchsicht der einschlägigen Literatur bis zur Gegenwart habe ich noch 28 ähnliche Fälle veröffentlicht gefunden, denen ich 12 bisher nicht publizierte entsprechende Fälle hinzuzufügen in der Lage bin. Die von Burmeister kürzlich geäußerte Ansicht über die große Seltenheit der Ösophagotomia ext. ist mithin nicht zutreffend und dürfte nur in der Unkenntnis der Balacescu-Kohnschen Arbeit ihre Erklärung finden. In praktischer Anlehnung an genannte Monographie seien nun zunächst in folgender Übersichtstabelle I die erwähnten 28 Fälle kurz zusammengestellt:

Tabelle I.

Autor und Nr.: 1. Dobbertin[1]). — Datum der Ösophagotomie und Angaben, wie lange der Fremdkörper im Ösophagus sich bereits befand: 13. XII. 1898, seit 2 Tagen. — Art des Fremdkörpers: Kupfermünze. — Sitz des Fremdkörpers: Dicht über der oberen Thoraxapertur. Röntgographie. — Vorherige un-

1) Die übrigen Fälle Dobbertins sind bereits von Balacescu-Kohn verwertet.

blutige Extraktionsversuche: Gräfescher Münzenfänger, derselbe brach aber ab. — Naht des Ösophagus, Ernährung mit oder ohne Schlundsonde: Doppelreihige Naht des Ösophagus; Tamponade ohne Sonde. — Ausgang: Tod nach 51 Tagen an Bronchopneumonie; Ösophagusfistel ohne Phlegmone. — Alter und Geschlecht der Kranken: 2 Jahre, weiblich.

2. Dobbertin. — 7. III. 1900, seit 6 Tagen. — Kupfermünze. — Zwischen Halsmitte und Jugulum. Röntgographie. — Münzenfänger. — Naht des Ösophagus, Tamponade ohne Sonde. — Geheilt nach 12 Tagen. — $1^3/_4$ Jahr, weiblich.

3. Dobbertin. — 28. VIII. 1900. — Silbermünze (Mark). — Oberhalb der oberen Thoraxapertur. — Röntgographie. — Münzenfänger. — Naht des Ösophagus. Tamponade ohne Sonde. — Geheilt nach 26 Tagen. — 3 Jahre, männlich.

4. Dobbertin. — 16. VI. 1901, seit 1 Tag. — Zinkblech, rutschte bei der Operation in den Magen und ging mit Stuhl ab. — Hinter dem oberen Rand des Manubrium sterni. Röntgographie. — Münzenfänger. — Naht des Ösophagus, Tamponade ohne Sonde. — Geheilt nach 15 Tagen. — $3^1/_2$ Jahre, männlich.

5. Dobbertin. — 9. XII. 1901, seit 72 Tagen. — Blechmarke. — In Höhe des 2. Brustwirbels hinter Manubrium sterni. Röntgographie. — Naht des Ösophagus. — Tamponade ohne Sonde. Geheilt nach 36 Tagen. — 8 Jahre, männlich.

6. Dobbertin. — 10. I. 1902, seit 1 Tag. Komplikation durch Struma. — Knochen. — Im Anfangsteil des Ösophagus (1. Enge). — Ohne Naht, Tamponade, 14 Tage Sonde. — Geheilt. — 29 Jahre, männlich.

7. Michailow. — 1902. — Nähere Angaben waren nicht erhältlich. — Wahrscheinlich geheilt.

8. Michailow. — 1902. — Nähere Angaben waren nicht erhältlich. — Wahrscheinlich geheilt.

9. Jakobelli. — 1903. — Ohne Naht. — Geheilt trotz Ulceration des Ösophagus.

10. Lundmack. — 1903. — Gebiß mit 5 Zähnen. — Geheilt. — 52 Jahre, weiblich.

11. Harff. — 1903. — Ösophagoskopie vergeblich, obwohl in vier anderen Fällen vorher erfolgreiche Extraktion im Ösophagoskop. — Tod nach septischer Nachblutung.

12. Holländer. — 1904. — Gebiß. — Tief im Ösophagus. — Ösophagoskopie hatte zunächst in der Tiefe des Ösophagus Zähne sehen lassen, vor der Operation aber nicht mehr, trotzdem wurde Ösophagotomie ausgeführt. Gebiß war jedoch bereits im Magen und wurde mit Stuhl entleert. — Perforation des Ösophagus, Abszeß an linker Lungenwurzel, Tod nach 2 Tagen.

13. Fullerton. — 1894, seit 6 Monaten. — Münze. — In Höhe des Arcus aortae. — Geheilt trotz Ulceration des Ösophagus. — 7 Jahre.

14. v. Mikulicz. — 1904. — Apfelstück. — Wahrscheinlich geheilt. — Kind.

15. Lieblein. — 27. VII. 1903, seit 24 Stunden. Ösophagus war schon so dünn wie Seidenpapier und drohte zu perforieren. — Hornknopf. — Oberer Teil des Ösophagus hinter Aryknorpel. Röntgographie. — Ösophagoskopie glücklicherweise nicht versucht. — Ohne Naht, mit Sonde von der Wunde aus. — Tod an Pneumonie am nächsten Tag. — $1^1/_2$ Jahr, weiblich.

16. Lieblein. — 23. IX. 1903, seit 10 Tagen. — Blechpfeife (Nachtigall). — Obere Thoraxapertur. Röntgographie. — Extraktionsversuche vor dem Röntgenschirm erfolglos, ebenso Ösophagoskopie. — Sonde von der Wunde aus bis 4. X. 1903. — Geheilt 21. X. 1903. — 5 Jahre. männlich.

17. Lieblein. — 9. X. 1903, seit 3 Tagen. Wegen exquisiter Schmerzhaftigkeit auf der rechten Halsseite und Verdacht auf Perforation des Ösophagus an dieser Stelle wurde auf der rechten Halsseite incidiert. — Knochen. — Hinter dem Ringknorpel. Röntgographie. — Auf Ösophagoskopie verzichtet wegen großer Schmerzhaftigkeit des infiltrierten Halses und akuter Schwellung des rechten Schilddrüsenlappens. — Ohne Naht, Tamponade, Sonde bis 19. X. — Geheilt 31. X. 1903. — 17 Jahre. weiblich.

18. Medizinalabteilung des königl. preußischen Kriegsministeriums. — 1870. — Geheilt. — Soldat.

19. Medizinalabteilung des königl. preußischen Kriegsministeriums. — 10. XII. 1896, seit 18. X. 1896. — 1 künstlicher Schneidezahn mit Platte. — Am Manubrium sterni. — Tamponade. — Geheilt (dienstfähig). — Soldat.

20. Medizinalabteilung des königl. preußischen Kriegsministeriums. — 16. I. 1897, seit 4 Tagen. — Knochenstück. — Hinter dem Kehlkopf. — Naht hielt nicht, Tamponade mit Sonde. — Geheilt (dienstfähig), jedoch 4 Wochen nach Ösophagotomie wegen eitriger Perichondritis des Kehlkopfes Tracheotomia sup. erforderlich, Kanüle monatelang unentbehrlich, schließlich auch Trachealwunde geheilt. — Soldat.

21. Medizinalabteilung des königl. preußischen Kriegsministeriums. — 26. VII. 1897, seit 7 Tagen. Fremdkörper war aber schon in den Magen gerutscht. — Holzsplitter. — Hinter Ringknorpel. — Naht hielt nicht, Sonde durch die Nase. — Geheilt 25. VIII. 1897. — Soldat.

22. Medizinalabteilung des königl. preußischen Kriegsministeriums. — 7. V. 1900, seit 1 Tag. Fremdkörper glitt bei Extraktionsversuch in den Magen und ging nach 8 Tagen mit Stuhl ab. — Gebiß. — Hinter Ringknorpel. — Mit Schlundzangen. — Tamponade, 4 Tage Sonde. — Tod 18. V. 1900 an Phlegmone colli und Septichämie. — Soldat.

23. Medizinalabteilung des königl. preußischen Kriegsministeriums. — 5. IV. 1902 seit 4 Tagen. — Gebiß. — Geheilt (28. V. 1902), jedoch war wegen Rekurrenslähmung Tracheotomia sup. 16. V. 1902 nötig, schließlich mit Dauerkanüle invalid. — Soldat.

24. Medizinalabteilung des königl. preußischen Kriegsministeriums. — 29. V. 1903, seit 1 Tag; bereits Fieber. — 2 künstliche Zähne mit Kautschukplatte und scharfen Haken. — 20 cm von der oberen Zahnreihe

entfernt. — Schlundzange. — Ohne Naht, Tamponade. — Geheilt Mitte August. Ösophagus schon Anfang Juli dicht, vorübergehende Rekurrensparese. — Soldat.

25. Glücksmann. — 1904, seit 19 Tagen. — Gebiß. — Unmittelbar oberhalb des Zwerchfells durch Ösophagoskopie festgestellt, Röntgographie 2mal negatio. — Extraktion im Ösophagoskop wegen Weichteilschwellung erfolglos. — Geheilt. — 26 Jahre, männlich.

26. Ehrlich. — 10. I. 1905, seit 3 Tagen, von der Wunde aus wurde der Fremdkörper im Ösophagoskop entfernt; „untere" Ösophagoskopie wurde der Gastrotomie vorgezogen. — Knochensplitter 3 cm : $1\frac{1}{2}$: $1\frac{1}{2}$ cm. — Nahe der Cardia. — 2malige Ösophagoskopie wegen starker Blutung resultatlos, einmal sogar trotz leichter Mitralinsuffizienz in Narkose. — Heilung nach 3wöchentlichem septischem Fieber. — 43 Jahre, männlich.

27. Burmeister. — 17. VIII. 1905, seit 6 Tagen. Vom Hausarzt war 11. VIII. 1905 behauptet, daß Münze schon im Magen, und am 12. VIII., daß sie schon im Dickdarm wäre. Da sie aber nicht im Stuhl erschien, wurde 15. VIII. 1905 Dr. B. konsultiert. — Münze (20 Cents). — Am oberen Sternalrand in Frontalebene. Röntgographie 14. und 15. VIII. 1905. — Münzenfänger, Drahthaken, Schlundzangen 1 Stunde lang in Narkose, 15. VIII. 1905. — Ohne Naht des Ösophagus, Tamponade, Sonde bis 23. VIII. 1905. — Geheilt nach 14 Tagen. — 22 Monate, männlich.

28. Zemann. — 1906, Komplikation durch über kleinfaustgroße Struma parenchym. — Kastanie. — Unterhalb der oberen Thoraxapertur 25 cm hinter der oberen Zahnreihe. — Ösophagus in 2 Etagen genäht, Tamponade. — Geheilt nach 30 Tagen, zunächst Fieber. — 46 Jahre, weiblich, geisteskrank.

Im Anschluß daran seien nun in folgender Tabelle II 12 bisher noch nicht veröffentlichte Fälle übersichtlich kurz dargestellt. 10 von ihnen sind in den Jahren 1893—1906 im Königlichen Krankenstift Zwickau, 2 dagegen in der Diakonissenanstalt Dresden beobachtet wurden. Für die gütige Überlassung dieser beiden letzteren Fälle zur Publikation erlaube ich mir, Herrn Geheimrat Dr. Rupprecht auch an dieser Stelle meinen verbindlichsten Dank auszusprechen. Fall 12 sei etwas genauer beschrieben, da ich denselben selbst mitbehandeln konnte.

Tabelle II.

Operateur und Nr.: 1. Dr. Hentschel. — Datum der Ösophagotomie und Angabe, wielange der Fremdkörper bereits im Ösophagus sich befand: 24. IV. 1898, seit 24 Stunden, — Art des Fremdkörpers: Silbermünze (Taler) verschluckt beim Spielen mit Kind. — Sitz des Fremdkörpers: In Höhe des ersten Brustwirbels. Röntgographie. — Vorherige unblutige Extrak-

tionsversuche: Gräfes Münzenfänger. — Naht des Ösophagus, Ernährung mit oder ohne Sonde: Muscularis-Submucosa durch einige Seidennähte geschlossen, Tamponade, Naht hielt nicht, Ernährung durch Sonde vom Munde aus kurze Zeit. — Ausgang: Geheilt nach 53 Tagen. — Alter und Geschlecht der Kranken: 32 Jahre, männlich.

2. Dr. Hentschel. — 20. V. 1898, seit 6 Tagen. Kräftezustand sehr elend. — Münzenförmige Blechpfeife (sogenannte Vogelpfeife) verschluckt beim Spielen. — In Höhe des 1. Brustwirbels. Röntgographie. — Gräfes Münzenfänger. — Ohne Naht, Tamponade, Sonde vom Munde aus kurze Zeit. — Geheilt nach 22 Tagen. — 5 Jahre, männlich.

3. Prof. Karg. 25. X. 1898, seit 24 Stunden. — Münzenförmige Blechpfeife (sogenannte Vogelpfeife) verschluckt beim Spielen. — In Höhe des 1. Brustwirbels, Röntgographie. — Gräfes Münzenfänger in Narkose unter Kontrolle des Röntgenschirmes. — Ohne Naht, Tamponade, Sonde vom Munde aus kurze Zeit. — Geheilt nach 21 Tagen. — 3 Jahre männlich.

4. Prof. Karg. — 1898. — Münzenförmige Blechpfeife (sogenannte Vogelpfeife) verschluckt beim Spielen. — In Höhe des 1. Brustwirbels. Röntgographie. — Geheilt. — Kind.

5. Prof. Karg. — 25. I. 1899, seit 24 Stunden. — 1 künstlicher Schneidezahn mit stark gewölbter Gaumenplatte. — Geheilt nach 19 Tagen. — 25 Jahre, männlich.

6. Prof. Karg. — 1. II. 1902, seit 3 Tagen. Ösophagus bereits perforiert in Höhe des Ringknorpels, fieberhafte Phlegmone colli in der Gegend des Schildknorpels. — Kalbsknochen 3 cm: $2^1/_2$ cm: $1^1/_2$ cm. — Quer eingekeilt am Eingang des Ösophagus in seiner 1. Enge. — Ohne Naht, mit Drainage und Tamponade, mit Sonde 4 Tage. — Geheilt nach 24 Tagen. — 35 Jahre, männlich.

7. Prof. Karg. — 8. XII. 1902, seit 12 Stunden. Operationsdauer 60 Minuten, Narkose 75 Minuten, Morphium 0,02, Chloroform 40 ccm. — 1 künstlicher Schneidezahn mit Gaumenplatte. — Mit Naht, ohne Sonde. — 8. XII. 1902 abends plötzlich Tod im Collaps bei vorher bestehendem Asthma. — 26 Jahre, männlich.

8. Prof. Karg. — 18. XII. 1902, seit 4 Tagen. — Vogelpfeife beim Spielen verschluckt. — Obere Thoraxapertur, 17. XII. in Narkose. Röntgographie. — Mucosa des Ösophagus mit Katgut, Muscularis mit Seide genäht, Tamponade. — Geheilt nach 27 Tagen. — 6 Jahre, männlich.

9. Prof. Karg. — 4. I. 1904, seit 2 Tagen. — 1 künstlicher Schneidezahn mit großer zackiger, stark gewölbter Gaumenplatte. — Dicht unterhalb des Kehlkopfes. Röntgographie. — 3. I. 1904 in Narkose mit Schlundzange. — Naht des Ösophagus, hielt aber nicht, da Patient trotz ärztlichen Verbotes heimlich etwas feste Nahrung schluckte. — Tod 14. I. 1904 nachts infolge septischer Nachblutung aus A. thyreoidea sup. Blut lief unbemerkt in den Magen, Phlegmone colli. — 25 Jahre, männlich.

10. Geheimer Med.-Rat Rupprecht, Dresden. — 30. III. 1904, seit 1 Tag. — Münzenförmige Blechkapsel beim Spielen verschluckt. — Dicht

oberhalb des Manubrium sterni. Röntgographie. — In Narkose mit Schlundzange. — Tamponade, Sonde von der Wunde aus bis 11. IV. — Geheilt 22. IV. 1904. — 3 Jahre, männlich.

11. Geheimer Med.-Rat Rupprecht, Dresden. — 7. X. 1904, seit 24 Stunden. — 2 künstliche Schneidezähne mit Gaumenplatte beim Husten verschluckt. — Dicht unterhalb des Kehlkopfes durch Bougierung festgestellt. — Tamponade, Sonde von Wunde aus bis 20. X. 1904. — Geheilt 4. XI. 1904, Fistel schon 29. X. geschlossen, Pneumonie r. Unterlappens verzögerte die Heilung. — 50 Jahre, männlich.

Fall 12: 25jähriger geisteskranker, kräftig gebauter Mann hat am 8. III. 1906 mittags beim Spielen eine große Kastanie verschluckt, weswegen noch an demselben Abend Überführung ins Krankenstift Zwickau erfolgte.

Befund bei der Aufnahme: Atmung frei, doch besteht sehr reichliche Salivation. Nur kleine Quantitäten Flüssigkeiten können geschluckt werden. Temperatur normal. Schilddrüse, besonders r. Lappen, erheblich vergrößert (Struma parenchymatosa). Schlundsonde jeder Größe stößt 23 cm hinter der oberen Zahnreihe auf ein undurchgängiges Hindernis. Nacht vom 8. bis 9. III. 1906 verlief ruhig. Salivation nahm beträchtlich zu und bekam blutiges Aussehen. Unterhalb des rechten Schilddrüsenlappens über dem Jugulum besteht zirkumskripte große Druckempfindlichkeit. Dem Versuch nochmaliger Sondierung setzt der Kranke energischen Widerstand entgegen. Daher 9. III. 1906 vormittags Bougierung in Narkose mit demselben Ergebnis wie am vorhergehenden Abend. Von Ösophagoskopie und Extraktion der Kastanie im Ösophagoskop wird abgesehen, wegen der bereits erwähnten blutigen Salivation und der Komplikation durch Struma parenchymatosa und weil sich der Kranke dieser Prozedur ohne Narkose erst recht widersetzt haben würde. Im unmittelbaren Anschluß an die Bougierung erfolgte nun die Oesophagotomia ext. cervicalis (Prof. Braun): Hautschnitt etwas medial vom rechten musc. sternocleidomast. und diesem annähernd parallel. Nach Ligatur der a. thyreoidea sup. u. inf. Exstirpation des rechten Strumalappens. Längsincision des Ösophagus auf eingeführtem elastischem Bougie. Der eingeführte Finger stößt nahe dem Jugulum 7 cm unterhalb der Ösophagusöffnung auf den fest eingekeilten Fremdkörper, dessen Extraktion mit Kornzange leicht gelingt. Eine Schicht durchgreifender Katgutnähte schließt den Ösophagus. Tamponade der Wunde mit Jodoformgaze. Auf Einlegen einer Schlundsonde wird verzichtet. Atmung war bis zur Extraktion des Fremdkörpers äußerst angestrengt infolge Salivation, dann aber sofort frei. Dauer der Operation 45 Minuten. Schon am 10. III. 1906 schluckt der Kranke ohne Beschwerden Flüssigkeiten. Naht des Ösophagus ist aber nach 7 Tagen undicht, nach weiteren 8 Tagen ist die entstandene Fistel jedoch wieder geschlossen. Wundverlauf im übrigen aseptisch. Am 4. IV. 1906 wurde der Kranke geheilt entlassen.

11 der extrahierten Fremdkörper sind auf beistehender Figur in genau halber Größe abgebildet. Die Zahlen entsprechen den Nummern der Fälle in Tabelle II.

Aus diesen beiden Tabellen ergibt sich nun folgendes in statistischer Hinsicht:

Auf die Zeit von 1900—1903 entfallen 20 Fälle, sodaß unter Berücksichtigung der 55 von Balacescu-Kohn aus demselben Zeitabschnitt gesammelten Fälle insgesamt 75 Speiseröhrenschnitte



Fig. 1.

wegen Fremdkörper im Ösophagus innerhalb des genannten Zeitraumes ausgeführt wurden. Während nach genanntem Autor bis 1903 von 326 Fällen nur 55 in Deutschland operiert wurden, sind nach meinen Tabellen, allerdings bis zur Gegenwart, auf Deutschland noch 30 derartige Fälle hinzuzurechnen. Mithin dürfte nunmehr Frankreich, woselbst nach Balacescu-Kohn bis 1903 63 Ösophagotomien vorgenommen wurden, nicht mehr an der Spitze

derjenigen Länder stehen, wo diese Operation am häufigsten zur Ausführung gelangte.

Unter den 40 Fällen meiner Tabellen sind 22 Erwachsene und 15 Kinder, während das Alter 3 mal unbekannt ist. Größtenteils handelt es sich um männliches Geschlecht.

Es wurden entfernt:

Gebisse 11 mal, Knochen 5 mal bei Erwachsenen.

Münzen und ähnlich geformte Gegenstände 15 mal, darunter 5 sogenannte Vogelpfeifen (oder Nachtigallen nach Lieblein) und zwar 14 mal bei Kindern.

Da von diesen 40 Fällen 33 mit Heilung und nur 7 mit dem Tode endeten, so betrug die Mortalität 17,5 Proz. gegen 21,1 Proz. nach Balacescu. Als Todesursache ergab sich:

1898 Fall 1 Tabelle I: Bronchopneumonie nach 51 Tagen bei 2jährigem Kind (Münze seit 2 Tagen).

1900 Fall 22 Tabelle I: Phlegmone colli und Septichämie nach 11 Tagen bei einem Soldaten (Gebiß seit 1 Tag).

1902 Fall 7 Tabelle II: Kollaps und Asthma nach 12 Stunden bei 26jährigem Manne (Gebiß seit $^1/_2$ Tag).

1903 Fall 12 Tabelle I: Perforation des Ösophagus, mediastinale Phlegmone, Sepsis (Gebiß).

1903 Fall 11 Tabelle I: Septische Nachblutung.

1903 Fall 15 Tabelle I: Pneumonie nach 1 Tag bei $1^1/_2$jährigem Kinde (Hornknopf seit 24 Stunden).

1904 Fall 9 Tabelle II: Septische Nachblutung aus A. thyreoid. sup. nach 10 Tagen bei 25jährigem Manne (Gebiß seit 2 Tagen).

Demnach sind 4 Todesfälle durch künstliche Gebisse bei Erwachsenen verursacht worden. Wenn im Falle 9 Tabelle II die septische Nachblutung rechtzeitig bemerkt worden wäre, hätte sich dieser Todesfall wahrscheinlich vermeiden lassen. Ebenso wäre vielleicht der Kranke in Fall 7 Tabelle II geheilt worden, wenn nicht die Komplikation mit Asthma vorgelegen hätte.

Übrigens ähnelt obiger Fall 9 Tabelle II dem 86. Falle Balacescus, wo nach 15 Tagen eine Blutung der a. thyreoidea inf. den Tod bei einem 36jährigen Manne herbeiführte, der ein Gebiß verschluckt hatte und am 6. Tage zur Operation kam.

Von diesen 40 Fällen wurde die Ösophagotomie ausgeführt, nachdem der Fremdkörper durchschnittlich bereits 3 Tage in der Speiseröhre verweilt hatte; je einmal wurde allerdings erst nach 19, 72 und 180 Tagen operiert. Daß auch in diesen 3 Fällen Heilung eintrat, ist nur auf besondere Gunst der Verhältnisse

zurückzuführen und darf ja nicht dazu verleiten, die operative Entfernung des Fremdkörpers hinauszuschieben. Hatte doch schon ein Verweilen von nur $^1/_2$—2 Tagen in 5 Fällen meiner Tabellen dazu genügt, den Tod herbeizuführen.

Die Heilung beanspruchte durchschnittlich 1 Monat. Verzögert wurde sie jedoch durch Rekurrensparese (Fall 23 und 24 Tabelle I) und Perichondritis purulenta (Fall 20 Tabelle I).

Als Sitz der Fremdkörper ergab sich übereinstimmend mit früheren Statistiken folgendes:

Unterhalb der oberen Thoraxapertur: 6 Fälle: 1 Münze, 1 Knochen, 2 Gebisse, 2 Kastanien.

(1. Enge.) Im Anfangsteil des Ösophagus: 9 Fälle: 1 Münze, 3 Gebisse, 5 Knochen.

(2. Enge.) In Höhe der oberen Thoraxapertur: 14 Fälle: 2 Gebisse, 12 Münzen u. dgl.

Diesbezügliche Angabe fehlte: 11 Fälle.

Dieser Sitz des Fremdkörpers wurde festgestellt:

Durch Röntgenstrahlen in 15 Fällen: 1 Gebiß, 1 Knochen, 13 Münzen u. dergl.

Diese Untersuchungsmethode fiel jedoch 2 mal im Falle 25 Tabelle I negativ aus, und konnte erst die Diagnose durch Ösophagoskopie gesichert werden. Letztere wurde außerdem noch im Falle 12 Tabelle I erfolgreich angewendet, während auch sie in 3 Fällen (Nr. 11, 16 und 26, Tabelle I) zu keinem Ergebnis führte. Daß sie übrigens im Fall 15 Tabelle I gar nicht erst probiert wurde, war geradezu ein Glücksumstand, insofern anderen Falles die Perforation des papierdünnen Ösophagus während der Untersuchung unvermeidlich gewesen wäre.

Es dürfte wohl auffallend erscheinen, daß in diesen 40 Fällen die Ösophagoskopie überhaupt nur 5mal zur Anwendung gelangte. Hinsichtlich der Fälle 1—11 Tabelle II liegt der Grund einfach darin, daß dieses Instrument in den betreffenden Instituten überhaupt noch nicht vorhanden war. Im Falle 12 Tabelle II war nun zwar ein solches zur Hand, wurde jedoch absichtlich nicht benutzt, da aus bereits angegebenen Gründen Kontraindikation vorlag.

Ähnliche Gründe dürften wohl auch für die übrigen Fälle (Tabelle I) vorgelegen haben. Die Berechtigung der Ösophagoskopie mit folgender Extraktion der Fremdkörper im Ösophagoskop ist selbstverständlich nachdrücklichst erwiesen, seitdem bereits in 73 Fällen, und zwar teilweise sogar sehr schweren, diese moderne Methode zufolge der Statistik Starcks erfolgreich zur Ausführung

gelangt ist. Da dieselbe andererseits aber technisch durchaus nicht einfach ist und selbst in der geübtesten Hand manchmal im Stiche läßt, wovon Starck selbst 4 Fälle anführt und auch die erwähnten 3 Fälle meiner Tabelle I Zeugnis ablegen, und da sie außerdem ebenfalls nach dem Urteil ihrer namhaftesten Vertreter in manchen Fällen von vornherein kontraindiziert ist, so wird wohl die Ösophagotomie dauernd ihre bedeutungsvolle Stelle neben der Ösophagoskopie behaupten. Hinsichtlich der Indikation ihrer Anwendung verweise ich vor allem auf die betreffenden Kapitel im Handbuch der praktischen Chirurgie 1903 Band I, (v. Bergmann, v. Bruns, v. Mikulicz).

Im übrigen möchte ich nur noch auf die von Ehrlich als Ersatz für die Gastrotomie zweckmäßig vorgeschlagene Kombination der Ösophagotomie mit der „unteren Ösophagoskopie" aufmerksam machen.

Hinsichtlich der Technik der Ösophagotomie sei bemerkt, daß von der allgemein üblichen linksseitigen Methode nach Guattani in den von mir zusammengestellten 40 Fällen nur im Fall 12 Tab. II abgewichen wurde; insofern hier auf der rechten Seite des Halses der Schnitt gelegt wurde. Die Veranlassung hierzu gaben der Umstand, daß von vornherein die Exstirpation des rechten Strumalappens wegen seiner Größe wünschenswert und in Anbetracht des guten Kräftezustandes des Kranken auch unbedenklich erschien, — sowie der durch die zirkumskripte Druckempfindlichkeit über dem Jugulum unterhalb dieses rechten Drüsenlappens begründete Verdacht einer ernsteren, von links vielleicht weniger gut übersehbaren Gewebsläsion an dieser Stelle. Die Verhältnisse lagen also hier ähnlich wie in dem Liebleinschen Fall 17 Tab. I. Unter den 326 Fällen Balacescus wurde nur 2 mal der Ösophagus von der rechten Seite aus eröffnet (vgl. auch die Statistik Fischers), obwohl schon Dieffenbach bemerkte, daß da, wo ein Fremdkörper stark auf der rechten Seite vorragt, der Speiseröhrenschnitt auf der rechten Seite angelegt werden soll. Im Gegensatz zu Lieblein wurde in meinem Fall 12 Tab. II das Operieren auf der rechten Halsseite durchaus nicht als besonders schwierig empfunden und selbstverständlich auch der N. recurrens nicht verletzt, obgleich derselbe nach allgemeinem Urteil hier, wo er mehr der vorderen Wand des Ösophagus anliegt, leichter zu beschädigen ist als links, wo er an der seitlichen Wand desselben sich befindet.

Was die Naht des Ösophagus betrifft, so findet sich in meinen Tabellen 14 mal die Angabe, daß eine solche versucht wurde, ohne

allerdings die Entstehung von Fisteln verhindern zu können. Im allgemeinen aber glaube ich, daß die Naht des Ösophagus nicht ohne Nutzen ist. Denn, wenn sie auch oft nicht hält und wieder aufgeht, so schließt sie doch wenigstens für einige Tage den Ösophagus gegen die Wunde ab und macht die lästige Ernährung mit Schlundsonde überflüssig, die übrigens nach meinen Tabellen ebenfalls 14 mal zur Anwendung gelangte, soweit darüber überhaupt sich Angaben vorfanden.

Die Naht ist in den meisten Fällen mit Katgut ausgeführt worden. Bei Verwendung eines geeigneteren Nahtmaterials, wie z. B. feinen Bronzedrahts, wird wohl auch die Entstehung von Fisteln häufiger als bisher verhindert werden können. Daß im übrigen natürlich die Wunde vollständig durch Tamponade offen zu halten ist, wird von allen Autoren betont.

Der Vorschlag Kramers, Fremdkörper nach Freilegung des Ösophagus vom Mund aus zu entfernen, kann, wie der Autor selbst betont, nur in einzelnen geeigneten Fällen erwogen werden, nämlich dann, wenn der Fremdkörper von der äußeren Wunde gut fühlbar ist, wenn keine entzündliche Schwellung am Hals besteht, keine Blutung vorausgegangen ist und endlich die Ösophagoskopie nicht ausführbar ist.

Hinsichtlich der Analogie der in Tabelle II dargestellten Fälle mit bereits publizierten Fällen sei folgendes bemerkt:

Balacescu kennt nur einen einzigen Fall (Nr. 64, 1879), wo eine verschluckte Kastanie zur Ösophagotomie geführt hatte, und zwar bei einer 22jährigen weiblichen Person. Operation am 2. Tag. Heilung nach 8 Wochen, 14 Tage Ernährung durch Schlundsonde.

Ferner erwähnt v. Navratil (nach Guattani 1876) einen Fall, wo ein Betrunkener eine zugeworfene Kastanie mit dem Munde auffing, die sodann in der Speiseröhre stecken blieb. Da jedoch die Ösophagotomie verweigert wurde, erfolgte nach 19 Tagen der Tod. Der Fremdkörper lag in mittlerer Höhe des Ösophagus und hatte die Trachea usuriert.

Schließlich veröffentlichte kürzlich Zemann (vgl. Tab. I, 28) einen Fall, der Nr. 12, Tab. II ganz merkwürdig analog ist. Daß Geisteskranke Fremdkörper verschlucken, ist ja an sich durchaus keine Seltenheit. Trotzdem ist außer dem eben erwähnten Falle Zemanns nur noch ein Fall bei Balacescu (Nr. 290, 1901) zu finden, der zur Ösophagotomie geführt hatte. Ein 29jähriger Geisteskranker hatte ein Stück Hosenträger mit 2 Schnallen sowie einen Messingring und eine Kugel verschluckt. Obwohl die Opera-

tion erst nach einigen Wochen erfolgte, trat schon nach 4 Wochen Heilung ein.

Daß ein Thaler, wie in Fall 1 Tab. II durch Speiseröhrenschnitt entfernt wurde, ist in der Literatur nur einmal bei Balacescu (Nr. 16, 1855) erwähnt. Operation am 2. Tag. Heilung.

Andererseits berichtet Dobbertin, daß ein Thaler auch ohne Ösophagotomie mit dem Münzenfänger in Höhe des 3. Brustwirbels aus der Speiseröhre extrahiert wurde.

Komplikation der Ösophagotomie durch Strumektomie wie in Fall 12 Tab. II ist ebenfalls selten. Außer dem schon mehrfach erwähnten Zemannschen Falle sind bisher nur noch 2 ähnliche Fälle bei Balacescu (Nr. 205 und 265) zu finden: bei einem 43jährigen Kranken wurde 1895 ein Gebiß mit 2 Zähnen, das 21 cm hinter der oberen Zahnreihe saß, am 7. Tag nach vorausgeschickter Strumektomie operativ entfernt. Heilung nach 2 Monaten. Desgl. 1899 ein Gebiß 19 cm hinter der Zahnreihe bei einer weiblichen Kranken. Wegen bilateraler verkalkter Struma, deren rechter Lappen als Fremdkörper imponiert hatte, erfolgte rechtsseitige Strumectomie. Heilung.

Erschwerung der Ösophagotomie durch primäre Struma, ohne daß jedoch Strumektomie nötig gewesen wäre, erwähnen noch in je 3 Fällen Egloff und Dobbertin.

Mit diesen zufälligen Komplikationen sind jedoch diejenigen Fälle nicht zu verwechseln, wo eine sekundäre akute Thyreoiditis den Speiseröhrenschnitt unliebsam erschwerte. Hierüber berichtete ebenfalls Egloff in 2 Fällen sowie Lieblein in 1 Falle, ohne daß auch hier Strumektomie erforderlich gewesen wäre. Wie auch im Handbuch der praktischen Chirurgie Bd. I, 1903 betont ist, tritt eine solche sekundäre akute Thyreoiditis nur dann in Erscheinung, wenn die Fremdkörper im Halsteile des Ösophagus in Höhe des Ring- oder Schildknorpels ihren Sitz und hier schon mehrere Tage verweilt haben, so daß es dann zur venösen Stauung und septischen Infektion kommt. Um einer eventuellen irrtümlichen Auffassung meiner Statistik vorzubeugen, bemerke ich ausdrücklich, daß darin ebenso wie in derjenigen Balacescus lediglich die Ösophagotomie wegen Fremdkörpern in der Speiseröhre Berücksichtigung gefunden hat, während die gleiche Operation aus anderen Gründen, z. B. zur Heilung von Ösophagus-Divertikeln, natürlich außer acht gelassen wurde, obwohl auch aus solchen Veranlassungen die Ösophagotomie ziemlich selten vorgenommen wurde.

Zum Schlusse möchte ich nur noch die Frage der Gastrotomie wegen Fremdkörpern im unteren Drittel des Ösophagus sowie die intrathorakalen Methoden der Ösophagotomie streifen unter Hinweis auf die Publikationen von Gottstein, Dobbertin, v. Hacker, Tuffier, Wilms, Kelling, Lieblein und Sauerbruch. Während durch Gastrotomie bis jetzt in 18 Fällen Fremdkörper aus der Speiseröhre entfernt wurden, und zwar im Gegensatz zu 71 Gastrotomien wegen Fremdkörpern im Magen (vgl. Kränzles Statistik), ist die intrathorakale Ösophagotomie bisher nur in einer minimalen Zahl von Fällen zur Anwendung gelangt und zwar größtenteils mit letalem Ausgang. Doch ist immerhin ihre technische Ausführbarkeit und die Notwendigkeit ihrer Anwendung erwiesen.

Meinem hochverehrten Chef und Lehrer, Herrn Medizinalrat Prof. Dr. Braun, gestatte ich mir auch an dieser Stelle für die Anregung zu dieser Arbeit und für die gütige Förderung derselben meinen verbindlichsten Dank auszusprechen.

Literaturverzeichnis.

1. Balacescu und Kohn, Die äußere cervicale Ösophagotomie zur Extraktion von Fremdkörpern im Ösophagus. Arch. f. klin. Chir. 1904, Bd. 72, Heft 2.
2. Burmeister, Ein Speiseröhrenschnitt. Deutsche med. Wochenschr. 1906, Nr. 15.
3. Dobbertin, Über Fremdkörper in der Speiseröhre. Arch. f. klin. Chir. 1902, Bd. 66.
4. Egloff, Über Entfernung von Fremdkörpern aus der Speiseröhre, insbesondere durch Oesophagotomia externa. Bruns' Beiträge z. klin. Chir. 1894, Bd. 12.
5. Ehrlich, Entfernung eines Knochensplitters aus dem Ösophagus im Ösophagoskop durch untere Ösophagoskopie. Münchner med. Wochenschr. 1905, Nr. 15.
6. Wolzendorff, Artikel „Ösophagotomie" in Eulenburgs Real-Enzyklopädie der gesamten Heilkunde, 1898, Bd. 17.
7. Fischer, Die Ösophagotomie bei Fremdkörpern. Deutsche Zeitschr. f. Chir. 1887, Bd. 25.
8. Fullerton, Referat in der Deutschen med. Wochenschr. 1904, S. 827.
9. Glücksmann, Ziele, Fortschritte und Bedeutung der Ösophagoskopie. Berliner klin. Wochenschr. 1904, Nr. 23.

10. Gottstein, Technik und Klinik der Ösophagoskopie. Mitteil. aus den Grenzgebieten der Med. u. Chir. 1900/1901.
11. Gurlt, Geschichte der Chirurgie, Bd. III, 1898. Fremdkörper im Schlund und in der Speiseröhre.
12. v. Hacker, Über Entfernung von Fremdkörpern aus der Speiseröhre mittels Ösophagoskopie. v. Bruns' Beiträge zur klin. Chir. 1901, Bd. 29.
13. Derselbe, Zur operativen Behandlung der periösophagealen und mediastinalen Phlegmone nebst Bemerkungen zur Technik der kollaren und dorsalen Mediastinotomie. Arch. f. klin Chir. 1901, Bd. 64.
14. Derselbe, Zur Frage des zweckmäßigsten Verfahrens, um Fremdkörper aus dem unteren Teil der Speiseröhre vom Magen aus zu entfernen. v. Bruns' Beiträge zur klin. Chir. 1902, Bd. 32.
15. Harff, Referat in Hildebrands Jahresbericht, IX. Jahrgang, 1904.
16. Hofmeister, Auswanderung verschluckter Fremdkörper aus dem Ösophagus. Zentralbl. f. Chir. 1903, Nr. 22.
17. Holländer, Referat in Hildebrands Jahresbericht, IX. Jahrgang, 1904.
18. Jakobelli, Referat in Hildebrands Jahresbericht, IX. Jahrgang, 1904.
19. Kaloyéropulos, Über Ösophagoskopie und Ösophagotomie bei Fremdkörpern in der Speiseröhre. v. Bruns' Beiträge zur klin. Chirurgie, 1903, Bd. 38.
20. Kelling, Zur Frage der intrathoracalen Operation der Speiseröhre. Zentralbl. f. Chir. 1904, Nr. 20.
21. Kocher, Enzyklopädie der gesamten Chirurgie, 1903. Ösophagusfremdkörper und ihre Behandlung.
22. Kramer, Zur Behandlung großer spitzer Fremdkörper im Halsteil der Speiseröhre. Zentralbl. f. Chir. 1904, Nr. 50.
23. Kränzle, Über Entfernung von Fremdkörpern aus dem Magen durch Gastrotomie. v. Bruns' Beiträge zur klin. Chir. 1901, Bd. 29.
24. Lundmack, Referat in Hildebrands Jahresber., IX. Jahrg., 1904.
25. Lieblein, Über Fremdkörper in der Speiseröhre und ihre operative Entfernung. v. Bruns' Beiträge zur klin. Chir. 1904, Bd. 41, H. 3.
26. Medizinal-Abteilung des königl. preuß. Kriegsministeriums: Sanitätsbericht über die deutsche Armee im Kriege 1870/71. III, A. 92.
27. Dieselbe, Sanitätsbericht über die preußische, sächsische und württembergische Armee. Berichtsraum vom 1. X. 1896 bis 30. IX. 1903.
28. Michailow, Referat in Hildebrands Jahresber., VIII. Jahrg., 1903.
29. v. Mikulicz, Deutsche med. Wochenschr. 1904, S. 827.
30. v. Navratil, Über Heilung der Ösophagotrachealfisteln. Deutsche Zeitschrift f. Chir. 1904.
31. Pels-Leusden, Über Ösophagotomie, zugleich ein Beitrag zur Behandlung der periösophagealen Phlegmone. Zentralbl. f. Chir. 1903, Nr. 23.
32. Reitzenstein, Diagnose und Extraktion von Fremdkörpern der Speiseröhre mittels Ösophagoskop. Münchner medizinische Wochenschrift, 1905, Nr. 9.
33. Rosenbaum, Fremdkörper im Ösophagus und ihre Entfernung. Inaug.-Diss. Referat im Zentralbl. f. Chir. 1904, S. 433.

34. Starck, Lehrbuch der Ösophagoskopie, 1905.
35. Derselbe, Fremdkörperextraktion im Ösophagoskop. Münchner med. Wochenschr. 1905, Nr. 9.
36. Sauerbruch, Die Chirurgie des Brustteils der Speiseröhre. Beiträge zur klin. Chir., Bd. 46.
37. Derselbe, Experimentelle Beiträge zur Ösophaguschirurgie. Zentralbl. f. Chir. 1905, Nr. 4.
38. Derselbe, Bericht über die ersten in der pneumat. Kammer der Breslauer Klinik ausgeführten Operationen. Münchner med. Wochenschr. 1906, Nr. 1.

XXIII.

Mitteilung aus der I. chirurgischen Klinik der königl. ungarischen Universität zu Budapest. (Vorstand: o. ö. Prof. Dr. Jul. Dollinger.)

Über die narbenbildende Wirkung von Schilddrüsenschnitten bei der Ösophagusnaht.

Von

Dr. **Desider v. Navratil**,
Operateur.

(Mit 3 Abbildungen.)

Unter dem Titel „Über eine neue Ösophagusnaht" erschien in der vorjährigen Nummer dieser Zeitschrift eine Mitteilung von mir, in welcher ich damals schon über ein Vorgehen berichtete, nach welchem die Wunde des Ösophagus durch eine Tabaksbeutelnaht zusammengezogen wird, über die eine fortlaufende Naht kommt, welche die Muskularis der Speiseröhre faßt. Auf diese Nähte wird die mobilisierte Schilddrüse durch ein oder zwei Nähte so fixiert, daß die Schilddrüse durch ihren oberen Pol mit ihren Gefäßen im Zusammenhange bleibt. Bei diesem Vorgehen heilt die Ösophagusnaht per primam und es kommt zu keinem Klaffen der Wundränder. Die Ursache dieses suchte ich in der haftenden und narbenbildenden Eigenschaft der Schilddrüse.

Auf die mitgeteilte Weise ist die Schilddrüse bei der Ösophagusnaht nur innerhalb enger Grenzen zu verlagern, nachdem bei der Mobilisierung des unteren Pols dies nur bis zu einem gewissen Grade geschehen kann. Wir könnten zwar die Schilddrüse auch bei ihrem oberen Pole mobilisieren, insofern wir sie mit den Blutgefäßen des unteren Pols im Zusammenhange lassen; in diesem Falle könnten wir sie eventuell auf eine tieferliegende Ösophaguswunde auflegen — doch ist die Mobilisierung der Schilddrüse auf letztere Weise deshalb schwieriger, weil das Auspräparieren der Gefäße des unteren Pols mit größeren Schwierigkeiten verbunden

ist, und eine starke Verlaufsänderung eventuell Torsion der Blutgefäße gefährdet eben die beabsichtigte Lebensfähigkeit und die oben genannte Funktion der Schilddrüse. —

In Hinsicht auf die Schwierigkeiten beider Methoden, besonders der letzteren, beschloß ich, Versuche daraufhin anzustellen, ob Scheiben der Schilddrüse eine ebensolche Wirkung hätten als die mit ihren Gefäßen im Zusammenhange gelassene Drüse selbst. — Denn gelingt die Übertragung einer Schilddrüsenscheibe auf die Ösophaguswunde und behält sie dabei jene Eigenschaft, welche die Schilddrüse im Zusammenhange mit ihren Gefäßen aufweist, bei, dann würde die narbenbildende Wirkung dieser Schilddrüsenscheiben bei der Ösophagusnaht, mögen nun die Nähte partiell oder zirkulär sein, genug Sicherheit gewähren, daß die Wundränder sich prompt vereinigen.

I. Partiale Ösophagusnaht.

Zu diesem Zwecke stellte ich an drei Hunden Versuche an. mit folgenden Resultate:

Fall 1. Den ersten Hund operierte ich am 14. X. 1904. Links vor dem Musculus sternocleido-mastoideus drang ich ein, suchte den Ösophagus auf, mobilisierte ihn aus seiner Umgebung, zog ihn hervor und machte dann eine 1 cm lange Längsincision. Die Ösophaguswunde wurde durch eine Tabaksbeutelnaht geschlossen, über diese Naht folgte eine fortlaufende Naht der Muscularis. Nun unterband ich die zum unteren Pole der linken Schilddrüsenhälfte gehenden Blutgefäße. Mit einem Seidenfaden wurde auch die Schilddrüse in der Mitte unterbunden, worauf das untere Drittel der Drüse exzidiert werden konnte. Diese Schilddrüsenscheibe befestigte ich mit Hilfe zweier feinen Seiden-Knopfnähte über die Ösophagusnaht, worauf ich die Halsmuskeln und zum Schlusse die Hautwunde wieder vereinigte. Nach der Operation befand sich der Hund wohl; am Tage der Operation bekommt er keine Nahrung. Am Tage nach der Operation bekommt das Tier Milch mit Ei (15. X.), welches das Tier von selbst zu sich nimmt. Verbandwechsel: die Wunde ist reaktionslos. Vom 16. X. bis 23. X. bekommt der Hund täglich seine obenerwähnte Nahrung, die er mit gutem Appetite per os nimmt. — Verbandwechsel täglich: aus dem unteren und oberen Pole der Wunde entfernte sich je eine Etage Muskelnaht. 28. 10. Die Wunde ist vollkommen geheilt; der Hund trinkt täglich $^1/_2$ l Milch. Vom 20. XI. angefangen bekommt das Tier halbkompakte, vom 28. XI. angefangen kompakte Nahrung, es nimmt an Gewicht auffallend zu. Am 1. XII. war ich gezwungen, das Tier wegen einer Infektionskrankheit zu töten. — Bei der Sektion fand sich die Ösophaguswunde von innen vollkommen vereinigt, obgleich in der Mitte der Narbe das Ende des Fadens der Tabaksbeutelnaht auf 2 mm weit hervorragte. Nachdem ich nun auf das Schicksal der transplantierten Schilddrüsen-

scheibe neugierig war, präparierte ich vorsichtig entlang der Operationswunde bis zur Gegend der letzteren und fand daselbst ein ungefähr erbsengroßes Narbengewebe, in dessen Mitte das andere Ende der Tabaksbeutelnaht lag.

Mit Hilfe einer Pince wollte ich den Faden entfernen; dies war jedoch unmöglich, auf Zug bewegte sich nicht einmal das andere Ende im Ösophaguslumen. — Behufs histologischer Untersuchung schnitt ich die Narbe

Fig. 1.

aus. Schon in meiner früheren Arbeit erwähnte ich einen Fall, wo ich Gelegenheit hatte tagtäglich zu beobachten, auf welche Weise die Glandula thyreoidea mit Hilfe ihrer Granulationen den etwas langen Faden der Tabaksbeutelnaht in sich zog.

Hiermit ist also erwiesen, daß nicht nur die mit ihren Gefäßen in Zusammenhang gelassene Schilddrüse, sondern auch einzelne Scheiben derselben von oben genannter Wirkung sind. — Das Präparat reproduziert die beigefügte Abbildung (Fig. 1.)

Fall 2. Am 20. X. operierte ich neuerdings einen Hund. Schnitt: vor dem linken Musculus sternocleido-mastoideus; der Ösophagus wird auspräpariert, vorgezogen, und an ihm ein 1 cm langer Schrägschnitt gemacht. Die Ösophaguswunde wird durch eine Tabaksbeutelnaht und eine fortlaufende Naht geschlossen. Hierauf wird die herausgeschnittene Schilddrüsenscheibe auf die Ösophaguswunde befestigt, die Operationswunde selbst vollkommen geschlossen. Nun wird im unteren Wundpole mit Hilfe eines schmalen Jodoformgazestreifens drainiert. Nach der Operation befindet sich der Hund wohl. Den nächstfolgenden Tag bekommt der Hund 2 deg Milch mit Ei. — Am 22. X. Nachblutung geringen Grades. 23. X. an der Stelle der Nachblutung geringes eiteriges Sekret. Die oberflächlichen Muskelnähte stoßen sich aus.

Der Hund wird täglich verbunden. 28. X. Die Wunde secerniert wenig, der Hund ist lustig, frisch mit gutem Appetit. — Vom 8. XI. bekommt der Hund täglich $^1/_2$ l Milch. — Vom 25. XI. halbkompakte Nahrung. Die kleine granulierende Wundfläche vernarbte sich vollkommen auf Lapissalbe. Am 1. XII. wird der Hund aus ähnlicher Ursache getötet, wie im ersten Falle. — Auch hier war die Heilung eine vollkommene, obgleich aus dem Ösophagus entlang des Fadens eine 1 mm weite Fistel zur Narbe führte. Es ist interessant, daß auch bei diesem Hunde in der Mitte der Ösophagusnarbe das eine Ende der Tabaksbeutelnaht 2 mm lang hervorragte; dieser Faden ist in der Narbe vollkommen fixiert. — Auch die erbsengroße Narbe an der Stelle der Schilddrüsenscheibe fand sich von neuem vor, sie wurde zu histologischen Zwecken exzidiert.

Fall 3. Der Eingriff beim dritten Hunde am 2. XI. gestaltete sich ähnlich wie in den vorhergehenden Fällen, nur wurde die Ösophaguswunde in Querrichtung und ungefähr $1\,^1/_2$ cm lang hergestellt. Ösophagusnaht so wie bisher. Das transplantierte Schilddrüsenstück war ungefähr haselnußgroß. — Jodoformgazedrainage im unteren Wundwinkel, Schluß der Hautwunde. Nach der Operation ist das Befinden des Hundes ein gutes; die folgenden Tage wird er auf die bekanntgegebene Weise genährt. Verbandwechsel täglich. 5. XI. und 6. XI. geringe Nachblutung. 7. XI. beginnt die Granulation der Drainagestelle. Am 11. XI. ist die Wunde vollkommen geheilt. Vom 13. XI. angefangen bekommt der Hund täglich $^1/_2$ l Milch. Vom 18. XI. angefangen halbkompakte Nahrung. — Der Appetit des Hundes ist ein guter. Am 1. XII. wird der Hund aus den schon erwähnten Gründen getötet. Der Obduktionsbefund ist ein ähnlicher wie in den vorhergehenden Fällen. Auch hier ragt das eine Ende der Tabaksbeutelnaht in der Mitte der Ösophagusnarbe 1 mm weit ins Lumen der Speiseröhre hervor; ist hier stark fixiert, und kann nicht herausgezogen werden. — Auch in diesem Falle konnten wir entlang der Hautnarbe präparierend eine erbsengroße Narbe finden, welche behufs mikroskopischer Untersuchung ebenfalls exzidiert wurde.

Alle drei Fälle heilten. — Jedenfalls ist es interessant, daß in allen drei Fällen das eine Ende der Tabaksbeutelnaht an derselben Stelle erschien. Die Heilung und die Ernährung wurde dadurch

nicht im geringsten gestört; Beweis dessen, daß die Hunde sich vom Tage der Operation angefangen, per os von selbst ohne Schmerzen, stets unter Anzeichen des besten Appetits, gierig ernährten. Daß die Ösophagusnaht sich nicht löste, dafür spricht auch, daß in keinem der drei Fälle sich Fisteln bildeten, durch welche Speichel oder die als Nahrung verwendete Milch hätte kommen können. — Im Falle 2 und 3 hätte der bis zum transplantierten Schilddrüsengewebe geführte Jodoformgazestreifen bei einer Lösung der Ösophagusnaht sicher Speichel oder Milch in die Operationswunde geführt. Was die Nachblutung im Fall 2 und 3 anbelangt, so liegt hier der Fehler wohl darin, daß für eine präventive Blutstillung nicht genügend gesorgt war.

II. Zirkuläre Ösophagusnaht.

Die Erfolge, welche ich mit den auf die partiale Ösophagusnaht applizierten Schilddrüsenstückchen hatte, ermutigten mich, dies Verfahren auch bei einer zirkulären Ösophagusnaht zu versuchen.

Bevor ich jedoch über meine Versuche referiere, sei es mir gestattet, die Literatur der zirkulären Ösophagusnaht kurz zu erörtern.

Braun[1]) vollzog im Jahre 1891 bei einer 19jähr. Patientin, bei der nach dem Trinken von Schwefelsäure Schlingbeschwerden auftraten, eine partiale Ösophagusresektion.

Die Schlingbeschwerden bestanden seit einem Jahre. Mit Hilfe der Sonde ließen sich 3 Strikturen eruieren. — Die erste 19, die zweite 20 cm vom oberen Rande der Schneidezähne entfernt. — Die dritte befand sich unmittelbar oberhalb der Cardia. — Die obere Striktur war die engste, da diese die Sonde kaum passieren ließ, weshalb er an dieser Stelle ein $1^1/_2$ cm langes Stück des Ösophagus resezierte. — Die resezierten Enden vereinigte er mit einer Katgutnaht, und zwar so, daß die oberen und unteren Wundränder der Schleimhaut zusammenstießen. Die übrigen Strikturen ließen die Sonde passieren. Durch die oberhalb der zirkularen Naht verfertigte Ösophagusfistel legte er eine bis in den Magen reichende permanente Sonde ein. — Die Mundhöhle wurde mit Mull tamponiert; nach 14 Tagen wurde die Sonde entfernt. Die zirkulare Ösophagusnaht hielt fest. Autor verschloß hierauf die Öffnung, welche zur Einführung der Sonde gedient hatte, mit einer sekundären Naht. Nach 3 Wochen konnte man den Ösophagus bereits sondieren, Kranke wurde als geheilt entlassen, mit dem Bemerken, daß die Speiseröhre täglich von ihr zu sondieren sei. — Trotzdem die Kranke dies unterließ, fühlte sich die Patientin nach 10 Jahren, als sie der Autor wieder zu sehen bekam, vollständig wohl.

1) Braun, 1891. Deutsche Zeitschr. f. Chir., LXI. Band, S. 511.

Krogius[1]) resezierte 1898 bei einer 30jähr. Frau ein 1 cm langes Ösophagusstück. Patientin hatte, nachdem sie Salzsäure getrunken hatte, in der Höhe der Cart. cricoidea eine Striktur bekommen. An dieser Stelle hatte sich ein Beinstückchen in den Ösophagus eingekeilt, welches per os nicht zu entfernen war. — Autor resezierte die vernarbte Ösophaguspartie mit dem Beinstückchen, und vereinigte die resezierten Partien vollkommen. Kranke starb nach 11 Tagen an Sepsis.

Schandelin[2]) resezierte bei einem 30jähr. Manne wegen einer Striktur, welche sich nach dem Trinken einer Säure gebildet hatte, ein Ösophagusstück, welches vorne 2 cm, hinten 1 cm lang war, mit einem zirkulären Schnitte. Er vereinigte vorerst die Muscularis, dann die Schleimhaut mit Seide mit einer rund herumlaufenden Naht. Oberhalb applizierte er noch Entspannungsnähte in die Ösophagus-muscularis. Patient wurde nach der Operation 6 Tage lang per anum ernährt. Am 7. Tage bekommt er per os flüssige Nahrung und wurde geheilt entlassen.

Escher[3]) vollzog die zirkulare Ösophagusresektion bei einer 40jähr. Frau. Patientin hatte vor 15 Jahren Lues gehabt, und litt seit $2^1/_2$ Jahren an Schlingbeschwerden, welche auch durch eine antiluetische Kur nicht behoben wurden. Die Striktur befand sich unmittelbar unterhalb des Kehlkopfes. — Um die Kranke in gute Kondition zu bringen, ernährte er sie einen Monat lang vor der Operation durch eine unterhalb der Striktur gelegene, mit Ösophagotomie hergestellte Öffnung. Nach einem Monate resezierte er ein $1^1/_2$ cm langes Stück des Ösophagus an Stelle der Striktur. Er vereinigte die Muscularis mit 10 Nähten, ohne mit der Naht in die Schleimhaut überzugehen. Die Schleimhautenden lagen gut aufeinander. Die Wunde schloß er ganz. Ernährung per anum. Aus dem hinter dem Ösophagus gelegenen Raume sondert sich wenig Eiter ab. 3 Tage nach der Operation ernährt er den Kranken mit einer Sonde. Nach 9 Tagen werden die Nähte entfernt; die Vereinigung ist eine vollständige. Die Halswunde wird sekundär geschlossen, und Patientin wird geheilt entlassen. 5 Monate nach der Operation passiert eine fingerdicke Sonde ganz leicht den Ösophagus. Die Schlingbewegungen sind ganz normal. —

Kendal Franks[4]) operierte (1893) eine 46jähr. Frau, bei welcher die Schlingbeschwerden seit 3 Jahren bestehen. Der Fall war carcinomverdächtig. Nach Öffnung der Speiseröhre stellte es sich bei der Operation heraus, daß dieselbe oben und unten blind in einen Sack endigt, und daß sich zwischen den beiden Enden ein dünner Kanal befindet, welcher von glatter Schleimhaut bedeckt ist. Der Kanal ist $^1/_3$ Zoll lang. An Stelle der Striktur entfernte Autor ein $^3/_4$ Zoll langes Ösophagusstück mit

---

1) Krogius, 1898, Über zirkuläre Resektion der Speiseröhre. Karl Neu, Inaug.-Diss. 1904.

2) Schandelin, 1898, ibidem.

3) Escher, Zeitschrift für Heilkunde, XXII. Band.

4) Kendal Franks, Karl Neu 1904. Inaug.-Diss. Über zirkuläre Resektion der Speiseröhre.

zirkulärer Resektion. Zirkuläre Naht. Zur Ernährung führte er eine Sonde durch die Nase ein, und schloß die Wunde ganz. 4 Tage nach der Operation ergießt sich Eiter aus der Wunde. Die Naht klaffte an einzelnen Stellen. Nach 11 Tagen entfernt er die Sonde aus der Nase, und führt sie durch die Fistel ein. Nach 27 Tagen ist Patient ganz geheilt und die Fistel hat sich geschlossen. Sogar eine dicke Sonde passiert den Ösophagus leicht.

Bier[1]) hatte im Jahre 1904 einen 25jähr. Mann auf seiner Klinik, welcher vor 14 Jahren einen Selbstmordversuch mit Salzsäure verübt hatte. Patient gibt an, daß er sich 7 Jahre lang nach dem Trinken der Salzsäure die Speiseröhre sondiert hätte, doch verschlimmerte sich sein Zustand dermaßen, daß er sich 12 Jahre nach dem Selbstmordversuche operieren lassen mußte, wo die zirkuläre Ösophagosresektion vorgenommen wurde. Die beiden Ösophagusenden waren mit einer zirkulären Naht vereinigt worden, doch ging die Naht auseinander. — Später versuchte man das fehlende Ösophagusstück mit einem vom Halse genommenen Hautlappen zu ersetzen, doch dies mißlang, so daß bei dem Kranken die Gastrostomie vollzogen werden mußte, so daß die Ernährung auf diesem Wege zustande kam. Der ganz verzweifelte Kranke vergiftete sich nun mit Sublimat, doch gelang es ihn zu retten. Bier resezierte, auf wiederholte Bitten des Kranken, 14 Jahre nach dem Selbstmordversuch und 2 Jahre nach der ersten Resektion, aus dem ganz vernarbten Ösophagus ein Stück von $1^1/_2$ cm Länge und vereinigte die Enden mit zirkulärer Naht. Die Operation gelang, die Wunde heilte per primam und Patient schluckt ohne Beschwerden. Die Speiseröhre läßt auch eine dicke Sonde passieren.

Da ich mich in meiner Arbeit ausschließlich mit Ösophagusnähten befasse, erwähne ich jene Autoren nicht, welche ein so langes Ösophagusstück resezierten, daß die Enden mittels Naht nicht mehr zu vereinigen waren. — Auch auf die Sauerbruchsche[2]) These reflektiere ich nicht, welcher die Resection in der Nähe der Cardia vollzog, und so nicht die Speiseröhre, sondern den Magen mit dem Ösophagus zusammennähte. — Der von ihm an dieser Stelle vollzogenen Resektion empfohlene Murphysche Knopf hat sich gut bewährt, doch ist derselbe bei an weiter oben gelegenen Ösophaguspartien vollzogenen Resektionen, aus sehr einfach vorstellbaren Gründen, nicht zu verwenden. — Das Touchieren der Wundränder mit Jodtinktur halte ich nicht für unumgänglich notwendig. — Nach dieser Einleitung will ich mich weiterhin mit der Erörterung meiner eigenen Versuche befassen.

---

1) Bier, Karl Neu 1904. Inaug.-Diss. Über zirkuläre Resektion der Speiseröhre.

2) Sauerbruch, 1905. Experimentelles zur Chirurgie des Brustteils der Speiseröhre. (Breslau).

17. Januar 1905 operierte ich einen Hund und war der Verlauf der Operation folgender: Hautschnitt, beiläufig 8 cm lang, links parallel mit dem medialen Rand des Sternocleido mast. — Durch den Schnitt ist die Schilddrüse leicht zu erreichen. Ich unterbinde die zum oberen und unteren Pole führenden Gefäße, exstirpiere die Drüse und verberge sie in der Hautwunde. Hierauf präpariere ich die Speiseröhre aus, was leicht gelingt, und mache dieselbe nach oben und unten mobil. Ober- und unterhalb der zu durchschneidenden Stelle fixiere ich den Ösophagus mit den verlängerten Kocherschen Akterienklemmen so daß weder Speichel- noch Speisereste in die Wunde gelangen können. Um die Quetschwirkung der Klemmen zu vermeiden, bekleidete ich die Enden derselben mit je einem Stückchen Drainrohre, so daß eigentlich bloß der weiche Gummi mit der Speiseröhre in Berührung kam. Um mich in die zirkuläre Ösophagusnaht einzuüben, schnitt ich, um das Verfahren zu vereinfachen, die Speiseröhre bloß quer durch und vernähte die Enden wieder ohne etwas zu resezieren. Um das Operationsterrain vor dem Eintrocknen zu bewahren, begoß ich dasselbe während der Operation wiederholt mit einer sterilen Kochsalzlösung. Hierauf vereinigte ich die hintere Partie der Muscularis mit einer fortlaufenden Naht und knotete außerdem bei jedem Stich. Ich gebrauchte Seide Nr. 2. Mit ebensolcher Seide und auf die gleiche Weise nähte ich die Schleimhaut der Speiseröhre zusammen. Zum Schlusse ergänzte ich die vorne noch teilweise fehlende Muskelnaht. Die Speiseröhre war auf diese Weise mit einer in zwei Schichten laufenden, pünktlichen zirkulären Naht wieder vereinigt. Um während der Naht das Lumen des Ösophagus nicht zusammenzuziehen, zog ich vorn und hinten durch beide Ösophagusteile einen Seidenfaden, welchen mein Assistent während der Naht gelinde anzog und so die Lumenverkleinerung verhütete. Hierauf zerschnitt ich die in mit steriler Kochsalzlösung durchtränkte Gaze eingewickelte Schilddrüse in drei dünne Scheiben. Diese Scheiben heftete ich mit einem Seidenfaden lose aneinander und breitete sie ringförmig über die Ösophagusnaht, worauf ich dieselben mit zehn Stichen an die Muscularis befestigte, ohne daß die feine Seide die Thyreoideascheiben stärker zusammenzog. Ich irrigierte die Wunde mit steriler Kochsalzlösung. Ich vereinigte Muskeln und Haut und legte eine bis zum Ösophagus reichende Drainröhre ein. Der Hund bekommt schon zwei Tage nach der Operation dreimal täglich in Wasser gelösten „Puro"-Fleischextrakt.

Diese Ernährung wird bis zum 28. Januar durchgeführt. Von diesem Tage bekommt der Hund bis zum 18. März Milch, pro Tag einen Liter. Der Hund hat an Gewicht zugenommen, die Wunde per primam geheilt. Bei der Sektion stellte es sich heraus, daß sich an Stelle der Naht eine geringe Striktur gebildet hatte. —

Fig. 2.

Ich hatte das Sondieren des Hundes bis dahin unterlassen, da es sich im Laufe meiner Versuche herausstellte, daß das konsequente Sondieren eines Hundes fast unausführbar ist.

23. Januar 1905 operierte ich abermals einen Hund. Der Verlauf der Operation zeigte nur in jener Hinsicht eine kleine Abweichung, daß ich die Ösophagusschleimhaut nicht mit einer scharfen Chirurgennadel, sondern mit einer runden Nähnadel nähte,

da es sich beim vorigen Male herausgestellt hatte, daß der Stichkanal der scharfen Nadel größer war als die Dicke der Seide. Auch in diesem Falle nähte ich Muskeln und Haut zusammen, und legte eine bis zur Speiseröhre reichende Drainröhre ein. Die Ernährung war dieselbe, die Wunde heilte auch in diesem Falle per primam. Die Sektion ergab auch hier eine Striktur in der Höhe der Naht. Vorstehende Photographie (S. 495, Fig. 2) zeigt dieses Präparat. Auch in diesem Fall war, wie beim vorhergehenden, die Schleimhautnaht rundherum beiläufig 1 mm weit auseinander gegangen, doch störte dieser Umstand den Heilprozeß in keiner Weise, — da die aufgelegten Schilddrüsenscheiben die Bildung einer zirkulären starken Muskelnarbe günstig beeinflußt hatten.

An zwei Hunden vollzog ich nun dieselbe präzise Operation, ohne Schilddrüsenscheiben auf die Naht zu legen. In beiden Fällen war die Naht nach drei Tagen rundherum auseinander gegangen. Hieraus ist schon die günstige Wirkung der Schilddrüsenscheiben ersichtlich. Die Versuche belehrten mich, wie ich dies weiterhin noch öfters betonen werde, daß die Schleimhautnähte einige Tage nach der Operation nachlassen und nach $1\frac{1}{2}$ Wochen sich ganz verschieben. Wir haben also bei den Ösophagusnähten einen Faktor nötig, der die Narbenbildung der Muskelschicht beschleunigt, so daß, wenn nach einigen Tagen nach der Operation die Schleimhautnaht nachläßt, die Muskelschicht bereits durch eine Narbe geschützt sei. Dies ist besonders bei Tieren notwendig, welche nicht ruhig liegen, sondern Kopf und Hals nach jeder Richtung bewegen. Die Naht ist demzufolge bei Menschen leichter auszuführen, und dieser Umstand erklärt auch den guten Erfolg, bei einigen in der Literatur erwähnten Fällen. Bier z. B. hatte den Kopf seiner Patientin mit Gipsschienen in stark sich nach vorne beugender Stellung fixiert. Bei Hunden ein nicht durchzuführendes Verfahren.

Die narbenbildende Wirkung war somit am Hunde, nach einfacher Durchtrennung des Ösophagus ausgeführten zirkulären Naht, erwiesen. Meine Versuche sollten nun weiterhin feststellen, ob die Erfolge dieselben seien, wenn man aus dem Ösophagus zirkulär ein 1 cm langes Stück reseziert.

Bei vier Hunden vollzog ich diese Resektion am Ösophagus in der Höhe des Halses. Der erste Fall mißlang wegen technischer Fehler, und zwar waren diese die folgenden: als ich die Muscularis und Schleimhaut zirkulär wieder vereinigte, wollte ich nun die Schilddrüsenscheiben rundherum auflegen, ohne des Umstandes zu gedenken, daß nun der nach der Resektion schraff sich anspannende

Ösophagus viel schwerer zu mobilisieren ist, wie nach der einfachen Durchtrennung. Als ich nun die hintere Seite der Naht mit Schilddrüsenscheiben umgeben wollte, schnitt die Naht bei der etwas brüsken Mobilisierung der Speiseröhre in die Muskularis ein.

Umsonst gab ich daher die Naht mit dem Ring der Schilddrüsenscheiben, da diese und wahrscheihlich auch die Schleimhautnaht, unter dem Zuge stark gelitten hatte. Dies ist die wahrscheinliche Erklärung dessen, daß die Naht 3 Tage nach der Operation ganz auseinanderging. Um diese technische Schwierigkeit zu umgehen, legte ich bei den anderen 3 operierten Fällen die Schilddrüsenscheiben unter bevor ich die Muskelnaht, an der hinteren Partie der Speiseröhre vollzog. Ich befestigte diese Schilddrüsenscheibe mit 4 Seidenfäden hinten an der Muskel, um dann mit derselben die zirkuläre Muskelnaht vollständig zu decken. Hierauf nähte ich die Muskel hinten mit einer geknöpften Kürschnernaht, dann die Schleimhaut zirculär, und schließlich die übriggebliebene Muskelpartie vorne. Nachdem der hintere Teil der Naht bereits vollständig mit Schilddrüsenscheiben bedeckt war, bot das Bedecken der vorderen Naht keine Schwierigkeiten, und fixierte ich die Schilddrüsenscheiben auch hier mit feiner Seide über der Muskelnaht. Während die erste Operation volle 2 Stunden gedauert hatte, nahmen die 2., 3. und vierte kaum $1^1/_2$ Stunden in Anspruch, und war ich hauptsächlich beruhigt, die frische Naht während des Eingriffs, durch Anziehen nicht in Anspruch genommen zu haben. Die Heilung erfolgte im 2., 3. und 4. Falle per primam. Ich tötete die Hunde $^1/_2$, 1 resp. $1^1/_2$ Monate nach der Operation und fand in allen drei Fällen die bei den beiden ersten konstatierte geringe Striktur. Nachstehende Photographie zeigt eine der resezierten Speiseröhren (Fig. 3.)

Auch in diesen Fällen war die Schleimhautnaht wie bei den beiden ersten auf $^1/_2$—1 mm auseinandergegangen.

Die Schilddrüsenscheiben haben sich auch in diesen Fällen gut bewährt, mit Ausnahme des ersten Falles, wo jedoch der Fehler in der Ausführung lag. Ich versuchte auch Kropfscheiben auf die Nath zu legen, doch war der Erfolg, da ich es nicht mit einem parenchymatösen, sondern cystösem Gewebe zu tun hatte, bereits während des Eingriffes ein illusorischer. Die Naht ging auseinander. In 2 Fällen, wo die Schilddrüse des jungen Hundes kaum erbsengroß war, und demnach zur Bedeckung der Nath absolut ungenügend war, versuchte ich auf die freigebliebenen Partien der Naht, Muskelgewebe zu legen. In einem

Falle exstirpierte ich den linksseitigen Sternohyoideus seiner ganzen Länge nach, legte denselben rundherum um die Naht und befestigte ihn mit einigen Nähten. Das Bild war während der Operation ganz hübsch, doch ließ der Erfolg viel zu wünschen übrig; zwar ging die Ösophagusnaht nicht auseinander, doch tötete ich den sehr abgemagerten Hund nach $2^1/_2$ Wochen und fand an Stelle der Naht eine kaum passierbare Striktur. Im 2. Falle schnitt ich horizontal auf das obere Drittel des Sterno-

Fig. 3.

cleido mastoideus bis beiläufig in die Mitte; von hier parallel mit den Muskelfasern beiläufig 7 cm nach unten und ließ das Muskelsegment unten mit den Sternocleido mastoideus in Zusammenhang um die Ernährung derselben aufrecht zu erhalten.

Dann halbierte ich dies Muskelsegment in der Mitte paralell mit den Fasern, zog den Ösophagus zwischen die beiden Muskelstücke so, daß die beiden Segmente auf dem Ösophagus ritten und vereinigte die beiden hinter demselben mit einer Knopfnaht. Das eine Segment befestigte ich an der hinteren, das andere an der

vorderen Wand mit einigen äußerst dünnen Seidennähten. Das Bild war auch hier ein sehr schönes, doch der Erfolg war, als ich den sehr abgemagerten Hund nach 2 Wochen tötete, daß es sich herausstellte, daß sich eine kaum passierbare Striktur an Stelle der Naht gebildet hatte. Ich entsagte sehr schnell diesen mit den Muskeln angestellten Versuchen und blieb bei den Schilddrüsenscheiben, deren großen Vorteil ich unter anderen darin erblicke, daß sie neben ihren sicheren narbenbildenden und anklebenden Eigenschaft die Möglichkeit bieten, den aus ihnen gebildeten Ring ruhig auf die Naht legen zu können, ohne befürchten zu müssen, daß sie absterben; während dies, wie ich glaube, bei den Muskelsegmenten der Fall wäre.

Ich wollte auch das Auflegen des kleinen Netzes auf die Speiseröhrennath versuchen, doch hielt ich diese Versuche erstens infolge des mit den Schilddrüsenscheiben erzielten guten Erfolges halber und zweitens auch deshalb nicht indiziert, da die große Halsoperation außerdem noch mit einer Laparotomie verbunden ist. Ein Amerikaner George Emerson-Brewer erwähnt in einem Artikel ein sterilisierbares Pflaster, mit welchem er bei der Verletzung großer Gefäße gute Erfolge erzielte. Ich schrieb der Fabrik (Johnson und Johnson New Brunswick, New Jersey) wiederholt doch erhielt ich keine Antwort. Ich wollte das Pflaster statt der Schilddrüsenscheiben in Verwendung bringen, doch war mir dies, nachdem ich mir keines verschaffen konnte, unmöglich; demzufolge blieb ich definitiv bei den Schilddrüsenscheiben, deren guten Erfolg ich bei zirkulären Ösophagusnähten genügsam erprobt hatte.

Bei dem getöteten Hunde drang ich paralell mit der Narbenlinie bis zur Ösophagusnarbe vor und exzidierte Stückchen aus derselben zwecks histologischer Untersuchung. Dr. Bakay war so freundlich, dieselben mikroskopisch zu untersuchen, wofür ich ihm auch hiermit meinen Dank ausspreche. Sein Ergebnis war folgendes: Jede Narbe besteht aus frischem Granulationsgewebe, mit wenigen neuen Fasern, zwischen den Rundzellen befinden sich hie und dort Riesenzellen. Die ganze Narbe ist auffallend hyperämisch, vollständig mit neuen Kapillaren wie durchzogen, mit weitgehenden Aderknospen. Dieser histologische Befund stimmt mehr weniger mit dem von Eiselsberg, Christian, Sultan und Enderlen überein. Die vier genannten Autoren untersuchten nämlich die von einem Tiere entlehnten und wieder transplan-

tierten Thyreoideascheiben mit Bezug auf deren Lebensfähigkeit. Es standen ihnen größere Thyreoideapartien zur Verfügung und ihre Befunde sind deshalb auch präzise. Das von mir exzidierte kaum erbsengroße, ganz vernarbte Thyreoideastückchen konnte kein so präzises Ergebnis liefern. Von den genannten vier Autoren war Eiselsberg der erste, welcher sich mit Thyreoidea-Transplantation befaßte.

Als ich schon inmitten dieser Arbeit war, kam mir Christianis Arbeit zu Gesichte, in welcher ich zu meiner großen Freude fand, daß nach seiner Beobachtung das transplantierte Thyreoideastück bereits nach 4 Tagen mit dem umliegenden Gewebe innig verwachsen war. Seine Beobachtung stimmt also mit der meinigen überein. Seine Versuche bezogen sich zwar nicht darauf, ob die transplantierten Thyreoideastückchen dem Gewebe schnell anhaften, sondern auf die Lebensfähigkeit derselben. Oben erwähnte ich den Umstand, daß die Schleimhautnaht beiläufig am dritten Tage nach der Operation nachläßt, so daß die Muskelnarbe berufen ist, die zirkuläre Ösophagusnaht vor dem Auseinandergehen zu behüten, und daß es sehr gut und wünschenswert ist, wenn statt der klaffenden Schleimhautschicht die dem Muscularis bereits gut anhaftenden Thyreoideastücke die Narbenbildung beschleunigt. Die Narbe ist vielleicht stärker und die Striktur so etwas geringer, als wenn sie ohne Thyreoidea wäre. Aber warum sollte beim Menschen, wo die Sondierung leicht ausführbar ist, die zirkuläre Naht nicht mit einer etwas größeren Striktur heilen, was jedenfalls besser ist, als wenn die ganze Ösophagusnaht auseinandergeht. Wer sich mit Ösophaguschirurgie befaßt, weiß, daß bei zirkulärer Resektion die Heilung mit großem Risiko einhergeht; weshalb sollten wir dieses Risiko nicht durch aufgelegte Thyreoideastücke verringern, deren narbenbildende Wirkung sowohl durch meine als Christianis Arbeit bewiesen ist.

Es könnte noch in Frage kommen, ob beim Auseinandergehen der Ösophagusnaht die Thyreoideastückchen keine Komplikationen hervorrufen? Eitriger Mediastinitis sind wir bei Ösophagusresektion ausgesetzt, gleichviel ob wir Thyreoideascheiben verwenden oder nicht.

Wenn die Naht auseinandergeht und wir die drainierte Wunde gleich öffnen können und die beiden Wundränder Ösophagus an die Haut ausnähen, können wir dies verhindern. In meinem ersten Falle, als die Naht aus technischen Gründen auseinanderging, sah

ich keinen Nachteil der Thyreoideastückchen, denn der Hund blieb bei aufmerksamer Behandlung am Leben. Meine Erfahrungen kurz resumiert, sind die folgenden:

Ich legte in 3 Fällen Thyreoideascheiben auf partielle Ösophagusnähte, in 2 Fällen auf einfache zirkuläre Nähte ohne Resektion, in 4 Fällen resezierte ich ein 1 cm großes Stück aus dem Ösophagus und schützte das Auseinandergehen der Nähte durch auf die Muskelnähte aufgelegte Thyreoideascheiben. Mit einem Wort, ich applizierte in 9 Fällen bei partiellen zirkulären Nähten Thyreoideascheiben und verlor auch nicht einen Fall, mit Ausnahme eines heilten alle 8. Bei diesem einen ging die Nath infolge technischer Mängel auseinander, doch ging der Hund nicht an eitriger Mediastinitis zugrunde. Den Ösophagus nähte ich nicht nochmals, nachdem es mich große Arbeit kostete, den Hund $1\frac{1}{2}$ Wochen nach Auseinandergehen der Nähte täglich mehrmals zu verbinden, und mittelst Sonde zu ernähren. Deshalb ließ ich die zeitraubende Behandlung, als der Hund die Gefahr einer Mediastinitis überstanden hatte, bleiben.

Ich referiere also an der Hand von 8 geheilten Fällen; ich experimentierte an Hunden. Es wäre vielleicht wünschenswert, gegebenenfalls die Wirkung der auf die zirkuläre Ösophagusnaht gelegten Thyreoideascheiben auch am Menschen zu versuchen.

Es sei mir gestattet, meinem Chef, Herrn Prof. Dollinger, für das Interesse, welches er meiner Arbeit entgegenbrachte, meinen Dank auszusprechen.

Bei dieser Gelegenheit sei es mir gestattet, auch Herrn Hofrat Prof. Freih. v. Eiselsberg für seine wertvollen Ratschläge meinen Dank auszusprechen.

XXIV.

Aus der chirurgischen Abteilung des Kantonsspitals St. Gallen.
(Chefarzt: Dr. G. Feurer.)

Beitrag zur Gastroenterostomie.

Von

Léonce Delaloye,
I. Assistenzarzt.

Obschon im allgemeinen kein Bedürfnis besteht, die reiche Literatur über Gastroenterostomie zu vermehren, gibt es doch noch einige technische Punkte, über die zu sprechen nicht unnütz sein dürfte. Zwar hört man manche gewichtige Stimme, welche z. B. heute den Circulus vitiosus für eine überwundene Sache erklärt, die einem erfahrenen Operateur keine Sorge mehr mache. Ich halte diese Ansicht für optimistisch und nur teilweise zutreffend; und selbst heute noch jede Erörterung als zeitgemäß, welche zur Vermeidung des Circulus vitiosus beitragen kann. Ich habe mir vorgenommen, die Gastroenterostomie an 117 Fällen zu prüfen, welche vom Jahre 1887 bis Ende 1905 an der chirurgischen Abteilung des Kantonsspitals St. Gallen (Dr. Feurer) zur Ausführung gekommen sind. Wenn es auch einen gewissen Wert hat, ein Material zu sichten, das durch die Hände eines Einzelnen gegangen ist, der für alle Einflüsse der fortschreitenden Entwicklung operativer Technik jeweilen empfänglich war, so ist dasselbe natürlich doch ein sehr verschiedenartiges und die Resultate der letzten 10 Jahre sind z. B. erheblich bessere und gleichmäßigere als diejenigen der ersten Jahre. Seit der Zeit, in der man nach Lückes Vorgang die erste beste Dünndarmschlinge in den Magen einnähte und dabei eifrig bemüht war, den zuführenden vom abführenden Schenkel zu unterscheiden, ist die Prognose dieser Operation mannigfach verbessert worden. Man hat unter normalen Verhältnissen an Stelle der früheren aufs Geratewohl ausgeführten Gastroenterostomie die Gastrojejunostomie

gesetzt. Man hat längst die Asepsis mit annähernder Sicherheit beherrschen gelernt. Man hat das Schicksal der dem Hungertode nahen Kranken durch Kochsalzinfusion unter die Haut und in den Darm verbessern gelernt und dadurch manch einen dem Tode entrissen. Nur eines hat man nicht ausschalten können, den manchmal extremen Kräftezustand der Kranken, welche uns zur Operation geschickt werden. Wenn man korrekterweise bei einer Pylorusstenose nur den Tod oder die Agonie als Kontraindikation anerkennt und sich auch durch vorgeschrittenen Schwächezustand nicht abhalten läßt, operative Hilfe zu leisten, so wird man heute wie ehedem manchmal Verluste erleben, weil die Lebenskraft der Kranken nicht mehr aushielt. Aber auch hier hat nicht zum wenigsten die Abkürzung des Operationsaktes, ein möglichst rasches Operieren, zur Verbesserung der Resultate beigetragen.

Wir haben uns fast immer der vorderen Gastroenterostomie bedient, und zwar der Gastroenterostomia antecolica anterior, wie sie Wölfler im Jahre 1881 angegeben hat, weil sie technisch die einfachste und leichteste Methode ist. Wir geben natürlich ohne weiteres zu, daß die anderen Methoden ebensoviel leisten, haben aber doch die Genugtuung, daß die Gunst der Chirurgen sich ihr von neuem zuwendet, nachdem jahrelang die Konkurrenz der anderen Methoden ihr Ansehen beeinträchtigt hat.

Kocher spricht sich neuerdings in seiner Operationslehre für sie aus und hat sie als Gastroenterostomia antecolica inferior modifiziert. Es ist sehr bemerkenswert, sagt er, daß Chirurgen wie v. Bergmann, laut Mitteilung am 28. Chirurgenkongreß in Berlin, v. Mikulicz (nach Kausch) wieder zu derselben zurückgegangen sind. Nach Chlumsky verließ man an der Breslauer Klinik die v. Hackersche Methode wieder, nachdem man in 43 Fällen mit derselben relativ zahlreiche Mißerfolge gehabt hatte und führte vom Juni 1897 bis August 1899 bei 78 Gastroenterostomien 77 mal die Wölflersche Methode aus. Chlumsky konnte früher statistisch fast keinen Unterschied zwischen der vorderen und der hinteren Gastroenterostomie finden. „Ist die Sterblichkeit der Patienten, sagte er, bei der v. Hackerschen Methode um einige Prozente kleiner, so spricht das noch keineswegs für diese Methode, da bekanntlich nach derselben meistenteils nur die einfacheren, nach der Wölflerschen dagegen alle, auch die schwersten Fälle operiert werden."

König in seinem Lehrbuch der speziellen Chirurgie bevorzugt die Wölflersche Methode, „wenn nicht ganz besondere Gründe zur Auswahl einer anderen Methode zwingen."

Kappeler wählte 1898 zuerst als Normalmethode die Gastroenterostomia retrocolica posterior, weil er die Lage der angenähten Darmschlinge dabei für die natürlichere hielt und jeder Konflikt mit dem Colon transversum vermieden werde, veröffentlichte aber schon 1899 einen Fall von

Circulus vitiosus nach dieser Operation, der dadurch zustande kam „daß die schlaffe, über die Fistel herunterhängende, enorm erweiterte und atonische vordere Magenpartie schon bei mäßiger Füllung auf die Magendarmfistel drückte und dieselbe abschloß." Infolgedessen empfahl er bei schlaffem, erweitertem Magen wieder die vordere Gastroenterostomie.

Petersen berichtet anderseits, daß bei 215 hinteren Gastroenterostomien kein tödlicher Ausgang durch Circulus vitiosus vorgekommen sei. Steinthal und Trendel fügen noch 54 Fälle hinzu, welche ebenso verlaufen sind.

In dieser Beziehung ist natürlich die Y-Methode von Roux die vorzüglichste, weil eine Störung der Darmzirkulation so gut wie ausgeschlossen ist. Man muß aber die Meisterhand ihres Erfinders besitzen, um diese Methode ebenso rasch auszuführen wie die ältere und den schwachen Patienten vor erschöpfenden, langen Operationen zu bewahren.

Eine Minderwertigkeit der vorderen Gastroenterostomie wäre besonders anzunehmen, wenn Komplikationen mit dem Colon transversum die Prognose beeinträchtigten und wenn es sich erwiese, daß die Abflußverhältnisse bei derselben schlechter sind als bei der hinteren. Man braucht natürlich nicht die Erstlingserfahrungen von Rockwitz und anderen aufs neue zu erleben, es müßte auch nur hie und da eine ernstliche Kompression des Colon transversum durch die eingenähte Dünndarmschlinge vorkommen, ohne daß es gerade zum Ileus käme, um die Methode wirksam zu diskreditieren. Wir haben unter allen 117 Fällen keine solche Störung am Colon transversum beobachtet. Nur einmal fanden wir bei der Obduktion eines nach 8 Monaten an allgemeiner Carcinose verstorbenen Gastroenterostomierten den zuführenden Teil des Colon erheblich erweitert, den abführenden relativ eng. Es hatte aber kein Ileus, nicht einmal eine klinisch lästige Obstipation bestanden.

Natürlich könnten solche Störungen leicht hervorgerufen werden, wenn man die eingenähte Jejunumschlinge zu hoch und das zuführende Stück zu kurz nehmen würde. Das wird aber ohne große Erfahrung des Operateurs leicht zu vermeiden sein, ja bis zu einem gewissen Grade tritt noch eine Selbstkorrektur ein. Wenn sich nach der Operation der stark erweiterte Magen besser und rascher entleert, so steigt die tief herabgesunkene große Kurvatur wieder nach oben, weil der Magen kleiner wird. Er nimmt das überlagerte Colon transversum quasi mit hinauf, so daß das letztere oft mehr Raum bekommt, als es im Momente der Operation und kurz nachher hatte.

Der Abfluß des Mageninhalts in den Darm ist ohne Zweifel bei der Gastroenterostomia antecolica anterior etwas erschwert, solange die Kranken flach im Bette liegen. Selbst wenn man, wie wir es immer getan haben, die Anastomose nahe der großen Kurvatur anlegt, entsteht anfänglich doch nur ein Überlauf aus dem Magen, und es gibt Patienten, die zum Erbrechen der genossenen Flüssigkeit und zu Ansammlungen im Magen geneigt sind, bis man ihnen eine erhöhte Lage gibt. Wir lassen deshalb die Kranken stets hoch lagern, sobald man mit der Ernährung per os in erheblichen Quantitäten beginnt. Natürlich ändern sich diese Verhältnisse, je nachdem man mit schlaffem, erweitertem Magen, oder noch mit einer kräftigen, vielleicht hypertrophierten Muskulatur zu tun hat.

Wir besprechen zunächst als wichtigste Komplikation der vorderen und der hinteren Gastroenterostomie die Spornbildung, oder besser gesagt, den Circulus vitiosus. Für die v. Hackersche Methode ist derselbe so ziemlich ausgeschaltet worden durch den Vorschlag von Petersen, nach welchem das Jejunum in möglichst kurzer Schlinge in den Magen eingenäht wird. Wenn man dazu noch die Kappelerschen Aufhängenähte anwendet, so ist wohl eine Störung der Darmzirkulation nahezu ausgeschlossen. Selbstverständlich sind die Fälle abzurechnen, bei denen durch Retraktion des Mesocolon eine Kompression der eingenähten Darmschlinge entsteht.

Wir haben bei unseren 117 Operationen 9 mal Circulus vitiosus erlebt, 4 mal mit tödlichem Ausgang; in 5 Fällen konnte durch die nachträgliche Anlegung einer Enteroanastomose nach Braun-Jaboulay der Kreislauf wieder hergestellt werden. Von diesen 5 Fällen aber starb schließlich doch noch einer an Peritonitis. Die Mehrzahl dieser Fälle von Circulus vitiosus fällt in die Anfangszeit.

Bis Ende 1897 wurde nämlich die vordere Gastroenterostomie nach dem Vorschlag von Lücke-Rockwitz, d. h. mit isoperistaltischer Lagerung der Dünndarmschlinge an den Magen ausgeführt. Die ersten 38 Fälle gehören hierher, unter denen 29 mal die erste beste Dünndarmschlinge und 9 mal die oberste Jejunumschlinge an den Magen fixiert wurde. Es ist natürlich ein längst überwundener Standpunkt, die erste beste Schlinge anzunähen, und wenn wir davon sprechen, geschieht es nur im Interesse einer vollständigen Berichterstattung. Wenn man auch weiß, daß man große Stücke des Dünndarms ohne Gefahr ausschalten kann, wird man es doch nie ohne Not tun. Messungen, die wir bei Obduktionen solcher Fälle zu machen Gelegenheit hatten, ergaben, daß sich die Anastomose, in 10 Fällen, zwischen 1 m und 6,85 m oberhalb der Ileocöcal-

klappe fand; dabei lag sie 6 mal mehr als 4 m oberhalb der Klappe. Man suchte natürlich mit zunehmender Erfahrung eine immer höher gelegene Darmschlinge zu erreichen, bis man regelmäßig zur Jejunostomie gelangte. Unter diesen 38 Operationen mit isoperistaltischer Lagerung trat Circulus vitiosus 6 mal auf, 3 mal in Fällen, wo man die erste vorliegende Dünndarmschlinge benutzt hatte, 3 mal dagegen nach Einnähung des oberen Jejunums.

Diese Mißerfolge veranlaßten uns zu Anfang des Jahres 1898, die Methode zu ändern, und nicht nur einen möglichst hoch gelegenen Teil des Jejunums an den Magen zu nähen, sondern auch regelmäßig diese Schlinge antiperistaltisch zu befestigen und sie so kurz zu nehmen, daß eben keine Kompression des Colon zu befürchten war. Die dadurch erreichte Kürze der zuführenden Schlinge sichert natürlich von selbst vor einem Abknicken derselben. Die abführende Schlinge wurde meistens durch Aufhängenähte in üblicher Weise gesichert. Wir haben also eigentlich seit 1898 das für die Gastroenterostomia antecolica in Anwendung gebracht, was 1901 Petersen für die Gastroenterostomia retrocolica vorgeschlagen hat. Die antiperistaltische Lagerung ergab sich von selbst durch die Kürze der Schlinge. Nur wenn man letztere etwas länger nimmt, hätte man die Wahl iso- oder antiperistaltisch einzunähen; aber wir fanden bei unseren oben erwähnten 9 Fällen, daß es gerade dann gefährlich ist, isoperistaltisch zu lagern.

Mit der Änderung der Methode schien der Circulus vitiosus wie verschwunden, und bei den folgenden 71 Patienten wurde er nie mehr beobachtet. Ganz verschwunden ist er aber nicht; es kamen später noch 2 Fälle vor, bei denen am 7. und am 12. Tage nachträglich eine Braunsche Anastomose angelegt werden mußte, weil der abführende Schenkel durch ungünstige Verwachsungen mit der Umgebung für die Zirkulation ausgeschaltet war. Ein dritter Fall fällt für unsere Betrachtungen weg, da es sich um eine Gastroenterostomia retrocolica posterior handelt, bei welcher es zur Einschnürung der Anastomosenschenkel durch den geschrumpften Mesocolonschlitz kam, dessen Ränder bei der Operation nicht an der hinteren Magenwand vernäht worden waren. Gestorben ist von diesen 79 Fällen keiner mehr an den Folgen des Circulus vitiosus. Ohne weiteres ist zuzugeben, daß natürlich auch von den früheren manche durch die Braunsche Anastomose hätten gerettet werden können, allein man mußte sich eben auch im Laufe der Zeit die nötige Erfahrung aneignen. Es unterliegt auch keinem Zweifel, daß die Anwendung der Kappelerschen Aufhängenähte mit zur

Verbesserung der Resultate beigetragen hat. Jedenfalls wird durch dieselben, wenn sie halten, die Abknickung des abführenden Schenkels verhindert.

Die eigentliche Spornbildung wird man ohnedies durch eine gute Naht der Fistel vermeiden können. Was auch heute noch schwer vermieden werden kann, ist die Bildung ungünstiger Verwachsungen des abführenden Schenkels und die Kompression desselben durch die manchmal sehr stark verlagerte, große Kurvatur des erweiterten Magens. Unschuldig ist natürlich die Methode, wenn bei isoperistaltischer Einnähung eine Überdrehung der Schlinge, eine Achsendrehung gemacht wird, was uns in früherer Zeit einmal vorgekommen ist. Das ist aber kaum mehr möglich, wenn man eine kurze Schlinge antiperistaltisch befestigt.

Wenn man wegen Circulus vitiosus relaparotomiert, ist es im einzelnen Falle oft schwer zu entscheiden, was gerade die Ursache der Störung bildet. Wir können und wollen hier nicht entscheiden, ob die mangelhafte Peristaltik, die Myasthenie des Magens, nach Mikulicz einen wesentlichen Faktor bilden kann, oder ob nach Chlumsky die stauende Nahrung, sowie die Sekrete und Extravasate der geschwürigen Magenwand einen wesentlichen Einfluß haben, oder ob auf Kosten der Operation nach Stieda eine akut einsetzende oder exazerbierende Magen- und Darmparese eine Rolle spielt. Im allgemeinen wird man diesen Möglichkeiten nur eine geringe Bedeutung beimessen dürfen, wenn man an einem vor der Operation gründlich entleerten Magen operiert.

Wenn man von den seltenen Komplikationen absieht, welche Zirkulationsstörungen herbeiführen können, wie Achsendrehung der eingenähten Schlinge, Einklemmung des Darmes in dem Ringe, welcher von dem zuführenden Schenkel der Anastomosenschlinge, dem Magen und der hinteren Bauchwand gebildet wird, wie sie Petersen, Kelling und Weber beobachtet haben, findet man für gewöhnlich, wie auch in unseren Fällen, die Ursache des Circulus vitiosus entweder in dem Vorhandensein eines Spornes, der den Zugang zum abführenden Schenkel versperrt, oder in der Abknickung des abführenden Schenkels durch Verwachsung mit der Umgebung.

Die Spornbildung und die Abknickung des abführenden Schenkels sollen in bezug auf ihre Entstehung auseinander gehalten werden, obgleich sie von denselben Folgen begleitet sind.

Die eigentliche Spornbildung, das kammartige Vorspringen der der Gastroenterostomieöffnung gegenüberliegenden, eine quere Falte bildenden Partie der Darmwand, hängt direkt von der Art der Aus-

führung der Anastomose ab. Sie beruht nach Kelling auf einem Mißverhältnis zwischen der Größe der Fistel und dem Umfange des Darmes. Bei der Anlegung einer zu großen Anastomose wird durch das Ausziehen der Fistel zu einem Kreis, der größer ist als die gegenüberliegende Darmwand, die letztere zu einem Sporne gegen die Magenöffnung herangezogen. Derselbe Effekt kann erreicht werden, wenn bei der Naht zuviel Darmwand verbraucht wird. Um seine Auseinandersetzungen zu veranschaulichen, rechnet Kelling die für eine zweckmäßige Fistel in Betracht kommenden Größenverhältnisse in Zahlen aus. Beträgt z. B. die Schnittlänge der Magenöffnung 5 cm, so ergibt sich nach Anlegung der Knopfnaht eine kreisförmige Öffnung von 3 cm Durchmesser (10 cm Umfang). Rechnet man auf jeder Seite am Darm einen Verbrauch der Darmwand von 1 cm durch die Naht und beträgt der Umfang des Darmes durchschnittlich 10 cm, so bleiben 8 cm Darmwand der Magenöffnung gegenüber, d. h. 10 cm -2×1 cm. Dieses Verhältnis genügt für die Passage des Darminhaltes an der Fistel vorbei.

Chlumsky hat auf die Gefahr aller Faltenbildungen infolge der ungleichmäßigen Verteilung der Ränder der Magen- und Darmlumina bei der Naht als ersten Anstoß zur falschen Passage hingewiesen, und er erwähnt 2 Fälle, wo bei der Naht der verschieden groß ausgefallenen Anastomosenöffnungen eine Falte im Bereich des abführenden Schenkels entstanden war, die den Zutritt zu derselben sperrte und infolgedessen den Exitus herbeiführte.

Peham schrieb der zu breiten und ungleichmäßigen Anlagerung des Darmes an den Magen bei der Serosanaht die Schuld an der Spornbildung zu.

Die Berücksichtigung dieser Momente und somit die Anlegung einer kunstgerechten Anastomose läßt unmittelbare Abflußhindernisse an der Fistel vermeiden. Dadurch ist aber noch keine unbedingte Garantie für die gute Funktion der Fistel gegeben. Es bedarf im weitern einer hinreichend kräftigen Peristaltik, um die Bahn wegsam zu erhalten, noch bevor eine nachträgliche Verlagerung oder Verziehung der Darmschlinge die durch die Operation an und für sich günstig hergestellten Abflußverhältnisse vereiteln kann.

In vielen Berichten über ausgeführte Gastroenterostomien werden Fälle erwähnt (Chlumsky, Peham, Kappeler, Stieda, Steinthal, Weber u. a.) und unter unseren Operationen sind solche Fälle auch verzeichnet, wo in den ersten Tagen Erbrechen auftrat, das sogar einen fauligen oder geradezu fäkulenten Charakter annahm, das aber auf Ausheberung, Ausspülung, Aufsetzen der Pa-

tienten zurückging, ohne den Erfolg der Operation in Frage zu stellen. Die Tatsache, daß die Zirkulation nach einigem Zögern in die richtige Bahn gelenkt wird, spricht dafür, daß die Bedingungen zu einem richtigen Abfluß von Anfang an gegeben sind, daß aber eigentlich die dazu nötige Energie fehlte.

Wenn man von der primären Behandlung des runden Magengeschwürs durch die Gastroenterostomie absieht, gibt in den meisten Fällen die Pylorusstenose die Indikation zur Gastroenterostomie. Verhältnismäßig oft ist vor der Operation der Magen infolge der länger dauernden Stauung erschlafft und erweitert; die Zersetzungsprodukte seines gestauten Inhalts haben ihn geschwächt. Der ganze Verdauungstraktus hat überhaupt an Vitalität eingebüßt und eine hartnäckige Obstipation ist seit langer Zeit der Ausdruck der herabgesetzten Motilität des Darmes. Wir erinnern uns eines Falles, wo der tödliche Ausgang entschieden dadurch bewirkt wurde, daß eine hochgradige Obstipation auch im Bereiche des Dünndarmes vor der Operation zu wenig berücksichtigt und nicht ausgeschaltet worden war.

Im allgemeinen aber sind wir zu der Annahme geneigt, daß die Gefahr von seiten der Erschlaffung klein ist, wenn die Anastomose einmal technisch richtig angelegt und der abführende Schenkel aufgehängt ist, und halten es nicht für nötig, von vornherein und regelmäßig eine Braunsche Enteroanastomose anzulegen, wie sie zeitweise von Lindner, ja für manche Fälle auch von Mikulicz und Wölfler (nach Weber, Chlumsky und Schlosser) empfohlen worden ist. Einmal bedeutet sie doch eine Verlängerung der Operationszeit, dann aber disponiert sie ohne Zweifel, bei gutartigen Magenerkrankungen, zur Entstehung peptischer Jejunalgeschwüre, weil dabei ein kleines Darmstück allein vom sauern Mageninhalt bestrichen wird. Verfolgt man bei der Nachbehandlung die Durchgängigkeit des Darmes aufmerksam und wartet man mit einer eventuellen nachträglichen Enteroanastomose nicht zu lange, so wird man meistens die seltenen Fälle noch durchbringen, wo der Circulus vitiosus dennoch auftritt.

Man hat viel diskutiert über die Zweckmäßigkeit der isoperistaltischen und die Unzweckmäßigkeit der antiperistaltischen Anlagerung der Anastomosenschlinge. Seitdem Rockwitz verlangte, daß dieselbe isoperistaltisch anzulegen sei, ist man, bei der vorderen Gastroenterostomie, allgemein seinem Rate gefolgt, obgleich die Gründe, die er dafür angab, später nicht mehr als zutreffend angesehen wurden. Bei der hinteren Gastroenterostomie huldigte man

demselben Verfahren, bis Petersen zeigte, daß bei richtiger Länge des zuführenden Schenkels, welche der Entfernung der Anastomose von der Plica duodenojejunalis entspricht, die Unterscheidung zwischen iso- und antiperistaltischer Lagerung illusorisch wird, weil sich nur noch ein oberer und ein unterer Anastomosenschenkel gegenüberstehen.

Die Peristaltik des Magens bleibt ohne Einfluß auf die Richtung, welche der Mageninhalt nach seinem seitlichen Ausfließen aus der Fistel einschlagen wird, und es fällt der Peristaltik des Darmes zu, dieselbe zu bestimmen. Ist die Anastomose kunstgerecht angelegt und der Zugang von der Fistel zu beiden Schenkeln frei, so wird die Peristaltik des zuführenden Schenkels den aus dem Magen entleerten Inhalt in den abführenden Schenkel befördern und dem Auftreten eines Circulus vitiosus vorbeugen. Die neuen Zirkulationsverhältnisse werden sich aber um so besser gestalten, je mehr die Lage des Darmes nach der Operation sich der natürlichen nähert, d. h. je weniger die Operation an der normalen Lagerung der Teile ändert, weil dabei die motorische Tätigkeit des Darmes entsprechend frei vor sich gehen kann. Bei kurzem, zuführendem Schenkel muß infolgedessen die Anastomosenschlinge antiperistaltisch eingenäht werden; denn sie bleibt dann ihrer normalen Lage am nächsten.

Wenn man sich an der Leiche, nach Heraufschlagen des Colon transversum und des Netzes, die oberste Jejunumschlinge zugänglich macht, ohne an den topographischen Verhältnissen derselben etwas zu ändern, so sieht man, daß diese Schlinge von der Plica, d. h. von der Vorderfläche der Wirbelsäule, nach links verläuft, daß sie also schon die Richtung besitzt, welche wir ihr bei unserer antiperistaltischen Lagerung zuweisen. Hebt man sie über das Colon transversum an den Magen, so kann man sehen, wie sie frei, und ich möchte sagen natürlich, in das untere Jejunum übergeht. Das Mesenterium des abführenden Schenkels bedeckt dann oft den Anfangsteil des zuführenden Schenkels, während der abführende Schenkel selbst seine frühere Richtung frei nach links und unten fortsetzt. Wir haben uns dabei auch um keinerlei Drehung zu kümmern, sondern die Schlinge nur an den Magen zu bringen, so wie sie liegt, und kommen somit nicht in die Gefahr, irgendeine Achsendrehung zu veranlassen. Man hat nämlich der vorderen Gastroenterostomie vorgeworfen (Steinthal), daß sie immer wieder zur Achsendrehung führen kann, weil der übliche, 50—60 cm lange zuführende Schenkel viel zu frei beweglich ist, um nicht abnormen Lagerungen ausgesetzt zu sein. Durch die antiperistaltische Lagerung, wie wir sie

ausführen, und durch die Kürze der Schlinge ist diese Möglichkeit ausgeschlossen.

Mit einer kurzen zuführenden Schlinge ist die isoperistaltische Gastroenterostomie nicht angezeigt; durch die Drehung, welche dazu erforderlich ist, verliert die Schlinge ihre normale Richtung und es kann zu einer Abknickung der Schenkel an der Anastomosenstelle kommen, denn der Darm wird nach der Operation die Tendenz haben, seine frühere Richtung wieder einzunehmen und infolgedessen einen Zug an der Fistel verursachen, welcher die Schenkel näher aneinander bringen muß.

Eine längere Schlinge würde sich gleich bequem iso- oder antiperistaltisch befestigen lassen, weil sie keine bestimmte Richtung mehr besitzt. Eine kurze Schlinge ist aber vorzuziehen, da sie bis zu einem gewissen Grade den gefürchteten Parallelismus der Anastomosenschenkel verhindert. Wir haben Gelegenheit gehabt, uns von der Bedeutung zu überzeugen, welche einem zu langen zuführenden Schenkel zukommen kann, wenn in den ersten Tagen aus irgendeinem Grunde die Funktion der Fistel ungenügend ist. Wie früher erwähnt, sind im Anschluß an die 79 Operationen mit antiperistaltischer Lagerung der Schlinge 2 Fälle von Circulus vitiosus aufgetreten. Einer der Kranken war seit mehr als 10 Jahren magenleidend, er hatte wegen einer narbigen Pylorusstenose einen sehr häufigen Gebrauch von der Magensonde machen müssen und befand sich in einem recht prekären Kräftezustand. Die Gastroenterostomie wurde in üblicher Weise vorgenommen, nur fiel der zuführende Schenkel, wie es sich später herausstellte, länger aus als gewöhnlich. Die mangelhafte Tätigkeit des Darmtraktus gab sich nach dem Eingriff kund durch das Fortbestehen der Magenbeschwerden, welche sonst sofort nachlassen, wenn die Fistel regelrecht funktioniert und der Darm sich kräftig kontrahiert. Und doch war die Fistel anfangs durchgängig, da Winde spontan abgingen und zuerst kein Erbrechen auftrat. Am 5. Tage aber zeichnete sich eine Schlinge links vom Nabel ab, und es entwickelte sich trotz Magenspülungen allmählich ein Circulus vitiosus, der am 12. Tage zur Relaparotomie führte. Wie oben gesagt, war bei der Gastroenterostomie der zuführende Schenkel zu lang gewählt worden und hatte sich, bei der Zunahme seiner Füllung, nach links hinübergeworfen und allmählich den abführenden Schenkel aus dem Bereich der Fistel verdrängt. Dieser war durch Verwachsungen in seiner neuen Lage fixiert. Eine Braunsche Anastomose stellte die Darmzirkulation wieder her.

Es fragt sich nun, wieviel die Länge des zuführenden Schenkels betragen soll, um sich unserer antiperistaltischen Lagerung günstig anzupassen. Als Mindestmaß für die vordere Gastroenterostomie wird sonst von den meisten Chirurgen eine Länge des zuführenden Schenkels von 50 cm angenommen, die jede Kollision mit dem Colon transversum vermeiden soll. Früher wollte man der längeren Schlinge auch eine größere peristaltische Kraft beimessen und darin eine Garantie gegen den Circulus vitiosus erblicken. Diese Ansicht, welche von Chlumsky stammt, ist seither verchiedentlich widerlegt worden (Kelling, Petersen, Weber) und Chlumsky selbst hat später der Länge der Schlinge nur eine größere Kapazität zur Aufnahme der Galle und des Pankreassaftes zugeschrieben, für den Fall, daß die Zirkulation in der ersten Zeit nicht gut vor sich gehen sollte. Dadurch läßt sich aber die Regurgitation wohl nicht vermeiden; höchstens würde das Erbrechen etwas später auftreten und das Bild des Circulus vitiosus anfangs verschleiert sein.

Wie schon übereinstimmend aus den Sektionen der ersten Fälle, bei welchen eine Kompression des Colon transversum beobachtet wurde (Lauenstein, Billroth, Rockwitz) hervorging, wird in der Regel die Einschnürung nicht durch die Darmschlinge selbst, sondern durch ihr Mesenterium verursacht; doch kann sie natürlich auch durch die Darmschlinge selbst bedingt werden, wenn dieselbe allzu kurz ausfällt.

Die Radix mesenterii stellt den fixen Punkt des Mesenterium dar und verläuft vom linken Rande des 2. Lendenwirbels nach rechts unten zur Articulatio sacro-iliaca. Die Länge des Mesenterium ist überall annähernd dieselbe und nimmt nach unten nur wenig zu; sie bleibt aber ziemlich gleich, ob man eine Schlinge von 30 oder eine von 50 cm benutzt. Das Mesenterium der erstern Schlinge wird eher noch leichter an den Magen zu bringen sein als das der letzteren, weil ihre Wurzel auch näher am Magen liegt.

Wir haben Gelegenheit gehabt, bei der Obduktion von Kranken, welche an Pneumonie, Marasmus oder anderen Komplikationen starben und bei welchen die Funktion der Fistel sowie die Entleerung des Darmes ganz gut vor sich gegangen waren, Messungen vorzunehmen, und haben für den zuführenden Schenkel Werte gefunden, die zwischen 21 und 30 cm schwankten. Dabei war das Colon frei durchgängig und in keiner Weise komprimiert. Nur in einem Falle, den wir anfangs erwähnt haben, wo 8 Monate nach der Operation der Kranke an allgemeiner Carcinose starb, fand sich eine relative Stenosierung des Colon durch flächenhafte Verwachsungen, die sich

zwischen dem Colon, dem Magen und dem zuführenden Schenkel gebildet hatten. Dieselben waren aber nicht auf die Kürze der Schlinge zurückzuführen, wohl aber auf entzündliche Veränderungen, die sich seit der Operation abgespielt hatten.

Die Länge des zuführenden Schenkels wird sich jedesmal nach den Verhältnissen richten, so daß die Schlinge in leichtem Bogen von der Plica um das Colon zur Anastomose ziehen wird, ohne das Colon zu komprimieren und ohne eine Schleifenbildung zuzulassen.

Der Unterschied in den Resultaten ist, soweit es die Funktion der Fistel anbelangt, so auffallend, seitdem wir die Methode geändert haben, daß wir unserem Verfahren die Besserung zuschreiben müssen.

Wir wollen nicht auf die Details der Operation und der Nachbehandlung eingehen, sondern nur kurz bemerken, daß am Magen die Incision parallel der großen Kurvatur, nahe derselben, angelegt wird und in den Bereich des Sitzes der Dilatation fällt, genügend weit entfernt von dem erkrankten Teil der Magenwand. Am Darm liegt sie dem Mesenterialansatz gegenüber, ebenfalls in der Längsachse und beträgt 4—5 cm. Der Murphyknopf ist von Dr. Feurer nicht angewandt worden, da eine sorgfältig angelegte Naht, puncto Sicherheit und Festigkeit, die beste Garantie gewährt und man dann nicht das Zurückgleiten des Knopfes in den Magen riskiert. Der Operierte hütet 14 Tage lang das Bett. Diese Ruhezeit gönnen wir den Patienten, bei welchen die Fistel von Anfang an glatt funktioniert, und sie wird von den oft sehr heruntergekommenen Kranken allgemein als eine Wohltat empfunden.

Resultate.

Die Zahl unserer Operationen beträgt, wie anfangs gesagt, 117 Fälle. 30 von den Operierten starben während ihres Aufenthalts im Spital, was eine Mortalität von 25,64 Proz. ergibt; geheilt sind 87 Fälle, also 74,36 Proz.

Als Todesursache fand ich:

1 mal Kollaps mit Lungenödem.
1 mal Blutung aus dem Magengeschwür.
1 mal Blutung aus der angelegten Anastomose.
4 mal Circulus vitiosus.
5 mal Pneumonie bzw. Bronchopneumonie.
8 mal Peritonitis.
10 mal Marasmus.

Die Zahl der Todesfälle an Peritonitis wird in unserer aseptischen Zeit wohl auffallen, weshalb ich die Ursachen derselben näher angebe. Ich möchte hier bemerken, daß wir seit dem Jahre 1901 mit Kautschukhandschuhen operieren und uns regelmäßig eines reaktionslosen Wundverlaufes zu erfreuen haben.

1 mal trat die Peritonitis 2 Tage nach der Operation auf infolge von Perforation eines Ulcus ventriculi in die freie Bauchhöhle trotz der Operation, oder vielleicht gerade wegen derselben und der damit verbundenen Zerrungen; 1 mal 30 Tage nach der Operation durch sekundäre Infektion eines intraabdominellen Hämatoms. Es handelte sich um eine 34jährige Patientin, mit einem angeborenen Herzfehler, welche, zur Zeit schon als sie nicht magenleidend war, durch ihr tiefblaues Gesicht und ihre blauen Hände auffiel. Sie mußte wegen einer narbigen Pylorusstenose mit Dilatatio ventriculi einer Gastroenterostomie unterzogen werden; bei der Operation ließ sich eine sehr starke venöse Füllung der Mesenterialgefäße wahrnehmen, doch konnte der Eingriff ohne nennenswerte Blutung vor sich geben. Nach der Operation aber, wahrscheinlich unter dem Einfluß des Brechens, entwickelte sich ein großer Bluterguß in die Bauchhöhle, der am 10. Tage entleert wurde; da derselbe sich immer wieder neu bildete, mußte schließlich eine Drainage hergestellt werden und trotz peinlicher Asepsis trat eine Eiterung ein, die zur allgemeinen Peritonitis führte.

4 mal wurde die Peritonitis durch eine Dehiszenz der Naht bedingt, und zwar traten in diesen Fällen die peritonitischen Erscheinungen vom 4. bis zum 6. Tage nach der Operation auf, nachdem schon Winde und Stuhl abgegangen waren. Die Dehiszenz der Naht wurde in 2 Fällen durch die brüchige Beschaffenheit der Magenwand verursacht; 2 mal war die Naht mit erheblichen Schwierigkeiten verbunden gewesen wegen der Unmöglichkeit, den Magen genügend zu entwickeln.

In 2 Fällen mußte die Peritonitis auf eine Infektion während der Operation zurückgeführt werden. In dem einen derselben konnte der Ausgangspunkt der Entzündung nicht festgestellt werden; es fand sich aber bei der Operation reichlicher Ascites vor und es ist nicht ausgeschlossen, daß dadurch das Auftreten der Infektion begünstigt wurde. Im anderen Falle (1897) war, bei der Relaparotomie wegen Spornbildung, der mit der vorderen Bauchwand verwachsene, gefüllte, zuführende Schenkel bei der Ablösung eröffnet worden und es entleerte sich Darminhalt.

Marasmus bezeichnen wir als Todesursache, wo bei der Sektion

nichts anderes gefunden wurde als eine universelle Anämie und Abmagerung neben dem Carcinom. Der Tod erfolgte in diesen Fällen zwischen 5 Stunden und 32 Tagen post operationem.

Mit Rücksicht auf die Art der Erkrankung waren unsere Resultate folgende:

Wegen gutartigen Magenerkrankungen wurde 38 mal operiert. Davon starben 6, d. h. 15,79 Proz., geheilt wurden 32 Fälle, somit 84,21 Proz.

Die Statistik von Warnecke, welche sich bis auf das Jahr 1904 erstreckt und 398 wegen gutartigen Magenerkrankungen ausgeführte Gastroenterostomien betrifft, ergibt 75 Todesfälle, also eine mittlere Mortalität von 18,8 Proz. (Lieblein).

Kleinere Einzelstatistiken aber weisen bedeutend bessere Resultate auf: v. Mikulicz 4,35 Proz., Czerny 5 Proz., Garre 7,7. Rydygier 9,5 Proz., Kocher 0 Proz., so daß unsere Mortalitätsziffer mit 15,79 Proz. im Vergleich zu diesen Zahlen hoch erscheint.

Das Gegenüberstellen von Mortalitätsprozenten hat aber immer etwas Mißliches, besonders wenn es sich, wie hier, um verschiedene, weit auseinander liegende Zeitabschnitte handelt. Daneben wird durch die Statistik die Dignität der Fälle nicht berücksichtigt, und doch wäre dieselbe von ausschlaggebender Bedeutung für die Beurteilung der Resultate. Wenn wir die 4 Todesfälle abrechnen könnten, wo der Tod nicht wegen, sondern trotz der Operation eintrat (nachträgliche Blutung aus dem Ulcus, Perforation des Ulcus in die freie Bauchhöhle, 2 mal Marasmus), so würden sich unsere Resultate bei gutartigen Magenerkrankungen bedeutend günstiger gestalten und nur 5 Proz. Mortalität betragen.

In den 2 anderen Fällen wurde der Tod durch Bronchopneumonie und Peritonitis, nach sekundärer Infektion eines Blutergusses, herbeigeführt. (Siehe oben.)

78 mal gab das Carcinom des Magens und 1 mal eine Stenose des Duodenum durch ein Carcinom der Gallenblase die Indikation zur Operation; von diesen Kranken starben innerhalb der ersten 30 Tage 24, d. h. 30,3 Proz.

Die speziellen Todesursachen sind schon erwähnt worden in den Angaben über die allgemeine Mortalität.

Die Mortalitätsziffer unserer Statistik über Gastroenterostomie wegen Carcinoma ventriculi bewegt sich so ziemlich in dem Rahmen bisher publizierter, größerer Einzelstatistiken.

(Siehe die Angaben von Brunner und von Schönholzer,

nach welchen die Mortalität zwischen 20 Proz. und 37,5 Proz. schwankt.)

Unser Standpunkt zur Indikation der Gastroenterostomie bei Carcinom hat sich im Laufe der Zeit insofern verändert, als mit der fortschreitenden technischen Fertigkeit die Zahl der Gastroenterostomien eingeschränkt worden ist zugunsten der Resektion. Früher wurde in den Fällen, wo das Vorhandensein von peritonealen Metastasen oder prävertebralen Drüsenschwellungen die Aussicht auf eine Radikalheilung schlecht erscheinen ließ, ausschließlich die Gastroenterostomie vorgenommen. Seit einigen Jahren aber hat man da, wo die Ausführung der Resektion möglich erschien, d. h. wo der Tumor sich gut entwickeln ließ und die Kräfte des Patienten für den größeren Eingriff ausreichten, die Pylorusresektion vorgezogen, auch wenn man von einer vollständigen Exstirpation solcher kleiner Metastasen absehen mußte.

Man teilte die Ansicht von Roux, daß die beste Gastroenterostomie die Pylorusresektion ist, weil durch diese zuverlässigere Zirkulationsverhältnisse geschaffen werden, und weil die Erfahrung gelehrt hat, daß die Erholung der Kranken nach der Entfernung der Magengeschwulst, auch unter den erwähnten erschwerten Verhältnissen, eine vollständigere und anhaltendere ist. Neben der Herstellung guter Darmzirkulation sind eben die Tumorschmerzen direkt eliminiert worden. Die Mortalität nach der Pylorusresektion ist auf unserer Station überhaupt kleiner als nach der Gastroenterostomie. Von 42 Resezierten starben nur 7 im Anschluß an die Operation, also 16,66 Proz. und die letzten 20 Resektionen verliefen alle ohne einen einzigen Todesfall.

Bei inoperablem Carcinom wurde die Gastroenterostomie in allen Fällen ausgeführt, wo durch die Hebung der Stenose noch ein Nutzen für den Patienten zu erwarten war, und man ließ sich nie, mit Rücksicht auf die Statistik, von diesem Eingriff abhalten. Wenn auch manchmal dieser Nutzen nicht mehr von langer Dauer war, so freute man sich doch, den Kranken von der Trübsal des Brechens und meistens auch der Schmerzen befreit zu haben.

Bei den Kranken, die mehr als 5 Monate nach der Operation lebten, war die Erholung meist recht gut, viele kehrten anfangs zu ihrer früheren Beschäftigung zurück und beschlossen später ihr Leben unter weniger grausamen Qualen, unter dem Bilde zunehmender Kachexie, ähnlich den Leuten, die an Altersschwäche oder an sogenannter perniciöser Anämie sterben. In anderen vereinzelten Fällen, mit großem ulceriertem Carcinom, war die Besserung

dagegen nicht von Belang; nach kurzer Zeit traten die früheren Beschwerden wieder auf: saures Aufstoßen, Druck in der Magengegend, Erbrechen trotz gut durchgängiger Anastomose; der Zerfall der Kräfte ging rasch vor sich und führte bald den erlösenden Tod herbei. Wäre vor der Gastroenterostomie dieser Ausgang mit Sicherheit festzustellen gewesen, so hätte man am liebsten dem Patienten die Operation erspart.

In bezug auf die Dauererfolge ist folgendes zu verzeichnen:

I. Bei Carcinomen.

Die kürzeste Lebensdauer nach der Operation beträgt 46 Tage, die längste 786 Tage. Es starben:

1	nach	1	bis	2	Monaten	3	nach	8	bis	9	Monaten
11	„	2	„	3	„	4	„	9	„	10	„
5	„	3	„	4	„	2	„	11	„	12	„
4	„	4	„	5	„	2	„	16	„	17	„
8	„	5	„	6	„	3	„	19	„	20	„
4	„	6	„	7	„	1	„			23	„
2	„	7	„	8	„	1	„			26	„

2 lebten noch zur Zeit unserer Nachfrage, 1 hat Lebermetastasen bei gut funktionierender Fistel, nach 9 Monaten; 1 hat die früheren Beschwerden nach 11 Monaten wieder bekommen. Von einem Verstorbenen konnte die Zeit des Todes nicht eruiert werden. Im Querschnitt überlebten die Patienten die Operation um 216 Tage = 7 Monate.

Diese Zahl entspricht ziemlich denjenigen, die von anderer Seite angegeben worden sind: nach Schönholzer beträgt in der Züricher Klinik die Dauer des Intervalls zwischen Operation und Tod 192 Tage:

bei Roux, nach Kolbe 6 Monate 7 Tage,
bei Czerny, nach Steudel 7,8 Monate,
bei Mikulicz, nach Chlumsky $5\frac{1}{2}$ Monate.

II. Bei gutartigen Affektionen.

Seit der Entlassung aus dem Spital sind 8 Operierte gestorben und zwar: 1 nach 7 Wochen, an Peritonitis nach Perforation eines Ulcus ventriculi in die freie Bauchhöhle.

1 nach 4 Jahren an multiplen Carcinommetastasen, nachdem ein Carcinoma ventriculi sich auf dem Boden des früheren Ulcus entwickelt hatte.

3 nach 4 bis 5 Jahren an Lungentuberkulose,

1 nach $3^1/_4$ Jahren an Apoplexie,

1 nach 3 Jahren an Prostatahypertrophie,

1 nach 6 Jahren an Peritonitis nach Perforation eines Ulcus pepticum jejuni.

Von den Übrigen sind 18 zur Stunde gesund, nachdem seit der Operation 1 bis 10 Jahre verflossen sind. 3 haben noch einen „schwachen" Magen und müssen zeitweise strenge Diät beobachten.

1 hat wiederum Magenbeschwerden, jedoch weniger als vor der Operation, die das Vorhandensein von ausgedehnten perigastritischen Verwachsungen nachgewiesen hat. 2 lebten nach $2^1/_2$ Jahren und waren gesund, sind aber seither verschollen.

Ulcus pepticum jejuni.

Von unseren Kranken, die wegen gutartiger Magenerkrankung operiert worden waren, starb einer 6 Jahre nach Ausführung der Gastroenterostomie an Peritonitis nach Perforation eines Ulcus pepticum jejuni.

Herrn Dr. Capede in Rehetobel, der die Obduktion machte, verdanken wir die Auskunft über den Krankheitsverlauf und Obduktionsbefund.

Der 41 Jahre alte Mann war seit ungefähr 15 Jahren magenleidend und mußte in den letzten Monaten viel erbrechen; es wurde ihm, auf der der hiesigen Abteilung, im Oktober 1896, wegen narbiger Pylorusstenose und enormer Dilatatio ventriculi nach Ulcus eine Gastroenterostomia antecolica anterior mit erster bester Jejunumschlinge, gemacht. Die Heilung verlief glatt, die Fistel funktionierte gut und der Patient wurde nach 3 Wochen beschwerdefrei entlassen. $3^1/_2$ Jahre lang befand er sich ganz wohl, konnte jede Nahrung ertragen und nahm bedeutend an Körpergewicht zu. Zu Anfang des Jahres 1900 erkrankte er plötzlich mit sehr heftigen Schmerzen in der Magengegend, häufigem Erbrechen und Meteorismus, der in den oberen Partien des Abdomens lokalisiert blieb. Der herbeigezogene Arzt dachte an eine Perforationsperitonitis; er zweifelte aber wieder an der Richtigheit seiner Diagnose, als die Erscheinungen nach 6 bis 7 Tagen verschwunden waren. Der Patient genas; er hatte aber seither wieder Magenbeschwerden, die hauptsächlich nach der Nahrungsaufnahme auftraten und zeitweise sehr intensiv waren. Bei strenger Diät besserte sich der Zustand später, so daß der Patient wieder ohne ärztliche Behandlung bleiben konnte.

Im Juni 1902 erkrankte er von neuem, plötzlich mit sehr heftigen Schmerzen in der Magengegend, Erbrechen, Auftreibung des Abdomens und starb nach 2tägigem Krankenlager. Als derselbe Arzt gerufen wurde,

konstatierte er einen faustgroßen Tumor auf der linken Seite der Linea alba, im Bereich des oberen Teiles des Rektus, der aber durch den zunehmenden Meteorismus bald verdeckt wurde. Bei der Sektion fand sich eine erbsengroße Perforation eines Geschwürs, das an der Stelle der Anastomose und am angrenzenden Teil der vernähten Dünndarmschlinge lag, mit Peritonitis. Der Tumor, den der Arzt am ersten Tage der Erkrankung wahrgenommen hatte, war durch derbes, infiltriertes, mit der vorderen Bauchwand, dem Magen und der angenähten Schlinge verwachsenes Netz gebildet. Die Perforation hatte außerhalb dieser Verwachsungen stattgefunden und die Peritonitis herbeigeführt. Die hochgradige Pylorusstenose, welche die Gastroenterostomie veranlaßt hatte, war durch ein großes, ausgeheiltes Ulcus rotundum bedingt.

Der Arzt glaubte mit Recht annehmen zu dürfen, daß als Ursache der Nachkrankheit von 1900, der lokalen Peritonitis, eine erste Perforation des Ulcus pepticum jejuni vorgelegen habe, daß dieselbe aber durch die Verwachsungen, die sich im Bereich der Anastomose entwickelt hatten, unschädlich gemacht worden sei.

Braun hat über den ersten Fall von Ulcus pepticum jejuni am Berliner Chirurgenkongreß im Jahre 1899 berichtet, und das betreffende Präparat demonstriert. Es hat sich in seinem Falle um einen 29jährigen Mann gehandelt, bei welchem wegen Magendilatation und motorischer Insuffizienz des Magens die Gastroenterostomia posterior retrocolica ausgeführt worden war. Nach 11 Monaten erkrankte er plötzlich ohne besondere Ursache unter äußerst heftigen Schmerzen in der Magengegend und häufigem Erbrechen. Nach 2 Tagen trat der Tod ein unter den Erscheinungen der Perforationsperitonitis. Als Ursache ergab sich ein perforiertes Geschwür am abführenden Jejunumschenkel, 1 cm von der Magendarmfistel entfernt.

Seither haben sich derartige Beobachtungen gemehrt, und im Jahre 1904 konnte Tiegel in seiner eingehenden Arbeit über „peptische Geschwüre des Jejunum nach Gastroenterostomie" über 22 Fälle berichten. Lieblein, in der 46. Lieferung der deutschen Chirurgie, erwähnt 5 weitere Fälle, nämlich 3 von Cackowic und 2, welche Mayo Robson jüngst in einer Arbeit über dieses Thema noch zitierte. Fränkel beschreibt in seinem Beitrag zur Behandlung der nicht carcinomatösen Pylorusstenose einen eigenen Fall, wo $^3/_4$ Jahre nach Ausführung einer Gastroenterostomia antecolica anterior mit Enteroanastomose eine Perforation eines Ulcus pepticum jejuni entstand. Mit unserem Falle wären im ganzen bis jetzt 29 Fälle von Ulcus pepticum jejuni nach Gastroenterostomie bekannt geworden.

Unsere Kenntnisse über Pathogenese und klinische Erscheinun-

gen dieser Geschwüre sind seit der Tiegelschen Publikation nicht reicher geworden, und wir können nach Liebleins Auseinandersetzungen, welchen die Schlußfolgerungen von Tiegel zugrunde liegen, folgendes resumieren:

Peptische Jejunalgeschwüre sind bisher noch niemals nach Gastroenterostomie wegen Carcinoma ventriculi beobachtet worden, sondern lediglich nach Gastroenterostomie, die wegen nicht carcinomatöser Erkrankung ausgeführt wurde. Die Indikationen zur Gastroenterostomie gaben gewöhnlich die narbige Pylorusstenose mit Dilatatio ventriculi und die motorische Insuffizienz des Magens ab, also in der Regel das einfache Magengeschwür.

Es liegt nahe, als Ursache für die Entstehung dieser Geschwüre den durch die genannten Erkrankungen geänderten Chemismus des Magens verantwortlich zu machen; vor allem die Hyperacidität des Magensaftes, obgleich nicht in allen Fällen eine solche nachgewiesen worden ist. Der Magensaft dürfte aber seine verdauenden Eigenschaften erst geltend machen, wenn die ungenügende Ernährung eines umschriebenen Schleimhautbezirks infolge von Zirkulationsstörungen vorausgegangen ist. Diese Vermutung stützt sich auf die Virchowsche Hypothese, über die Entstehung des Ulcus ventriculi, das ja dem Ulcus pepticum jejuni entspricht. Er nahm an, daß eine Zirkulationsstörung irgendwelcher Art das Prius bei dem Prozesse sei. Panum gelang es in der Tat, bei Hunden durch embolische Verstopfung kleinster Arterien der Magenschleimhaut hämorrhagische Infarkte mit nachfolgender Geschwürsbildung zu erzeugen.

In dem Falle von Steinthal, in welchem der Patient 10 Tage nach Ausführung der Gastroenterostomia retrocolica posterior mit Murphyknopf an Perforationsperitonitis starb, fanden sich in der Umgebung der beiden wie mit einem Locheisen herausgeschlagenen Substanzverluste in der abführenden Schlinge blutige Suffusionen der Schleinhaut, neben zwei anderen dem Durchbruch nahe Defekten der Wand.

Die Zirkulationsstörungen können durch Insulte während der Operation, durch Verletzung und Ligaturen von Gefäßen, durch das Zusammendrücken des Murphyknopfes, durch Nähte oder Instrumente; nach der Operation durch eine ungünstige Lagerung der Anastomosenschlinge, durch Knickung oder Dehnung des Mesenterium durch das Colon transversum oder benachbarte Organe gesetzt werden. Diese Schädlichkeiten sollen besonders bei sonstigen schlechten Zirkulationsverhältnissen ins Gewicht fallen (Athero-

matose, Lungen- und Herzerkrankungen). Möglicherweise spielt auch eine individuelle Disposition eine Rolle.

Nach den klinischen Erscheinungen teilt Tiegel die Fälle in 2 Gruppen ein. Zu der ersten Gruppe gehören diejenigen, bei welchen nach kurzer oder langer Zeit des besten Wohlbefindens die Perforation des Jejunalgeschwüres plötzlich ohne Vorboten eintritt.

Bei den Fällen der zweiten Gruppe dagegen stellen sich nach einem gewissen Zeitraum wiederum Beschwerden ein, wie sie durch ein langsam penetrierendes Ulcus herbeigeführt werden. Dieselben zeichnen sich oft durch ihre große Intensität aus, erfahren nach den Mahlzeiten gewöhnlich eine Steigerung und werden meist in der Gegend unterhalb des linken Rippenbogens bis zum Nabel abwärts lokalisiert. Nicht selten bilden sich im Bereich des oberen Teiles des linken Rectus druckempfindliche Infiltrate der vorderen Bauchwand oder sogar große entzündliche Tumoren. Fistelbildung mit Austritt von Mageninhalt ist auch beobachtet worden.

Unser Fall kann als Mittelglied zwischen beiden Gruppen angesehen werden: das plötzliche Eintreten der Erscheinungen nach 3 ½ Jahren des besten Wohlbefindens läßt auf eine Perforation schließen, deren schädliche Folgen durch vorher bestehende Verwachsungen aufgehoben wurden; durch den späteren Verlauf der Erkrankung und das Auftreten des entzündlichen Tumoren würde er dagegen der zweiten Gruppe angehören.

Die Neigung zu Rezidiven wurde bei vielen Fällen der zweiten Gruppe beobachtet und erforderte meist wiederholte chirurgische Eingriffe, die in der Regel keine definitive Heilung erzielten. Von 13 operativ behandelten Fällen dieser Kategorie, welche Tiegel zusammenstellte, endeten 3 an Peritonitis im Anschluß an die Operation; in 8 Fällen kam es zu Rezidiven, nur 2 wurden geheilt, soweit die Beobachtung reichte.

Die chirurgischen Eingriffe bestanden teils in der bloßen Übernähung des Geschwüres nach Lösung der Verwachsungen mit der Bauchwand, teils in der Spaltung des entzündlichen Tumoren mit Auskratzung der von demselben zum Magen führenden Fistel. Neben der Anlegung einer neuen Gastroenterostomie kam auch die Resektion der Anastomose mit Neubildung der Magendarmfistel in Betracht, sowie die Ausschaltung des Magens durch die Jejunostomie.

Die Fälle der ersten Gruppe bieten selbstverständlich die schlechteste Prognose infolge der plötzlichen Perforation in die freie Bauchhöhle. Nach den bisherigen Beobachtungen sind von 9 Kran-

ken 7 der Peritonitis erlegen; 2 von Goepel, bei welchen die Operation kurz nach der Perforation vorgenommen wurde, konnten gerettet werden.

Mikroskopisch und makroskopisch entspricht nach Tiegel das Ulcus pepticum jejuni vollständig dem chronischen Magengeschwür; es unterscheidet sich aber vom letzteren durch recht geringe Heilungstendenz: Vernarbungsvorgänge oder fertige Narben sind bei denselben nicht beobachtet worden.

Der Zeitraum zwischen Auftreten der ersten Ulcussymptome und Gastroenterostomie schwankt zwischen 16 Tagen und 8 Jahren, beträgt aber in den meisten Fällen mehr als 6 Monate.

Ein gewisses Interesse bietet die Häufigkeit des Auftretens dieser Geschwüre bei den verschiedenen Methoden der Gastroenterostomie. Wir finden im ganzen:

a) Gastroenterostomia antecolica anterior . . 22 mal
davon mit Enteroanastomose . . . . . 8 „
en y. . . . . 1 „

b) Gastroenterostomia retrocolica posterior . 6 „
einmal nicht angegeben.

Die Versuchung liegt nahe, beim Vergleich dieser Zahlen der Gastroenterostomia antecolica anterior ein gewisses ursächliches Moment bei der Entstehung des Ulcus pepticum jejuni zuzuschreiben, obgleich man infolge der häufigeren Anwendung dieser Methode auch ohne weiteres bei derselben eine größere Zahl der Ulcusfälle erwarten muß. Das Verhältnis der Jejunalgeschwüre zu der Zahl der nach den verschiedenen Methoden ausgeführten Gastroenterostomien würde allein aber nicht genügen, um zu entscheiden, welches Verfahren am meisten Anlaß zur Entstehung dieser Komplikation gibt, weil durch die Zahlen allein die Beschaffenheit, oder, besser gesagt, die Dignität der Einzelfälle nicht berücksichtigt wird, und somit alle übrigen Faktoren, die zum Auftreten des Ulcus jejuni beitragen können, außer acht gelassen werden.

In der Regel pflegt nach Ausführung der Gastroenterostomie das Ulcus rotundum ventriculi auszuheilen oder in das Stadium der Latenz überzugehen; in einem Bruchteil der Fälle aber tritt das nicht ein, die früher vorhandene Hyperchlorhydrie wird nicht wie gewöhnlich beseitigt und kann das weitere Bestehen des Ulcus bedingen. Ob dieser Wechsel des Chemismus eintritt oder nicht, hängt aber offenbar nicht von der Methode der Gastroenterostomie, sondern von anderen Umständen ab.

Es fragt sich aber doch, ob Zirkulationsstörungen in den mesenterialen Gefäßen der Anastomosenschlinge leichter bei der einen als bei der anderen Methode vorkommen und somit das Auftreten des Ulcus jejuni veranlassen. Man hat bei der Gastroenterostomia antecolica anterior z. B. die Möglichkeit einer Knickung oder Dehnung des Mesenterium der Anastomosenschlinge durch das Colon transversum oder durch das mit Fett wieder gefüllte Omentum majus erwähnt, ohne aber direkte Beweise dafür bei den späteren Operationen gefunden zu haben. Einzig in dem Falle von Steinthal, bei welchem eine Gastroenterostomia retrocolica posterior mit Murphyknopf ausgeführt worden war, ergab die Sektion eine Knickung des Mesenterium durch eine eigentümliche Lagerung der Schlinge.

Wir möchten den durch die Gastroenterostomie neu geschaffenen Abflußverhältnissen des Magen- und Darminhaltes eine größere Bedeutung zuschreiben, wie dies übrigens allgemein geschieht. In dieser Beziehung bestehen wesentliche Unterschiede zwischen den Gastroenterostomien mit einfacher Apposition der Dünndarmschlinge (Wölfler und v. Hacker) einerseits und den Gastroenterostomien mit y-förmiger Implantation der Anastomosenschenkel oder mit Enteroanastomose andrerseits.

Nach der Methode von Roux und bei der Braunschen Anastomose wird ein Stück Darm vom sauren Mageninsalt bestrichen und entbehrt der alkaleszierenden Wirkung des Pankreassaftes und der Galle, und diese Darmpartie bildet den Lieblingssitz des peptischen Geschwüres.

Bei der gewöhnlichen Apposition der Schlinge wird nur ein kleiner Teil der Darmschleimhaut zunächst der Nahtstelle dieser Schädlichkeit ausgesetzt oder das Mißverhältnis besteht gar nicht. Ohne Zweifel hat auch in unserem oben mitgeteilten Falle das Ulcus diejenige Stelle am Rande betroffen, wo der alkalische Verdauungssaft nicht oder nur ungenügend hingelangte.

Unter den oben genannten 22 Fällen von Ulcus pepticum jejuni nach Gastroenterostomia antecolica anterior finden sich 8 Fälle von Braunscher Enteroanastomose und eine y-förmige Implantation. Bei der im allgemeinen nicht stark verbreiteten Anwendung dieser zwei Methoden ist man natürlich versucht, ihnen eine größere Gefahr für das peptische Geschwür beizumessen; doch bedarf es neuer Zusammenstellungen, um sichere Schlüsse ziehen zu können.

Inwiefern es in bezug auf das peptische Geschwür darauf ankommt, ob man vor oder hinter dem Colon annäht, ist jetzt nicht zu entscheiden, dafür müßte man umfassendere Untersuchungen

haben. A priori ist man zu der Annahme geneigt, daß ein Unterschied nicht besteht, weil der Chemismus derselbe ist und die anatomische Lage des Darmes in dieser Beziehung kaum verschieden ist.

Im ganzen ist doch zu sagen, daß die peptischen Geschwüre eine seltene Komplikation der Gastroenterostomie bilden, so selten, daß man deshalb nicht mit Tiegel einig gehen kann, wenn er ihretwegen die operative Behandlung der gutartigen Magenerkrankungen einschränken oder der Pyloroplastik aufs neue den Vorzug geben will. Wo sich die Kochersche Gastroduodenostomie anwenden läßt, wird sie auch ihrerseits die peptischen Geschwüre vermeiden helfen. Das ist aber sicher, daß man einen Grund mehr hat, von der regelmäßigen, primären Anwendung der Braunschen Enteroanastomose bei der Gastroenterostomia antecolica anterior abzuraten. Vorläufig sind alle Operationsmethoden der Gastroenterostomie auf der Anklagebank, welche einen kleineren oder größeren Teil der Darmschleimhaut des alkalischen Inhalts berauben. Das Urteil kann aber noch nicht definitiv gesprochen werden. Jedenfalls stehen in bezug auf das Ulcus pepticum jejuni die einfachen Appositionsmethoden ohne Enteroanastomose günstiger da als die anderen.

Innerlich Alkalien in Form von Mineralwässern usw. zu gebrauchen, ist gewiß ein guter Vorschlag, besonders wenn man Verdacht auf solche Geschwürsbildung hat und eine Hyperacidität im Magen fortbesteht. Dieselben von vornherein und in allen Fällen zu verabreichen, möchte wohl kaum angehen, mit Rücksicht auf die Seltenheit des peptischen Jejunalgeschwüres und darauf, daß diese Trinkkuren oft kein Ende nähmen und auch gelegentlich kontraindiziert sind.

Verzeichnis der im Text berührten Literatur.

1. Wölfler, Zentralblatt für Chirurgie, 1881.
2. Kocher, Zentralblatt für Chirurgie, 1903.
3. Rockwitz, Deutsche Zeitschrift für Chirurgie, Bd. 25.
4. Kappeler, Deutsche Zeitschrift für Chirurgie, Bd. 49, 50.
5. Peham, Deutsche Zeitschrift für Chirurgie, Bd. 48.
6. Stieda, Deutsche Zeitschrift für Chirurgie, Bd. 56.
7. Neumann, Deutsche Zeitschrift für Chirurgie, Bd. 58.
8. Roux, Revue de Gynécologie et de Chirurgie abd. No. 1, 1897.

9. Carle Fantino, Archiv für klinische Chirurgie, Bd. 56.
10. Braun, Archiv für klinische Chirurgie, Bd. 59.
11. Kelling, Archiv für klinische Chirurgie, Bd. 62.
12. Petersen, Archiv für klinische Chirurgie, Bd. 62.
13. Stieda, Archiv für klinische Chirurgie, Bd. 63.
14. Chlumsky, Beiträge zur klinischen Chirurgie, Bd. 20 u. 27.
15. Petersen, Beiträge zur klinischen Chirurgie, Bd. 29.
16. Weber, Beiräge zur klinischen Chirurgie, Bd. 31.
17. Schloffer, Beiträge zur klinischen Chirurgie, Bd. 32.
18. Steinthal, Beiträge zur klinischen Chirurgie, Bd. 34.
19. Schönholzer, Beiträge zur klinischen Chirurgie, Bd. 39.
20. Trendel, Beiträge zur klinischen Chirurgie, Bd. 39.
21. Brunner, Beiträge zur klinischen Chirurgie, Bd. 49.
22. Lieblein, Deutsche Chirurgie, Lieferung 46, C.
23. Kocher, Chirurgische Operationslehre.
24. König, Lehrbuch der speziellen Chirurgie.
25. Braun, Verhandl. d. Deutschen Ges. f. Chirurgie, 1899, II.
26. Kausch, Verhandl. d. Deutschen Ges. f. Chirurgie, 1899, 1900, 1902.
27. Körte, Verhandl. d. Deutschen Ges. f. Chirurgie, 1900, I.
28. Steinthal, Verhandl. d. Deutschen Ges. f. Chirurgie, 1900, I.
29. Goepel, Verhandl. d. Deutschen Ges. f. Chirurgie, 1902.
30. Heidenhain, Verhandl. d. Deutschen Ges. f. Chirurgie, 1902.
31. Kocher, Verhandl. d. Deutschen Ges. f. Chirurgie, 1902.
32. Tiegel, Mitteilungen aus d. Grenzgeb. f. Med. u. Chir. 1904, Bd. 13.
33. Fraenkel, Deutsches Archiv für klin. Medizin, Bd. 84.

XXV.

Aus der chirurgischen Abteilung des Krankenhauses Huyssens-Stiftung, Essen-Ruhr. (Leitender Arzt: Dr. Morian.)

Meniscusluxationen im Kniegelenk.

Von

Dr. med. **Bergmann**,
I. Assistenzarzt.

Während bei Binnenverletzungen des Kniegelenks noch vor einigen Jahren die bequeme Verlegenheitsdiagnose „Dérangement interne" zur Bemäntelung der völligen Unkenntnis über die im Kniegelenk bei bestimmten Verletzungen sich abspielenden pathologischen Veränderungen herhalten mußte, ist sie seit der grundlegenden Arbeit von v. Bruns im Jahre 1892 über die Luxation der Semilunarknorpel des Kniegelenks allmählich verdrängt worden. Eine Reihe ausführlicher Arbeiten über „Meniskusluxationen" hat neben der Arbeit von v. Bruns in das früher dunkle Gebiet Licht gebracht, und gestützt auf bessere anatomische Kenntnisse der Funktionen des normalen Kniegelenks und der Bedeutung seiner einzelnen Gelenkteile, sowie durch zahlreiche bei Operationen gewonnene Einblicke in verletzte Kniegelenke haben wir gelernt exaktere Diagnosen zu stellen.

Mit ihrem äußeren Rande sind beide Menisken an der Kapsel befestigt, der laterale Meniskus beschreibt einen kleinen, aber vollständigeren Kreis und ist breiter als der mediale. Sein vorderer Schenkel ist vor der Eminentia intercondylica tibiae befestigt, mit dem hinteren Schenkel tritt er teils an die beiden Vorsprünge der Eminentia intercondylica von hinten heran, teils setzt er sich in einen starken Strang fort, der sich in der Fossa intercondylica femoris am medialen Condylus befestigt. Der mediale Meniskus ist mehr halbmondförmig und schmal. Sein hinteres Ende inseriert etwas verbreitert in der Fossa intercondylica tibiae posterior hinter

der Eminentia, während sein vorderes Ende, das sich vor der medialen Gelenkfläche der Tibia, dicht am Rande der Vorderfläche dieses Knochens befestigt, von verschiedener Stärke, häufig äußerst dünn und schwach ist. Dieser letztere Umstand wurde auch von v. Bruns bei der Untersuchung einer größeren Anzahl Menisken bestätigt.

Über den Mechanismus des Kniegelenks verdanken wir außerordentlich interessante Aufschlüsse der Arbeit Zuppingers „Über die aktive Flexion im unbelasteten Kniegelenk". In manchen Einzelheiten weicht Zuppinger von den bisherigen Anschauungen über den Mechanismus des Kniegelenks ab. Ich entnehme seinen Ausführungen folgendes, das mir für das Verständnis der Bedeutung der Menisken wichtig zu sein scheint.

Einzig der Bandapparat ist die Ursache der eigentümlichen Bewegungen der ebenso eigentümlich geformten Gelenkflächen. Die Bänder des Kniegelenks, die hier in Frage kommen, sind das tibiale und das fibulare Seitenband, das vordere und das hintere Kreuzband. Außer dem Bandapparat kommt für die stete Berührung im unbelasteten Kniegelenk noch die gespannte Muskulatur und der Luftdruck in Frage. Der Luftdruck wirkt insofern, als er jeder Vergrößerung des Gelenkbinnenraumes einen Widerstand entgegensetzt. Da aber verschiebbares Füllmaterial reichlich vorhanden ist, so kann die Bedeutung des Luftdruckes zur Aufrechterhaltung der Berührung keine große sein. Sehr kräftig wird dagegen das Gelenk zusammengehalten durch die aktiv oder elastisch gespannte Muskulatur. Also weder Luftdruck und Muskulatur, noch auch die Belastung könnten imstande sein, der Bewegung eine bestimmte Form zu geben; alle drei würden eine Menge von Stellungen und Bewegungen gestatten, die tatsächlich nicht vorkommen. Auch die Gestalt der Gelenkflächen kann nicht das Moment sein, das den Umfang und die Art der Bewegung bestimmt, es ist vielmehr einzig und allein der Bandapparat.

Bei der Untersuchung der Bewegungen im Kniegelenk führte Zuppinger durch interessante Experimente den Nachweis, daß aus gestreckter Stellung im medialen Gelenk zunächst eine Bewegung von zirka 12° bis 15° durch Rollung erfolgt, von da ab aber die Flexion durch Gleitung der tibialen Gelenkmitte längs dem medialen Femurcondylus nach hinten erfolgt, während im lateralen Gelenk die Rollung merklich länger dauert, d. h. bis eine größere Beugung von 25° bis 30° erreicht ist. Nachher erfolgt ebenfalls Gleitung der Tibiamitte längs dem Condylus femoris nach

hinten. Die Rollung, sowohl des medialen, als auch des lateralen Condylus erfolgt nach rückwärts, bis die Berührungsstelle, die engste Stelle der Gelenkspalte, in die Mitte der tibialen Gelenkfläche nach hinten gewandert ist. Daraus daß die mediale Gelenkfläche der Tibia nach hinten gleitet, während zugleich die laterale sich in rollender Bewegung befindet, folgt mit Notwendigkeit der Schluß, daß bei der Flexionsbewegung auch eine Rotation der Tibia stattfindet. Es muß die gleitende mediale Tibiaseite um die rollende laterale herumgehen, die Achse der Rotation muß also im lateralen Gelenk liegen, und zwar liegt die Rotationsachse im hinteren äußeren Teil des lateralen Gelenks.

Auch den Menisken spricht Zuppinger eine von der herkömmlichen abweichende Bedeutung zu, die ebenfalls für das Zustandekommen der Meniskusluxationen nicht unwesentlich ist. „Während am Knie die Bänder die Bewegungen leiten, entsprechen die Profile der Forderung, jene Bewegung einerseits nicht zu hindern und andrerseits beständig so in Berührung zu bleiben, daß die führenden Bänder beständig aktionsfähig d. h. gespannt seien. Beide Aufgaben der Profile werden erleichtert durch den knorpeligen Überzug der Profile und die Zwischenlagerung der Meniski. Beide dienen als Druckorgane und sind Correlata zu den Zugorganen, den Ligamenten." Nach der Auffassung der Gebrüder Weber dienen die Zwischenknorpel dazu, das Gelenk straff zu erhalten; sie wirken wie eine Druckfeder.

Die Hemmung der Streckung erfolgt nach Zuppinger nicht, wie seit den Zeiten der Gebrüder Weber angenommen wurde, durch das Einrücken eines größeren Radiusvektor in die Richtung der Seitenbänder, sondern durch Anschlag des vorderen Tibiarandes an die Facetten des Femur. „Das Wort Anschlag ist hier um so eher gerechtfertigt, als die Rollung eine sehr kurze ist und die fast kongruenten vorderen Profile von Tibia und Femur fast momentan zusammenklappen." „In der Extensionsstellung stemmt sich also der vordere tibiale Gelenkrand an die Facetten der femoralen Gelenkflächen; hier ist die Gelenkspalte am engsten und erweitert sich nach hinten. Vermutlich rücken bei der Streckstellung die Semilunarknorpel etwas nach vorn und füllen die hinten weiter werdende Gelenkspalte aus."

In diesen normalen anatomischen Verhältnissen können durch äußere Einflüsse Störungen auftreten, die man als Meniskusluxationen zu bezeichnen sich gewöhnt hat. Diese Bezeichnung trifft aber nie das eigentliche Wesen der Verletzung, oft gibt sie sogar völlig

falsche Vorstellungen über die Art des Leidens. v. Bruns glaubte daher in der Regel die Luxation der Semilunarknorpel richtiger als Ruptur der Semilunarknorpel bezeichnen zu müssen. Aber auch diese Bezeichnung trifft nicht in allen Fällen das Richtige, denn bei weitem nicht in allen Fällen ist der Meniskus selbst rupturiert, meist handelt es sich um eine Abreißung seiner Anheftungsstellen oder um eine Kombination von Verletzungen des Meniskus selbst und seiner Anheftungsstellen. Der Meniskus kann von seiner vorderen oder seiner hinteren Anheftungsstelle oder von seinem Kapselansatz losgerissen sein oder diese Befestigungsstellen können auch nur gelockert sein. Ferner kann der Meniskus selbst verletzt, rupturiert sein, er kann quer zerrissen oder längs gespalten sein in der verschiedensten Ausdehnung, es können zungenförmige Stücke gelöst und nach den verschiedensten Richtungen umgeschlagen sein. Wenn schon hieraus die verschiedensten Gestaltveränderungen des Meniskus resultieren können, so können erst recht solche Veränderungen bei Lösung der Anheftungsstellen des Meniskus infolge Einklemmung des abnorm beweglichen Meniskus hervorgerufen werden. Man könnte unterscheiden zwischen Abreißung oder Lockerung der Anheftungsstellen, Rupturen des Meniskus selbst und sekundären Gestaltveränderungen des Meniskus durch Einklemmungen. Aber diese Gruppen sind nicht scharf voneinander zu trennen, sondern können wechselnd kombiniert sein. Es ist daher unmöglich, eine einheitliche Bezeichnung für die Meniskusverletzungen zu finden, die jedem besondern Fall gerecht wird. Bovin vermeidet daher eine bestimmte Bezeichnung und spricht allgemein von traumatischen Meniskusstörungen im Kniegelenk. An der alten, allgemein gebräuchlich gewordenen Bezeichnung festhaltend, werden wir im folgenden den Ausdruck Meniskusluxation noch weiter gebrauchen, indem wir uns aber bewußt sind, daß wir eine eigentlich falsche Bezeichnung anwenden als Sammelbegriff für eine Anzahl wohl charakterisierter Krankheitsbilder, deren genauere Definition meist erst der bei der Operation erhobene Befund gestattet.

Die von uns beobachteten und operierten Fälle von Meniskusluxation sind die folgenden:

1. J. K., 40 Jahre alt, Bergarbeiter. Am 24. Mai 1904 stürzte J. K. in der Grube einen um 60° geneigten 5 m hohen Aufhau herab. Er traf unten zunächst mit dem linken Fuß auf, das linke Knie wurde gebeugt und er fiel mit dem Rumpf so nach vorn, daß er mit der linken Seite auf die Außenseite des Unterschenkels zu liegen kam. Eine direkte Kon-

tusion des Kniegelenks erfolgte beim Auffallen nicht. Es erfolgte also eine Rotationsbewegung im gebeugten Kniegelenk in der Weise, daß der innere Oberschenkelgelenkhöcker nach hinten über die innere Tibiagelenkfläche rotierte. Im Augenblicke der Rotation verspürte K. einen äußerst heftigen Schmerz in der Innenseite des linken Kniegelenks und vernahm ein lautes Krachen „als ob ein Knochen gebrochen würde". Das Kniegelenk blieb in Beugestellung fixiert, der Unterschenkel war etwas nach außen rotiert, das Gelenk schwoll an. K. versuchte durch Bewegungen das fixierte Gelenk wieder frei zu machen. Durch eine Beugebewegung mit nachfolgender Streckung gelang es ihm, das Bein aus seiner fixierten Stellung zu befreien. Bei der Streckung hatte er deutlich das Gefühl, als ob ein Körper einschnappte. Er konnte jetzt wieder, wenn auch unter Schmerzen, auf dem Beine stehen. Während in der nächsten Zeit die Anschwellung des Gelenks zurückging, traten häufig Einklemmungen auf, und zwar sowohl beim Erheben aus hockender Stellung, als auch bei Wendungen nach rechts, nicht aber bei Wendungen nach links, also bei Bewegungen, bei denen der innere Femurgelenkhöcker nach hinten gleitet. Unter einem deutlichen Ruck und einschnappendem Geräusch, sowie geringem Schmerz blieb das Bein in leicht gebeugter Stellung mit Rotation des Fußes nach außen stehen. Die Einklemmungen wiederholten sich fast täglich. Meist gelang es sofort, durch Beugung und forcierte Streckung die Einklemmung zu lösen, einmal blieb das Kniegelenk drei Tage lang fixiert; die Lösung erfolgte in diesem Falle spontan, als K. sich von einem Stuhl erhob. Am 30. Juni 1904 wurde K. ins Krankenhaus „Huyssens-Stiftung" aufgenommen. Eine Schwellung des Kniegelenks bestand nicht mehr, nur auf der Innenseite, entsprechend dem Kniegelenkspalt, war die Haut etwas ödematös. Bei gebeugtem Kniegelenk fühlte man im inneren Gelenkspalt einen scheibenförmigen Körper, der sich in geringen Grenzen hin und her bewegen ließ; die Bewegungen des Kniegelenks und das Gehen waren etwas schmerzhaft.

Diagnose: Luxation (Ruptur) des linken inneren Meniskus.

Operation am 1. Juli 1904. In Narkose wurde unter Blutleere entsprechend dem inneren Kniegelenkspalt das Kniegelenk durch einen 6 cm langen Querschnitt zwischen Quadricepssehne und innerem Seitenband eröffnet. Es fand sich ein etwa 2 cm langer Streifen des inneren Randes des medialen Meniscus etwa in der Mitte des letzteren abgelöst und zungenförmig bis in die Nähe des vorderen Ansatzes der Knorpelscheibe zurückgeschlagen und ins Innere des Gelenks schauend. Dieses zungenförmige Stück war mit kleinen Blutpunkten durchsetzt und an seiner Innenseite aufgefasert. Der übrige Teil des Meniscus war an seinem vorderen Ansatz und in seinen Randpartien aufgefasert und infolge der Lockerung seines Kapselansatzes abnorm verschieblich. Es wurde deshalb nach Abtragung des zungenförmigen Stückes die Entfernung des ganzen Meniscus vorgenommen, weil auch er bei der Einklemmung beteiligt gewesen schien und bei der Auffaserung und Lockerung seiner Ansatzstellen seine Erhaltung eine Wiederholung der Einklemmung befürchten ließ. Die Gelenkkapsel und die Haut wurden mit Katgutknopfnähten geschlossen und ein fixierender Verband angelegt. Am 12. Juli war die Wunde primär verheilt und K. stand auf. Am 26. Juli konnte er entlassen werden: im Kniegelenk bestand

kein Erguß mehr, die Bewegungen waren noch behindert, der Gang etwas hinkend und schmerzhaft.

Am 11. III. 1906 wurde eine Nachuntersuchung vorgenommen: K. gab an, daß er erst im Mai 1905 seine Arbeit als Bergmann wieder aufgenommen habe, nachdem er 4 Monate eine Unfallrente von 50% und seitdem eine solche von 25% bezogen habe. Aber bereits nach 10 Tagen habe er die Arbeit wieder einstellen müssen, weil bei derselben wieder Einklemmungserscheinungen aufgetreten seien. Nachdem er vorübergehend invalidisiert gewesen sei, arbeite er zurzeit wieder als Bergmann in der Grube mit einer Rente von 25%; er glaube sich aber durch diese Rente nicht genügend entschädigt und habe beim Schiedsgericht eine Erhöhung derselben auf 40 Proz. beantragt.

Die Untersuchung ergab folgendes: an der Innenseite des linken Kniegelenks befindet sich entsprechend dem Gelenkspalt eine 6 cm lange lineare Narbe, in deren Mitte an der Kante der Tibiagelenkfläche eine stärkere Druckempfindlichkeit besteht. Sonstige Veränderungen bestehen am linken Kniegelenk im Verhältnis zum rechten nicht, nur erscheinen die bedeckenden Weichteile im Verhältnis zu rechts etwas verschmächtigt, auch ist der Umfang des linken Kniegelenks um 0,5 cm geringer als der des rechten. Ein Erguß ist im Gelenk nicht nachweisbar. In völlig gestreckter Stellung — eine Überstreckung läßt sich nicht ausführen — lassen sich geringe seitliche Wackelbewegungen ausführen. Aus dieser Stellung kann das linke Kniegelenk ebensoweit wie das rechte gebeugt werden unter geringem, für die aufgelegte Hand wahrnehmbarem Reibegeräusch, das aber auch rechts vorhanden ist. Bei der Belastung des gestreckten Kniegelenks, also im Stehen, tritt keine seitliche Abknickung im Kniegelenk auf. Die Muskulatur des linken Beines ist kräftig entwickelt, die Wadenstärke beträgt beiderseits 34,5 cm, die Umfänge des linken Oberschenkels sind im Durchschnitt um 0,5—1 cm geringer als rechts: Der Gang ist leicht hinkend wegen eines geringen Gefühls von Unsicherheit im linken Kniegelenk, das bedingt ist durch die bei durchgedrücktem Knie möglichen seitlichen Wackelbewegungen.

Setzt sich K. bei maximal gebeugtem linken Kniegelenk auf den untergeschlagenen linken Unterschenkel, welche Stellung er bei seiner Arbeit in der Grube häufig einzunehmen gezwungen ist, und verschiebt in dieser Stellung den Oberkörper nach links, so kann er, wenn er sich wieder erhoben hat, auf dem linken Bein nicht stehen. Denn das linke Kniegelenk kann wohl gestreckt, aber nicht völlig durchgedrückt werden. Der innere Gelenkhöcker des Oberschenkels tritt unter den sich über ihn spannenden Weichteilen deutlicher hervor. Bei forcierter aktiver Streckung, unterstützt durch Druck der auf den Oberschenkel gelegten Hand, erfolgt unter lautem Krachen und starker ruckartiger Erschütterung des linken Beines ein Zurückgleiten des inneren Oberschenkelgelenkhöckers; es tritt dabei ein stärkerer Schmerz in der medialen Hälfte des Kniegelenks auf. Der Schmerz verschwindet rasch und K. vermag wieder das Gelenk in den normalen Grenzen zu bewegen und zu gehen.

2. W., 47 Jahre alt, Zinkhüttenarbeiter. Als W. im Juli 1904 aus einer 70 cm tiefen Grube steigen wollte und sich hierbei mit der linken Hand an einem die Grube umgebenden Geländer festhielt, während er den

rechten Fuß auf den Rand der Grube stellte, glitt er in dem Augenblicke, als er sich auf das rechte Bein heben wollte, mit dem rechten Fuß nach rechts aus und schlug mit der Innenseite des Unterschenkels und Kniegelenks auf den Rand der Grube auf. Die Körperlast ruhte im Augenblicke des Fallens bereits auf dem rechten Bein, wurde aber durch das Festhalten an dem Geländer mit der linken Hand etwas gemindert. Es kam also während des Falles eine Rotation in dem gebeugten rechten Kniegelenk in der Weise zustande, daß der Oberschenkel mit großer Gewalt um die Längsachse des Unterschenkels bei gebeugtem Kniegelenk gedreht wurde, und zwar glitt bei der Rotation der innere Oberschenkelgelenkhöcker über die innere Tibiagelenkfläche nach hinten. Er verspürte im Augenblicke des Falles einen heftigen Schmerz im Kniegelenk und vernahm ein lautes Krachen. Das Gelenk schwoll etwas an, er konnte es noch bewegen, hatte aber Schmerzen in dem Gelenk und verspürte bei jeder Bewegung des Gelenks ein deutliches Knacken. Er wurde nach Hause gebracht und konnte zehn Tage nicht arbeiten. Eine kleine Hautwunde, die er sich beim Fallen an der Innenseite des Gelenks zugezogen hatte, verheilte während dieser Zeit. Es blieben aber Schmerzen bestehen und W. bemerkte, daß beim Strecken des Kniegelenks im inneren Gelenkspalt ein Körper unter Knacken und Schmerzgefühl vorsprang, der sich beim Beugen nach hinten zurückzog. Als W. die Arbeit wieder aufnahm, wurden die Schmerzen im Gelenk stärker und er mußte deshalb des öfteren die Arbeit für mehrere Tage einstellen. Im Januar 1905 wurde er deshalb in die Privatklinik des Herrn Dr. Morian aufgenommen. Es ergab sich jetzt folgender Befund: Die Umrisse des rechten Kniegelenks sind dieselben, wie die des linken. Ein Erguß ist im Gelenk nicht nachweisbar. Die Beugung des Gelenks erfolgt unter geringem Reiben. Wird das gebeugte Kniegelenk gestreckt, so springt unter Schmerzgefühl und Knacken im inneren Gelenkspalt ein Körper vor zwischen Seitenband und Quadricepssehne, der sich bei der Beugung deutlich fühlbar nach hinten in das Gelenk zurückzieht. Die Muskulatur des rechten Beines ist etwas atrophisch, der Gang ist leicht hinkend und schmerzhaft.

Diagnose: Luxation (Ruptur) des rechten inneren Meniskus.

Operation 31. I. 1905. In Narkose wird unter Blutleere durch einen 7 cm langen Querschnitt entsprechend dem inneren Kniegelenkspalt zwischen innerem Seitenband und Quadricepssehne das Gelenk eröffnet, während das Kniegelenk um mehr als einen rechten Winkel gebeugt gehalten wird. Nach Eröffnung des Gelenks sieht man einen bohnengroßen rundlichen Körper zwischen den Gelenkenden liegen und es zeigt sich, daß dieser ein abgesprengtes Stück des inneren Meniskus ist, das hinten zungenförmig auslaufend durch einen Strang mit der hinteren Hälfte des Meniskus in Verbindung steht. Nach Entfernung des abgesprengten Meniskusteiles durch Abtrennung seines strangförmigen Fortsatzes gewahrt man auf der Tibiagelenkfläche noch einen Strang, der von vorn nach hinten zieht, den Rest der Verbindung zwischen dem vorderen und hinteren Teil des rupturierten Meniskus. Dieser Strang springt bei der Beugung des Knies einwärts, bei der Streckung auswärts; er wird vorn und hinten abgetragen, und Gelenkkapsel und Haut nach erfolgter Blutstillung durch Katgutnähte geschlossen.

Am 18. II. 1905 wurde W. nach primärer Heilung mit guter Funktion des Kniegelenks entlassen.

Nachuntersuchung am 11. III. 1906. W. gibt an, daß er am 3. V. 1905 die Arbeit wieder aufgenommen habe. Er beziehe eine Unfallrente von 15 Proz., durch die er sich genügend entschädigt glaubt. W. verrichtet wieder seine frühere Arbeit, verspürt aber bei größeren Anstrengungen und stärkerer Belastung des rechten Beines noch Schmerzen im rechten Kniegelenk am inneren Kniegelenkspalt vor und hinter dem inneren Seitenband; zuweilen träte auch geringe Schwellung des Gelenks und Reiben bei Bewegungen nach größeren Anstrengungen auf. Eine Schwäche oder Unsicherheit des Beines hat W. nicht empfunden.

Befund: An der Innenseite des rechten Kniegelenks entsprechend dem Kniegelenkspalt befindet sich eine linienförmige, völlig reizlose, nicht druckempfindliche Narbe, die gut verschieblich ist. Die Umrisse des rechten Kniegelenks sind dieselben wie die des linken. Ein Erguß ist im Gelenk nicht nachweisbar, Kniegelenksumfang rechts 34,5, links 34 cm. Druck auf den inneren Kniegelenkspalt ist nicht schmerzhaft, die Betastung ergibt keine von der linken Seite abweichende Verhältnisse. Die Stellung des gestreckten Beines ist gerade, ebenso wie links. Aus völlig gestreckter Stellung, in der keine seitlichen Wackelbewegungen sich ausführen lassen, und aus der sich das Knie nicht überstrecken läßt, kann das rechte Kniegelenk ebensoweit wie das linke aktiv und passiv bis in eine spitzwinklige Stellung von 45 Grad gebeugt werden. Bei den Bewegungen des Gelenks fühlt die anfgelegte Hand zuweilen ein geringes Reiben. Die Muskulatur beider Beine ist kräftig entwickelt, die Wadenstärke beträgt beiderseits 34,5 cm, die Oberschenkelmaße sind im Durchschnitt um 0,5—1,0 cm geringer als links.

3. P. R., 17 Jahre alt, Schreibergehilfe. R. will früher keine Verletzungen des rechten Kniegelenks erlitten haben, auch hat er keinen das rechte Kniegelenk anstrengenden Sport, wie Fußballspielen, Tennis oder ähnliches betrieben. Im Frühjahr 1903 verspürte er plötzlich beim Gehen einen heftigen Schmerz im rechten Kniegelenk und hatte das Gefühl, als ob ein Körper sich in der äußeren Hälfte des rechten Kniegelenks einklemmte. Ein Knacken trat hierbei nicht auf. Das Gelenk blieb in leicht gebeugter Stellung fixiert und R. konnte es zunächst weder beugen noch strecken. Bei einem kräftigen Versuch, das Kniegelenk zu strecken, trat unter einem starken Ruck ein Knacken im Gelenk auf und R. konnte das Kniegelenk wieder frei bewegen und ohne besondere Beschwerden weiter gehen. Diese Einklemmungsanfälle wiederholten sich täglich in derselben Weise und R. fühlte bei der Einklemmung im äußeren Gelenkspalt einen Körper heraustreten. Dieser Zustand dauerte ungefähr $1^1/_2$ Jahre und es bildete sich um diese Zeit ohne scharfen Übergang folgendes Krankheitsbild aus: In gewissen Grenzen erfolgt die Beugung und Streckung des Kniegelenks in normaler Weise und es lassen sich keine Besonderheiten bemerken. Aus gestreckter Stellung kann das rechte Kniegelenk bis in eine spitzwinklige Stellung von 45 Grad, das linke bis in eine solche von 40 Grad aktiv gebeugt werden. An der Grenze der maximalsten Beugung tritt ein lautes Knacken ohne Schmerzempfindung im rechten Kniegelenk auf und es wird im Kniegelenkspalt zwischen Quadricepssehne und äußerem Seiten-

band ein scheibenförmiger Körper fühlbar. Wird aus dieser Stellung das Kniegelenk gestreckt, so tritt kurz vor vollendeter Streckung ein lautes Knacken, lauter als bei der Beugung, auf und unter einem starken Ruck mit deutlicher Erschütterung des Unterschenkels verschwindet der vorher fühlbare Körper im Gelenkspalt; Schmerzen treten auch hierbei nicht auf. Wird jetzt das Kniegelenk nicht bis zu der vorher erwähnten Grenze gebeugt, so tritt das beschriebene Phänomen bei der Beugung nicht auf, auch nicht bei der Streckung, die ohne besondere Erscheinungen bis zur völlig gestreckten Stellung erfolgt. Außer diesem Befunde ergab sich bei der Aufnahme des R. am 15. VIII. 1905 ins Krankenhaus „Huyssens-Stiftung" noch folgendes: äußerlich lassen sich an dem rechten Kniegelenk keine krankhaften Veränderungen wahrnehmen; der Umfang des rechten Kniegelenks ist derselbe wie der des linken, ein Erguß läßt sich im Gelenk nicht nachweisen. Entsprechend dem äußeren Gelenkspalt besteht eine geringe Druckempfindlichkeit. Seitliche Wackelbewegungen lassen sich bei gestrecktem Kniegelenk nicht ausführen. Die Muskulatur des rechten Unterschenkels ist ebenso kräftig entwickelt wie die des linken, die Wadenstärke beträgt beiderseits 29 cm. Die Umfänge des rechten Oberschenkels sind um 1—2 cm geringer wie die des linken; der Gang ist nicht hinkend und nicht schmerzhaft, doch ermüdet das rechte Bein bei längerem Gehen leicht.

Diagnose: Luxation des rechten äußeren Meniskus.

Operation: 21. VIII. 1905. In Narkose wird unter Blutleere durch einen 6 cm langen Querschnitt entsprechend dem äußeren Kniegelenkspalt zwischen Quadricepssehne und äußerem Seitenband das Kniegelenk eröffnet, während es spitzwinklig gebeugt gehalten wird. Vor Eröffnung der Kapsel kann man bei maximaler Beugung das Vorspringen der Bandscheibe beobachten, die bei der Streckung wieder so weit zurückweicht, daß eine spaltförmige Einziehung der Gelenkkapsel entsteht. Nach Durchtrennung der Gelenkkapsel ließ sich dieses Hin- und Hergleiten des Meniskus noch deutlicher beobachten. Der Meniskus stellte einen fast ovalen, gut verschieblichen Körper dar, der an der Kapsel nur noch vor dem Seitenband befestigt war und mit einen dünnen Strang vorn vor der Eminentia intercondylica tibiae, hinten in der Fossa intercondylica femoris inserierte. Er wurde von seiner Kapselinsertion gelöst und der vordere Strang dicht an seiner Anheftung an die Tibia durchtrennt. Den dünnen, nach hinten ziehenden Strang gelang es erst dann nahe an seiner Insertion abzutrennen, als das Kniegelenk dadurch, daß es über eine in die Kniekehle gelegte Faust kräftig flektiert wurde, etwas zum Klaffen gebracht und dadurch die hinteren Gelenkabschnitte zugänglicher gemacht waren. Die Kapsel und die Haut wurden durch Seidenknopfnähte vereinigt und ein fixierender Verband angelegt.

Der herausgenommene Meniskus stellte eine annähernd ovale Knorpelscheibe dar, die von vorn nach hinten 2,4 cm und von außen nach innen 1,7 cm maß, während der Dickendurchmesser, der am äußeren Rande am stärksten war, 8 mm betrug. Nach vorn und innen setzte sich die Knorpelscheibe mit scharfem Übergang in einen 7 mm langen Strang, nach hinten in einen 2,6 cm langen und nur 0,2 cm dicken Strang fort. Am 2. IX. war die Wunde primär verheilt und am 20. IX. wurde R., nachdem das

Bein noch mediko-mechanisch behandelt war, entlassen. Die Narbe war völlig reizlos, ein Erguß bestand im Gelenk nicht, die Bewegungen erfolgten im Kniegelenk ohne Schmerzen und ohne Reibegeräusche von 180° bis 72°. Der Gang war sicher und nicht hinkend.

Bei einer Nachuntersuchung am 11. III. 1906 gab R. an, daß er 14 Tage nach seiner Entlassung aus dem Krankenhause seine Beschäftigung als Schreiber wieder aufgenommen habe. Er habe seitdem keine Störungen mehr im rechten Kniegelenk empfunden und er gebrauche das rechte Bein wie das linke. Der objektive Befund war folgender: an der Außenseite des rechten Kniegelenks befindet sich eine 6 cm lange reizlose, nicht druckempfindliche Narbe, entsprechend dem äußeren Gelenkspalt zwischen Quadricepssehne und äußerem Seitenband. Eine Lücke im Gelenkspalt läßt sich nicht abtasten. Die Stellung des Beines ist eine gerade, ebenso wie links. Aus völlig gestreckter Stellung, in der sich keine abnormen seitlichen Wackelbewegungen ausführen lassen, kann das rechte Kniegelenk ohne Schmerzen und ohne Reibegeräusche ebensoweit wie das linke gebeugt werden. Ein Erguß ist im Gelenk nicht vorhanden; Kniegelenkumfang rechts und links 35 cm. Die Muskulatur des Beines ist kräftig entwickelt, doch sind die Umfänge des rechten Oberschenkels durchschnittlich um 1 cm geringer als wie die des linken. Die Wadenstärke beträgt beiderseits 32 cm; der Gang ist fest und sicher. Irgendwelche subjektive Beschwerden bestehen nicht.

Unter den die Meniskusluxationen hervorrufenden Verletzungen lassen sich indirekte und direkte Verletzungen unterscheiden. Die ersteren, die indirekten Verletzungen, sind die gewöhnlichen; entweder setzt die verletzende Gewalt am Unterschenkel an oder bei fixiertem Unterschenkel am Oberschenkel und rotiert bei gebeugtem Kniegelenk den einen Gelenkabschnitt um den anderen; oder die einwirkende Gewalt trifft bei gestrecktem Kniegelenk das Bein in seiner Längsrichtung und komprimiert das Gelenk, wie z. B. bei einem Fall auf die Füße bei gestreckten Kniegelenken. Ähnlich wie bei der Kompression des Beines in der Längsrichtung wirkt eine Überstreckung des Gelenkes; in diesem Fall wird ausschließlich der vordere Meniskusteil zwischen den Gelenkenden komprimiert.

Die direkten Verletzungen der Meniscen können durch Stoß, Fall oder irgend eine andere das Gelenk und die Gegend der Meniscen treffende Gewalteinwirkung erfolgen.

Wenden wir uns zunächst dem Verletzungsmechanismus durch Rotation zu. Steht das Kniegelenk in Beugestellung und der Unterschenkel wird um seine Achse gewaltsam nach außen rotiert, so werden sich folgende Verhältnisse abspielen: durch die bei Beginn der Beugung eintretende Rollung der Femurcondylen auf den Tibiagelenkflächen sind die Kontaktpunkte von Femur und Tibia nach

hinten bis zur Mitte der Tibiagelenkflächen verschoben worden, sie sind also dem hinteren Meniskusbogen näher gerückt. Während bei der Rotation des Unterschenkels nach außen die äußere Gelenkfläche der Tibia noch weiter nach hinten sich verschiebt, wird die innere Tibiagelenkfläche nach vorn rücken; der innere Condylus des Femur tritt in entsprechender Weise nach hinten und drängt den hinteren Bogen des inneren Meniscus mit nach hinten. Denn bei gebeugtem Kniegelenk liegen die Gelenkflächen des Femur und der Tibia fest aneinander an. Dieser Zustand ist für das Zustandekommen der Meniskusluxationen Bedingung. Die von manchen Autoren für den Verletzungsmechanismus als notwendig angenommene Lockerung des Bandapparates würde das Zustandekommen der Verletzung hindern. Durch das Zurückdrängen des hinteren Meniskusbogens wird der vordere Bogen des Meniskus gestreckt, sein Kapselansatz wird in den Gelenkspalt hineingezogen. Bei stärkerer Spannung wird der Meniskus abgerissen und es kann sowohl der Ansatz des Meniskus an die Kapsel, als auch besonders der vordere Ansatz, der meist als ein nur dünner Strang in das Ligamentum transversum, das mit dem anderen Meniskus ihn verbindet und in die Ligamentam aleria mucosa ausläuft, abgerissen werden. Besonders stark wird die Spannung, wenn die vordere Insertion des medialen Meniskus durch Anspannung des Quadriceps nach vorn gezogen wird. Es reißt dann zuerst diese Insertion. dann erst die Anheftung an die Kapsel. Kommt es nicht zu einem völligen Abriß, so kann doch eine starke Lockerung erfolgen oder es können Einrisse an der Insertion oder Längsspaltung des Meniskus entsprechend seinem konkaven Verlauf auftreten. Während in dieser Weise also wohl vorwiegend die vordere Insertion und der Kapselansatz losgerissen wird, kann aber auch die hintere Ansatzstelle durch den nach hinten rückenden Femurkopf abgedrückt werden. Die Konfiguration der Rückseite des Oberschenkelgelenkhöckers spricht für diesen Mechanismus. Bei gebeugtem Kniegelenk liegt der Oberschenkelgelenkhöcker der Tibiagelenkfläche in der Weise an, daß der stark vorspringende und scharf umbiegende Gelenkhöcker wie ein Haken über die Tibiafläche nach hinten streift und so den Meniskus abreißt. Gleitet der Meniskus nach Abreißung seiner hinteren Insertion und Kapselrandverbindung zwischen den Gelenkflächen nach vorn, indem er den ihn komprimierenden Gelenkflächen ausweicht und dem Zug von vorne nachgibt, so kann er nicht mehr in seine normale Lage zurückkehren, er bleibt vor dem Berührungspunkt der Gelenkflächen

liegen und kann zur Einklemmung führen. Noch eine andere Verletzung kann die Folge des beschriebenen Mechanismus sein. Wenn die beiden Endpunkte oder ein Endpunkt und ein entfernter Teil des sichelförmigen Meniskus voneinander gedrängt werden, also der Bogen des Meniskus gestreckt wird, muß der Meniskus an seiner konkaven Seite einreißen. Ist dieser quere Einriß des Meniskus von einer Längsspaltung begleitet, indem sich die konkave Seite von der bei der Streckung des Meniscus weniger gespannten konvexen Seite loslöste, so kommt es zur Bildung eines zungenförmigen Lappens, der sich in das Innere des Gelenks umschlagen und so zu Einklemmungen führen kann. Bei einer stärkeren Spannung kann auch der Meniskus völlig quer durchreißen.

Wird der Unterschenkel bei gebeugtem Kniegelenk nach innen rotiert, so gleitet der äußere Condylus des Oberschenkels nach hinten, der innere nach vorne und es treten die soeben an der inneren Kniegelenkhälfte beschriebenen Erscheinungen in ähnlicher Weise an der äußeren Gelenkhälfte auf, sind aber doch in einigen Punkten verschieden, die bedingt sind durch die Gestalt des Meniskus und die Art seiner Anheftung. Rückt der äußere Gelenkhöcker nach hinten, so wird der zwischen ihm und der Tibiagelenkfläche liegende hintere Meniskusteil mit verschoben und der Meniskusbogen wird gespannt. Die vordere Insertion des Meniskus liegt vor der Eminentia intercondylica und sie wird daher bei einer Rückwärtsverschiebung des Meniskus, da sie selbst nicht am vordersten Punkte des Bogens liegt, weniger angespannt werden, als wie die Insertion der Meniskuskonvexität an die Kapsel. Da aber die Kapsel in den Gelenkspalt hineingezogen werden kann, also dem Zug nachgibt und wie erwähnt das vordere Meniskusende nach hinten in die Richtung des Zuges umbiegt und dann erst inseriert, so werden schon stärkere Gewalteinwirkungen als wie am innern Meniskus notwendig sein, um den Abriß der vordern Meniskushälfte hervorzurufen. Diesem Umstande ist es wohl zuzuschreiben, daß häufiger eine Abreißung der vordern Insertion des innern Meniskus erfolgt als des äußern. Dieselben Verhältnisse spielen auch bei den übrigen Verletzungen des äußern Meniskus eine Rolle. Der Abriß der hinteren Meniskusanheftung erfolgt beim äußern Meniskus in derselben Weise wie beim innern, er wird von seiner Insertion abgedrängt. Aber an seiner hinteren Anheftung hat der äußere Meniskus nicht nur wie der innere außer der Kapselanheftung eine Insertion in der Fossa intercond. post. tib., sondern er inseriert

teils etwas weiter vorn als wie der innere an der Eminentia intercond. tib., teils setzt er sich mit einem Strang in die Fossa intercond. fem. fort. Es ist einleuchtend, daß, wenn die Insertion an der Tibia durch Druck des zurückgleitenden Oberschenkelgelenkhöckers abgequetscht wird, diese Insertion am Oberschenkel erhalten bleiben kann. Gleitet der aus seiner hintern Anheftung gelöste Meniskus nach vorne, so ist er noch nach hinten durch diesen Strang fixiert. Es kann zu Einklemmungen kommen, aber der Meniskus wird nach Lösung der Einklemmungen durch Streckung des Gelenks dem Zuge des Stranges folgend wieder nach hinten zurückgleiten. Einrisse des konkaven Randes des Meniskus, Bildung zungenförmiger Lappen und quere Durchreißung des Meniskus können in derselben Weise wie am inneren Meniskus auftreten.

Während aber der eine Gelenkhöcker nach hinten rückt, rückt der andere Gelenkhöcker nach vorn. Diese Gleitung nach vorn ist aber nie so ausgiebig, daß durch dieselbe ein Abdrücken des vorderen Meniskusansatzes erfolgen könnte, besonders nicht an dem so weit vorne inserierenden innern Meniskus. Eher wäre ein solches Abdrücken am äußern, in der Mitte des Gelenks inserierenden Meniskus möglich. Aber bis die engste Stelle des Gelenks d. h. der Kontaktpunkt von Tibia und Femur so weit nach vorne gerückt wäre, daß der vordere Teil des äußern Meniskus zwischen ihnen in die Enge geriete, müßte an der hinteren Insertion des innern Meniskus bereits eine Verletzung in dem oben beschriebenen Sinne erfolgt sein. Es ist also eine Abreißung der vordern Insertion des äußern Meniskus durch Vorgleitn des äußern Gelenkhöckers nur unter gleichzeitiger Verletzung des innern Meniskus möglich. Da aber noch kein derartiger Fall von gleichzeitiger Verletzung des innern und äußern Meniskus bekannt ist, so kann man die Möglichkeit einer Abreißung der vordern Insertion des äußern Meniskus durch Vorgleiten des äußern Gelenkhöckers ausschließen.

Als zweite Möglichkeit für das Zustandekommen einer Meniskusverletzung haben wir die Kompression des Gelenks in der Längsachse angenommen. Nach Zuppinger sind die Menisken Druckorgane, die Korrelata der Bänder, der Zugorgane. Erfolgt nun durch Kompression des Gelenks in der Längsrichtung des Gliedes ein Abflachen der sich berührenden knorpeligen Gelenkflächen, so müssen die zwischen denselben liegenden Menisken entsprechend ihrem keilförmigen Querschnitt herausgedrängt werden. Dieses geschieht unter Spannung ihrer Endinsertionen, die bei

stärkerem Druck abgerissen werden. Hier wird es wieder besonders die schwache vordere Insertion des innern Meniskus sein, die am ehesten zerreißt. Wir wissen ferner, daß die Hemmung der Extension bedingt wird nicht durch die Bänder, sondern durch Anschlag der Femurfacetten nach der Schlußrollung. Während nun an der innern Hälfte des Gelenks die Femurfacette auf die Tibiagelenkfläche aufschlägt, da die Insertion des innern Meniskus außerhalb der Tibiafläche und vor derselben liegt, wird das nach medial und hinten umbiegende vordere Ende des lateralen Meniskus, das auf der Tibiagelenkfläche liegt, nach der Schlußrollung zwischen der Facette des lateralen Condylus und der Tibiagelenkfläche sowohl bei einer Kompression des Beines in der Längsachse, als auch bei einer Überstreckung des Kniegelenks komprimiert werden können. Die Folge wird entweder eine Zerquetschung des Meniskus oder, wenn er vermöge seines keilförmigen Querschnitts nach vorne auszuweichen versucht, ein Abriß seiner Insertion oder ein Einriß in den Meniskus selbst sein.

Weniger Bedeutung dürfte wohl den direkten Verletzungen für die Entstehung der Meniskusluxation zuzuschreiben sein. Bei den angeblich durch einen Stoß gegen den Kniegelenkspalt entstandenen Verletzungen ist die Ursache wohl meist in einer gleichzeitig erfolgten Rotation zu suchen. Der Patient empfindet den Stoß gegen das Kniegelenk schmerzhaft, vereinigt aber mit diesem Schmerzgefühl den heftigen Schmerz im Innern des Gelenks, der bei der durch die gleichzeitige Rotation erfolgten Läsion des Meniskus auftritt und führt dann auch diesen Schmerz auf die äußere Verletzung zurück. Die direkte Verletzung des Kniegelenks kommt ihm auf diese Weise stark zum Bewußtsein, weniger aber die Rotation, die er zugleich ausgeführt hat und er betrachtet deshalb die äußere als die eigentliche Verletzung. Dies erklärt auch die sonst auffallende Tatsache, daß bei den angeblich durch äußere direkte Verletzung entstandenen Meniskusluxationen häufig die äußerlich wahrnehmbaren Verletzungen nur gering sind oder sogar vollkommen fehlen.

Außer diesen traumatischen Formen von Meniskusluxationen gibt es Fälle, bei denen ohne ein vorausgegangenes Trauma sich ein Krankheitsbild entwickelt, das in seinen klinischen Erscheinungen einer traumatischen Meniskusluxation vollkommen entspricht. Diese sind von v. Bruns als spontane Luxation bezeichnet worden.

Bei den als Spontanluxationen bezeichneten Fällen führt

v. Bruns die Entstehung auf eine individuelle Prädisposition zurück, welche bedingt sei durch die wechselnde Stärke und Resistenz der Menisken selbst und hervorgerufen werden könne durch besondere Exkursionsweite der Rotationsbewegung. Zugunsten seiner Annahme einer individuellen Prädisposition führt er die von ihm gemachte Beobachtung an, daß bei der Nachuntersuchung eines Patienten sechs Jahre nach partieller Meniskusexstirpation wegen Luxation derselben am früher gesunden Knie an der Außenseite der Gelenkspalte bei Bewegungen ein Körper unter einem hin und wieder wahrnehmbaren Ruck vorsprang. Als eine solche Spontanluxation haben wir auch den dritten von uns beobachteten Fall aufzufassen.

Eine Mittelstellung zwischen traumatischen und spontanen Luxationen scheinen bezüglich ihrer Entstehung die Fälle einzunehmen, bei denen allmählich durch wiederholt einwirkende Schädigungen eine Lockerung der Anheftungen des Meniskus herbeigeführt wird. Als derartige schädigende Einflüsse werden besonders Fußballspiel und ähnliche sportliche Übungen angeschuldigt, ferner Beschäftigungen, bei denen die Kniegelenke durch häufiges Arbeiten im Knien und ähnliche die Kniegelenke beanspruchende Stellungen dauernd geschädigt werden. Vorwiegend wird es die vordere Insertion des innern Meniskus sein, die auf die Dauer den kleinen Schädigungen nachgibt und allmählich einreißt oder auffasert.

Der Auffassung, daß es auch pathologische Luxationen der Menisken gäbe, ist bereits von v. Bruns widersprochen worden. Man nahm früher an, daß nach vorausgegangenen Gelenkergüssen, welche zur Erschlaffung und Lockerung des Bandapparates geführt hatten, eine Prädisposition für Meniskusluxationen bestände. Bei dem für das Zustandekommen einer Meniskusluxation beschriebenen Mechanismus ist aber gerade eine straffe Bandverbindung des Kniegelenks Bedingung. Wenn nach einem Gelenkerguß eine Schlaffheit der Bänder und Kapsel zurückbleibt, daß der Meniskusrand als verschiebliche Scheibe im Gelenkspalt fühlbar wird, so dürfte ein derartiger Zustand nicht zu den Meniskusluxationen zu rechnen sein.

Unter den dem Trauma zunächst folgenden Erscheinungen befinden sich einige fast regelmäßig wiederkehrende Symptome, die für die Diagnose wichtig sind. Immer wird der heftige, im Augenblick des Traumas auftretende, meist als stechend empfundene Schmerz erwähnt. In den Fällen, bei denen zugleich eine äußere Verletzung das Kniegelenk selbst trifft, sei es ein Stoß oder ein Fall auf

das Knie, steht der Schmerz zur Geringfügigkeit der äußeren Verletzung in keinem Verhältnis; er ist unverhältnismäßig heftiger und wird, wenn er auch häufig von dem Verletzten mit der äußeren Verletzung zusammengebracht wird, doch meist in das Innere des Gelenks verlegt. Der Schmerz kann nur momentan sein und rasch vorübergehen oder er macht einem geringen dauernden Schmerz Platz. Zugleich mit dem Schmerz wird ein lautes im Gelenk auftretendes Krachen in einigen Fällen wahrgenommen; es kann so laut sein, daß es bei dem Verletzten den Glauben erweckt, es sei ein Knochen gebrochen. Es wird hervorgerufen durch die Sprengung der Meniskusansatzstelle oder des Meniskus selbst. In einem auffallenden Gegensatz zu diesen schweren Verletzungserscheinungen steht die in den meisten Fällen geringe Schwellung des Gelenks. Es ist dieselbe ein Ausdruck dafür, daß die Meniskusverletzung als eine engbegrenzte Verletzung des Kniegelenkes aufzufassen ist ohne Beteiligung größerer Gelenkbezirke. Hat zugleich eine direkte Verletzung das Gelenk getroffen, so wird unter Umständen eine stärkere Schwellung des Gelenks auftreten können; dieselbe ist dann aber als die Folge dieser Verletzung aufzufassen und von den Erscheinungen der Meniskusluxation zu trennen.

Je nach der Ausdehnung, die die Abreißung des Meniskus genommen hat, wird auch die unmittelbar an die Verletzung sich anschließende Dislokation des Meniskus eine verschiedene sein. Häufig empfindet der Verletzte deutlich das Austreten eines Körpers aus dem Gelenkspalt, oder er kann sogar den ausgetretenen Körper selbst abtasten. Meist sind derartig starke Dislokationen von einem Ruck oder einem einschnappenden Gefühl begleitet und führen zu einer Einklemmung. Es kommt zu einer schweren Funktionsstörung des Gelenks. Der aus seinen Verbindungen teilweise herausgerissene Meniskus oder das abgesprengte Meniskusstück gleitet nach dem Aufhören der Gewalteinwirkung nicht wieder an seinen alten Platz zurück, sondern nimmt eine von der normalen abweichende Lage oder Stellung ein. Die unter starker Gewalteinwirkung aus ihren Lagebeziehungen gebrachten Gelenkenden werden durch den dislozierten Meniskus oder das Meniskusbruchstück verhindert, in ihre normale Lage zurückzukehren, das Gelenk wird in der abnormen Stellung fixiert, die entsprechend dem Hergang der Verletzung eine Beugestellung mit geringer Rotation des Unterschenkels sein wird. Häufig ist die Einklemmung eine derartige, daß das Kniegelenk noch im Sinne der Beugung bewegt werden kann. Der einklemmende Körper befindet sich in diesem

Fall vor dem Kontaktpunkt der Gelenkflächen. Wie verschieden die die Einklemmung bedingenden Verletzungen sein können, illustrieren folgende Fälle: In einem Fall (Vollbrecht 11) war das Kniegelenk sofort nach dem Unfall in Beugestellung fixiert; es handelte sich um eine Abreißung der vorderen Anheftung und des vorderen Randes des inneren Meniskus. In zwei Fällen konnte das verletzte Kniegelenk nicht mehr völlig gestreckt, wohl aber noch gebeugt werden, in dem einen Fall handelte es sich um einen Abriß der vorderen Insertion des inneren Meniskus (Schlatter 1). in dem anderen Fall um eine quere Durchtrennung des inneren Meniskus (Bruns 4). Wie wenig sich aber aus der Art der Einklemmungserscheinungen auf die Art der erfolgten Meniskusverletzung schließen läßt, geht daraus hervor, daß in einem Fall (Vollbrecht 3) die bei der Operation konstatierte Abreißung der vorderen Ansatzstelle des inneren Meniskus bei der Verletzung die Unmöglichkeit völlig zu beugen bei vollkommen erhaltener Streckung verursacht hatte; in einem anderen Fall (Schlatter 5) hatte dieselbe Verletzung die Unmöglichkeit völlig zu strecken zur Folge.

Die Einklemmung führt zur sofortigen Funktionsunfähigkeit des Beines. Überwältigt von dem heftigen Schmerz fallen die Verletzten oft zu Boden oder es ist ihnen nicht mehr möglich, auf dem verletzten Bein zu stehen. Die Dauer der durch die Einklemmung bedingten Funktionsunfähigkeit ist äußerst verschieden; sie dauert natürlich bis zur Lösung der Einklemmung mehr oder weniger vollkommen fort, kann aber auch nach der Lösung der Einklemmung noch fortdauern. Ist keine Einklemmung erfolgt, so kann nach Überwindung des heftigen Schmerzes in einigen Fällen sofort wieder volle Gebrauchsfähigkeit des Beines eintreten, in anderen Fällen bleibt eine langdauernde Funktionsstörung zurück je nach der Art der Meniskusverletzung. Die Erklärung für dieses wechselnde Bild wird stets erst die Besichtigung des Gelenks bei der Operation ergeben. In einem Fall (Vollbrecht 1) vermochte der Verletzte (Abreißung des inneren Meniskus an seiner hinteren Haftstelle) nach schnell vorübergehenden Schmerzen bald wieder zu gehen und Dienst zu tun, während bei einem anderen Verletzten (Vollbrecht 2) (Abreißung des inneren Meniskus von seiner vorderen Ansatzstelle und 3 cm von seinem vorderen Rand) ein 3 Monate langes Krankenlager sich anschloß.

In den auf den Unfall folgenden Wochen und Monaten entwickelt sich ein Krankheitsbild, das je nach den durch den Unfall

herbeigeführten Verletzungen des Meniskus verschieden ist, aber in seinen Symptomen meist eine Wiederholung der bei dem Unfall besonders in die Augen springenden Erscheinungen darstellt. Das Krankheitsbild setzt sich aus einer Folge regelmäßig wiederkehrender schwerer Störungen zusammen, unter denen die Einklemmungsanfälle als die schwersten im Vordergrund der Erscheinungen stehen, die sich in wechselnder Häufigkeit wiederholen. Je häufiger die Anfälle auftreten, desto geringfügiger sind meist die Erscheinungen und desto leichter gelingt die Reposition. Bei allzu häufiger Einklemmung kann diese Häufigkeit an sich zu den schwersten Störungen, ja zu völliger Arbeitsunfähigkeit führen. In einem von v. Bruns mitgeteilten Fall wiederholten sich die Einklemmungen fünf bis sechsmal täglich; auch Southam teilt einen Fall von mehrmals täglich sich wiederholender Einklemmung mit. In einigen Fällen liegen wieder Monate und Jahre zwischen den einzelnen Einklemmungen. Meist entsprechen die späteren Einklemmungen in ihren Erscheinungen dem ersten Anfall. Häufig führt ein leichter Unfall, eine ungeschickte Bewegung, die dem Mechanismus beim ursprünglichen Trauma entspricht, zur abermaligen Einklemmung, zuweilen tritt die Einklemmung auch ohne besonderen Anlaß, beim Knieen, beim Treppensteigen oder einer ähnlichen Bewegung auf. Unter einem mehr oder weniger starken, oft auch äußerst heftigen Schmerzgefühl bleibt das Kniegelenk plötzlich in der pathologischen Stellung fixiert, die der beim ersten Einklemmungsanfall annähernd entspricht. Meist gelingt es dem Kranken durch bestimmte Bewegungen die Fixation zu lösen, indem er entweder eine dem Gang der Verletzung entgegengesetzte Bewegung ausführt oder indem er eine Kombination von Beugung und Streckung oder eine dieser Bewegungen allein anwendet, die er in geeigneten Fällen mit direktem Druck auf den luxierten Meniskus verbindet. In Fällen mit häufiger Einklemmung gelingt es dem Patienten meist leicht, durch eines dieser Manöver sich zu helfen.

Während fast in allen Fällen, in denen die Verletzung von einem Einklemmungsfall begleitet war, sich im weitern Verlauf eine Wiederholung der Einklemmungen ereignet, treten aber auch Einklemmungen auf im Verlauf solcher Fälle, bei denen die Verletzung selbst keine Einklemmung zur direkten Folge gehabt hatte. Einen solchen Fall von Luxation des innern Meniskus teilt Schlatter mit: Der Patient verunglückte, indem er mit dem linken Knie auf ein Wagenrad schlug; er hatte sofort starke Schmerzen und konnte

nicht mehr stehen. An den Unfall schloß sich ein Krankenlager von 3 Monaten, dann konnte Patient wieder notdürftig mit einem Stock gehen, hierbei passierte es ihm zuweilen, daß er plötzlich unter heftigen Schmerzen das linke Bein nicht mehr strecken konnte. Das Kniegelenk war in leichter Beugung fixiert. Ähnliche Fälle lassen sich in der Literatur noch in größerer Anzahl finden.

Ebenso wie der erste Einklemmungsfall kann auch beim wiederholten Anfall die Einklemmung zu einer dauernden werden, so daß operative Hilfe notwendig wird. In einem Fall von Schlatter blieb die Fixation des Kniegelenks nach Einklemmung des nach innen umgeschlagenen Meniskus fast einen Monat bestehen, bis sie durch teilweise Exstirpation des Meniskus geheilt wurde. Lauenstein operierte einen Patienten 48 Stunden nach erfolgter Einklemmung. Das Kniegelenk war stumpfwinklig fixiert und man fand den innern Meniskus an seiner vorderen Insertion durchrissen und nach außen umgeknickt zwischen den Gelenkenden.

Ein für den Patienten besonders deutliches Symptom ist das in dem verletzten Knie in vielen Fällen bei der Bewegung auftretende laute Krachen, begleitet von einem Gefühl des Einschnappens, das, ohne zu einer Einklemmung zu führen, sich bei jeder Bewegung wiederholt. Der Vorgang besitzt eine gewisse Ähnlichkeit mit einer Einklemmung und wird dadurch veranlaßt, daß der luxierte Meniskus oder der rupturierte, in abnormer Lage sich befindende Meniskusteil in irgendeiner Phase der Bewegung des Gelenks zwischen den ihn mehr und mehr zusammenpressenden Gelenkenden gequetscht und fixiert zu werden bedroht ist. Es gelingt ihm aber infolge irgendwelcher Verhältnisse, die bedingt sind entweder durch seine Gestalt oder seine Konsistenz oder die jeweilige Art der stattgehabten Verletzungen seiner Anheftungen, aus der Enge zu entschlüpfen; diese Möglichkeit besteht bei der Einklemmung nicht. Es handelt sich also um eine durch besondere Umstände im letzten Augenblick verhinderte Einklemmung. In dem Augenblick des Ausweichens tritt ein deutlich hörbares Knacken im Gelenk auf, das meist begleitet ist von einem Ruck und einer Erschütterung des Unterschenkels, oft verbunden mit einer geringen seitlichen Rotation, indem nach Überwindung des durch den zwischentretenden Gelenkkörper gesetzten Widerstandes die Gelenkflächen wieder in gegenseitige Berührung treten. Das Krachen und die Erschütterung des Unterschenkels kann je nach der Ursache sowohl bei der Beugung als auch bei der Streckung jedesmal bei einer bestimmten

Winkelstellung auftreten. Wird, nachdem bei der Streckung die erwähnten Erscheinungen erfolgt sind, das Bein nicht so weit gebeugt, bis das Krachen und die Erschütterung eintritt, so fehlen diese Erscheinungen auch bei der wieder ausgeführten Beugung, weil der Gelenkkörper noch nicht die engste Stelle des Gelenkspaltes passiert hat. Ein genaues Bild dieser Erscheinung gibt der von uns beobachtete dritte Fall. Ähnlich sind die Erscheinungen bei einem Fall Schlatters, bei dem durch die Operation eine Abreißung der hinteren Insertion des äußeren Meniskus festgestellt wurde: „Beim Beugen des linken Knies fühlt und hört man ein Krachen und unter diesem Krachen entsteht nach unten und außen von der Patella plötzlich eine Vorbuchtung; es macht den Eindruck, daß etwas aus dem Gelenk nach außen getrieben werde. Beim Strecken wird die Tibia unter starkem Krachen etwas nach innen verschoben und die Achse der Tibia weicht nach außen ab; es macht den Eindruck, als ob die Tibia über einen mindestens $^1/_2$ cm dicken Gegenstand gleite. Bei der Flexion hört man im Moment der stärksten Beugung ein Knacken; es scheint, als ob das Knie und zwar der äußere Gelenkhöcker nach außen springen wollte. Bei der Extension hört man wieder ein Knacken und diesmal gerade vor der maximalen Streckung; dasselbe tönt lauter, es scheint dabei das ganze Knie nach innen zu springen. Werden Extension und Flexion bei einwärts rotiertem Fuß ausgeführt, so fehlt das Knacken und das Abweichen des Knies vollständig oder ist nur angedeutet. Bei Auswärtsrotation tritt das Phänomen früher auf und ist stärker. Im Moment des Knackens wird ein leichter Schmerz verspürt, welcher bei der Auswärtsrotation stärker ist."

Von wesentlicher Bedeutung für die Diagnosenstellung sind die am Knie tastbaren Veränderungen, besonders der durch die Palpation direkt mögliche Nachweis von einer Veränderung im Verhalten des Meniskus. So vielseitig die Möglichkeiten für eine Gestalt-, Lage- oder Haltungsveränderung der Menisken sind, so wenig ausgesprochen ist aber der Palpationsbefund, da die Veränderungen des Meniskus sich vorwiegend im Innern des Gelenks, an Stellen, die der Betastung nicht zugängig sind, abspielen. Geleitet von dem ausgesprochenen Druckpunkt, der die Verletzungsstelle des Meniskus uns bezeichnet und der in jedem Falle, wenn auch von äußerst schwankender Intensität vorhanden ist, sind die Veränderungen am Meniskus unter kontrollierendem Vergleich mit der gesunden Seite abzutasten. Bei der Luxation des Meniskus nach vorne fühlt man im Gelenkspalt beim Übergang aus gebeugter

Stellung in gestreckte gegen Schluß der Streckung oder auch erst am völlig gestreckten Kniegelenk das Hervortreten eines in seiner Längsrichtung dem Verlauf des Kniegelenkspaltes entsprechenden knorpelharten, flachen, scharf umschriebenen Körpers von 1—2 cm Länge, der meist den Eindruck einer scharfen Leiste macht. Vor dem Seitenband aus dem Gelenkspalt heraustretend kann er bei gestreckter Stellung entweder fixiert oder beweglich oder sogar in den Gelenkspalt hineinzudrücken sein. Zuweilen tritt der Meniskus während der Streckung als deutlich fühlbarer Körper aus dem Gelenkspalt heraus, verschwindet aber wieder bei weiterer Streckung und zieht sich in einigen Fällen so weit in das Gelenkinnere zurück, daß eine Einziehung der Gelenkkapsel vor dem Seitenband erfolgt und der Gelenkspalt an dieser Stelle leer erscheint oder sogar klafft.

Aus dem Palpationsbefund bestimmte Veränderungen des Meniskus erkennen zu wollen, ist meist nicht möglich. Nur im Zusammenhang mit den übrigen Symptomen und unter eingehender Berücksichtigung derselben kann man von der Art der stattgehabten Verletzung sich vielleicht zufällig mal ein richtiges Bild machen. Völlige Sicherheit wird aber immer erst der Einblick in das Gelenk bei der Operation uns gewähren.

In vielen Fällen wird als Folge der Verletzung mehr oder weniger ausgebildet ein chronischer Reizzustand des Gelenks zurückbleiben. Meist bleibt das Knie geschwollen, zuweilen ist ein geringer Erguß in demselben nachweisbar. Es bestehen dauernd oder nach stärkeren Anstrengungen Schmerzen, die Bewegungen sind behindert, das Bein wird schwächer und meist ist eine deutliche Muskelatrophie vorhanden. Alle diese Erscheinungen machen sich in dem einen Fall nur wenig oder erst nach größeren Anstrengungen geltend, in andern Fällen führen sie zu völliger Funktionsunfähigkeit des Beines.

So bietet die Meniskusluxation ein gut umgrenztes Krankheitsbild, charakterisiert durch eine große Anzahl von Symptomen, bei deren genauer Berücksichtigung die Diagnose mit Sicherheit zu stellen ist. Eine Verwechselung könnte in einigen Fällen mit einem freien Gelenkkörper, mit einer Gelenkmaus, möglich sein. Hier wird vor allem die Palpation die Diagnose sichern helfen. Während eine Gelenkmaus nur selten immer wieder an derselben Stelle zu fühlen ist, sondern bald auf der Außenseite, bald auf der Innenseite erscheint, bald in einem Recessus verschwindet, finden wir den luxierten Meniskus stets an derselben, meist durch einen Druckpunkt ausgezeichneten Stelle heraustreten.

Als das normale Behandlungsverfahren für Meniskusluxationen wurde von v. Bruns die partielle Meniskusexstirpation empfohlen. Wenn auch dieses Verfahren für die große Mehrzahl der Fälle das Richtigste ist, so bestehen für gewisse Fälle auch noch andere Methoden zu Recht.

Kommt ein Fall von frischer Meniskusluxation zur Behandlung, so wird letztere verschieden sein müssen, je nachdem es sich um einem Zustand von Einklemmung des frisch luxierten Meniskus handelt oder ob der Untersuchungsbefund und die Anamnese dafür sprechen, daß durch die Verletzung eine Luxation zustande gekommen war. Spricht die Untersuchung nur für die Lockerung einer Ansatzstelle, ist keine Einklemmung vorausgegangen, ist anzunehmen, daß eine Ruptur des Meniskus nicht vorliegt, so ist die konservative Behandlung, der immobilisierende Verband für 4—6 Wochen anzuwenden. Es muß die Möglichkeit anerkannt werden, daß auf diese Weise eine völlige Wiederherstellung eintreten kann durch Wiederanwachsen der Anheftungsstelle, doch läßt sich auch der Einwand nicht abweisen, daß es sich in derartigen Fällen, die durch immobilisierende Verbände völlig geheilt sein sollen, gar nicht um eine Abreißung der Meniskusansätze oder eine Zerreißung des Meniskus selbst gehandelt hat. Ist der luxierte Meniskus zu fühlen und verschoben, so muß er zuerst in seine richtige Lage zurückgebracht und in dieser zu halten versucht werden. Auch für einige dieser Fälle dürfte sich vielleicht die konservative Rehandlung empfehlen. Der Hauptwert des letzteren muß weniger auf die Ruhigstellung des Gelenks durch einen Schienen- oder Gipsverband, als vielmehr auf eine Kompression des Gelenks, die am besten durch einen dicken Wattepolsterverband ausgeübt wird, gelegt werden, durch welchen der Meniskus an seinem Platz zurückgehalten wird. Wird auf diese Weise eine völlige Heilung nicht erzielt, so muß die operative Hilfe einsetzen.

Ist eine typische Einklemmung vorhergegangen, so ist es nicht möglich, durch eine konservative Behandlung den Patienten vor dem Wiederauftreten schwerer Störung zu bewahren. Handelt es sich doch in diesen Fällen um ausgedehntere Abreißungen der Meniskusanheftungen, häufig sogar um eine Ruptur des Meniskus selbst. Wenn auch derartige Fälle durch konservative Behandlung geheilt sein sollen, so müssen hier erst recht Zweifel an der Richtigkeit der Diagnose erhoben werden.

Kommt der Patient im Zustand der Einklemmung in unsere Behandlung, so ist zunächst die Einklemmung zu lösen. So ver-

schieden die die Einklemmung bedingenden Veränderungen sein können, so verschieden müssen auch die Repositionsmanöver sein. Bald ist es eine forcierte Beugung mit nachfolgender Streckung, bald eine Streckung mit nachfolgender Beugung, oft auch eine Kombination derselben mit Einwärtsrotation oder Auswärtsrotation oder Extension, die zur Lösung der Einklemmung führen. Ist der luxierte, die Einklemmung bedingende Meniskus zu fühlen, so werden die Repositionsversuche oft durch direkten Druck auf den Meniskus unterstützt werden können. Die Zweckmäßigkeit der einzelnen Repositionsversuche wird je nach dem einzelnen Fall eine verschiedene sein. Da eine genauere Diagnose der zur Einklemmung führenden Umstände meist nicht möglich ist, lassen sich für den einzelnen Fall auch keine bestimmten Anweisungen für die Reposition geben. Meist wird nach vielleicht anfangs vergeblichen Versuchen irgendeine Kombination von Bewegungen, oft nur unter Anwendung der Narkose wegen der Schmerzen und um die Muskelspannung auszuschalten zum Ziele führen.

Da in derartigen Fällen Veränderungen an den Anheftungsstellen der Menisken oder in der Gestalt der Menisken selbst bestehen und von einer konservativen Behandlung keine Heilung mit Ausschluß der Möglichkeit eines Rezidivs zu erwarten ist, so wird am besten überhaupt auf die Lösung der Einklemmung durch äußere Repositionsversuche verzichtet und sogleich zur Operation geschritten, weil sich durch sie die Einklemmung in schonendster Weise beseitigen und zugleich, je nach der Art der stattgehabten Verletzung, der am Meniskus selbst notwendige Eingriff vornehmen läßt.

Bei häufig sich wiederholenden Einklemmungen, in Fällen von Luxation, in denen bei jeder Beugung und Streckung der Meniskus mit hörbarem Ruck in dem Gelenk sich verschiebt, oder bei Schmerzen im Gelenk und überhaupt in allen Fällen mit ausgesprochenen Erscheinungen einer Meniskusluxation ist der operative Eingriff angezeigt. Welcher Art derselbe zu sein hat, wird sich, wenn auch schon vor der Operation in einigen Fällen mit bestimmter Diagnose sich ein Operationsplan aufstellen läßt, meist erst nach Eröffnung des Kniegelenks aus dem jeweiligen Befunde ergeben.

Handelt es sich nur um die Abreißung einer vorderen Ansatzstelle oder um die Loslösung eines Teiles des Meniskusrandes von der Kapsel, so wird von vielen Seiten, besonders von englischen Autoren, die Annähung der gelockerten Stelle empfohlen. Das

Verfahren wurde von Annandale eingeführt und auch von anderen englischen Chirurgen (Allingham, Davies-Colley, Owen, Majo-Robson) geübt. Aber während es von diesen Autoren nicht nur bei Abreißung des vorderen Ansatzes oder der vordern oder der seitlichen Kapselinsertion, sondern auch bei Faltung des Meniskus angewandt wurde, ist es nur für die Fälle empfehlenswert, bei denen es sich um eine Loslösung der Kapselinsertion handelt, während für Fälle, in denen die vordere Insertion abgerissen ist, die Abtrennung des losgelösten vorderen Teiles ratsamer ist. Denn in der Erwägung, daß die Abreißung des vorderen Ansatzes meist in Fällen von mangelhafter Entwicklung dieses Bandes erfolgt, wird man wohl nicht annehmen können, daß eine feste Verwachsung dieses Ansatzes nach erfolgter Annähung eintritt. Für die Fälle von Faltung des Meniskus, in denen also bereits eine Gestaltveränderung des Meniskus erfolgt ist, sowie bei ausgedehnteren Abreißungen der Kapselinsertion, ist die partielle Exstirpation des Meniskus nach v. Bruns, die Resektion des durch Faltenbildung deformierten Teiles oder des aus seiner Anheftung gelösten Teiles, das empfehlenswerteste Verfahren, um vor Rezidiven zu schützen.

Außer in den erwähnten Fällen wird man auch, wenn es sich um einen Einriß, um eine Ruptur, um die Umkrempelung eines zungenförmigen Lappens oder eines Meniskusendes handelt, mit der partiellen Exstirpation auskommen können.

Die totale Exstirpation des Meniskus wird demnach nur auf eine geringe Anzahl von Fällen beschränkt bleiben, in denen nach partieller Exstirpation nur die Erhaltung eines für die Funktion des Kniegelenks unwesentlichen Teiles möglich ist oder sogar die Gefahr besteht, daß der erhaltene Teil in seiner teilweisen Isolierung zu neuen Störungen Veranlassung geben könnte. Hat der Meniskus seine natürlichen Lagebeziehungen verlassen, gleitet er als deformierter Körper ähnlich einer Gelenkmaus zwischen den Gelenkenden hin und her, so daß er in keiner Weise mehr für den Gelenkmechanismus von Bedeutung ist, so ist ebenfalls die totale Exstirpation angezeigt.

Die Eröffnung des Gelenks erfolgt auf der der Meniskusluxation entsprechenden Seite des Ligamentum patellae durch einen Querschnitt. Besteht keine Einklemmung und ist das Gelenk beweglich, so verschafft ein bei spitzwinklig gebeugtem Kniegelenk entsprechend dem Gelenkspalt zwischen Patella und Seitenband angelegter Querschnitt den besten Einblick in das Gelenkinnere. Eine Durchtrennung der Seitenbänder wird man im Interesse der

Festigkeit des Gelenks vermeiden. Die Kapsel wird zentral vom Meniskus an seinem oberen Rande durchtrennt. So gewinnt man eine gute Übersicht über die Oberfläche der Menisken. Meist läßt sich das Gelenk schon jetzt genügend weit übersehen. Sollte es aber notwendig sein, die rückwärtigen Abschnitte des Gelenks dem Auge noch zugänglicher zu machen, ist es nicht notwendig, die Gelenkflächen selbst auseinander zu ziehen, sondern eine in die Kniekehle gelegte Faust, über die Ober- und Unterschenkel flektiert werden, bringt das Gelenk zum Klaffen; eine Rotation des Unterschenkels nach der gesunden Seite läßt die hinteren Gelenkpartien noch mehr nach vorne treten. Die am Meniskus bestehenden Veränderungen lassen sich jetzt übersehen, ihre Bedeutung beurteilen und die Art des vorzunehmenden Eingriffs feststellen und letzterer unter Leitung des Auges ausführen. sei es daß eine Annähung, eine partielle Exstirpation oder eine totale notwendig ist. Das Gelenk wird ohne Drainage wieder geschlossen. Der Eingriff ist einfach, kurzdauernd und bietet unter dem Schutze der Asepsis keine Gefahren. Für die nächsten zwei Wochen empfiehlt sich eine Ruhigstellung des Gelenks in einem Schienenverband, aber die Massage der meist schon vor der Operation stark atrophierten Oberschenkelmuskulatur kann bereits in den nächsten Tagen begonnen werden, um ein weiteres Schwinden der Muskulatur zu verhüten. Eine mediko-mechanische Nachbehandlung ist später noch für einige Wochen notwendig.

Gegen die Ansicht von v. Bruns, daß die durch die Luxation der Menisken bedingten schweren funktionellen Störungen des Kniegelenks durch einen gefahrlosen Eingriff, nämlich die von ihm als das Normalverfahren empfohlene partielle Resektion des Meniskus, sicher zu beseitigen seien, wurden zuerst von Nissen Bedenken geltend gemacht, da bei dem in der Bierschen Klinik operierten Fall nach einigen Monaten die Exstirpation des partiell resezierten Meniskus wegen schwerer Störungen nötig wurde und auch nach dieser zweiten Operation noch keine völlige Wiederherstellung erfolgte. Sicher und gefahrlos lassen sich allerdings die durch die Meniskusluxation bedingten schweren Funktionsstörungen des Kniegelenks durch einen der besprochenen Eingriffe beseitigen, eine andere Frage ist aber die, welche Störungen man später als Folgeerscheinungen der jeweiligen Operation zu erwarten oder sogar zu befürchten hat. Bei der Nachuntersuchung von fünf operierten Fällen stellte Schlatter nur bei zweien eine vollständige Heilung fest, in den drei anderen Fällen waren Störungen zu-

rückgeblieben, die in dem einen Fall mit 15 % Rente entschädigt wurden.

Unsere drei Patienten sind durch die Operation von den schweren Erscheinungen der Meniskusluxation befreit worden, aber nur bei dem einen Patienten läßt sich von einer völligen Heilung bedingungsweise sprechen. Es ist dieses unser dritter Fall, bei dem der deformierte Méniskus bei der Beugung und Streckung des Gelenks mit lautem Krachen zwischen den Gelenkenden hin und her glitt. Sechs Wochen nach der Operation nahm der Patient seine Beschäftigung als Schreibergehülfe wieder auf und hat seitdem keine Beschwerden mehr verspürt. Eine geringe Benachteiligung des Beines läßt sich aber doch noch nachweisen, bestehend in einer mäßigen Atrophie der Oberschenkelmuskulatur, denn die Umfänge sind durchschnittlich um 1 cm geringer als die des anderen Oberschenkels. Allerdings ließe sich diese mäßige Atrophie bei dem völligen Fehlen irgendwelcher Veränderungen am Kniegelenk wohl auch auffassen als ein noch bestehender Rest des vor der Operation in viel höherem Grade bestehenden Muskelschwundes des Oberschenkels.

Über subjektive Beschwerden hat der zweite Patient zu klagen, bei dem wegen Meniskusruptur eine partielle Exstirpation des Meniskus vorgenommen war. Erst drei Monate nach der Operation nahm er seine Arbeit wieder auf; bei größeren Anstrengungen treten auch jetzt noch Schmerzen im Gelenk, Schwellung und Krepitation auf, welch letztere beiden Symptome auch die objektive Untersuchung feststellen ließ. Eine meßbare Schwäche der Oberschenkelmuskulatur, die im Durchschnitt 0,5 bis 1 cm zugunsten der anderen Seite beträgt, macht allerdings keine subjektiven Beschwerden, steht aber mit der Erkrankung des Kniegelenks in einem ursächlichen Zusammenhang. Für die bestehenden Unfallfolgen wird eine Rente von 15 % gewährt.

Schwerere Störungen sind in dem ersten Fall zurückgeblieben. Erst nach Ablauf fast eines Jahres versuchte der Patient die Arbeit wieder aufzunehmen, aber bereits nach 10 Tagen trat eine auch später sich wiederholende Einklemmung im Kniegelenk auf, die allerdings nur bei einer etwas gezwungenen Stellung sich ereignete, einer Stellung, wie sie aber beim bergmännischen Arbeiten unter Umständen eingenommen werden muß. Da eine totale Exstirpation des rupturierten Meniskus vorgenommen war, so kann die Einklemmung nicht durch das Dazwischentreten eines Teiles des Meniskus zwischen die Gelenkenden erfolgen, sondern muß bedingt

sein durch Veränderungen in den gegenseitigen Bewegungsmöglichkeiten der Gelenkenden des Femur und der Tibia. Daß es sich tatsächlich um solche Veränderungen handeln muß, geht auch noch aus Folgendem hervor. Es lassen sich bei gestrecktem Kniegelenk abnorme seitliche Wackelbewegungen ausführen, denn das Korrelat der Bänder, der Meniskus, fehlt. Die Gelenkenden stehen dadurch in verhältnismäßig gelockerter Verbindung und bei forcierter Flexion und Rotation der Gelenkenden können unter diesen Umständen andere als die zueinander gehörenden Punkte der Gelenkenden in Berührung miteinander treten, der innere Condylus kann auf diese Weise weiter nach vorne verschoben werden. Dieses ereignet sich auch, wenn der Patient sich bei stark flektiertem Knie auf seinen Unterschenkel setzt und dann den Oberkörper nach links verschiebt. Beim Aufrichten und Strecken des Gelenks springt jetzt der innere Gelenkhöcker stärker vor und erst durch direkten Druck gleitet der Femurcondylus wieder nach hinten und die aufeinander gehörenden Kontaktpunkte der Gelenkenden treten in Berührung; und erst jetzt ist die Schlußrollung möglich. Daß ein Gefühl der Unsicherheit beim Auftreten besteht, daß bei den Bewegungen des Gelenks noch Krepitation auftritt und auch eine geringe Atrophie der Oberschenkelmuskulatur von 0,5 bis 1 cm im Verhältnis zur anderen Seite vorhanden ist, kann unter diesen Umständen nicht verwundern. Durch eine Rente von 25 % glaubt sich der Patient noch nicht genügend entschädigt.

Eine völlige Wiederherstellung der Funktionen des Kniegelenks scheint also nach unseren Erfahrungen nicht die Regel zu sein. Leichte Störungen, wie sie in unserem zweiten Fall sich geltend machen, werden nach Meniskusexstirpationen häufig auftreten. Wenn in dem dritten Fall der Patient über keine subjektiven Beschwerden zu klagen hat, so ist zu bedenken, daß er auch keine Anstrengungen seinem Kniegelenk zuzumuten hat; bei schwerer Arbeit, wie sie der zweite Patient als Zinkhüttenarbeiter zu verrichten hat, würden vielleicht auch bei ihm Beschwerden auftreten. Daß aber auch schwerere, die Erwerbsfähigkeit erheblicher beeinträchtigende Folgen nach einer Meniskusexstirpation zurückbleiben können, beweist unser erster Fall. Gegen den Einwand, daß das ungünstige Resultat bedingt sei durch die Exstirpation und vermieden worden wäre durch eine partielle Resektion, spricht der günstige Ausgang bes dritten Falles, bei dem ebenfalls die Exstirpation notwendig war.

Nur ein ungerechtfertigter Optimismus könnte die Möglichkeit

des Zurückbleibens störender Folgeerscheinungen bezweifeln. Würde es doch unseren täglichen Erfahrungen widersprechen, wenn wir aus einem komplizierten Gelenkmechanismus, ohne Störungen hervorzurufen, einen wesentlichen Bestandteil ausschalten könnten. Denn die Menisken können in ihrer Bedeutung als Druckorgane durch keinen anderen Gelenkteil ersetzt werden, und es muß eine dauernde Benachteiligung des Gelenks aus der Wegnahme eines Meniskus resultieren, deren Bedeutung allerdings im Verhältnis zu den durch den luxierten Meniskus hervorgerufenen schweren Funktionsstörungen völlig zurücktritt.

Literaturverzeichnis.

1. v. Bruns, Die Luxation des Semilunarknorpels des Kniegelenks. Beiträge zur klin. Chir., IX. Bd., 2. H., 1892.
2. Vollbrecht, Über umschriebene Binnenverletzungen des Kniegelenks. Beiträge zur klin. Chir., XXI. Bd., 1. H., 1898.
3. Schlatter, Meniskusluxationen des Kniegelenks. Beiträge zur klin. Chir., XII. Bd., 2. H., 1904.
4. Nissen, Über Luxation der Semilunarknorpel. Inaug.-Diss., Kiel 1895.
5. Schultze, Die Luxation der Semilunarknorpel des Kniegelenks. Archiv f. Orthopäd:e, I. Bd., 1. H.
6. Lewentaner, Zum Mechanismus der inkompleten Luxation der Kniegelenkmenisken. Zentralbl. f. Chir. 1889, Nr. 17.
7. Allingham, Removal of dislocated semilunar cartilage. Lancet 1889, Febr. 2. Ref. in Zentralbl. f. Chir. 1889, Nr. 34.
8. Steiner, Dérangement interne in beiden Kniegelenken. Zentralbl. f. Chir. 1896, Nr. 13.
9. E. Bovin, Über traumat. Meniskusstörungen im Kniegelenk. Upsala, Lähareför. Förhandl., N. F., Bd. VIII, p. 189 u. 327. Ref. in Zentralbl. f. Chir. 1904, Nr. 33.
10. Lauenstein, Zur Frage des Dérangement interne des Kniegelenks. Deutche med. Wochenschr. 1890, Nr. 9.
11. Zuppinger, Die aktive Flexion im unbelasteten Kniegelenk, Anatom. Hefte von Merkel und Bonnet, 25. Bd., H. 77.

Weitere Literaturangaben bei Bruns und Schultze.

XXVI.

Aus dem Kantonsspital zu Glarus. (Oberarzt: Dr. Fritzsche.)

Zur Kenntnis der irreponiblen Kniegelenksluxationen.

Von

Dr. Ernst Ruppanner,
gew. Assistenzarzt.

(Mit 1 Abbildung.)

In der schon ziemlich reichhaltigen Kasuistik der traumatischen Kniegelenksluxationen finden sich relativ nur wenige Fälle von irreponibler Luxation mitgeteilt. Pagenstecher in Wiesbaden konnte im Jahre 1895 aus der Literatur nur 8 Fälle von irreponiblen Luxationen im Knie zusammenstellen, und konnte weiter einen von Garrè in der Rostocker Klinik operierten Fall als neue Beobachtung beibringen. Später haben, soweit wir aus der uns zur Verfügung stehenden Literatur sehen, noch Fankhauser, Battle und Rossi über solche Beobachtungen berichtet. Es handelt sich demnach bei der irreponiblen Kniegelenksluxation um eine recht seltene Verletzung, so daß es wohl gerechtfertigt scheint, die spärliche Kasuistik durch einen weiteren Fall zu bereichern.

Der von uns beobachtete Fall stammt aus dem Kantonsspital in Glarus. Dem Chefarzt obiger Anstalt, Herrn Dr. Fritzsche, sind wir für die freundliche Überlassung der Krankengeschichte und die Anregung zu dieser Arbeit zu herzlichem Dank verpflichtet.

J. B., 56 Jahre alt, trat am 10. Juli 1903 wegen einer Verletzung des rechten Kniegelenks ins Krankenhaus ein. Aus seinen Angaben entnehmen wir, daß er am vorhergehenden Nachmittage damit beschäftigt war, Holz aus einem Bergwalde ins Tal zu tragen. Als er, den Rücken schwer beladen, den steilen und holprigen Bergpfad abwärts schritt, stürzte er plötzlich um und blieb eine Zeitlang bewußtlos liegen. Nachdem er das Bewußtsein wieder erlangt hatte, war es ihm unmöglich aufzustehen. Er

konnte das rechte Bein nicht mehr gebrauchen und hatte heftige Schmerzen im rechten Knie. Auf seine Hilferufe herbeigekommene Männer mußten ihn ins Tal herab tragen. Dort wurde gleich ein Arzt (Dr. Spälty in Hätzingen) konsultiert, welcher eine Verrenkung des rechten Kniegelenks konstatierte. Trotz mehrfacher Versuche gelang es dem Kollegen nicht, die Luxation zu reponieren. Da es sich bei dem Verletzten um einen bekannten Alkoholiker handelte, und derselbe zudem über sehr heftige Schmerzen im rechten Knie klagte, wurde auf die Nacht eine kräftige Morphiumdose verabfolgt und auf den nächsten Tag die Überführung des Verletzten ins Krankenhaus angeordnet. Über den Sturz selbst konnte der Mann nur angeben, daß er mit dem rechten Fuße in einer Baumwurzel hängen geblieben sei, dann sei er, um mit seiner Last nicht nach vorne zu stürzen, rasch mit dem Körper zurückgeschnellt und auf den Rücken gefallen.

Beim Eintritt des Patienten konnte folgender Status erhoben werden: schlecht genährter, dekrepider Mann. Starker Tremor der Zunge und der Hände. Hochgradiges Lungenemphysem. Arterien geschlängelt, hart. Puls klein, regelmäßig, nicht frequent. Temperatur 37,2°. Urin enthält Spuren von Eiweiß. Im Gesicht finden sich mehrere oberflächliche Hautverletzungen. Das rechte Kniegelenk steht in leichter Flexionsstellung. Der Fuß ist nach außen rotiert und der Unterschenkel leicht abduziert. Die Abduktion kann künstlich vermehrt werden. Die ganze rechte Kniegelenkgegend ist in ihren äußeren Konturen stark verändert. Beim Vergleich mit der gesunden Seite findet man dieselbe sowohl im frontalen wie auch im anterio-posterioren Durchmesser ziemlich verbreitert. Von der Seite her betrachtet ist eine deutliche Bajonettstellung zu konstatieren. Auf der Innenseite des Oberschenkels, in dessen unterem Drittel, erscheint die Haut blaurot verfärbt, es findet sich daselbst ein gut mannsfaustgroßes Hämatom mit ausgesprochener Fluktuation. In der ganzen Gelenkgegend ist die Haut stark gespannt, so daß die Gelenkenden des Femurs durch die Haut hindurch gut erkennbar sind. Die Patella ist nach außen auf den Condylus externus femoris luxiert und dort fest verhakt; sie schaut mit ihrer Vorderfläche nach vorne und außen. Nach innen von der Patella findet sich eine Einbuchtung, welche der Fossa intercondyloidea entspricht. Lateral und unterhalb des Condylus ext. femoris springt ein Stück der Tibiagelenkfläche vor. Auf der inneren Seite ist fast der ganze Umfang des dicht unter der Haut gelegenen inneren Femurcondylus abzutasten. Hinten in der Kniekehle fühlt man den kantigen Vorsprung des Tibiakopfes, doch scheint noch etwa ein Dritteil der Tibiagelenkfläche mit derjenigen des Femurs in Kontakt zu stehen. Diese Annahme wird durch das Röntgenbild bestätigt. Über die hintere, vorspringende Tibiakante ziehen die äußerst straff gespannten Weichteile. Der Puls in der Arteria poplitea und tibialis postica ist fühlbar, doch ist derselbe schwächer als in den entsprechenden Gefäßen der gesunden Seite. Sensibilitätsstörungen fehlen. Aktive Bewegungen im rechten Kniegelenk sind ganz unmöglich. Bei passiven Bewegungen stößt man auf einen leichten federnden Widerstand, doch gelingt es selbst ohne Narkose die Tibia in ihre normale Stellung zu bringen. Dabei wankt aber die Patella nicht von ihrer Stelle und beim Nachlassen des reponierenden Zuges sinkt die Tibia

selbst wieder in die alte Stellung zurück. Bei den reponierenden Bewegungen bemerkt man, daß bei jedem extendierenden Zuge an der Tibia die Haut unterhalb des inneren Condylus femoris stark in den Gelenkspalt eingezogen wird.

Diagnose: Luxatio posterior externa incompleta tibiae dextrae mit Repositionshindernis. Als Repositionshindernis werden gewisse Weichteile verantwortlich gemacht, welche mit der äußeren Haut in inniger Beziehung zu stehen schienen. Sofortige blutige Reposition.

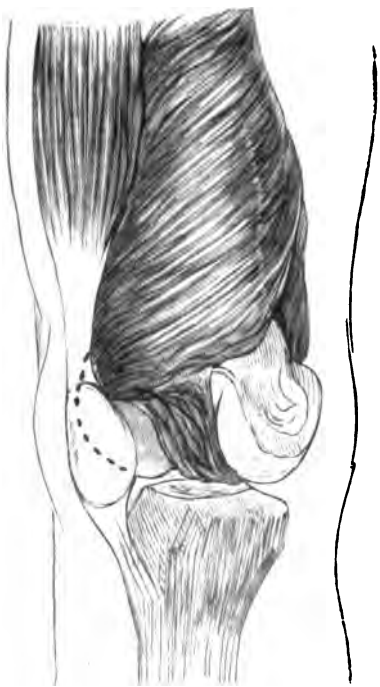

Operation: Mo.-Äthernarkose. Zirka 20 cm langer Schnitt an der Innenseite des Kniegelenks. Derselbe verläuft über den vorspringenden Condylus femoris int. und biegt unten leicht nach außen hin um. Oben stößt man gleich nach dem Hautschnitte auf ein großes Hämatom im Musc. vastus internus, dessen Muskelfasern hier stark zerquetscht und auseinander gerissen sind. Der Condylus femoris internus liegt direkt unter der Haut. Bei näherem Zusehen läßt sich nun Folgendes konstatieren: Das Ligament. collaterale internum ist zerrissen, und zwar findet sich die Rißstelle in seinem oberen Dritteil. Über dem inneren Condylus ist die Gelenkkapsel nahe an ihrer Insertionsstelle abgerissen. Eine gut 3 cm breite Partie des Musc. vastus int. liegt, von der Hauptmasse des Muskels getrennt, als dicker fleischiger Strang in der Fossa intercondyloidea. Diese abgetrennten Muskelteile ziehen die Gelenkkapsel in den Spalt zwischen innerem Condylus und Tibiagelenkfläche hinein. Die beistehende Skizze, die wir unserem Freunde Dr. Oeri verdanken, soll den Riß im Vastus internus mit dem hindurchgetretenen Condylus int. femoris veranschaulichen. Nach Durchschneidung dieses übrigens sehr straff gespannten Muskelstranges gleitet die Patella fast von selbst an ihren normalen Platz zurück, und es läßt sich nun die in den Gelenkspalt eingestülpte Kapsel leicht herausziehen. Auch ist nun ein ziemlich freier Einblick in das Gelenk möglich. Nach Entfernung des in der Gelenkhöhle befindlichen Blutes bemerkt man weiter, daß beide Ligamenta cruciata vollständig zerrissen und an ihren Enden aufgefasert sind. Auch scheint die Plica synovialis patellaris zerstört zu sein. Die beiden Menisci, das Lig. collaterale ext. und das Lig. patellae sowie die Ligg. alaria zeigen keinerlei Schädigungen. Es gelingt jetzt leicht, die Tibia bleibend in ihre normale Stellung zu bringen. Der abgelöste Muskelstrang des Vastus int. wird vollständig reseziert. Das

Ligamentum collaterale int. wird mittels 3 Seidennähten vereinigt. Eine Naht der Kreuzbänder erweist sich wegen der starken Auffaserung ihrer Enden als unmöglich. Dagegen gelingt es relativ leicht, den Kapselriß mit mehreren Seidenknopfnähten zu schließen. Am unteren Rande des Vastus int. wird ein Kochersches Glasdrain eingeführt. Außen neben der Patella legt man eine kleine Drainageöffnung an und leitet ebenfalls ein Glasdrain ein. Naht der Hautwunde mit Seide. Jodoformgazeverband. Fixation des Beines mittels Stärkebinden auf einer Watsonschen Steigbügelschiene.

Leider war der Erfolg des Eingriffes nicht derjenige, auf den man gehofft hatte. Das Hämatom im Vastus int. ging nach einiger Zeit in Vereiterung über, so daß eine Incision des gebildeten Abszesses nötig wurde. Im Anschluß daran entwickelten sich zwei weitere paraartikuläre Abszesse, welche eröffnet werden mußten. Diese Komplikationen bedingten ein längeres Krankenlager, und man kam deshalb erst spät in die Lage, passive Bewegungen und Massage anzuwenden. Trotz lange Zeit hindurch gemachter Übungen am Krukenbergschen Apparate konnte Patient nur mit einer geringen Flexionsmöglichkeit im rechten Kniegelenk entlassen werden (Anf. Febr. 1904). Bei seinem Spitalaustritt war es ihm aber möglich, auch ohne Stock gut und ohne Schmerzen zu gehen.

Nachträglich teilte uns der behandelnde Arzt, Herr Dr. Spälty in Hätzingen, über den Patienten noch mit, daß derselbe kurze Zeit nach dem Verlassen des Krankenhauses wieder bei einem Landwirt in Stellung getreten sei und alle Arbeit wie früher verrichtet habe. Eine Nachuntersuchung war leider nicht möglich, da Patient inzwischen nach Amerika ausgewandert ist.

Die hier mitgeteilte Luxationsform ist schon mehrfach beobachtet und beschrieben worden. Immerhin scheint sie doch zu den selteneren der am Knie auftretenden Luxationen zu gehören. Der äußerst reichhaltigen kasuistischen Zusammenstellung über traumatische Luxationen des Kniegelenks von Cramer aus dem Jahre 1894 entnehmen wir, daß auf 270 Fälle von traumatischen Kniegelenksluxationen nur 8 Luxationen nach hinten und außen kommen. Nach Fankhauser, der auch die von Malgaigne gesammelten Fälle berücksichtigt, stellen die Diagonalluxationen nach hinten und außen 3,7 % der Gesamtluxationen im Kniegelenk dar.

Die Erscheinungen, welche unser Fall darbot, stimmen mit den bis anhin gemachten Beobachtungen überein, so daß wir es uns wohl versagen können, des näheren auf die Symptomatologie dieser Luxationsform einzugehen.

Der Entstehungsmechanismus bietet auch weiter nichts Besonderes. Die Literatur kennt bereits mehrere Fälle, in denen, wie bei unserem Patienten, die Luxation durch indirekte Gewalt zu-

stande kam. Wir erinnern beispielsweise nur an die Beobachtung Stetters, die ganz an unseren Fall anklingt. Stetter sah eine Luxation der Tibia nach hinten bei einem Soldaten, welcher bei einer Felddienstübung einen steilen Berg hinablief, plötzlich still stand, seinen linken Fuß fest in den weichen Lehmboden einstemmte und dabei seinen Oberkörper gewaltsam nach hinten zurückwarf. Wir stellen uns in unserem eigenen Falle vor, daß ähnlich wie im Falle Stetters der Oberschenkel durch die große Gewalt des Körpers, der, um nicht nach vorne über zu stürzen, nach Art einer automatischen Schutzbewegung plötzlich zurückschnellte, bei flektiertem Knie und fixiertem Unterschenkel über die Tibia hinaus getrieben wurde.

Die Arthrotomie war in unserem Falle das einzig rationelle Verfahren, die Luxation wieder zu reponieren. Während man in früheren Zeiten allgemein bei der Behandlung frischer, irreponibler Luxationen zur subkutanen Myo-Tenotomie und allmählichen Extension seine Zuflucht nahm, oder die Resektion des Gelenkes, ja selbst die Amputation des Gliedes vornahm, so hat sich in neuerer Zeit die blutige Eröffnung des Gelenkes zum Zwecke der Reposition von großem Nutzen erwiesen. Neben anderen Autoren ist namentlich Helferich für die blutige Reposition eingetreten. Nach ihm kann und muß jede Luxation reponiert werden, geht es nicht in der gewohnten Weise, so muß es mit dem Schnitt erzwungen werden. Wenn auch einzelne Fälle, wie diejenigen von Karewski, Schröter, Mehlhausen und Bagnall zeigen, daß bei irreponierter Kniegelenksluxation eine leidlich gute Funktion des Gelenks sich wieder einstellen kann, so muß doch auch für diese Luxationen an der obigen Forderung Helferichs festgehalten werden. Leider war in unserem Falle das Resultat der Arthrotomie infolge der hinzugetretenen Infektion nicht das gewünschte. Dagegen wurde in mehreren anderen Fällen, die wir weiter unten noch mitteilen werden, das luxierte Kniegelenk mit vollem Erfolg blutig reponiert. Nur Birkett und Lagoutte haben wegen irreponibler Kniegelenksluxation die Amputation ausgeführt.

Die Arthrotomie ermöglicht es, eine Autopsie des Gelenkes in vivo vorzunehmen und führt uns so zur genauen Erkenntnis der die Reposition hindernden Umstände. Das Hauptinteresse unseres hier mitgeteilten Falles liegt zweifellos in der Irreponibilität der Luxation und ihrer durch die Operation aufgedeckten Ursache. Es sei uns deshalb gestattet, auf diesen Punkt etwas näher einzutreten. Vorher mögen die bis jetzt in der Literatur mitgeteilten Fälle

traumatischer irreponibler Kniegelenksluxationen unter Weglassung des ad hoc Nebensächlichen kurz erwähnt werden.

1. Fall von Birkett, 1850 (zit. nach Pagenstecher). Der 51jährige Pat. fiel, mit einem Sack auf dem Rücken, rückwärts von einer Leiter. Es entstand eine komplizierte Luxation der Tibia nach vorn. Die Patella saß lose auf dem Femur auf. Die Reposition war auch in Narkose unmöglich. Amputation. Die Untersuchung des verletzten Knies ergab, daß die Ligg. cruciata und das Lig. laterale ext. an der Tibia abgerissen waren, der Musc. plantaris und popliteus, sowie der äußere Kopf des Gastrocnemius waren zerrissen. Dagegen war der Biceps intakt geblieben und das Lig. laterale int. an beiden Enden nur leicht eingerissen. Eigentliches Repositionshindernis unbekannt.

2. Fall von Mehlhausen, 1862. Ein Dragoner wurde vom Pferd gerissen und blieb mit dem rechten Bein im Bügel hängen. Es entstand eine Luxation der Tibia nach hinten mit Auswärtsrotation des Fußes. Bei allen Repositionsversuchen wurde eine halbmondförmige Einziehung der Haut am innern Umfang des Kniegelenks in der Richtung vom hinteren Rande des inneren Condylus zur inneren Fläche des Tibiakopfes wahrgenommen. Mittels eines Flaschenzuges wurde die Rotation ausgeglichen. Die Luxation der Tibia nach hinten bestand weiter. Mit Hilfe einer Bandage, welche den Condylus femoris nach hinten drängte, wurde der Patient nach 4 Monaten gehfähig.

3. Fall von Spence (mitgeteilt von Garson), 1876. Einem 60jährigen Manne ging ein Wagen mit dem Rad übers rechte Knie hinweg. Es entstand eine Luxation der Tibia nach hinten, welche irreponibel war. Eine 3 Tage lang andauernde Extension von 16 Pfund Gewicht war ohne Erfolg. Auch die Benützung von Flaschenzügen führte nicht zum Ziel. Am 7. Tage Operation. Das Kniegelenk wurde durch einen Querschnitt unter der Patella eröffnet. Man fand eine Zerreißung des inneren Seitenbandes und eine Verschiebung des hinteren Teiles des inneren Meniscus. Nach Durchtrennung des äußeren Seitenbandes und der Beugesehnen in der Kniekehle konnte die Luxation reponiert werden. Unter Eiterung entstand eine Ankylose.

4. Fall von Braun, 1882. Ein 44 Jahre alter Mann fuhr mit einem schwer beladenen Wagen den Schloßberg in Heidelberg herab. Als die Pferde drohten durchzugehen, setzte er, um sein Gefährt aufzuhalten, den rechten Fuß in die Speichen des linken Vorderrades. Dabei glitt er ab und wurde zu Boden geworfen, nachdem das rechte Bein mit dem Rade noch eine halbe Umdrehung gemacht hatte. Es war eine irreponible unvollständige Verrenkung des Unterschenkels nach außen entstanden. Der Unterschenkel stand auffallend abduziert und war nach innen rotiert. Der Condylus int. femoris ließ sich deutlich dicht unter der Haut abtasten. In der Gegend seines Epicondylus fand sich ein leicht verschiebliches kleines Knochenstückchen. Die Kniescheibe lag fest und unbeweglich dem äußeren Oberschenkelknorren auf. Die Reduktion durch Extension und Adduktion, sowie andere in Narkose vorgenommene Repositionsmanöver mißlangen. Bogenförmige 8 cm lange Incision auf der

Innenseite des Gelenkes parallel dem Cond. int. femoris. Der innere Epicondylus war abgerissen. Der Cond. int. femoris wurde durch den Kapselriß fest umschnürt. Nach Durchtrennung der spannenden Fasern konnte man leicht durch einfache Adduktion des Unterschenkels die Reposition vollenden. In demselben Augenblick ging auch die Patella von selbst wieder in die Fossa intercondylica hinein. Heilung unter Eiterung zu einer Ankylose. Entlassung aus dem Krankenhaus nach 5 Monaten. Der Mann konnte nachher wieder ohne Stock gehen und seine Dienste als Knecht verrichten.

5. Fall von Schlange, 1892. Ein 57jähriger Mann stürzte und blieb mit dem rechten Bein in einer Spalte hängen. Es entstand eine irreponible Subluxation des rechten Kniegelenks nach außen. Der Unterschenkel war nach außen rotiert und abduziert. Den Cond. int. femoris sah und fühlte man direkt unter der bis zum Bersten verdünnten Haut. Die Patella war nach außen auf den Cond. ext. femoris verschoben. Arthrotomie mit Hilfe eines 15 cm langen inneren Längsschnittes. Der Cond. int. femoris war fest in den Kapselspalt eingeklemmt. Im Zusammenhang mit der Kapsel war der Musc. vastus internus handbreit über dem Gelenkspalt durchtrennt. Die Muskelteile waren in die Fossa intercondylica geraten. Die Ligg. cruciata erwiesen sich als abgerissen; dagegen waren die Menisken intakt. Erweiterung des Kapselrisses im Bereich der Fossa intercondylica durch Einschnitt. Reposition nun möglich. Heilung mit guter Funktion (vollständige Extension, Flexion bis zum rechten Winkel).

6. Fall von Schröter, 1892. Ein 19 Jahre altes Mädchen fiel auf eine Maschinenwelle, von welcher sie erfaßt nnd einige Male herumgeschleudert wurde. Es entstand eine Abreißung des linken Oberarmes, eine Fraktur des rechten Oberschenkels, eine inkomplette Luxation der linken Clavicula nach vorn und eine inkomplette Luxation der linken Tibia nach hinten. Passiv konnte das Knie flektiert und hyperextendiert werden. Auch bestand laterale Verschieblichkeit und außerdem die Möglichkeit, eine Valgusstellung zu erzeugen. Die Verletzung des Knies war von einer vorübergehenden Peroneuslähmung begleitet. Schröter nahm auf Grund der abnormen Bewegungen im Kniegelenk eine Zerreißung der Ligg. cruciata und des Lig. collaterale int. an. Trotz wiederholt vorgenommener Repositionsversuche konnte die Luxation nicht beseitigt werden. Eine blutige Reposition erfolgte nicht. Die Patientin konnte aber doch später ohne Schmerzen herumgehen.

7. Fall von Lagoutte, 1893. Durch einen Stoß gegen das Knie von vorne und außen entstand eine Luxation der Tibia nach hinten (?). Es bestand weder eine Achsenabweichung des Unterschenkels noch eine Rotationsverschiebung. Reposition unmöglich. Nach 14 Tagen mußte wegen Gangrän amputiert werden. Die Autopsie des amputierten Beines ergab folgenden Befund: Fraktur des äußeren Tibiacondylus; Zerreißung der Ligg. cruciata und des Lig. collaterale ext. sowie der Arteria poplitea. Außerdem war der Condylus ext. femoris nach vorne getreten, und zwischen ihn und die Tibia hatte sich der äußere Meniscus eingeklemmt. Die beiden inneren Condylen befanden sich in richtiger Lage.

8. Fall von Brunner (mitgeteilt von Zetl), 1893. Der Patient hatte seine Verletzung am linken Knie dadurch erlitten, daß ihm von einem scheu gewordenen Stier der Unterschenkel ausgedreht wurde. Es handelte sich um eine Luxation des linken Unterschenkels nach hinten, oben und außen mit Bajonettstellung. Die Patella lag nach außen neben dem Femurende. Ein Repositionsversuch in tiefster Chloroformnarkose war erfolglos. Man eröffnete daher das Gelenk durch eine 18 cm lange Incision an der Innenseite etwas einwärts vom Condylus internus. Bei näherem Zusehen ergab sich, daß das untere Femurende nach Abreißen der Ligg. cruciata mit seinen Condylen die ganze breite Fascie, wie sie von der Oberschenkelmuskulatur kommt und sich am vorderen inneren Umfang des oberen Tibiaendes ansetzt, durchbohrt hatte und durch dieses mit Gewalt gerissene Knopfloch hindurch gesteckt lag. Nach Erweiterung dieses Schlitzes gelang die Reposition leicht. Das Muskelfascienloch wurde mit Katgut genäht, die Hautwunde mit Fil de Florence verkleinert. Jodoformgazetamponade. Gipsverband. Heilung erfolgte ohne Fieber reaktionslos. Definitives Resultat sehr günstig. Pat. konnte schließlich das Knie bis zum rechten Winkel flektieren und hatte nur, wenn er bergab ging, etwelche Beschwerden.

9. Fall von Pagenstecher, 1895. Ein 25 Jahre alter Kutscher verunglückte, indem ihm die Pferde durchgingen. Er fiel vom Wagen und blieb dabei mit dem rechten Fuß in den Strängen hängen. Dann wurde er, das Gesicht auf der Erde, eine Strecke weit im Galopp fortgeschleift. Neben kleinen Hautverletzungen fand sich eine Fraktur der rechten Ulna und eine Luxation des rechten Unterschenkels nach hinten. Der Unterschenkel war nach hinten völlig disloziert und nach außen so stark abduziert, daß er mit dem Oberschenkel einen rechten Winkel bildete. Die Patella stand auf dem äußeren Condylus femoris. Durch Repositionsversuche von seiten des behandelnden Arztes (Dr. Bardey) war das Bein wieder gerade gerichtet worden. Aus der Luxation nach hinten war eine Subluxation geworden. Dabei stand die Patella unverrückbar auf dem Condylus externus femoris. Die Luxation war irreponibel. Blutige Reposition mit Hilfe eines inneren Längsschnittes. Der Condylus int. femoris lag frei unter der Haut. Über demselben war die Gelenkkapsel abgerissen. Aus der Tiefe des Gelenkes stieg in der Fossa intercondyloidea ein derber fibröser Strang empor, eng an den Condylus angeschmiegt; hinten schaute unter ihm der hintere Teil des inneren Meniscus hervor, vorne verbreiterte er sich und setzte sich an die Patella und die von letzterer ausgehenden seitlichen ligamentösen Ausstrahlungen, Fascien-Kapselteile an. Nach Durchtrennung dieses fibrösen Stranges glitt die Patella vom Condylus externus herab und stellte sich an ihre normale Stelle. Die Luxation war nun mit Leichtigkeit auszugleichen. Bei der Arthrotomie sah man ferner, daß die Ligg. cruciata völlig zerrissen waren. Die Ligg. alaria, das Lig. patellae, äußere Kapsel und beide Menisken waren intakt. Das untere Ende des erwähnten Stranges setzte sich am hinteren Ende des inneren Meniscus an die Tibia an; an ihm saßen einige Fetzen, welche als Muskelfetzen erkannt wurden. Sehr wahrscheinlich entstammten sie dem Vastus internus, in welchem der Kapselriß deutlich sich fortsetzte. — Nach vollbrachter Reposition wurde die Haut vernäht und ein Gipsverband angelegt. Am

18. Tage post operat. wurde Patient mit einem abnehmbaren Gipsverband entlassen. Zu Hause entwickelte sich am Bein ein Ekzem mit vielen Furunkeln. Diese verhinderten rechtzeitige Bewegungen und Massage, so daß ein steifes Knie zurückblieb.

10. Fall von Fankhauser, 1896. Der 25 Jahre alte Patient wurde von einer Maschine erfaßt. Dabei machte der Körper beinahe eine ganze Umdrehung auf dem fixierten Knie und wurde darauf heftig zur Seite geworfen. Es entstand eine Subluxation der Tibia nach hinten und außen. Auf dem inneren Rand des Condylus ext. fem. saß unbeweglich die Patella. Der Condylus int. des Femurs trat stark hervor. Inmitten der Gelenklinie unterhalb des inneren Femurcondylus erschien die Haut gerunzelt, wie wenn sie an ihrem Zellgewebe nach innen gezogen würde. Repositionsversuch in Chloroformnarkose. Es war absolut unmöglich, die Patella zu reponieren, sie überhaupt nur zu bewegen. Eine Heftpflasterextension mit 5 kg. war ohne Erfolg. Am 11. Tage nach der Verletzung wurde die Operation von Dr. Perusset und Dr. Garin ausgeführt. Senkrechter Schnitt vorn über die Mitte des Knies, der nach innen zu noch verlängert wurde. Man fand eine Zerreißung des Vastus internus. Ein Muskelbündel von $2^1/_2$ cm Breite und der Dicke eines Daumens war von der Hauptmasse des Muskels abgetrennt und hatte sich im Sulcus intercondyloideus festgesetzt. Die Gelenkkapsel war zwischen Cond. int. fem. und Tibia eingestülpt, mitgezogen durch das erwähnte Muskelbündel. Sie war an ihrer Insertionsstelle über dem Rand des Cond. int. abgerissen worden. Das innere Seitenband war aufgefasert, zerstört. Auch die Ligg. cruciata waren zerrissen. Nach Durchschneidung des Muskelbündels und Reduktion der Kapsel nahm die Patella ihren normalen Platz wieder ein. Die Luxation konnte reponiert werden. Ligg. cruciata und das Lig. collaterale int. konnten wegen ausgedehnter Zerfaserung nicht genäht werden. Der Riß im Vastus int. wurde mit Hilfe eines Drainrohrs drainiert. Lagerung des Beines auf einer Schiene. Heilung mit guter Funktion. Auf dem Cond. int. fem. entstand nachträglich eine ca. mandelgroße Exostose entsprechend der Ansatzstelle des inneren Seitenbandes.

11. Fall von Battle, 1898 (zit. nach Hildebrands Jahresbericht). Luxation des Unterschenkels nach außen mit Zerreißung des Lig. cruciatum anterius und des Lig. collaterale internum. Der Musc. vastus int. war zerrissen und das abgerissene Stück desselben hatte sich unter die Patella geschoben. Eine Korrektur der pathologischen Stellung (Flexion und Abduktion) war auch in Narkose unmöglich. Naht der zerrissenen Bänder. Ausgang in Heilung.

12. Fall von Rossi, 1903 (zit. nach dem Referat Pagenstechers im Z.-Blatt für Chirurgie). Ein Mann von 45 Jahren erlitt eine inkomplette Verrenkung des linken Knies nach hinten mit Rotation des Unterschenkels nach außen. Bei Extension in Narkose wurde dieselbe ausgeglichen, zugleich aber wurde die Haut unterhalb des inneren Condylus stark eingezogen, die Kniescheibe vertikal aufgerichtet. Beim Nachlassen des Zuges kehrte die Verrenkung jeweilen wieder. Operation. Der Condylus internus femoris war durch einen engen Kapselriß hindurchgetreten, der seinen Hals fest umschnürte. Lig. collaterale int. zerrissen, ebenso die

Ligg. cruciata. Nach Erweiterung des Risses gelang die Reposition. Heilung mit guter Funktion.

Außer den eben mitgeteilten Fällen findet sich in der Literatur noch eine Anzahl Beobachtungen von irreponiert gebliebenen Kniegelenksluxationen, bei denen über eine primäre Irreponibilität nichts bekannt ist. Es sind dies die Fälle von Küster, Annandale, Dannegger, Karewski und Bagnall. Pagenstecher erwähnt außerdem noch einen Fall von Thompson, den er zu den nach der Reposition wieder rezidivierenden Luxationen zählt.

Unsere Zusammenstellung ergibt im ganzen 12 Fälle von irreponiblen Kniegelenksluxationen, denen sich unsere eigene Beobachtung als 13. Fall anschließt. Davon fallen (mit Einschluß unseres eigenen Falles) auf die Luxationen nach vorne 1 Fall, nach hinten 6, nach außen 3 und nach hinten und außen ebenfalls 3 Fälle. Auffallend ist dabei das seltene Vorkommen der Irreponibilität bei den Luxationen nach vorne, die sonst die häufigste Form unter den Kniegelenksverrenkungen darstellen. In 9 Fällen (inklusive unserem Fall) wurde die Luxation blutig reponiert, 2 Fälle blieben unreponiert, und in weiteren 2 Fällen wurde die Amputation ausgeführt.

Betrachten wir uns etwas näher die verschiedenen Ursachen, welche in den einzelnen Fällen die Irreponibilität der Luxation bedingten. Von dieser Betrachtung sind von vornherein auszuschließen die Beobachtungen von Birkett und Schröter, bei denen das Repositionshindernis unbekannt geblieben ist. In Lagouttes Fall und wahrscheinlich auch im Falle Garsons war es ein verschobener Meniscus, der die Reposition verhinderte.

Seit den Zeiten Desaults und A. Coopers spielt bei den irreponiblen Luxationen der zu enge Kapselriß eine gewisse Rolle. Braun und Schlange nahmen als Repositionshindernis in ihren Fällen auch eine Enge des Kapselrisses an. Der Condylus internus femoris trat durch den Riß nach außen, der letztere spannte sich zirkulär um den ausgetretenen Knochenteil an und umklammerte ihn so fest, daß eine Reposition unmöglich wurde. Pagenstecher kam auf Grund seiner eigenen Beobachtung zur Aufstellung eines besonderen Mechanismus der Irreponibilität, den er auch als wichtiges Moment bei den Fällen von Braun und Schlange eine Rolle spielen ließ. Dieser Knopflochmechanismus, wie ihn Pagenstecher selbst bezeichnet, besteht darin, daß durch die Subluxation der Tibia nach außen und die Verschiebung der Patella auf den

äußeren Condylus des Femurs die an der inneren Seite des Femurs abgerissenen Teile über den Condylus internus nachgezogen und dann in Spannung gehalten werden. Durch die an den Condylus internus angepreßten Kapselteile wird dieser am Zurücktreten verhindert. Er ist gleichsam in einem Knopfloch verhakt. Es folgt daraus, daß auch bei weitem Kapselriß durch diese Verhältnisse Irreponibilität bedingt werden kann. Pagenstecher versuchte diese Art von Repositionshindernis aus der Anatomie und Entstehungsweise der Kniegelenksluxationen herzuleiten. Wir verweisen für alles Nähere auf seine trefflichen Darlegungen in den Beiträgen zur klin. Chirurgie.

Bei Brunners Beobachtung fand sich eine Verhakung beider Femurcondylen in einem engen Knopfloch der Fascie. Bei dem Falle von Mehlhausen, in dem eine Arthrotomie nicht gemacht wurde, vermutete Pagenstecher ebenfalls als Repositionshindernis den sog. Knopflochmechanismus. Jedenfalls aber gibt derselbe, wie aus den oben mitgeteilten Krankengeschichten zu ersehen ist, die Ursache der Irreponibilität ab bei den seit der Pagenstecherschen Mitteilung bekannt gegebenen Fällen irreponibler Kniegelenksluxationen von Fankhauser, Battle und Rossi. Auch für unseren eigenen Fall bietet er wohl die beste Erklärung für die Repositionsunmöglichkeit. Wir haben eine Luxation der Tibia nach hinten und außen. Die Patella findet sich auf den äußeren Femurcondylus heraufluxiert und ist dort starr fixiert. Die Kapsel ist innen am Femur abgerissen; der Vastus internus zeigt ein Loch, durch das der Condylus internus femoris heraustritt. Das abgelöste Muskelbündel kommt mit den abgetrennten Kapselteilen in den Sulcus intercondyloideus zu liegen, umschließt fest den Hals des innern Condylus und wird durch die Verschiebung der Patella in Spannung gehalten. Bemerkenswert in unserem Falle ist das Hindurchtreten des inneren Femurcondylus durch einen Riß im Vastus internus, ein Vorkommnis, das sich auch in den Fällen von Schlange, Fankhauser und Battle konstatieren ließ. Sekundär wurde dabei die abgerissene Kapsel mit ins Gelenk eingezogen, was andererseits wieder eine Einziehung der Haut im Bereiche der Gelenklinie zur Folge hatte. Dieses letztere Phänomen fand sich auch in den Beobachtungen von Mehlhausen, Fankhauser und Rossi. Fankhauser zitiert weiterhin noch einen reponiblen Fall Wagners mit den gleichen Einziehungserscheinungen der Haut, der uns leider im Original nicht zugänglich war.

Der Pagenstechersche Mechanismus ließ sich nach dem eben

Mitgeteilten bis jetzt nur konstatieren bei Luxationen nach hinten und solchen nach außen, sowie bei der Diagonalluxation nach hinten-außen. Mit Fankhauser aber möchten wir die Möglichkeit zugeben, daß derselbe auch bei Luxationen der Tibia nach innen vorkommen könnte; doch kennt die Literatur bis jetzt keine irreponiblen Fälle dieser seltensten Form von Kniegelenksluxationen. Alle Fälle, bei denen obiger Mechanismus eine Rolle spielte, zeichneten sich durch die Abduktionsstellung im Knie oder doch durch die Möglichkeit, dieselbe herbeizuführen, aus. Braun, Pagenstecher und Fankhauser heben in ihren Fällen das feste Aufsitzen der Patella auf dem Condylus externus femoris hervor. In unserer eigenen Beobachtung zeigte die Patella das gleiche Verhalten. Sie war auf keine Weise aus ihrem abnormen Lager herauszubringen, weil sie eben durch den gespannten Muskelstrang des Vastus internus auf demselben festgehalten wurde.

Wir kommen zum Schlusse nun noch zu der Frage, ob der von Pagenstecher angegebene Mechanismus schon vor dem operativen Eingriff erkannt werden kann? Pagenstecher selbst glaubt, man könne in solchen Fällen die stramme Fixation der Patella diagnostisch verwerten. Dieser Annahme gegenüber erhebt Fankhauser den Einwand, daß jene Erscheinung von seiten der Patella für die irreponiblen Kniegelenksluxationen nicht pathognomonisch sei, sondern auch bei reponiblen Luxationen vorkomme. Als Beispiel hierfür erwähnt er die Fälle von Sourier, Korsch und Wagner. Überhaupt kommt Fankhauser zu dem Schluß, daß sichere pathognomonische Zeichen für die Diagnose des Pagenstecherschen Mechanismus nicht vorliegen. Immerhin aber gibt es verschiedene Anhaltspunkte, die dessen Vorhandensein sehr wahrscheinlich machen. Dazu gehört vor allem, daß es sich um eine derjenigen Luxationsformen handelt, bei denen dieser Mechanismus bis jetzt beobachtet wurde. Ferner kommen besonders in Betracht die starre Fixation der Patella in ihrer abnormen Lage und die Abduktionsstellung bezw. Abduktionsmöglichkeit des Unterschenkels. Auch die in 4 Fällen irreponibler Luxationen beobachtete Einziehung der Haut im Bereich der Gelenklinie ließe sich unseres Erachtens hier diagnostisch verwerten, da sie gespannte und nach innen gezogene Kapselteile vermuten läßt.

Literaturverzeichnis.

1. Annandale, Dislocation of the kneehead of the tibia outwarts. The Lancet, 1882, II (zit. nach Ehrhardt).
2. Battle, Operation for remarkable injury to the three joint, suture of crucial ligaments etc. Medical Press, 17. Aug. 1898 (zit. nach Hildebrands Jahresbericht, 1898, S. 971).
3. Birkett, Compound dislocation of the knee. The Lancet, 1850, II (zit. nach Pagenstecher).
4. Braun, Irreponible unvollständige Verrenkung des Unterschenkels nach außen. Incision des Kniegelenks. Heilung. D. med. Wochenschr. 1882, Nr. 21.
5. Cramer, Kasuistik der traumatischen Luxationen des Kniegelenks mit Ausnahme der von Malgaigne gesammelten Fälle. Würzburger Dissertat., München, 1894.
6. Dannegger, Versuche und Studien über die Luxationen der Patella. Dissertat., Zürich, 1880.
7. Ehrhardt, Über traumatische Luxationen im Kniegelenk. Beiträge zur klin. Chirurgie, Bd. 16, 1896.
8. Fankhauser, Über die traumatische Luxation des Kniegelenks. Dissertat., Bern, 1896.
9. Garson, Case of dislocation of the knee-joint etc. The Lancet, 1876, II.
10. Helferich, Über die blutige Reposition von Luxationen. Deutsche med. Wochenschrift, 1893, Nr. 32.
11. Karewski, Veraltete Luxation des Kniegelenks nach hinten. Archiv f. klin. Chirurgie, Bd. 33, 1886.
12. Kroenlein, Die Lehre von den Luxationen. Deutsche Chirurgie, Lief. 26, 1882.
13. Küster, 5 Jahre im Augusta-Hospital (zit. nach Pagenstecher).
14. Lagoutte, Variété rare des luxat. du genou. Gazette des hôpitaux, 1893.
15. Lossen, Die Verletzungen der unteren Extremität. D. Chir., Lief. 65, 1880.
16. Mehlhausen, Luxation des Unterschenkels nach hinten. Preuß. militärärztl. Zeitschrift, 1862, Nr. 23.
17. Oakelay-Bagnall, Case of complete posterior dislocation of the knee-joint etc. The Lancet, 1882, I.
18. Pagenstecher, Irreponible Luxationen im Kniegelenk. Beiträge zur klin. Chirurgie, Bd. 14, 1895.
19. Reichel, Verletzungen und Erkrankungen des Kniegelenks und Unterschenkels. Handbuch der prakt. Chir. von Bergmann, Mikulicz und Bruns. 2. Aufl., Bd. 4, Stuttgart, 1903.
20. Rossi, Contributo alla cura cruenta delle lussazioni del ginocchio. Arch. di ortopedia 1903, S. 1. (Ref. in Zentrabl. f. Chir., 1903, S. 987.)
21. Schlange, Irreponible Subluxation des Kniegelenks nach außen. Incision. Heilung. Deutsche med. Wochenschrift, 1892, S. 326.
22. Schroeter, Ein Fall von traumatischer inkompletter Luxation der Tibia nach hinten und inkompletter Luxation des Schlüsselbeins nach vorn, kompliziert mit anderen Verletzungen. Archiv f. klin. Chirurgie, Bd. 44, 1892.
23. Stetter, Kompendium der Lehre von den frischen traumatischen Luxationen. 2 Aufl., 1889,
24. Zetl, Blutige Reposition von Luxationen. Dissertat., München, 1894.

XXVII—XXIX.

Kleinere Mitteilungen.

XXVII.

Aus der II. chirurgischen Klinik der Universität Wien.
(Vorstand: Prof. Dr. J. Hochenegg.)

Zwei Fälle von Dünndarm-(Jejunum-, Ileum-)Carcinomen.

Von

Dr. J. Finsterer,
Demonstrator der Klinik.

(Mit 2 Abbildungen.)

Carcinome des Darmtraktes sind zwar häufiger als die Sarkome, doch zeigen sie bezüglich ihrer Lokalisation eine wesentliche Verschiedenheit. Während die Sarkome nach einer Zusammenstellung von Krüger annähernd in gleicher Anzahl auf Dünn- und Dickdarm sich verteilen, gehören Carcinome des Dünndarmes, insbesondere des Jejunums, zu den größten Seltenheiten. Nach den aus dem Sektionsmateriale des Wiener Allgemeinen Krankenhauses von Maydl und Nothnagel über die Jahre 1870—1881 und 1882—1893 gemachten Zusammenstellungen, wurden bei 41 838 Sektionen 343 Darmcarcinome gefunden, die lokalisiert waren: Duodenum 7 Fälle, Jejunum kein Fall, Ileum 10 Fälle, Coecum und Colon 164, Rektum 162 Fälle. Die Seltenheit des Dünndarmcarcinoms geht auch aus klinischen Beobachtungsreihen hervor.

So fand Hochenegg unter 284 Fällen von Darmcarcinomen nur einen Fall mit dem Sitz im Dünndarme. Daher ist auch die Anzahl klinisch beobachteter und ausführlich mitgeteilter Fälle eine geringe, so daß Kanzler in einer umfassenden Zusammenstellung nur 23 Fälle von Dünndarmcarcinomen im engeren Sinne (Jejunum-Ileum ohne Übergangstumoren) verzeichnen konnte, denen er noch zwei neue Mitteilungen aus der Heidelberger Klinik anreihte. Von diesen 25 Fällen konnten nur 5 Fälle einer Radikaloperation mit Resektion des den Tumor enthaltenden Darmabschnittes zugeführt werden.

Die in letzter Zeit in diesem Archiv erschienene Arbeit von Steiner aus der Klinik Dollinger „Beiträge zur Krebsstatistik" berichtet von 3 Dünndarmcarcinomen unter 57 Fällen von Darmcarcinomen, einem relativ sehr hohem Prozentsatze. Doch wurde nur in einem Fall (58jähriger Mann, der seit 6 Wochen einen Tumor im Bauche bemerkt) eine Resektion ausgeführt und Patient als geheilt entlassen.

In den angeführten Zahlen glaube ich einige Berechtigung dafür zu erblicken, die Kasuistik um 2 weitere Fälle von Dünndarmcarcinomen zu bereichern, deren Präparate, durch Resektion gewonnen, sich in dem reichhaltigen Museum der Klinik neben zahlreichen Dickdarm- und Rektumcarcinomen als einzige Dünndarmcarcinome finden.

Fr. Thomas, 68 J., led. 12. Dez. 1892 — 5. I. 1893.

Ein Bruder des Patienten starb an Lungentuberkulose, eine Schwester an Typhus. Der bis dahin vollkommen gesunde Mann erkrankte vor 10 Monaten mit heftigen Schmerzen und Kollern im Bauche und Durchfällen. Unter Magenspülungen und Irrigationen vorübergehende Besserung. 2 Wochen vor der Spitalaufnahme Verschlimmerung des Befindens, neben Koliken und Durchfällen auch häufiges Aufstoßen mit faulig-fäkulentem Geruch, seit 1 Woche Koterbrechen bei gleichzeitiger Diarrhoe (10—12 flüssige Stühle täglich), daher Aufnahme an eine medizinische Klinik, von wo Patient mit der Diagnose „Dünndarmstenose" behufs Operation transferiert wird.

Status praesens: Ziemlich kräftig gebauter, abgemagerter Patient mit normalem Herz- und Lungenbefund. Abdomen meteoristisch, stark aufgetrieben, durch die dünnen Bauchdecken lebhafte Darmperistaltik deutlich sichtbar. Daneben fühlt man besonders rechts von der Medianlinie einige strangartige, druckempfindliche Verdickungen. Rektaluntersuchung ergibt das Vorhandensein geringer Kotmassen, eine Vergrößerung der Prostata, sonstiger Befund negativ.

Decursus: Anfangs noch häufiges Erbrechen von übelriechendem Schleim, nach Regelung der Diät sistiert das Erbrechen, auch die diarrhöischen Stuhlentleerungen werden etwas seltener, es bleibt jedoch die außerordentlich starke Peristaltik. Eine in Narkose ausgeführte Untersuchung ergab ein vollkommen negatives Resultat.

29. Dezember. Laparotomie in der Medianlinie von der Symphyse bis über den Nabel reichend. Nach Vorlagerung der sehr stark geblähten Dünndarmschlingen sieht man in der Tiefe einen stark kontrahierten Anteil desselben, der sich gegen den meteoristisch geblähten Anteil mit einer wie durch eine Ligatur verursachten Einschnürung begrenzt. Von dieser Stelle setzt sich ein derber Strang gegen die Mesenterialwurzel fort, in dessen Umgebung sich zahlreiche derbe, bis bohnengroße Lymphdrüsen finden. Die stenosierte Stelle selbst fühlt sich derb an und ist ca. haselnußgroß. Resektion eines 10 cm langen Anteils mit der Stenose des Dünndarmes mit keilförmiger Exzision des Mesenteriums; Naht des Mesenterialschlitzes, Vereinigung der Dünndarmes End zu End (2schichtig). Wegen bedeutender Inkongruenz des Darmlumina wird am proximalen hypertrophischen Ende durch partielle Vernähung des Lumens ein Zwickel von 1 cm gebildet, der sich anfangs als nicht lebensfähig er-

weist, daher exzidiert und neuerlich vernäht werden muß. Bauchnaht in 3 Etagen.

Wundverlauf anfangs ungestört, leichte Temperatursteigerungen. Abgang von Flatus am 2. Tage. Am 5. Tage 2 breiige Stuhlentleerungen, kein Meteorismus. Puls 72, kräftig. Am 6. Tage nach unvorsichtiger Bewegung plötzlicher Kollaps, starke Schmerzen, Pulsbeschleunigung, Druckschmerzhaftigkeit, Aufstoßen, zunehmender Kollaps, Exitus nach 24 Stunden.

Obduktion: Diffuse purulente Peritonitis mit Verwachsung der Darmschlingen, nach Resektion des Dünndarmes wegen Carcinom.

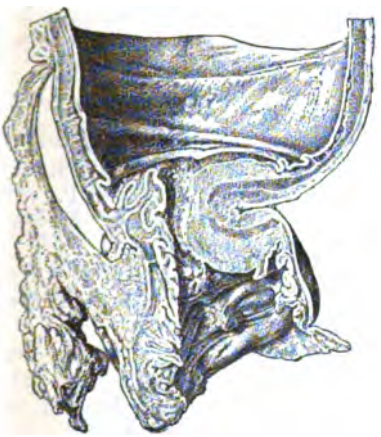

Fig. 1.
Carcinoma ilei. Musealpräp. Nr. 1378.

Fig. 2.
Carcinoma jejuni. Musealpräp. Nr. 2112.

Zwischen Bauchwand und eitrig verklebten Darmschlingen ein walnußgroßer mit Kot erfüllter Jaucheherd mit 2 klaffenden Darmlumina infolge Nekrose der zirkulären Darmnaht und der Verkleinerungsnähte am zentralen Ende, die als Ring isoliert, nur mehr mit einem kleinen Fortsatze am Mesenterialansatze hängt. Anschließend an diesen Jaucheherd ein 2. zwischen den Darmschlingen. Hypostose der Lungen. Arteriosklerose in den Gefäßen.

Makroskopischer Befund: Das konservierte Präparat (Fig. 1) ist 6 cm lang und enthält in seiner Mitte den 16 mm breiten, stark stenosierenden Tumor. Der orale Darmanteil ist ampullenartig erweitert, mit einem Durchmesser von 4 cm gegen 1,8 cm im unteren Anteile. Die Wand des oralen Anteiles ist stark hypertrophiert, wobei der Hauptanteil der Dicken-

zunahme von 5 mm auf die Muscularis entfällt, während die Schleimhaut als ganz feiner Saum die Oberflächenbedeckung bildet, und hier die Faltenbildung, die im distal vom Tumor gelegenen Anteile stark ausgeprägt ist, eingebüßt hat. Gegen den Tumor zu nimmt die Dicke der Muscularis allmählich ab, die sonst scharfe Abgrenzung wird verwischt und die Wanddicke kommt im Bereiche des Tumors mehr auf die Rechnung der infiltrierten Mucosa und Serosa. Sie hat hier scheinbar an Mächtigkeit zugenommen, besonders an der dem Mesenterialansatze gegenüberliegenden Seite (12 mm Durchmesser). Bei genauer Betrachtung findet man aber, daß sie nach außen auf eine Strecke von 7 mm durch die innige Verwachsung der Serosa beider Darmabschnitte bedingt ist.

Das Darmlumen ist im Bereiche des Tumors in einer Länge von 14 mm hochgradig verengt und beträgt der Durchmesser desselben nur 3 mm. Die Schleimhaut daselbst anscheinend noch teilweise erhalten.

Die histologische Untersuchung ist wegen des Alters des Präparats bedeutend erschwert, sie kann jedoch den in der Krankengeschichte vermerkten Befund, daß es sich um einen Scirrhus handelt, einwandfrei bestätigen. Das Neoplasma infiltriert die ganze Wand, zeigt ein starkes Überwiegen des Bindegewebes, zwischen das Nester von Carcinomzellen eingelagert sind.

M. Franz, 45 J. a., Diener. 19. Mai — 13. Juni 1903.

Anamnese: Vater mit 63 Jahren an einem Lungenleiden, Mutter an Schlagfluß gestorben, als Kind machte Patient Wechselfieber durch, erkrankte mit 17 Jahren an Typhus. Vor 18 Jahren erkrankte P. mit heftigen kolikartigen Schmerzen im Unterleib, Stuhlverstopfung, Fieber; nach 4 Wochen Heilung, doch seither wiederholte Schmerzanfälle.

Dezember 1901: Radikaloperation wegen Appendicitis, Appendix verdickt, ganz in alten Adhäsionen eingebettet; Heilung per primam; nach der Operation Wohlbefinden.

Seit 8 Wochen Schmerzen in der linken Darmbeingrube, gegen den Nabel ausstrahlend, zumeist abends auftretend, unabhängig von der Nahrungsaufnahme. Stuhl war seither stets angehalten, kein Fieber; in der letzten Zeit häufiges Erbrechen und rasche Gewichtsabnahme.

Status praesens: Mittelgroßer Patient mit leidendem Gesichtsausdruck. Herz- und Lungenbefund normal.

Magenuntersuchung: Das Erbrochene enthält reichlich schleimigseröse Flüssigkeit von fad-saurem Geruche und dunkelgrauer Farbe neben einigen Stücken unverdauter Speisen. Salzsäure positiv, Milchsäure negativ. Mikroskopisch: Detritus, keine erkennbaren Formelemente.

Abdomen ungleichmäßig vorgewölbt, stärker links vom Nabel; daselbst spontan und auf Druck starke Schmerzen, Tumor nicht palpabel.

Diagnose: Hohe Dünndarmstenose links vom Nabel sitzend, Natur derselben unbestimmt, entweder Narbe oder Strang oder Tumor.

21. V. Bei der Laparotomie findet man 1,5 cm unterhalb der Plica duodenojejunalis eine zirkuläre Einschnürung des Dünndarms durch einen derb sich anfühlenden Tumor. Der ovale Darmanteil ist mächtig hypertrophiert und dilatiert, der periphere Anteil kollabiert. Resektion des den Tumor enthaltenden Darmanteiles in einer

Ausdehnung von 15 cm mit keilförmiger Resektion des Mesenteriums; zirkuläre Darmnaht in 3 Etagen, Naht des Mesenterialschlitzes. Geschwellte Drüsen konnten nicht gefunden werden.

Decursus: Wundverlauf normal, Heilung per primam. Geheilt entlassen.

II. und III. Aufenthalt: 9. II. — 16. II. 1904 u. 18. V. — 29. X. 1904. Patient fühlte sich nach der Entlassung ganz wohl bis Ende Januar 1905; seither häufiger Stuhldrang, wobei stets nur wenig Faeces unter Schmerzen abgehen, manchmal Blut beigemengt.

Befund: Etwas abgemagerter Patient. 9 cm über dem Anus tastet man an der vorderen und rechten Rektalwand einen Fünfkronenstück großen, von derben wallartigen Rändern begrenzten Tumor, in dessen Randpartien die Schleimhaut z. T. noch verschieblich ist, während sie in der Mitte des Tumors zu fehlen scheint; Tumor mit dem Rektalrohr noch ziemlich verschieblich, erscheint nach rechts vorne etwas weniger verschieblich.

14. II. 1904: Patient sollte wegen des Rektaltumors operiert werden (Exstirpatio recti), wegen Unmöglichkeit einer Narkose (2 schwere Asphyxien noch vor Beginn der Operation) mußte aber von einer Operation Abstand genommen werden. Wegen zunehmender Stenosenerscheinungen und starker Schmerzen am 9. Juli Colostomie am Kolon transversum; zunehmende Kachexie, sehr starke Schmerzen trotz unglaublich großer Mengen Morphin (2—3 gr täglich subkutan) und Chloralhydrat.

20. IX. Durchbruch des Carcinoms in die Blase. Abgang von Urin per rectum. 29. X. Exitus.

Obduktion: Stenose des Rektums infolge Carcinommetastasen im Cavum Douglasii. Ulcerierter Rektaltumor und Perforation in die Blase. Hochgradige Hypertrophie des Colon descendens und Colon transversum; Narbe nach Exstirpation eines Dünndarmcarcinoms.

Makroskopischer Befund: Das nach Kayserling konservierte Präparat (Fig. 2) hat eine Länge von 12 cm, wovon 6 cm auf den oralen, 4,2 cm auf den distalen Anteil entfallen. Ersterer ist mächtig erweitert, der Umfang beträgt trotz der Schrumpfung infolge der Formalinhärtung über 8 cm; die Wandung ist bedeutend verdickt (6 mm) infolge Hypertrophie der Muscularis. Die Schleimhaut des oralen Stückes ist wenig gefaltet, nur gegen den Tumor zu werden die Schleimhautfalten höher und breiter und erscheinen an ihrer Basis bereits von Neoplasma substituiert. Der Tumor nimmt in einer Breite von 18 mm die Darmwand zirkulär ein, deren Dicke hier bis zu 12 mm beträgt; er stenosiert das Darmlumen hochgradig, dessen Durchmesser im Tumorbereiche nur 8 mm beträgt. An der Serosaseite findet sich entsprechend dem infiltrierten Wandanteile eine scharf ausgeprägte Einschnürung, wie durch eine Ligatur entstanden.

Die mikroskopische Untersuchung zeigt, daß es sich um ein Adeno-carcinom mit einem stellenweise zellreichen Struma handelt. Das Neoplazma ist an der Oberfläche exulzeriert, durchsetzt die Muscularis und reicht bis an die Serosa heran.

Das Alter unserer Patienten entspricht der Zeit des häufigsten Auftretens von Carcinom, nämlich dem 5.—7. Dezenium. Doch wurde von

Kanzler gerade für den Dündarmkrebs auf das Vorkommen in jüngeren Jahren (43% in den ersten 4 Dezennien; jüngster Fall Duncan 3½jähr. Kind) hingewiesen, eine Tatsache, die für die Diagnosenstellung von großer Bedeutung ist.

Hinsichtlich des klinischen Bildes zeigen beide Fälle eine gewisse Übereinstimmung, indem sie uns die Zeichen der chronisch sich entwickelnden immer hochgradiger werdenden Darmstenose bieten. Auffallend ist im ersteren Fall das gleichzeitige Vorhandensein profuser Diarrhoen, die selbst mit dem Einsetzen von fäkulentem Erbrechen nicht sistierten. Diarrhoeen sind beim stenosierenden Dünndarmcarcinom viel seltener als beim Sarkom, bilden aber doch kein verläßliches differentialdiagnostisches Symptom zur Unterscheidung von Carcinom und Sarkom, wie auch die Fälle von Dünndarmcarcinom mit Diarrhoeen von Roselieb, Bacaloglu, Schede, Duncan und Lubarsch zeigen. Allerdings ist die letztangeführte Beobachtung infolge des Vorhandenseins von tuberkulösen Ulcera neben dem Carcinom anders zu deuten.

Der Palpationsbefund war in beiden Fällen insofern negativ, als bei dem bestehenden Meteorismus der kleine strikturierende Tumor von den geblähten Darmschlingen überlagert wurde. Im ersteren Falle konnte man wegen des nachweisbaren Stranges im rechten Hypochondrium trotz des hohen Alters des Patienten an eine unter dem Strange sich entwickelnde Darmstenose denken.

Der Sitz des Ileum- und Jejunumcarcinoms ist ein derartiger, daß die Frequenz im Jejunum vom Duodenum an ab-, im Ileum gegen den unteren Teil wieder zunimmt. Unser 2. Fall gehört dem mittleren Abschnitte des Jejunums, der 1. den oberen Anteilen des Ileums, damit gerade den seltensten Lokalisationsstellen an. Das Neoplasma war in beiden Fällen zirkulär, doch war die Dicke des Tumors besonders im 1. Falle an der dem Mesenterialansatze gegenüberliegenden Seite bedeutender, ein Befund, den auch Kanzler in seinen tabellarisch zusammengestellten Fällen erheben konnte. Die zirkuläre Anordnung führt gleichzeitig mit den für die häufigste Carcinomform, den Scirrhus, eigenartigen Schrumpfungsvorgängen zu mehr oder minder hochgradigen Stenosen (etwa in der Hälfte der Fälle), die in unserem ersten Falle einen ganz bedeutenden Grad erreichte. Daß es dabei niemals trotz bedeutender Beschwerden (äußerst schmerzhafte Peristaltik) zum akuten Ileus kam, mag durch die konstant anhaltenden Diarrhoeen eine Erklärung finden.

In der Schwierigkeit einer frühzeitigen und richtigen Diagnose ist ein Hauptgrund für die äußerst schlechte Prognose dieses Leidens zu suchen. Von den 25 von Kanzler zusammengestellten Dünndarmcarcinomen starben 14, ohne daß ein operativer Eingriff gemacht werden konnte, in den übrigen Fällen konnte nur 5mal (Rickets, Curtis, Kukula, Schede, Kanzler) die Resektion des den Tumor enthaltenden Darmabschnittes ausgeführt werden. Von diesen starben an den Folgen des Eingriffs und an Rezidiven 4 Fälle, nur der Fall Schede blieb 1 Jahr lang rezidivfrei, erlag dann einer Pneumonie nach einer Probelaparotomie wegen neuerlicher Stenosenerscheinung, wobei sich bei der Sektion nirgends ein Rezidiv oder Metastasen nachweisen ließen. Über den von Steiner mitgeteilten Fall, der durch Resektion geheilt wurde, fehlen Angaben

über das weitere Schicksal. Unsere beiden Fälle sind ebenso wenig imstande, die Prognose zu verbessern, indem ein Fall an den Folgen der Operation, der andere an Rezidive starb.

Demgegenüber ist die Prognose der Dickdarmcarcinome viel besser, indem nicht nur die Operabilität in die Höhe geht, die Zahl der Operationstode sinkt, sondern auch Dauerheilungen erzielt wurden. So konnte Hochenegg vor 4 Jahren am Chirurgenkongresse unter 20 radikal operierten Fällen von Coecum-, Colon- und Flexur-Carcinomen auf 3 Dauerheilungen hinweisen, und in einer Demonstration in der k. k. Gesellschaft der Ärzte 5 Fälle von Dauerheilung bei zweizeitig ausgeführter Resektion anführen (13 Fälle operiert mit 1 Todesfall beim sekundären Verschluß des Anus praeternaturalis).

Der Grund für die ungünstige Prognose beim Dünndarmcarcinom liegt also, abgesehen von den Schwierigkeiten der Diagnose, auch darin, daß sich die von Hochenegg angegebene zweizeitige Resektion mit Anlegung eines künstlichen Afters wegen des hohen Sitzes und der Gefahren der Inanition nicht ausführen läßt, sondern höchstens an eine Enteroanastomose als vorläufige Palliativoperation, einen natürlich schon viel ernsteren Eingriff, gedacht werden kann.

Die Operationstechnik hat allerdings im letzten Jahrzehnte ganz bedeutende Fortschritte gemacht, so daß auch ganz weit vorgeschrittene Fälle von Darmcarcinomen mit bedeutender lokaler Ausbreitung, in denen infolge sekundären Übergreifens eines Dickdarmcarcinoms auf den Dünndarm ein großer Anteil desselben mit reseziert werden muß, schließlich noch der Heilung zugeführt werden können, wofür wir auch ein Beispiel unter unseren Musealpräparaten haben, indem vom Assistenten Dr. Lorenz ein sekundär in den Dünndarm einbrechendes Coecumcarcinom mit Resektion von 292 cm Dünn- und 35 cm Dickdarm bei einem Patienten, der sich bis jetzt (fast 4 Monate nach der Operation) eines ausgezeichneten Befindens erfreut, noch entfernt werden konnte. Auch von den Dünndarmcarcinomen der letzten Zeit gelangten Resektionsfälle zur augenblicklichen Heilung (Kukula, Schede, Steiner, unser 2. Fall).

Es muß also in erster Linie die Möglichkeit einer frühzeitigen Diagnosenstellung geschaffen werden, soll sich die Prognose dieses Leidens erheblich bessern.

Zum Schlusse muß ich noch unseren 2. Fall mit einigen Worten streifen. Patient erkrankte nach mehr als $^1/_2$ jährigem Wohlbefinden mit den Erscheinungen einer Rektumstenose; der bei der Untersuchung aufgenommene Befund legte die Wahrscheinlichkeit nahe, daß es sich um eine Neuerkrankung an Carcinom mit der Lokalisation im Rektum handle, weshalb eine neuerliche Radikaloperation geplant war, von der wegen Unmöglichkeit einer Narkose wieder Abstand genommen werden mußte. Nach dem Obduktionsbefunde handelte es sich jedoch um Metastasierung im Douglas mit Übergreifen auf Rektum und Harnblase. Mangels einer Erkrankung der regionären Lymphdrüsen bei der Operation und unter Berücksichtigung des Umstandes, daß sich sonst nirgends Metastasen gefunden haben, ist jedenfalls der Infektionsweg, ob Lymphwege oder Blutbahn unklar, und eher an eine Verbreiterung des Carcinoms nach Art der Impfmetastasierung zu denken. Es bleibt daher trotz des Obduktions-

befundes die Frage offen, ob nicht doch ein primäres Rektumcarcinom vorliegt, das im Verlaufe der 7 Monate seit der 1. klinischen Beobachtung zum Übergreifen auf die Harnblase und Bildung von Douglasmetastasen geführt hat. Damit wäre der Fall aber auch kein Unikum. Ich verweise da nur auf eine sichere Beobachtung von Hochenegg, wo bei einer 38jährigen Frau, die 7 Jahre vorher wegen Rektumcarcinom operiert worden war, im Anschlusse an eine Gravidität ein Carcinom des Colon ascendens sich entwickelte, dessen radikale Entfernung ebenfalls gelang, so daß Patient seither wieder geheilt ist.

Meinem verehrten Chef und Lehrer Professor Hochenegg sei hier für die Überlassung des Themas der herzlichste Dank ausgesprochen.

Literaturverzeichnis.[1])

1. Bacaloglu, Cancer de l'ileon. Bull. et mém. de la société anatomique de Paris 1900, S. 143.
2. Curtis, Annals of surgery 1902; zitiert nach Kanzler.
3. Duncan, Edinburg med. Journal 1886; zitiert nach Kanzler.
4. Hochenegg, Resultate bei operativer Behandlung carcinomatöser Dickdarmgeschwülste. Arch. f. klin. Chir. 1902, Bd. 68, S. 172.
5. Derselbe, Antrittsrede. Wiener klin. Wochenschr. 1904, Nr. 20, S. 569.
6. Derselbe, Demonstration zweizeitig resezierter Dickdarmcarcinome. Wiener klin. Wochenschr. 1905, Nr. 49, S. 1313.
7. Kanzler, Über den Dünndarmkrebs. Beiträge zur klin. Chir. 1906, Bd. 48, S. 68.
8. Kukula, Über ausgedehnte Darmresektionen. Langenbecks Archiv für klin. Chir. 1900, Bd 60, S. 887.
9. Lorenz, Wiener klin. Wochenschr. 1906, Nr. 20, S. 610.
10. Lubarsch, Über den primären Krebs des Ileum nebst Bemerkungen über das gleichzeitige Vorkommen von Krebs und Tuberkulose. Virchows Archiv für path. Anatomie, 1888, Bd. 111, S. 280.
11. Maydl, Über den Darmkrebs. Wien 1883.
12. Nothnagel, Die Erkrankungen des Darmes und Peritoneums. Spezielle Pathologie und Therapie, 1898, Bd. 17, S. 220.
13. Rickets, Annals of surgery 1894. Zitiert nach Kanzler.
14. Roselieb, Über 5 Fälle von Carcinom des Dünndarms. Inaug.-Diss., München 1889.
15. Schede, Resektion des Dünndarms wegen eines mit den Bauchdecken verwachsenen Drüsenkrebses. Zirkuläre Darmnaht. Heilung. Kongreßbericht 1884. Zentralbl. f. Chir. 1884, Beilage S. 66.
16. Steiner, Beiträge zur Krebsstatistik mit besonderer Berücksichtigung der an der I. chirurg. Universitätsklinik durch operative Behandlung erzielten Dauererfolge. Deutsche Zeitschrift für Chirurgie, 1906, Bd. 82, S. 363.

1) Ausführliche Literatur siehe bei Kanzler.

XXVIII.

Aus dem städtischen Krankenhause zu Hildesheim.

Zur Behandlung der Fersenbeinbrüche.

Von

Oberarzt Dr. med. **Ernst Becker.**

(Mit 1 Abbildung.)

Wenn die Behandlung aller Knochenbrüche die Aufgabe hat, den Heilungsvorgang so zu leiten, daß weder die Gestalt, noch die Länge, noch die Festigkeit des Knochens durch den Unfall leiden und daß einige Zeit nach beendeter Heilung der Knochen wieder als normal zu betrachten ist, so ist es begreiflich, daß wir dieses Ideal trotz der größten Sachkenntnis und Sorgfalt nicht immer erreichen, weil die Natur des Bruches, die Richtung seiner Bruchlinien, die Art der Verschiebung der Bruchenden, die Zahl derselben, die Wirkung des Muskelzuges, die Nähe der Gelenke und viele andere Momente unsere Bestrebungen oft durchqueren. Wie wenig gut zurzeit noch unsere Heilresultate bei der Behandlung der Fersenbeinbrüche, insbesondere der Kompressionsfrakturen, sind, hat jüngst Voeckler[1]) eingehend beleuchtet, so daß ich auf seine Arbeit verweisen kann. Es liegt aber auch in der Natur der Sache begründet. Denn wenn man bedenkt, daß die gute Heilung eines Bruches in erster Linie von der guten Adaption der Bruchenden abhängig ist, so fragt man sich, wie man gerade beim Fersenbeinbruch diese erreichen soll. Eine manuelle Redression kann doch nur Unvollkommenes leisten und Gips-Schienen- und Extensionsverbände vermögen die im günstigen Falle leidlich reponierten Bruchstücke nicht sicher in dieser Lage zu halten. Werden obendrein noch zu frühzeitig Gehversuche vorgenommen, so gesellt sich dazu der traumatische Plattfuß mit seinen sehr erheblichen, nie wieder zu beseitigenden Beschwerden.

Rebellische Subkutanfrakturen blutig zu behandeln, hat sich nach den ersten Versuchen Pfeil Schneiders, welche von der Mehrzahl der Chirurgen abgelehnt wurden, in den letzten Jahren dank den Bestrebungen Fritz Koenigs, Arbuthnot Lanes u. a. zumal nach den Verhandlungen des Chirurgen-Kongresses des Jahres 1902 mehr und mehr eingebürgert, insbesondere wenn es sich um Frakturen innerhalb und in der Nähe von Gelenken handelt. Bei Calcaneusbrüchen scheint dieses, wenn ich von einer Diskussionsbemerkung Körtes[2]), der einen Fall erwähnt, absehe, bislang nicht geschehen zu sein. Wenigstens finde ich in der mir zugängigen Literatur sowie in der Voecklerschen Arbeit keine Angaben darüber.

---

1) Diese Zeitschrift, Bd. 82, S. 175 ff.

2) Chirurgen-Kongreß, Verhandlungen, 1902, Teil I, S. 41.

Da ich nun kürzlich in einem Falle mit vorzüglichem Erfolge blutig vorgegangen bin, so möchte ich das Verfahren kurz mitteilen in der Hoffnung, daß es Nachahmer finden möge.

Ein 28jähriger Arbeiter war etwa 8—9 Meter tief in einen offen stehenden Fahrstuhl gestürzt, eine Schiebkarre hinter ihm her. Er zog sich außer einer komplizierten Oberkieferfraktur und Hautverletzungen im Gesichte eine Kompressionsfraktur des rechten Fersenbeines zu. Fersen- und Knöchelgegend war stark geschwollen und blutig unterlaufen. Berührungen und Bewegungen waren äußerst schmerzhaft. Auf dem Röntgenbilde erkannte man, daß der hintere sowie der vordere an das Würfelbein stoßende Fortsatz abgesprengt waren, an der Unterfläche ein spitzer Knochensporn hervorragte und der Processus inframalleolaris horizontal abgebrochen war. Eine manuelle Redression war hiernach technisch unmöglich.

Ich ließ daher unter Ruhigstellung und Eisblase zunächst den Bluterguß sich möglichst resorbieren und ging 10 Tage nach der Verletzung in folgender Weise operativ vor. Ich wollte erstens die verschiedenen



Bruchenden, welche in typischer Weise durch Gewalteinwirkung in der Längsachse des Körpers von oben nach unten bei der Verletzung entstanden waren, durch direkten Druck in umgekehrter Richtung reponieren und zweitens sie dann in reponierter Stellung fixieren.

Ich machte daher etwa daumenbreit unterhalb der unteren Spitze des äußeren Knöchels — um die Peronealsehnen und den gleichnamigen Nerven zu schonen — einen wenige Zentimeter langen Horizontalschnitt, durch den ich ein Elevatorium senkrecht gegen den Knochen vor und hart unter seiner Unterfläche vorüber nach dem inneren Fußrande vorstieß. Dabei wurde der Griff des Elevators stark gesenkt, so daß seine Spitze dicht unter dem inneren Knöchel fühlbar wurde. Nach Anlage eines kleinen Hautschnittes wurde das Elevatorium durchgestoßen. Jetzt wurde durch energischen Zug nach oben an Griff und Spitze des Elevatoriums die Reposition der Frakturstücke vorgenommen und, während ein Assistent das Elevatorium in dieser Lage fixierte, ein Drillbohrer von hinten nach vorn durch Haut und Knochen in der Mittelebene des Calcaneus vorgeschoben. Um nicht das Gelenk zwischen Fersen- und Würfelbein anzubohren, hatte ich vorher mit Hilfe der Röntgenplatte die größte zulässige Bohrtiefe bestimmt und am Bohrer markiert. Das später angefertigte Röntgenbild[1]) zeigt, daß die Bohrerspitze dicht vor dem Gelenke Halt macht.

1) Pause nach einer verkleinerten Photographie.

Wenn ich jetzt nach dem sonst wohl allgemein üblichen Brauche den Bohrer entfernt und statt seiner einen Nagel oder eine Schraube einzuführen versucht hätte, so wäre dieser Versuch höchstwahrscheinlich mißglückt, da zu befürchten war, daß die verschiedenen Bruchstücke entweder beim Herausziehen des Bohrers oder der Einführung der Schraube oder des Nagels sich verschieben würden. Ich ließ den Bohrer daher einfach liegen. Nach sechs Wochen meißelte ich bei liegendem Bohrer noch den Knochensporn an der Unterfläche des Fersenbeins von einem lateralen Hautschnitte aus ab und entfernte dann den inzwischen wackelig gewordenen Bohrer. Der Heilungsverlauf war gut. Röntgenbilder und Fußabdrücke bewiesen, daß der Knochensporn entfernt und kein Plattfuß entstanden war. Durch anschließende medikomechanische Nachbehandlung wurde ein vorzügliches Resultat erzielt. Auf Einzelheiten gehe ich nicht ein, da der Fall in einer Dissertation demnächst genauer beschrieben werden soll.

Nagelungen und Verschraubungen von Knochenbrüchen sind schon oft gemacht und speziell von Trendelenburg, Schede u. a. am Schenkelhalse mit Glück ausgeführt. Neu scheint mir nur die Verwendung bei Fersenbeinbrüchen und bei der überaus schlechten Prognose derselben in funktioneller Hinsicht besonders beherzigenswert. Wird die Methode kombiniert mit vorheriger Reposition der Bruchenden mittels eines quer unter dem Calcaneus hindurchgeführten Elevatoriums und nötigenfalls mit späterer Abmeißelung hinderlicher Knochenvorsprünge nach erfolgter Konsolidierung, so stellt sie, wie ich glaube, auch einen Fortschritt in der Behandlung der Fersenbeinbrüche dar.

XXIX.

Retroperitoneale Cysten oder Senkungsabszesse?

Von

Med.-Rat Dr. H. Minssen, Jever und Dr. Weydemann, Hohenkirchen.

Am 25. Februar 1906 stellte sich mir in meiner Sprechstunde eine Patientin vor mit enormen Anschwellungen beider Oberschenkel, welche meine Hilfe verlangte, weil sie in nächster Zeit zu heiraten beabsichtigte und die Schwellung mit Recht als ein Ehehindernis ansah. Es war ihr wohl aufgefallen, daß ihre Schenkel sehr stark waren, sie hatte diese Beobachtung aber erst vor wenigen Tagen ihrer älteren Schwester mitgeteilt, und diese, eine verheiratete Frau, hatte die Sache als pathologisch erkannt, namentlich auch in bezug auf die erwähnten Folgen.

In der Annahme, daß es sich um sehr ausgedehnte Lipome handle, wies ich das Mädchen in das von mir geleitete Sophienstift, um dort die Operation vorzunehmen. Es ergab sich nun im Verlaufe derselben, daß es sich um sehr große Cysten handelte, welche dem von

Narath in Langenbecks Archiv, I. Band, Seite 763, sowie dem von Strehl in der Deutschen Zeitschrift für Chirurgie, Band 51, unter dem Namen retroperitoneale Lymphcysten beschriebenen sehr ähnele, so daß ich mich für verpflichtet halte, den Fall wegen seiner Seltenheit weiteren ärztlichen Kreisen bekannt zu geben.

Da es mir an Zeit und an Übung mangelt, die mikroskopische Feststellung der gewonnenen Tumoren mit genügender Sicherheit zu machen, so habe ich von der Güte meines verehrten Nachbarkollegen, des Herrn Dr. Weydemann in Hohenkirchen, Gebrauch gemacht und lasse dessen Untersuchungsresultate nachfolgen.

Bei der 25jährigen Schneiderin C. Chr. hat sich allmählich innerhalb zweier Jahre ohne besondere Ursache an beiden Oberschenkeln je eine Geschwulst entwickelt, welche wegen der absoluten Schmerzlosigkeit zu keinerlei Beschwerden Anlaß gab. Hereditäre Belastung in bezug auf Tuberkulose wird bestimmt in Abrede gestellt. Die genaue Untersuchung der Patientin ergibt auch, daß weder am Skelett, speziell an der Wirbelsäule irgendwelche Deformität zutage tritt oder im Verlaufe der letzteren auf Druck irgendein Punkt sich durch Schmerzhaftigkeit bemerkbar macht, noch daß sonst am Körper, besonders an den Lungen, das leiseste Zeichen von Tuberkulose zu finden ist. Die Kranke ist vielmehr ein frisches, munteres Mädchen, welches sich völlig gesund fühlt.

Das Abdomen ist mäßig gewölbt, aber nicht derart, daß man in demselben irgendwelche Abnormität vermuten könnte. Der rechte Oberschenkel ist enorm verdickt und hat Spindelform: die am meisten hervortretende Anschwellung liegt vorne unter den Streckmuskeln; eine zweite dehnt sich nach der Mittellinie in dem Grade aus, daß der Oberschenkel selbst in ziemlicher Abduktion nach dem linken fest anliegt, so daß beide sich beim Gehen aneinander reiben; auch nach auswärts besteht eine sehr erhebliche Anschwellung. — Die Geschwulst erstreckt sich nach oben verjüngt bis an das Poupartsche Band, unter welchem sie sich verliert; nach abwärts überragt sie die Grenze zwischen dem mittleren und unteren Drittel. Sie fühlt sich weich und prall elastisch an; doch ist Fluktuation nicht mit Bestimmtheit nachzuweisen. Die Haut ist über der ganzen Geschwulst überall leicht verschieblich; letztere haftet der Unterlage überall fest an und scheint von den Streckmuskeln und den Adduktoren bedeckt, vielleicht mit ihnen verwachsen zu sein.

Am linken Oberschenkel befindet sich vorne mit der Neigung nach medianwärts ein Tumor von mehr als Kindskopfgröße, welcher ebenfalls fast die Grenze zwischen dem mittleren und unteren Drittel erreicht, sich nach oben nach dem Schenkelkanal hin verjüngt und ebenso wie der rechtsseitige sehr prall elastisch ist, ohne sicher Fluktuation zu zeigen. Im übrigen ist sein Verhalten dem rechtsseitigen völlig gleich.

Da die Geschwülste äußerst langsam und ohne nennenswerte Beschwerden zu machen während zweier Jahre gewachsen waren, da niemals Fieber bestanden hatte und auch jetzt nicht bestand, da nirgends Drüsen zu fühlen waren und die Tumoren, obgleich prallelastisch anzufühlen, doch kein sicheres Fluktuationsgefühl ergaben, da vor allen Dingen die Kranke aus absolut gesunder Familie stammt, wohlgenährt und frisch ist und ohne irgendwelches Zeichen von Tuberkulose, so wurde diese ebenso, wie

bösartige Neubildungen ausgeschlossen und es konnte sich nur um Cysten oder Lipome handeln.

Die retroperitonealen Lymphcysten waren mir bis dahin unbekannt; für seröse Cysten anderer Art schien mir kein Grund vorzuliegen. Eine Eiteransammlung von so enormer Ausdehnung schien mir nicht wahrscheinlich; denn dann hätte wohl jemals Schmerzhaftigkeit oder Temperaturerhöhung beobachtet werden müssen und es wäre wohl auch nicht eine so gleichmäßige Anschwellung zu erwarten gewesen. Gegen Psoasabszeß sprach, abgesehen von der tadellos erhaltenen Wirbelsäule, die mehr der medialen Seite des Oberschenkels entsprechende Lage, sowie das Hervortreten medianwärts der großen Schenkelgefäße.

So blieb denn nur das Lipom übrig und für diese Diagnose entschieden der mir assistierende Kollege Herr Med.-Rat Dr. Scherenberg und ich uns, indem wir an das etwaige Vorhandensein von Myxolipomen dachten. Wir hielten uns aber noch die Möglichkeit offen, daß es doch eine Cyste oder ein Echinococcus sein könne.

Operation am 27. Februar 1906.

Es wurde zunächst die linke Seite in Angriff genommen, weil dort der Tumor enger begrenzt war und wir hoffen durften, hier ihn am leichtesten ausschälen zu können. In Chloroformsauerstoffnarkose wurde nach Spaltung von Haut und reichlichem Unterhautfette vom Poupartschen Bande bis über die untere Grenze der Geschwulst hinab die Muskulatur des Sartorius und Vastus internus durchtrennt und dann ein Tumor bloßgelegt, welcher aber nicht wie eine Lipomkapsel sich stumpf ausschälen ließ, sondern welcher mit den Muskeln fest verwachsen war, so daß die letzteren äußerst mühsam und sorgfältig von dem Balge mußten abpräpariert werden, um den letzteren frei zu machen. Jetzt fühlte ich deutlich, daß ich einen Sack mit flüssigem Inhalte vor mir hatte und mußte nun mit großer Sorgfalt langsam weiter präparieren, um die Cyste nicht vor der Zeit zu eröffnen und zu entleeren.

Nachdem ich so die äußere Seite des Tumors ziemlich weit freigelegt hatte, nahm ich die mediale Seite vor und hatte hier mit der Abtrennung der Adduktoren dieselbe Schwierigkeit.

Schließlich gelang es, die untere Kuppe des Sackes freizulegen, wobei festgestellt wurde, daß letzterer fest mit der Beinhaut der Innenseite des Femurs verwachsen war und von demselben mußte mühsam abgelöst werden, sowie daß er noch einen hühnereigroßen Fortsatz hinter den Knochen sandte. — Nun schritt ich weiter nach oben vor und legte zunächst den Schenkelkanal frei, aus welchem augenscheinlich der Sack herauskam. Dabei mußte die Vena femoralis von der Geschwulst vorsichtig abgeschält werden, ebenso die Vena saphena. Die Schenkelarterie kam kaum zu Gesicht, war aber deutlich sehr nahe lateralwärts von dem flaschenhalsförmigen oberen Sackende zu fühlen. Bei der Loslösung an dieser Stelle riß der Sack ein und es ergoß sich eine große Menge dünnflüssiger, seröser, graugrünlicher Flüssigkeit mit flockigen Beimengungen, anscheinend Fettdrusen, nach unserer Schätzung wohl ein Liter.

Nachdem der äußere Sack ziemlich entleert war, konnte ich dann durch Druck auf die linke Bauchseite noch viel weitere Flüssigkeit herauspressen.

Da sich hieraus nun ergab, daß die Cyste sich noch weit in die Bauchhöhle hinein erstreckte, so daß ohne einen überaus lebensgefährlichen Eingriff die völlige Entfernung nicht möglich war, so beschränkte ich mich darauf, den äußeren Cystensack bis an den Schenkelkanal völlig freizulegen, durch das entstandene Loch ein weites Drainrohr tief in den inneren Sack einzulegen und festzunähen und nach Abbindung des äußeren Sackes diesen vor der Ligatur abzutragen.

Nun hatte ich ein sehr übersichtliches Muskelpräparat vor mir, an welchem nur an manchen Stellen die abgeschnittenen Muskelbündel fetzig aussahen. Die Geschwulst hatte zwischen den Adduktoren und den Extensoren gelegen, erreichte den Knochen und schickte noch einen kurzen Fortsatz hinter denselben.

Nach Drainierung auch dieser äußeren Wunde wurde dieselbe durch Naht geschlossen und verbunden.

Die jetzt wieder vorgenommene Untersuchung der rechten Seite ergibt, daß nach Entleerung der linksseitigen Cyste rechts leicht der Zusammenhang der äußeren Geschwulst mit einem in der rechten Bauchseite gelegenen ebenfalls Flüssigkeit enthaltenen Sacke kann nachgewiesen werden, indem man mit der auf den Bauch dicht unter der Leber aufgelegten flachen Hand durch Druck die äußere Geschwulst sehr straff anspannen kann, während man bei gegenteiligem Drucke auf die äußere Geschwulst deren Inhalt zum Teil in die Bauchhöhle entleeren kann. Ebenso kann man durch Druck auf die innere und äußere Seite des Oberschenkels den Cysteninhalt von dort verdrängen. Dabei zeigt sich, daß die rechtsseitige Cyste mit der linken in keinem Zusammenhange steht, da ihr Inhalt sich auch auf Druck nicht aus der angelegten Öffnung entleeren läßt.

Da nun die Operation der linken Seite schon lange Zeit in Anspruch genommen hatte und da die Ausschälung des rechtsseitigen Cystensackes, auch nur des außerhalb der Bauchhöhle liegenden wegen der Ausdehnung um ziemlich den ganzen Oberschenkel herum äußerst schwierig erschien, so wurde hier von der Vornahme einer Ausschälung ganz abgesehen und beschlossen, einstweilen nur den flüssigen Inhalt nach Möglichkeit zu entleeren.

Zu dem Zwecke wurde mit einem mittelstarken Troikart in der Mitte der Vorderfläche auf der Höhe der Geschwulst ein Einstich gemacht und durch denselben ca. $1^1/_2$ Liter einer blutig gefärbten, serösen Flüssigkeit mit flockigen Beimengungen entleert. Die ziegelrote über die ganze Flüssigkeitsmenge gleichmäßig verbreitete Verfärbung des Inhalts dieser Cyste deutete darauf hin, daß es sich nicht um eine durch die Punktion erzeugte Blutung handelte. Die Flocken, welche durch das Rohr des Troikarts hindurchschlüpften, hatten wohl 1—2 cm Länge und frei in der Flüssigkeit schwimmend bis zu 1 cm Durchmesser. — Auch rechts fühlte man deutlich außen neben dem flaschenhalsähnlichen oberen Ende der äußeren Cyste die Arteria femoralis pulsieren.

Als auf Druck nicht mehr viel Flüssigkeit ausströmte, besonders da die Flocken oftmals die Kanüle verstopften und durch den Mandrin oder eine Sonde nur schwer entfernt werden konnten, wurde um die Einstichöffnung mit der Nadel ein Seidenfaden gelegt und dieser nach Entfernung der Kanüle fest verknüpft. Jetzt ließ sich noch immer etwas Cysteninhalt

mit beiden Händen verschieben von einer Partie der Cyste zur anderen und man fühlte bei tiefem Eindrücken in die rechte Bauchseite eine etwas größere, strangförmige Resistenz, welche von der Linea innominata nach der Gegend der rechten Niere hinauf gerichtet war.

Hier möchte ich nochmals darauf hinweisen, daß der gleichmäßig rötlich gefärbte Inhalt der rechten Cyste ohne Zweifel nicht in die linke Cyste hat eindringen können, da auch während und nach der Entleerung der ersteren aus dem links liegenden Drainrohre niemals rötlich gefärbte Flüssigkeit entleert worden ist. Es spricht dies wiederum dafür, daß beide Cysten sich jede für sich entwickelt haben und daß dann jede aus dem ihrer Seite entsprechenden Schenkelkanale heraus auf den Schenkel hinausgetreten ist.

Nach Beendigung der Operation wurde der exzidierte Cystensack und sein Inhalt einer genaueren Inspektion unterzogen, welche folgendes ergab: die Innenwand der Cyste, deren Dicke zwischen 2 und 8 mm schwankte, zeigte eine ziemlich glatte, höckerige Oberfläche und fühlte sich teils sammetartig, teils rauher an. Dickere, die ganze Höhle durchquerende Stränge, wie sie sowohl von Narath, wie von Strehl in den von ihnen beschriebenen Fällen erwähnt werden, kamen bei dem unsrigen nicht zur Beobachtung, wohl aber kleinere Höcker, welche als die Ansätze bezw. Reste derartiger Stränge durften angesprochen werden. Der Inhalt erwies sich als eine beim Kochen koagulierende, also stark eiweißhaltige Flüssigkeit mit reichlichem Gehalte von Cholesterinkristallen.

Die Patientin hatte wenig üble Folgen der Operation zu beklagen, da sie neben dem Sauerstoff sehr wenig Chloroform verbraucht hatte. — Der Verband der linken Seite war am Abend durchtränkt und mußte erneuert werden; die Temperatur stieg bis auf 38,0 °.

Von da ab wurde der linksseitige Verband täglich zweimal gewechselt und war dann stets ziemlich stark durchfeuchtet; es wurde dabei die Höhle jedesmal mit $1^1/_2$ prozentiger Wasserstoffsuperoxyd-Kochsalzlösung ausgespült, welche nicht völlig ablief und deshalb zur nächsten Durchtränkung der Verbandstoffe beitrug. Die Temperatur war meistens morgens kaum erhöht, stieg aber abends anfangs etwas über 38 °, später bis zu und über 39 °.

Auf der rechten Seite füllte sich die Cyste allmählich wieder an und es war dabei das gegenseitige Verdrängen des Inhaltes von der Bauchcyste in die Schenkelcyste und umgekehrt durch Händedruck leicht nachzuweisen. Als die Temperatur nun die Höhe von 39 ° erreichte, hielt ich es für zweckmäßig, auch die rechte Cyste frei zu öffnen. Ich machte deshalb am 15. März einen Schnitt vorne auf der Höhe der Geschwulst, einen zweiten an der tiefsten Stelle in der Gegend der Adduktoren, legte dann durch den ersteren einen Nelatonkatheter durch den Schenkelkanal bis tief in die Bauchcyste und verband ferner beide Wunden durch ein weites Drainrohr. Von jetzt ab wurde auch die rechte Seite zweimal täglich mit der Wasserstoffsuperoxydlösung ausgespült und mit Verbandzeug bedeckt.

Es war auffallend, daß die Spülflüssigkeit, welche aus der rechten Seite zurückfloß, erheblich mehr schäumte, als diejenige der linken Seite, was dafür spricht, daß rechts mehr Blut- und Eiterkörperchen produziert wurden. Dies zeigte sich auch, als ich späterhin noch eine mittagliche

Ausspülung beider Höhlen mit physiologischer Kochsalzlösung hinzufügte, wenn durch diese der Rest der morgentlichen Spülung entleert wurde.

Das Befinden der Patientin verschlechterte sich seit dem 1. April: sie magerte ab, der Appetit ließ nach, das Aussehen wurde hinfälliger und die Temperatur stieg abends regelmäßig über 39° und fiel gegen Morgen nicht mehr immer zur Norm ab. So entschloß ich mich, in der Befürchtung, daß septische Stoffe in höherem Maße in das Blut aufgenommen würden, ihr am 14. April eine intravenöse Infusion von Collargol zu verabfolgen, welche zunächst einen lebhaften Schüttelfrost zur Folge hatte; darnach fiel aber die Temperatur auf 36,5 ab und hielt sich 24 Stunden auf normaler Höhe. Am 16. April stieg sie dann wieder abends auf 39° und veranlaßte mich, zumal da Herr Dr. Weydemann nunmehr durch die charakteristischen Riesenzellen den tuberkulösen Ursprung wahrscheinlich gemacht hatte, welche in den ersten Präparaten nicht mit Sicherheit zu finden gewesen waren, in ähnlicher Weise wie Strehl der linken Cyste am 18. April 25 Gramm einer 10prozentigen Jodoformglyzerinlösung einzuspritzen und danach die Fistelöffnung um den durch einen Stöpsel verschlossenen Katheder herum durch die Naht zu schließen. Der Erfolg war anfangs ein günstiger: das subjektive Befinden hob sich und die Temperatur erreichte nicht mehr die bisherige Höhe.

Am 28. April fiel mir die starke Sekretion besonders der rechten Seite auf und ich entschloß mich deshalb dazu, da das Jodoformglyzerin links gut vertragen war, nunmehr auf beiden Seiten dieses Medikament einzuführen. Ich verschloß deshalb die zweite Öffnung der rechten Seite, nachdem ich das Drainrohr entfernt hatte und spritzte in jeden Nelatonkatheter — welche auf beiden Seiten noch in die Tiefe der Bauchcyste führten — 25 gr obiger Lösung ein.

Anfangs zeigte sich kein ungünstiger Erfolg; vielmehr fiel die Temperatur auf die Norm und blieb auf dieser Höhe. Nach zwei Tagen stellten sich aber Erscheinungen von Jodoformvergiftung ein: heftiges Schwindelgefühl mit kollapsähnlichen Zufällen, Kopfweh und Übelkeit sowie absolute Appetitlosigkeit. Ich entfernte deshalb am 7. Mai beide Stöpsel und suchte durch Spülung einen Teil des Jodoforms wieder zu entfernen, was zur Folge hatte, daß die Kranke sich bald erholte.

Von diesem Zeitpunkte an datiert eine langsame, aber stetig fortschreitende Genesung: die Temperatur erreicht keine nennenswerte Höhe mehr und wenn einmal einige Tage die Abendtemperatur 38,5° übersteigt, so wird beiderseits ein geringes Quantum Jodoformglyzerin eingespritzt mit dem Erfolge, daß nach einer einmaligen kurzen Temperaturerhöhung dieselbe für mehrere Wochen auf der Norm bleibt.

Der Appetit hat sich sehr gehoben, das Aussehen der Patientin ist ein frisches geworden; die Absonderung ist auf beiden Seiten nur noch gering. Da die Kranke selbst wünschte, das Bett zu verlassen, so wurde ihr Anfang Juni gestattet, alsbald nach dem nur noch morgens erforderlichen Verbandwechsel aufzustehen und umher zu gehen. Sehr bald begab sie sich auch in den Garten, in welchem sie gerne und viel herumspazierte. In der Zeit vom 24. Mai bis zum 24. Juni hat das Körpergewicht um 16 Pfund zugenommen.

Da nun die Kranke von Mitte Juni bis jetzt, Ende Juli, kaum jemals

die Abendtemperatur von 38° erreichte, da sie sich subjektiv äußerst wohl befindet, fast den ganzen Tag außer Bette zubringt und noch allwöchentlich an Körpergewicht zunimmt, so darf man, glaube ich, jetzt wohl den augenblicklichen Zustand als einen stabilen bezeichnen und deshalb jetzt ein Urteil aussprechen über den Charakter der Erkrankung, obgleich noch heute aus beiden Fisteln täglich einige Teelöffel voll eitrigen Sekrets in den Verband entleert werden und voraussichtlich die Fisteln wohl noch lange Zeit offen bleiben werden. Bei tiefem Druck in das Abdomen fühlt man sowohl links, wie rechts eine strangförmige Härte von Kleinfingerdicke die Linea innominata kreuzen und im Becken verschwinden.

Unser Fall hat mit den von Narath und von Strehl beschriebenen außerordentlich viel Ähnlichkeit, sowohl was die Lage des Tumors betrifft, als den Inhalt desselben. Er unterscheidet sich von beiden aber dadurch, daß die Cysten hier beiderseits auftreten und daß beide Cysten nicht wie bei den Fällen obiger Autoren lateralwärts der Schenkelgefäße den Bauchraum verlassen um dann auf dem Schenkel sich nach der Innenseite zu begeben, sondern daß sie den Schenkelkanal zum Austritte aus der Bauchhöhle benutzen.

Mikroskopische Untersuchung.

Von

Dr. Weydemann.

Der Inhalt der rechtsseitigen Cyste erwies sich als eine sehr trübe, blutig-seröse Flüssigkeit, die beim ruhigen Stehen durch Absetzen völlig klar wurde. Der Bodensatz bestand zum größten Teile aus Cholesterinkristallen, ferner aus gut erhaltenen roten Blutkörperchen, Leukocyten und größeren Zellen mit ziemlich großem Kern, die einzeln und in zusammenhängenden Massen vorkamen, und körnigem Detritus. Die klare Flüssigkeit war sehr stark eiweißhaltig.

Die Wand der linksseitigen, operativ entfernten Cyste, deren Dicke durchschnittlich ca. 0,5 cm in gehärtetem Zustande betrug, bestand aus fibrillärem Bindegewebe. An der Außenseite der eigentlichen Sackwand war stellenweise noch gut erhaltenes Muskelgewebe zu sehen. Die zwischen den einzelnen Muskelbündeln gelegenen Bindegewebszüge waren aber verbreitert und zwischen ihnen waren stellenweise die Muskelbündel bis auf einige Fasern zu grunde gegangen. Die Bindegewebsfasern verliefen parallel zur Innenfläche des Sackes, waren außen ziemlich grob und zellarm, nach innen zu feiner und zellreicher. Die einzelnen Bindegewebszellen wurden nach innen zu größer und protoplasmareicher. Dicht unter der Innenfläche, an der sich nirgends ein epithelartiger Zellbelag finden ließ, war das Gewebe reichlich kleinzellig infiltriert, aber nicht überall gleichmäßig. Die Innenfläche des Sackes stellte sich als ein scharfer Rand dar, nur überragt von zahlreichen, schon makroskopisch sichtbaren Fortsätzen in das Innere der Höhle hinein. Diese Fortsätze waren von gelblicher Farbe, der größte hatte etwa die Länge von 1 cm, die übrigen waren viel kürzer. Sie waren mit Kernfarben nicht färbbar, sondern

zeigten nur ganz vereinzelte gefärbte Kerne, besonders am Rande. Nach van Gieson gefärbt, nahmen diese Gebilde im allgemeinen einen gelben Farbenton an, doch fanden sich darin auch noch rot gefärbte Bindegewebsfasern in nicht ganz geringer Anzahl, die sich in das noch gut färbbare Bindegewebe der Cystenwand verfolgen ließen. Die Grenze zwischen den Fortsätzen und der eigentlichen Wand war unregelmäßig, manchmal durch einen schmalen Streifen kleinzelliger Infiltration angedeutet. Blutgefäße waren reichlich vorhanden. Sie verliefen zwischen den Bindegewebsbündeln unregelmäßig: parallel den Bindegewebsfasern, öfter senkrecht dazu, so daß sie im Querschnitt erscheinen, und zuweilen auch in der Richtung von der Außenfläche zur Innenfläche und dicht bis unter die letztere reichend. Die Gefäße waren ziemlich weit, das Endothel nicht auffallend verändert und die Umgebung in der Regel kleinzellig infiltriert.

Das Auffallendste im mikroskopischen Bilde der Sackwand waren die reichlich vorhandenen Riesenzellen. Sie fanden sich einmal da, wo ein nekrotischer Fortsatz an die Cystenwand grenzte und zweitens mitten im Gewebe. Die ersteren zeigten ihre Kerne mehr oder weniger in der ganzen Zelle verteilt, die letzteren in der typischen Anordnung der tuberkulösen Riesenzellen. Diese lagen auch in einer Umgebung von epithelioiden und runden, kleinen Zellen, zwischen denen spärliche Bindegewebsfasern zu sehen waren. Diese ganzen Zellkomplexe waren meist rundlich und grenzten sich ziemlich scharf von dem übrigen Gewebe ab. In manchen Stücken lagen sie fast genau in der Mitte der Sackwand, von der Außen- und Innenfläche gleich weit entfernt in einer Reihe mit fast genau gleichen Abständen von einander angeordnet. Diese ganzen Gebilde machten entschieden den Eindruck miliarer Tuberkel. Tuberkelbazillen habe ich in den Schnitten nicht auffinden können. Ich möchte aber doch die ganze Cystenwand als tuberkulöses Granulationsgewebe auffassen.

Im allgemeinen stimmt der Bau der Cystenwand in unserem Falle mit dem von Narath beschriebenen fast genau überein, unterscheidet sich aber in folgendem: die Wandstärke der Cyste ist in unserem Falle größer (durchschnittlich 0,5 cm gegen 0,1—0,25 cm bei Narath), die Fortsätze an der Innenwand sind bei Narath viel größer (6 cm Länge, 1,5—0,7 cm Durchmesser gegen ca. 1 cm Länge und etwa 0,2 cm Breite an der Basis bei uns) und Lücken im Gewebe in der charakteristischen Gestalt der Cholesterinkristalle, wie sie Narath beschreibt, habe ich nicht auffinden können. Vor allem unterscheidet sich aber unser Fall dadurch, daß er die Riesenzellen und ihre Umgebung in der typischen Art der tuberkulösen zeigt und hierin findet sich eine Übereinstimmung unseres Falles mit dem von Strehl veröffentlichten.

Der Cysteninhalt zeigt mit dem des Narathschen Falles große Übereinstimmung. Der Eiweißgehalt war etwas geringer, denn die Flüssigkeit gab bei der Kochprobe wohl einen außerordentlich starken Niederschlag von Eiweiß, gerann aber nicht im ganzen. Erwähnenswert ist auch der Blutgehalt. Nach Angabe von Herrn Medizinalrat Minssen war der ganze entleerte Cysteninhalt ganz gleichmäßig blutig gefärbt, so daß er sich zur Annahme berechtigt glaubt, daß die Blutung nicht durch die Punktion selbst hervorgerufen sei. Andererseits waren die Blutkörperchen durchaus gut erhalten und machten den Eindruck von frisch entleerten.

Woher die Blutung rührt, mag dahingestellt bleiben, auffällig ist aber, daß der Inhalt der linken operierten Cyste nicht bluthaltig gewesen ist.

Die Beobachtungen Weydemanns weisen auf eine große Ähnlichkeit mit dem Strehlschen Falle hin, da die gefundenen Riesenzellen zum großen Teile für tuberkulösen Ursprung der Cysten sprechen. Man wird deshalb trotz der anscheinend nicht erkrankten Wirbelsäule beiderseits Senkungsabszesse anzunehmen haben, welche nicht den gewöhnlichen Weg in der Psoasscheide gewählt haben, sondern welche außerhalb dieser Scheide extraperitoneal sich nach unten entwickelten und schließlich den Schenkelkanal als Austrittspforte gefunden haben. Auffallend bleibt dabei immer, daß im ganzen Verlaufe der Erkrankung bis zur Operation gar keine Beschwerden zutage traten und daß nach derselben eine völlige Ausheilung zustande zu kommen scheint.

XXX.

Besprechungen.

1.

Dr. Otto Manz, Die chirurgischen Untersuchungsarten. II. Teil. Verlag von Gustav Fischer, Jena. Preis 5 Mk.

Von diesem hübschen Buche haben wir den ersten Teil schon besprochen. Der hier vorliegende 2. Teil enthält nach einer kurzen Einleitung die Untersuchungen von der inneren Oberfläche aus, wobei die Entleerungen, die Inspektion und die Palpation berücksichtigt, auch die Läsionen (frische Wunde, Geschwür und Fistel) herangezogen werden. Nach diesen allgemeinen Darlegungen kommt der spezielle Teil, nämlich die Untersuchung durch den Mund, durch den After und durch die Harnröhrenmündung, in Verbindung mit letzterer der Katheterismus. Als Anhang ist eine ausführliche Darlegung der Röntgenuntersuchung gegeben. Der Leser wird sicher Freude und Nutzen bei dem Studium dieses Buches haben. Helferich.

2.

Prof. Hoffa und Dr. Rauenbusch, Atlas der orthopädischen Chirurgie in Röntgenbildern. 3. bis 6. Lfg. Verlag von Ferdinand Enke, Stuttgart 1905. Preis à Lfg. 4 Mk.

Dieses Werk, über dessen erste Lieferung wir hier schon rühmend berichtet haben, ist jetzt mit Lieferung 6, im ganzen 48 Tafeln, in unseren Händen. Das Werk ist für jeden orthopädisch tätigen Chirurgen unentbehrlich. Die Auswahl der Bilder ist eine umsichtige und erschöpfende. Die Ausführung der Tafeln ist so gut, wie es nur irgend gewünscht werden kann. Man erkennt an jedem Bilde unschwer das Wesentliche, und ist imstande, selbst bei geringerer Vertrautheit mit solchen Röntgenbildern, aus der beigegebenen kurzen Beschreibung sich zu orientieren. Wir sehen der Vollendung des Werkes mit Interesse entgegen. Helferich.

3.

Sommer, Anatomischer Atlas in stereoskopischen Röntgenbildern. Verlag: A. Stuber, Würzburg. 1906. Preis 10 Mk.

Der vorliegende Atlas, normale Knochen und Gelenke bietend, ist eine schätzenswerte Bereicherung unserer Literatur. Die stereoskopische Darstellung der Röntgenbilder ist für den Beschauer überaus reizvoll und anregend. Und wenn solche schönen Abbildungen zum Studium des betreffenden Gegenstandes anregen und Freude an dem Fache erregen, so wird von diesem Atlas eine günstige Einwirkung auf alle Lernenden sicher zu erwarten sein. Die in dem vorliegenden Bande gegebenen 20 Tafeln sind hinsichtlich ihrer Schönheit und Deutlichkeit unübertrefflich.

Helferich.

4.

Karl von Bardeleben, Lehrbuch der systematischen Anatomie des Menschen für Studierende und Ärzte. I. u. II. Hälfte. Verlag Urban & Schwarzenberg, Wien. 1906. Preis 22 Mk.

Das vorliegende Werk ist für Studierende und Ärzte bestimmt. Die Absicht des Verfassers, in klarer Sprache eine durchsichtige Darstellung der Tatsachen zn geben, erscheint auch in den schwierigsten Kapiteln der Anatomie wohlgelungen. Helferich.

5.

Dr. Ch. Dujarier, Anatomie des Membres, Dissection — Anatomie Topographique. Verlag: G. Steinheil, Paris 2, Rue Casimir-Delavigne. 1905.

Das Werk enthält eine Chirurgie der Extremitäten. Die Art der Darstellung ist von den französischen Autoren seit Dezennien mit Glück und Erfolg vertreten, was zum Teil durch die Neigung zur Ausführung von typischen Operationen, zum Teil in dem Werdegang der chirurgischen Dozenten begründet ist. Das Buch ist dem Chirurgen Farabeuf gewidmet. Die sehr zahlreichen, vorwiegend schwarzen Abbildungen sind wertvoll zur Demonstration, doch nicht immer sehr übersichtlich. Sie erinnern auch in der Art und Weise, wie die Bezeichnungen, die neben den Abbildungen angebracht sind, an das große Henlesche Werk. Helferich.

6.

Prof. Strasser, Anleitung zur Präparation des Halses und Kopfes. Jena, Verlag von Gustav Fischer. 1906. Preis 1 Mk. 50 Pf.

In demselben Maße, als neuerdings die Neigung zu anatomisch-chirurgischeen Arbeiten und zur Herstellung derartiger Präparate bei den Chirurgen wieder zu wachsen scheint, sind auch Bücher wie das vorliegende von Wert. Die Anleitung zur Präparation des Halses und Kopfes, wie sie der ausgezeichnete Berner Anatom gibt, wird auch dem Chirurgen interessant und nützlich sein. Helferich.

7.

Prof. Georges Marion, Chirurgie du Système Nerveux, und Georges Laurens, Chirurgie Oto-Rhino-Laryngologique. Verlag: G. Steinheil, Paris 2, Rue Casimir-Delavigne 1905 und 1906.

Die beiden oben bezeichneten Teile des großen unter Leitung von P. Berger und H. Hartmann herausgegebenen Sammelwerks: „Traité de médecine opératoire et de thérapeutique chirurgicale" sind jedes von speziell sachkundiger Hand bearbeitet. Das Buch Marions über das Système Nerveux (Schädel mit Gehirn, Wirbelsäule mit Rückenmark und Nerven) verdient die volle Beachtung auch der deutschen Chirurgen. Eine Fülle von guten, meist originalen Abbildungen dient zur Erläuterung des Textes.

Das Werk von Laurens enthält die Chirurgie des Ohrs, der Nase und des Kehlkopfes. Auch dieses wird durch Darstellung und Inhalt Interesse bei den deutschen Lesern erwecken. Helferich.

8.

Prof. Dr. Hochenegg, Jahresbericht und Arbeiten der II. chirurgischen Klinik zu Wien. (1. April 1904 bis 31. Dezember 1905.) Verlag von Urban & Schwarzenberg, Wien. 1906. Preis 20 Mk.

Der stattliche Band enthält einige Arbeiten, welche in dieser Zeitschrift schon veröffentlicht sind; außerdem noch andere Originalarbeiten und ferner — was den Leser nicht weniger interessieren wird — eine Beschreibung der baulichen Verhältnisse der Klinik, namentlich der neueren baulichen Veränderungen, und einen ausführlichen ärztlichen Bericht über die Arbeitsperiode vom 1. April 1904 bis zum 31. Dezember 1905 verfaßt von den Herren Doktoren Finsterer und Sywek. Der Band legt Zeugnis ab von der reichen praktischen und wissenschaftlichen Arbeit, welche an Hocheneggs Klinik geleistet wird. Helferich.

9.

Theodor Billroth und Alex. v. Winiwarter, Die allgemeine chirurgische Pathologie und Therapie in einundfünfzig Vorlesungen. Ein Handbuch für Studierende und Ärzte. 16. Auflage. Verlag von Georg Reimer, Berlin. 1906. Preis 15 Mk.

Das altberühmte Buch Billroths, aus welchem Generationen von Ärzten und Chirurgen die erste Belehrung in der Chirurgie und die erste große Neigung zu diesem Fache gewonnen haben, ist zuerst in der 9. Auflage im Jahre 1880 von Billroth gemeinsam mit seinem Schüler v. Winiwarter herausgegeben worden. Jetzt liegt die 16. Auflage vor. Eine Fülle von Wissenswertem mußte immer wieder in das Buch hineingewebt werden. Die Schwierigkeiten, die mit solcher Erneuerungs- und Ergänzungsarbeit verbunden, sind in diesem Lehrbuch von v. Winiwarter

mit ebensoviel Sachkunde wie pietätvollen Takt überwunden worden. Das Buch ist wieder auf die Höhe unserer Zeit gesetzt, und Studierende wie Ärzte werden aus diesem von dem unvergeßlichen Billroth begründeten Lehrbuche Anregung und Belehrung in reicher Fülle entnehmen können.

Helferich.

10.

Dr. Ewald (Wien), Die Indikationen zu chirurgischeu Eingriffen und deren Ausführung in einfachen Fällen. I. u. II. Teil. Verlag von A. Hölder, Wien. 1905. Preis 7 Mk. 40 Pf.

Als 14. Band der unter dem Titel „Medizinische Handbibliothek" von dem Wiener Prof. Luithlen herausgegebenen Sammlung, ist dieser ganz speziell für die Bedürfnisse des praktischen Arztes berechnet. Die zwei zusammengehörigen Bändchen enthalten nicht allein die Indikationen, sondern auch eine Darstellung der Ausführung einfacher chirurgischer Eingriffe. Zu den letzteren Darstellungen gehören namentlich Beschreibungen und Abbildungen von Behandlungsmethoden bei Knochenbrüchen und Gelenkkrankheiten. Die Abbildungen erscheinen zum großen Teil als Originale, zum Teil sind es alte Bekannte, welchen man begegnet. Der praktische Arzt wird vielfach Nutzen aus dem Buche ziehen können.

Helferich.

11.

Prof. M. Pfaundler und Prof. A. Schloßmann, Handbuch der Kinderheilkunde. Ein Buch für den praktischen Arzt. II. Bd., 1. u. 2. Hälfte. Verlag von F. C. W. Vogel, Leipzig, 1906. Preis 30 Mk.

Die zwei Hälften des II. Bandes, zusammen 990 Seiten, enthalten die Erkrankungen des Verdauungssystems mit einem Anhang über die Pathologie des Stoffwechsels, die Darmflora und Vergiftungen, sodann die Erkrankungen des Atmungssystems mit einem Anhang über diejenigen der Thymusdrüse, die Erkrankungen des großen Kreislaufsystems und im Anhang die Erkrankungen der Schilddrüse, ferner die Erkrankungen des Urogenitalsystems, des Nervensystems und endlich der Haut.

Was vom ersten Band rühmend schon an dieser Stelle gesagt wurde, gilt auch für den hier vorliegenden zweiten Band. Die Fülle des in der Bearbeitung einzelner besonders sachkundiger Autoren Gebotenen ist außerordentlich. Neben dem praktischen Interesse kommt das wissenschaftliche nicht zu kurz. Ausgezeichnete Textabbildungen und farbige Tafeln von seltener Schönheit dienen zur Illustration und Ergänzung des Textes. Die bunten Tafelbilder sind außerordentlich naturgetreu und belehrend. Als Beispiel sei Tafel 45 erwähnt, mit der Darstellung verschiedener Formen von Appendicitis. Das Werk wird den Herausgebern und Verfassern weiteste Anerkennung bringen und auf lange Zeit hinaus die Grundlage für ein ernstes, der Kinderheilkunde gewidmetes Studium abgeben.

Helferich.

12.

Dr. Ph. Bockenheimer und Dr. Fritz Frohse, Atlas typischer chirurgischer Operationen für Ärzte und Studierende. Lieferung 5. Verlag von Gustav Fischer, Jena. 1905. Preis 6 Mk.

Von diesem hier schon mehrfach rühmlichst erwähnten Werke liegt die fünfte (Schluß-) Lieferung vor. Dieselbe enthält die Tafeln 49 bis 60. Die zwei ersten Tafeln enthalten gute Abbildungen der Gastroenterostomie nach von Hacker und der Darm-Anastomose end-to-side. Die Tafeln 51 und 52 erläutern Operationen am Mastdarm. Die folgenden drei Tafeln illustrieren Operationen an den Gallenwegen: die Cholecystostomie, die Cholecystektomie und die Choledochotomie. Auf den nächsten Tafeln wird die Strumektomie und Ösophagotomie dargestellt. Die 59. Tafel ist der Exstirpatio Mammae, wie sie an der von Bergmannschen Klinik ausgeübt wird, gewidmet. Die letzte Tafel erläutert die Entfernung des Ganglion Gasseri nach Lexer.

Die späteren Lieferungen haben erfüllt, was die erste versprach. Ein schönes Werk liegt nun vollendet vor, welches in der praktischen, speziell operativen Chirurgie für Viele von hohem Wert sein wird.

Helferich.

Fig. 1.

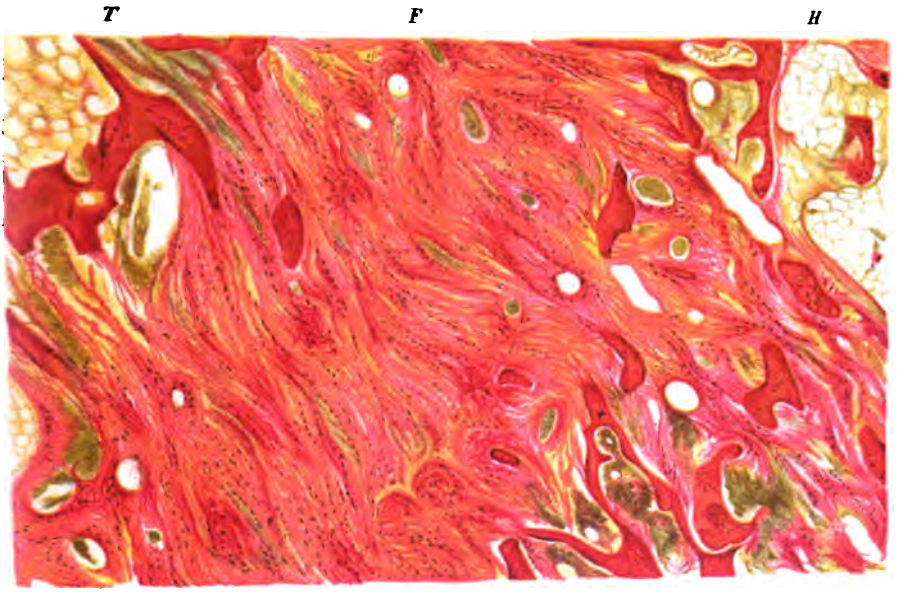

Fig. 2.

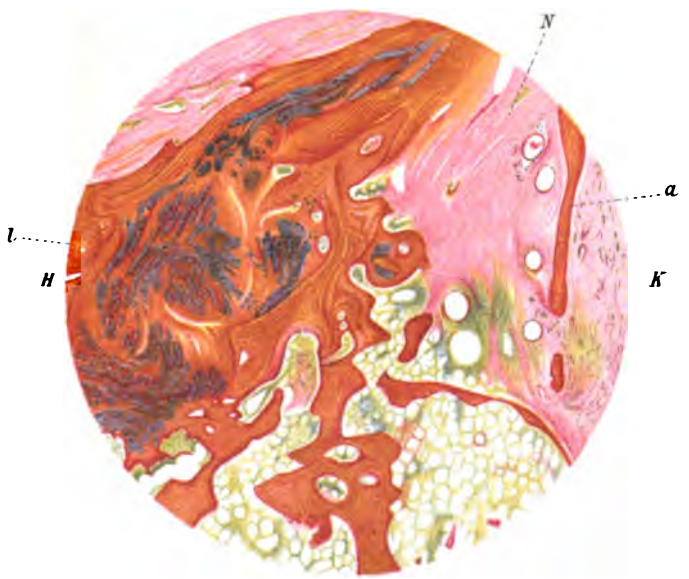

ST

172237